

Zeitschrift: Das Rote Kreuz : offizielles Organ des Schweizerischen Centralvereins vom Roten Kreuz, des Schweiz. Militärsanitätsvereins und des Samariterbundes

Band: 54 (1946)

Heft: 45

Artikel: So überträgt der Arzt Menschenhaut

Autor: [s.n.]

DOI: <https://doi.org/10.5169/seals-557180>

Nutzungsbedingungen

Die ETH-Bibliothek ist die Anbieterin der digitalisierten Zeitschriften. Sie besitzt keine Urheberrechte an den Zeitschriften und ist nicht verantwortlich für deren Inhalte. Die Rechte liegen in der Regel bei den Herausgebern beziehungsweise den externen Rechteinhabern. [Siehe Rechtliche Hinweise.](#)

Conditions d'utilisation

L'ETH Library est le fournisseur des revues numérisées. Elle ne détient aucun droit d'auteur sur les revues et n'est pas responsable de leur contenu. En règle générale, les droits sont détenus par les éditeurs ou les détenteurs de droits externes. [Voir Informations légales.](#)

Terms of use

The ETH Library is the provider of the digitised journals. It does not own any copyrights to the journals and is not responsible for their content. The rights usually lie with the publishers or the external rights holders. [See Legal notice.](#)

Download PDF: 06.10.2024

ETH-Bibliothek Zürich, E-Periodica, <https://www.e-periodica.ch>

So überträgt der Arzt Menschenhaut

Unsere Haut ist einer der erstaunlichsten Teile unseres Körpers. Sie übt nicht nur die Funktion des Atmens, des Ausstossens von Stoffwechselprodukten, sowie die Herstellung von chemischen Ausscheidungen aus, sondern sie stellt eine Hauptabwehr gegen Krankheit und Verletzung dar. Trotzdem wir sie sozusagen jede Stunde des Tages einer gewissen Beschädigung aussetzen, ist ihr Selbsterneuerungsvermögen derart, dass wir dieser Schäden kaum gewahr werden. Mit der Zeit vermag die Haut auch die umfangreichsten Wundstellen auszuheilen. Nur birgt das Narbengewebe ziemlich grosse Gefahren in sich. Abgesehen von der Unschönheit, findet immer eine beträchtliche Zusammenziehung der Oberhaut statt, welche die Bewegungsfreiheit des Gliedes ernstlich behindert.

Die Kunst der Transplantation von neuer Haut, die von einem unverletzten Körperteil abgeschnitten worden ist, gewinnt nicht nur aus ästhetischen Gründen grosse Bedeutung. Sie ermöglicht nämlich dem Chirurgen die Lockerhaltung eines Gelenkes, das durch die Ausheilung einer schweren Brandwunde zu erstarren droht.

Heute sind zwei Hauptmethoden der Hautübertragung bekannt. Erstens können zahlreiche kleine Hautstücke, die keine über einen Zentimeter breit sind, einem gesunden Körperteile abgenommen werden und eins ums andere auf die wunde Stelle verpflanzt werden. Die Technik ist heute so weit, dass ein Spezialist zweihundert solche Plätzchen in einer Stunde auflegen kann.

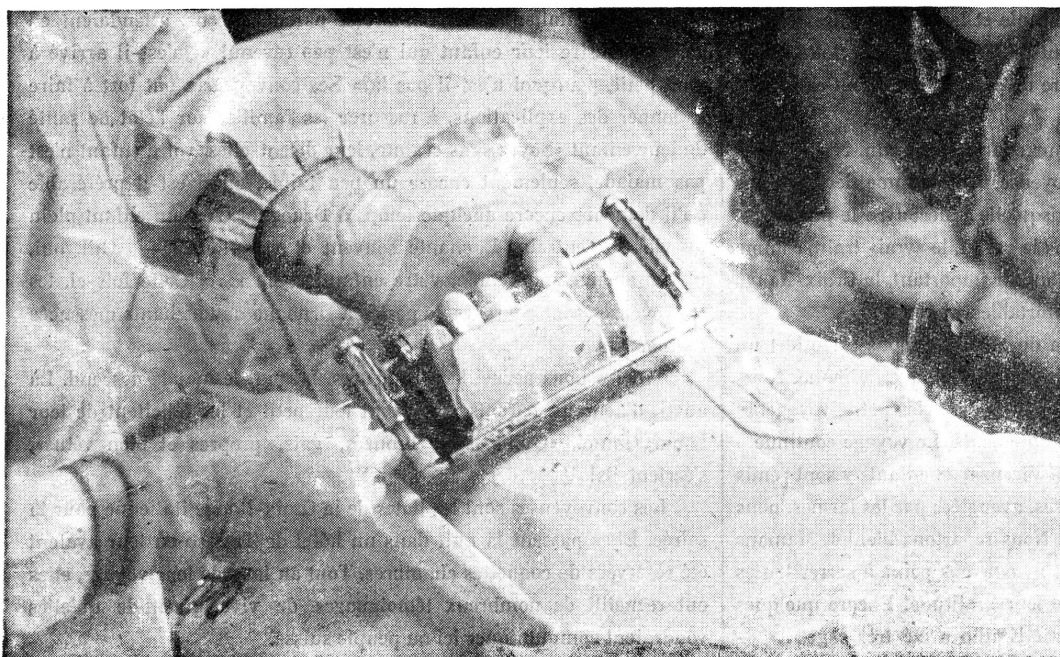
Die hier dargestellte Methode besteht darin, ein grosses Stück Haut als Ganzes zu übertragen. Zu diesem Zwecke wird die wunde Stelle mit besonderer Sorgfalt zur Aufnahme der neuen Haut vorbereitet. Vor der Uebertragung müssen die Unebenheiten weggeschafft, alles Bluten gestillt und die Stelle gründlich desinfiziert werden.

Die moderne Transplantationstechnik kennt eine ganze Anzahl genialer Hilfsmittel. Wachformen werden gebraucht, um eine Verschiebung der Haut zu verhindern; rote Blutkörperchen in Pulverform dienen zur Vorbehandlung der Wundflächen; Thombin, ein Blutextrakt, welches das Gerinnen fördert, wird auch auf die offene Wunde aufgespritzt.

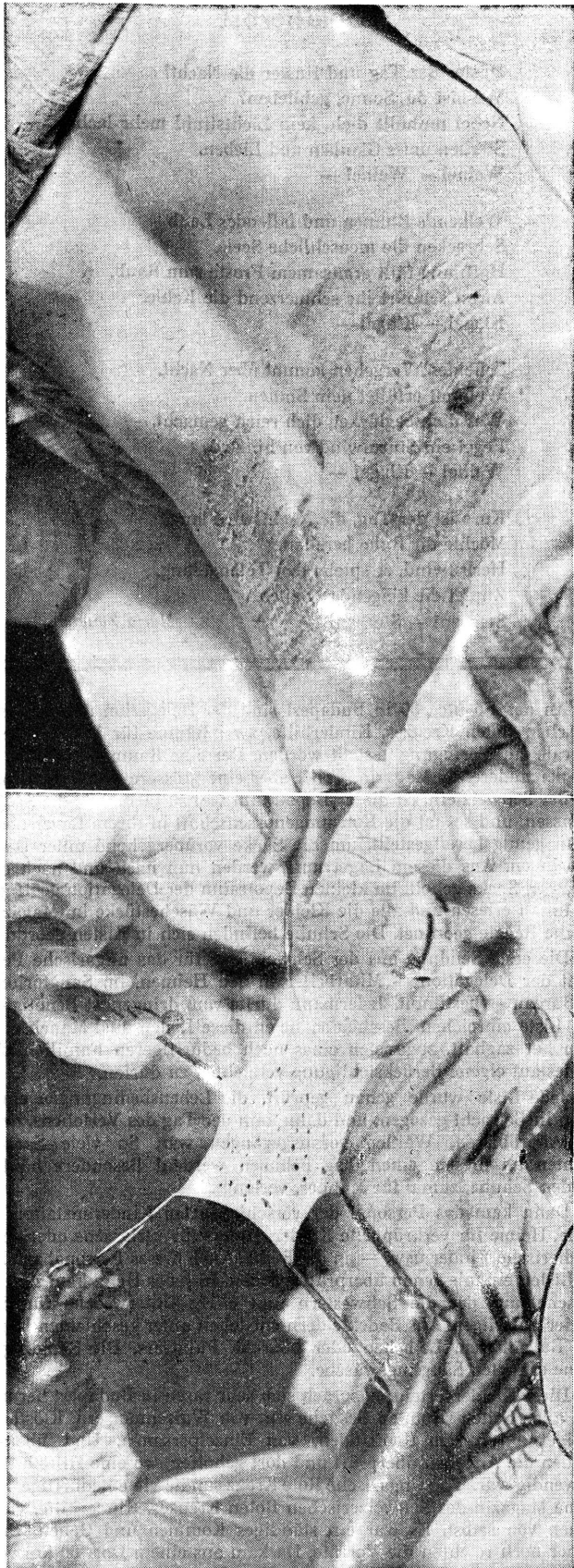
Aber die psychologischen Hilfsmittel sind noch viel wichtiger. Eine körperliche Entstellung führt oft zu einer ernstlichen Beeinträchtigung der Moral, die wiederum die Genesung aufhält.
(Aus «Die Wochen-Zeitung».)



2 Die Haut wird von der Walze entfernt.

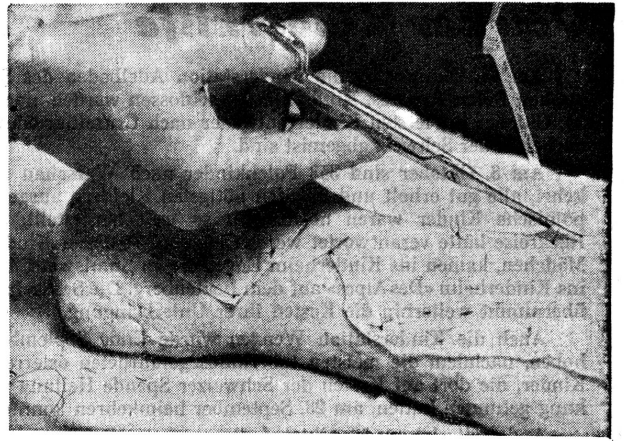

1 Die neue Haut wird vom Rücken des Patienten abgeschnitten. Das Instrument enthält eine scharfe Klinge, die auf eine Tiefe von ungefähr $\frac{1}{30}$ cm schneidet. Die abgeschnittene Haut rollt auf einer Trommel ab. Nur drei Viertel der Hautdicke werden abgenommen, damit die Wunde schnell wieder ausheilen kann.

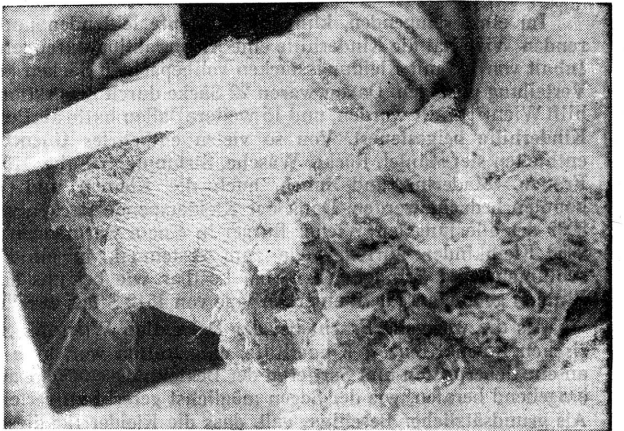

3 Vorbereitung zur Transplantation: kleine Löcher werden in die neue Haut gestochen, damit das Serum aus der Wunde herausfließen kann.

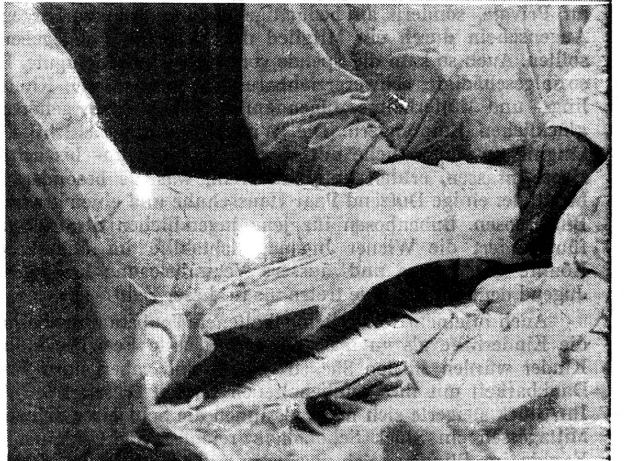4 Die «Spender»-Stellen am Rücken heilen aus. Die Haut wurde so geschickt weggeschnitten, dass ihre Unterschicht intakt geblieben ist.



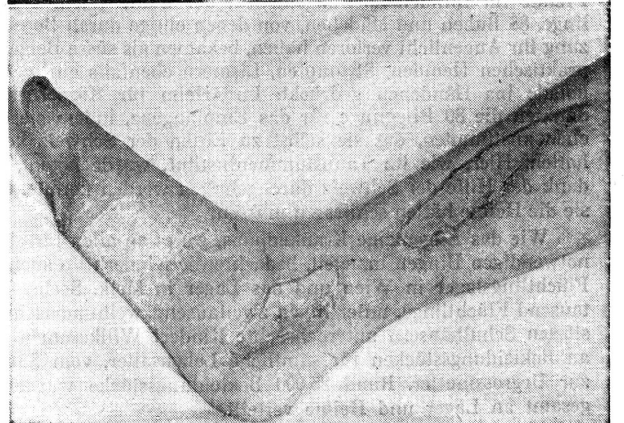
5 Die neue Haut, die immer noch mit der Zange angespannt ist, wird angenäht und dann zugeschnitten.



6



7



8

- 6 Der erste Verband besteht aus nichtheftender, feinmaschiger Gaze. Nachdem weitere Verbände umgelegt worden sind, wird eine Unmasse Watte um die Wundstelle gestopft.
- 7 Eine Gipsschiene dient zum Festhalten des Gliedes. Während den ersten Tagen nach der Operation kann nämlich die geringste Bewegung die neue Haut beschädigen.
- 8 Die Wunde zwei Wochen später: Die neue Haut ist bereits fest angewachsen. Ein wenig faseriges Gewebe hat sich darunter gebildet, sonst aber ist alles in bester Ordnung.