Zeitschrift: Acta Tropica

Herausgeber: Schweizerisches Tropeninstitut (Basel)

Band: 4 (1947)

Heft: 3

Artikel: Au sujet des ictères graves, de la cirrhose et du cancer primitif du foie chez le noir d'Afrique

Autor: Bergeret, Charles / Roulet, Frédéric

DOI: https://doi.org/10.5169/seals-310087

Nutzungsbedingungen

Die ETH-Bibliothek ist die Anbieterin der digitalisierten Zeitschriften auf E-Periodica. Sie besitzt keine Urheberrechte an den Zeitschriften und ist nicht verantwortlich für deren Inhalte. Die Rechte liegen in der Regel bei den Herausgebern beziehungsweise den externen Rechteinhabern. Das Veröffentlichen von Bildern in Print- und Online-Publikationen sowie auf Social Media-Kanälen oder Webseiten ist nur mit vorheriger Genehmigung der Rechteinhaber erlaubt. Mehr erfahren

Conditions d'utilisation

L'ETH Library est le fournisseur des revues numérisées. Elle ne détient aucun droit d'auteur sur les revues et n'est pas responsable de leur contenu. En règle générale, les droits sont détenus par les éditeurs ou les détenteurs de droits externes. La reproduction d'images dans des publications imprimées ou en ligne ainsi que sur des canaux de médias sociaux ou des sites web n'est autorisée qu'avec l'accord préalable des détenteurs des droits. En savoir plus

Terms of use

The ETH Library is the provider of the digitised journals. It does not own any copyrights to the journals and is not responsible for their content. The rights usually lie with the publishers or the external rights holders. Publishing images in print and online publications, as well as on social media channels or websites, is only permitted with the prior consent of the rights holders. Find out more

Download PDF: 15.07.2025

ETH-Bibliothek Zürich, E-Periodica, https://www.e-periodica.ch

(Hôpital Central Indigène de Dakar [A. O. F.] et Institut Pathologique de l'Université de Bâle.)

Au sujet des ictères graves, de la cirrhose et du cancer primitif du foie chez le noir d'Afrique*.

Par CHARLES BERGERET,
Professeur à l'Ecole Africaine de Médecine et de Pharmacie de Dakar,

et FRÉDÉRIC ROULET,
Professeur à la Faculté de Médecine de l'Université de Bâle.

(Reçu le 29 juillet 1947.)

On enregistre chaque année en Afrique Occidentale Française, au Congo Belge, en Afrique équatoriale d'une façon générale et dans d'autres parties du continent africain un nombre important de décès par « ictère grave ». Le médecin colonial évoque en présence d'un tel syndrome presque automatiquement la possibilité d'une fièvre jaune et c'est pour cette raison, sans doute, que l'on attache en Afrique une importance particulière aux ictères, s'efforçant surtout d'établir un diagnostic différentiel clinique, anatomique, étiologique. L'étiquette d'« ictère grave » s'applique, en effet, à un syndrome clinique qui ne comporte en soi rien d'original par rapport à ce qu'elle désigne sous les climats tempérés, mais elle cache, à notre avis, des processus pathologiques très divers dont l'étiologie est loin d'être unique. L'« ictère grave » est souvent la phase ultime d'une affection hépatique évoluant à bas bruit ; c'est le cas des cirrhoses latentes, par exemple, qui sont, chez le noir, d'une extrême fréquence. Il est parfois l'expression d'un cancer primitif du foie, dont l'importance est, en Afrique, de tout premier plan. Le syndrome en question représente l'expression de la déficience ultime de la cellule hépatique dont la cause est variable. Certains cas semblent devoir être rattachés à ce que l'on appelle l'atrophie jaune aiguë du foie, envisagée comme une affection autonome, due à un virus spécifique ; d'autres cas sont probablement le fait d'une septicémie à germes variés, évoluant chez des individus dont le foie est déjà profondément atteint par

* Le matériel, sur lequel se base ce travail, provient en partie de l'Institut Pasteur de Dakar. Nous tenons à remercier ici M. le Méd. Colonel *Jonchère* qui nous l'a fort aimablement mis à disposition. Quelques cas ont été recueillis au cours d'une expédition scientifique de l'Institut Tropical Suisse en 1945 en Afrique Equatoriale et à Dakar.

d'anciens processus pathologiques. De très rares cas, enfin, relèvent du domaine du typhus amaril.

Une étude systématique, anatomo-clinique, du syndrome en question est susceptible d'éclaircir certains points encore obscurs de l'ictère si fréquent chez le noir d'Afrique. Les quelques travaux publiés jusqu'ici à ce sujet se sont surtout attachés au diagnostic différentiel de la fièvre jaune ; ainsi l'important mémoire de J. BABLET, qui relate les résultats d'une enquête histo-pathologique portant sur plus de 336 prélèvements de foie effectués en Afrique française, s'efforce plus spécialement de montrer en présence de quelles lésions du parenchyme hépatique on est en droit de poser le diagnostic d'hépatite amarile. Les deux tiers des cas examinés n'étaient pas dûs au virus amaril et BABLET souligne l'importance de certains facteurs dans la genèse des syndromes d'« ictère grave » : cirrhose, spirochétose, hépato-néphrite, atrophie jaune, etc. Nous reviendrons sur certaines de ces constatations.

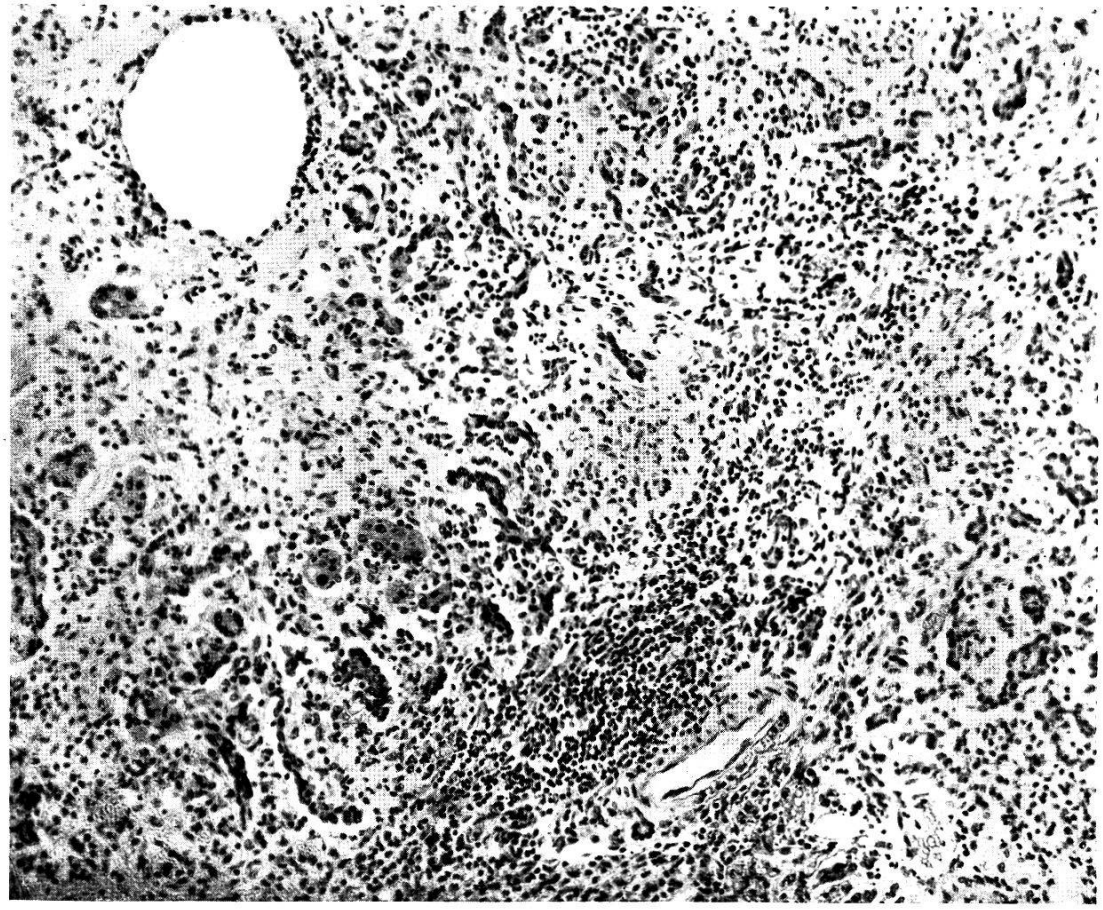

Fig. 1. Cas N° 6. Destruction ancienne totale du parenchyme hépatique ; on reconnaît à gauche en haut une veine centrale, à droite en bas un espace porte. Il ne subsiste du lobule que des néoformations canaliculaires, noyées dans un tissu scléreux, infiltré de cellules inflammatoires. Image d'atrophie jaune subaiguë (grossi 110 fois).

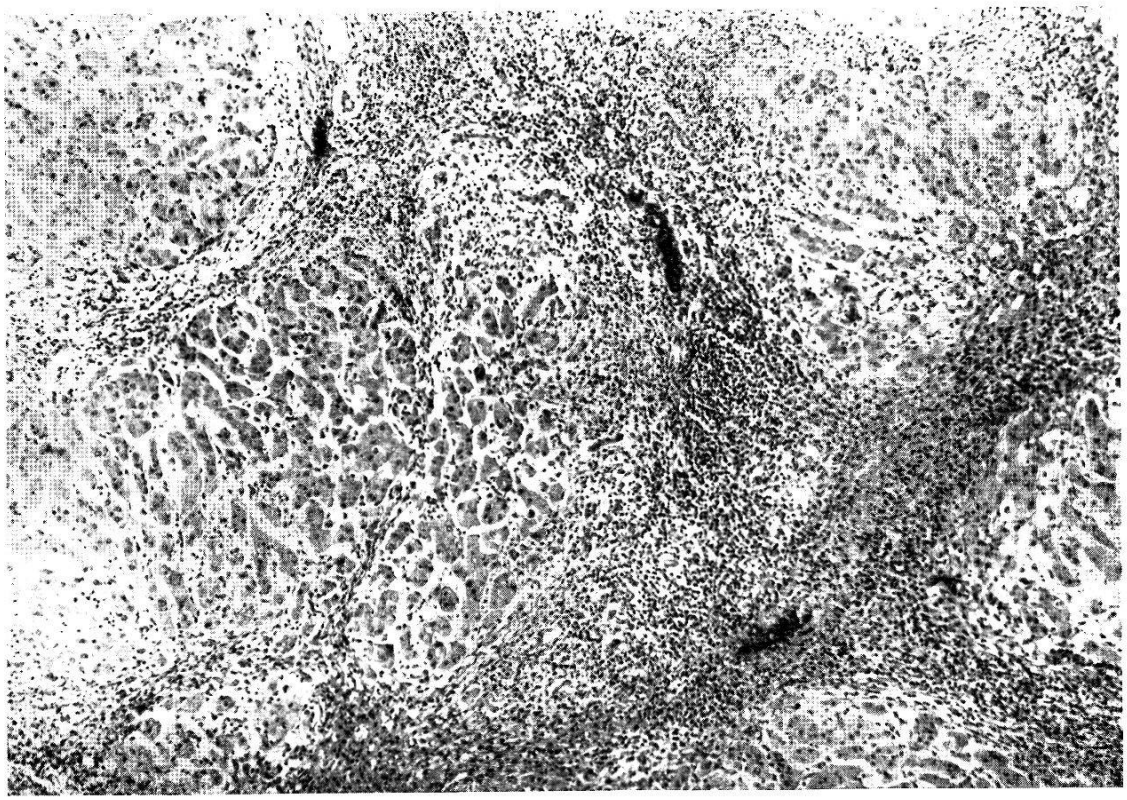

Fig. 2. Cas N° 7. Remaniement en gros lobules, séparés par du tissu conjonctif fortement infiltré par des cellules rondes qui dissocient les pourtours des îlots de parenchyme. Image d'un processus récidivant (grossi 60 fois).

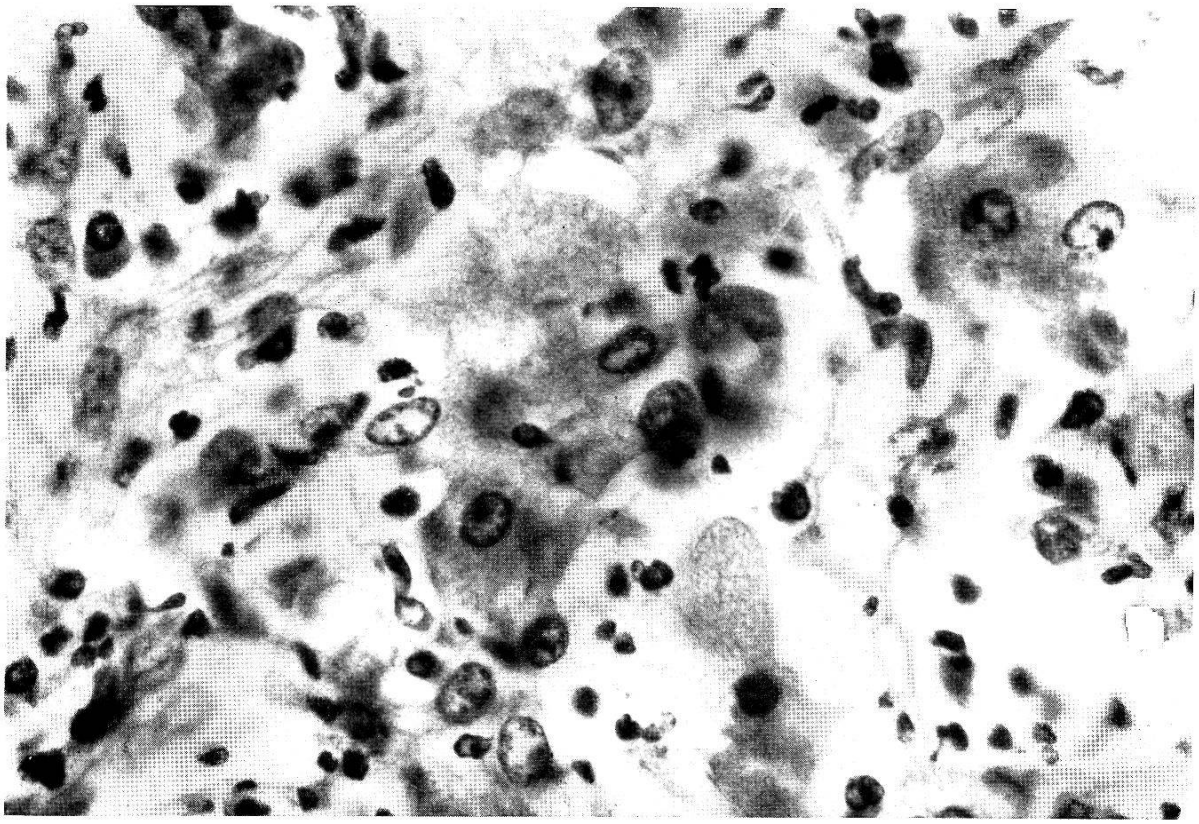

Fig. 3. Cas N° 7. Détail des phénomènes de destruction des travées épithéliales par infiltrations à polynucléaires. Aspect dénudé des travées (à droite en bas) (grossi 1250 fois).

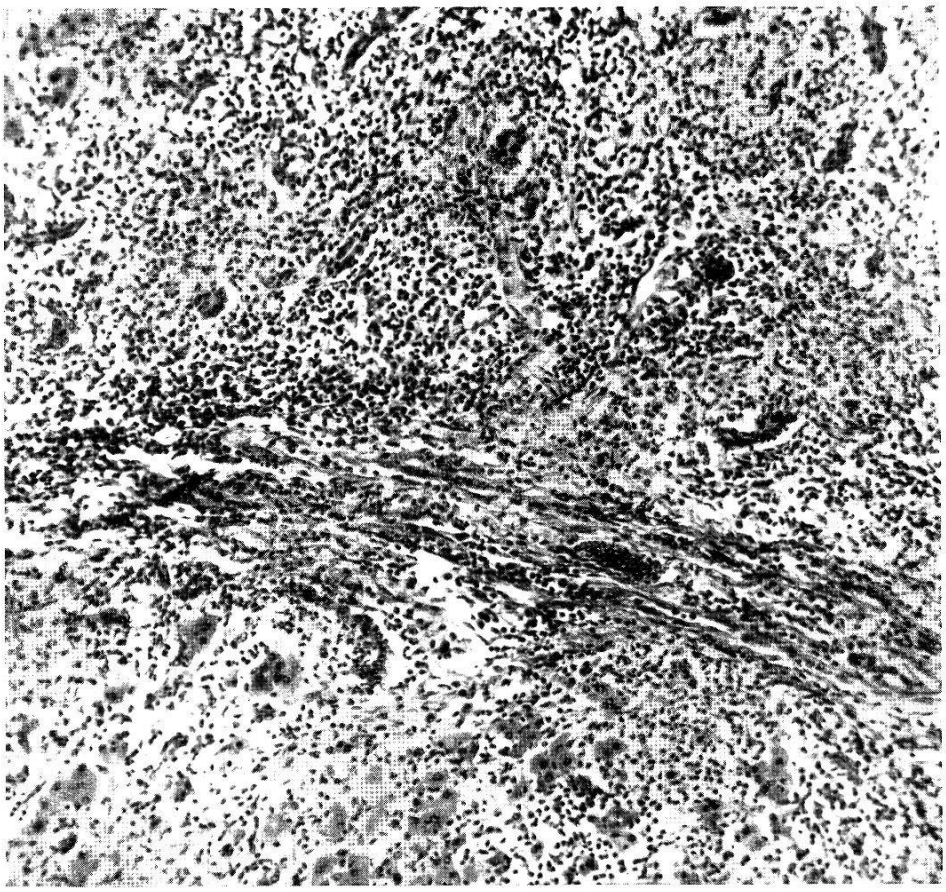

Fig. 4. Cas N° 7. Forte infiltration à cellules rondes des régions où l'atrophie s'est établie ; néoformations canaliculaires nombreuses aux dépens des cellules hépatiques (grossi 110 fois).

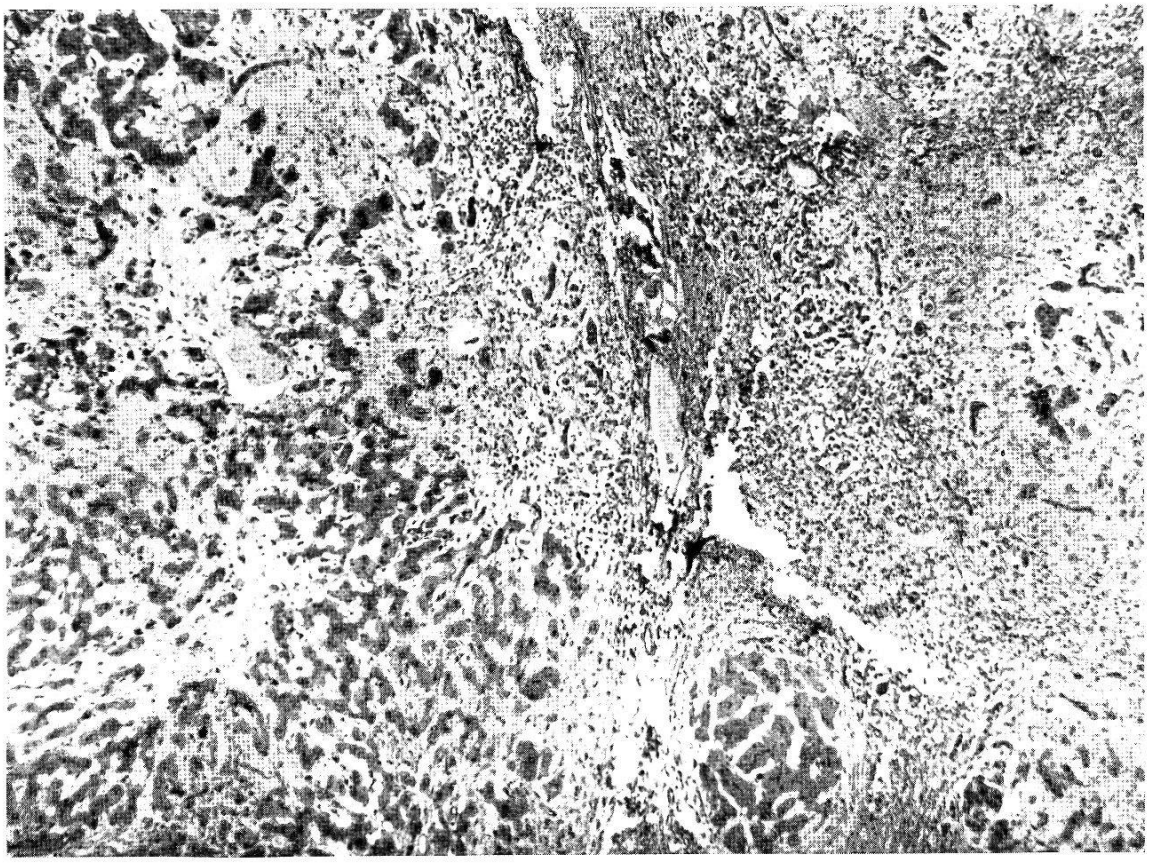

Fig. 5. Cas N° 8. Dislocation de date récente de lobules néoformés par un processus de sclérose ; à droite l'un de ces lobules est presque complètement atrophié (grossi 60 fois).

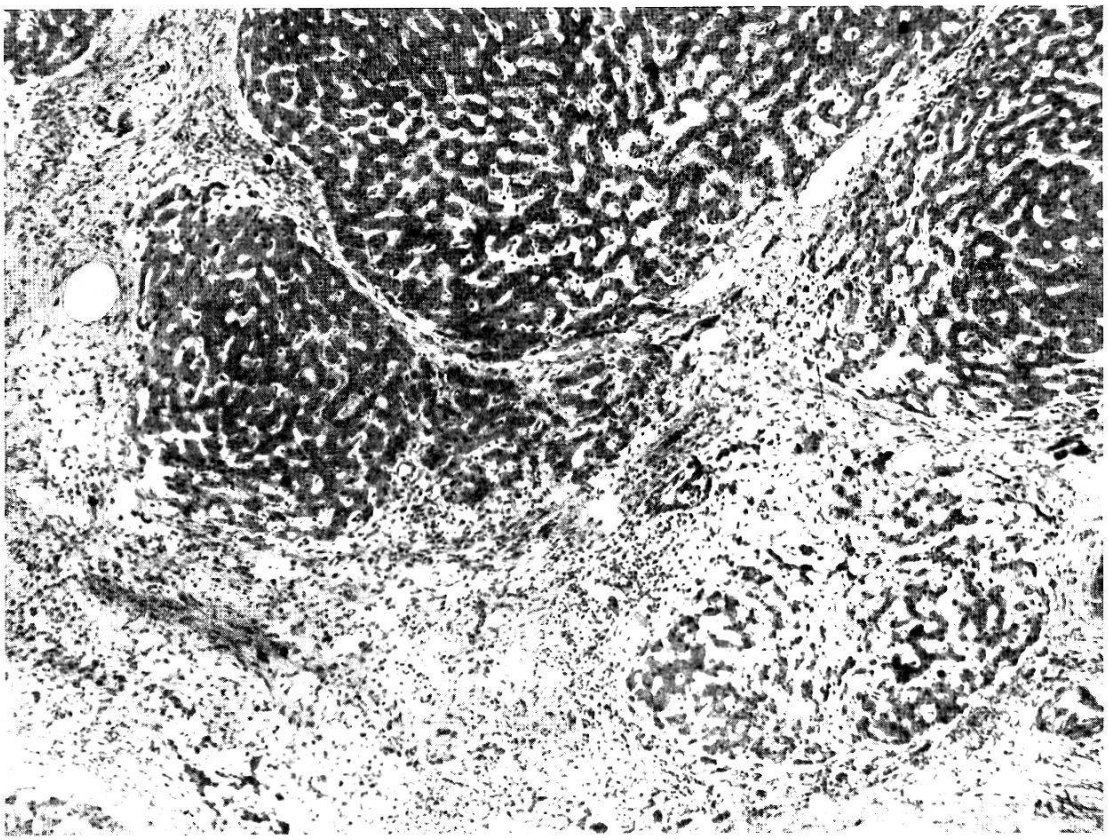

Fig. 6. Cas N° 12. Cirrhose à larges bandes fibreuses, faiblement infiltrées par des cellules rondes. Remaniement des lobules identique au cas N° 8 (grossi 60 fois).

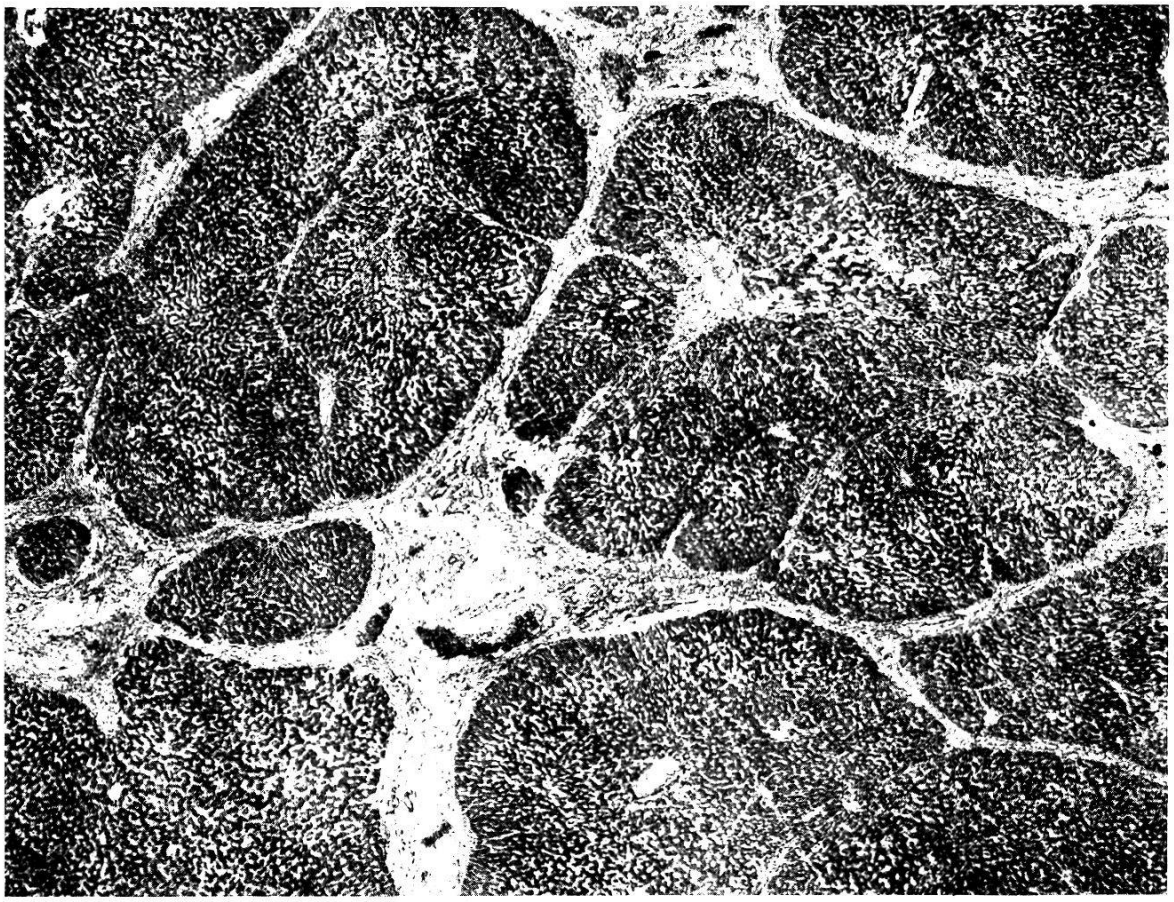

Fig. 7. Cas N° 13. Remaniement complet du foie, avec pseudolobules renfermant plusieurs veines centrales. Bandes de sclérose irrégulières, légère atrophie fibreuse en certains points. Image de cirrhose lentement évolutive (grossi 10 fois).

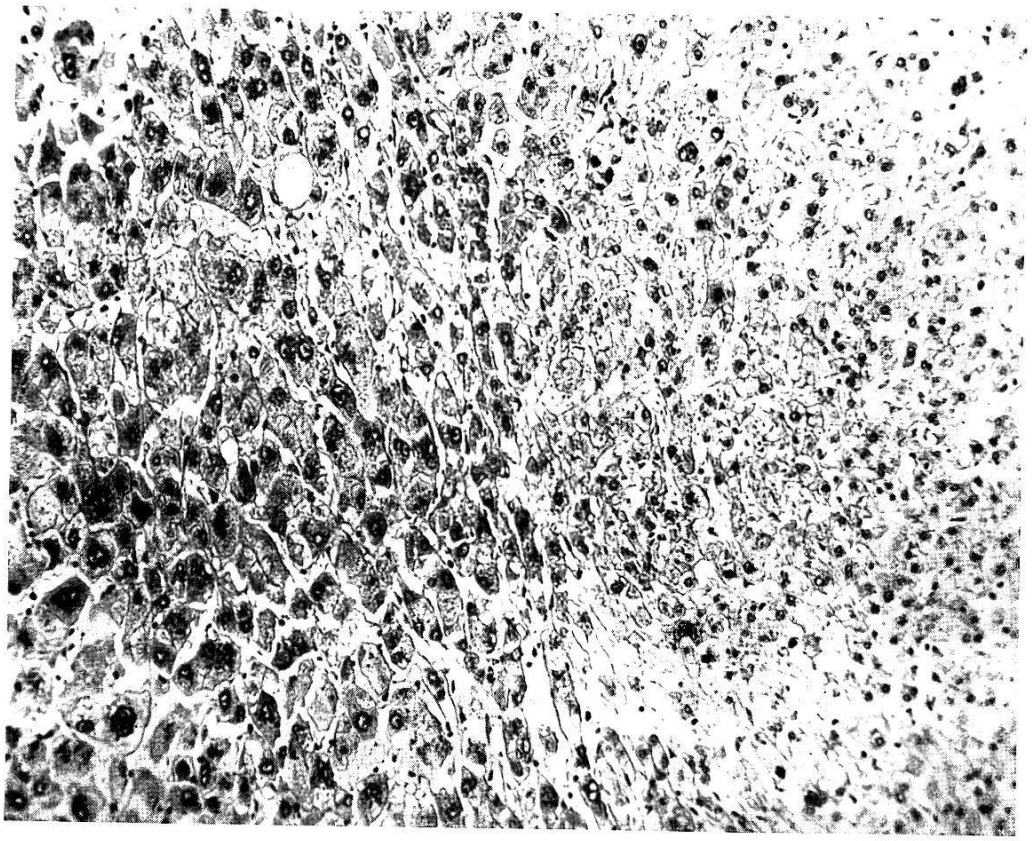

Fig. 8. a) Cancérisation d'un noyau de tissu hépatique néoformé dans une cirrhose du type « à gros noyaux » : à droite ébauches de travées à épithélium de taille normale, se continuant sans limites nettes vers la gauche en un tissu d'aspect polymorphe avec monstruosités nucléaires (grossi 110 fois).

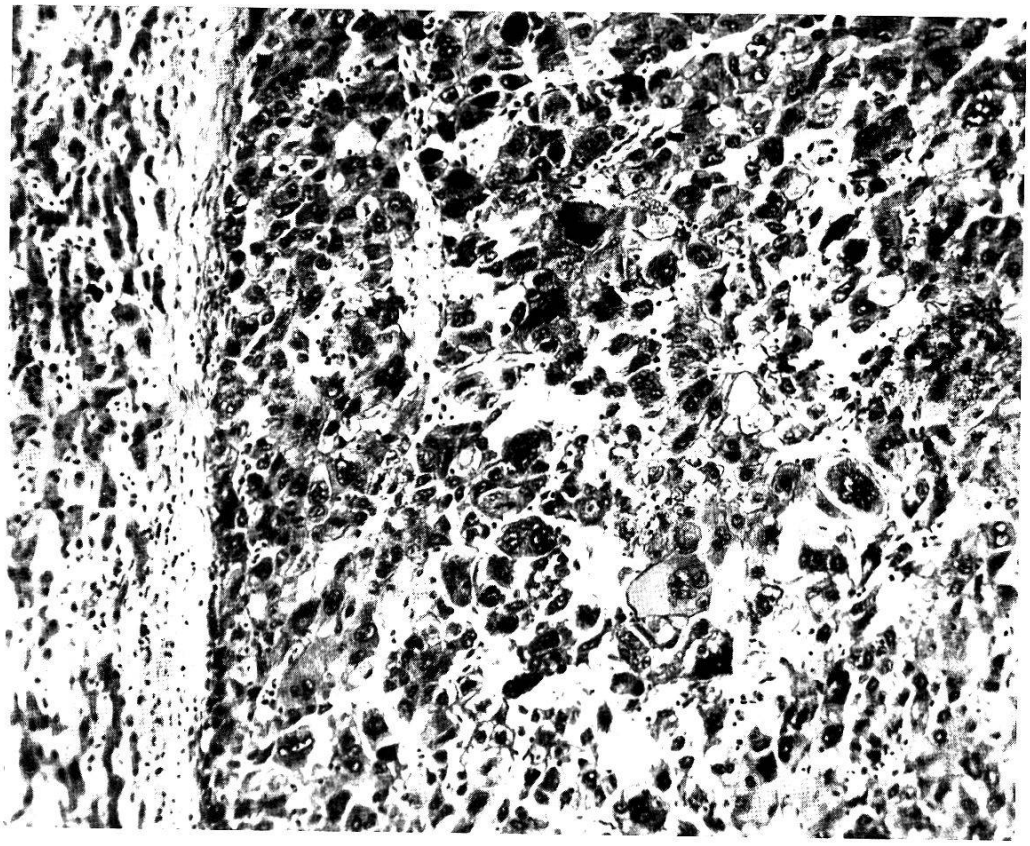

b) Nodule cancérisé dans son ensemble, monstruosités cellulaires et nucléaires très nettes, sans disposition en travées (grossi 110 fois).

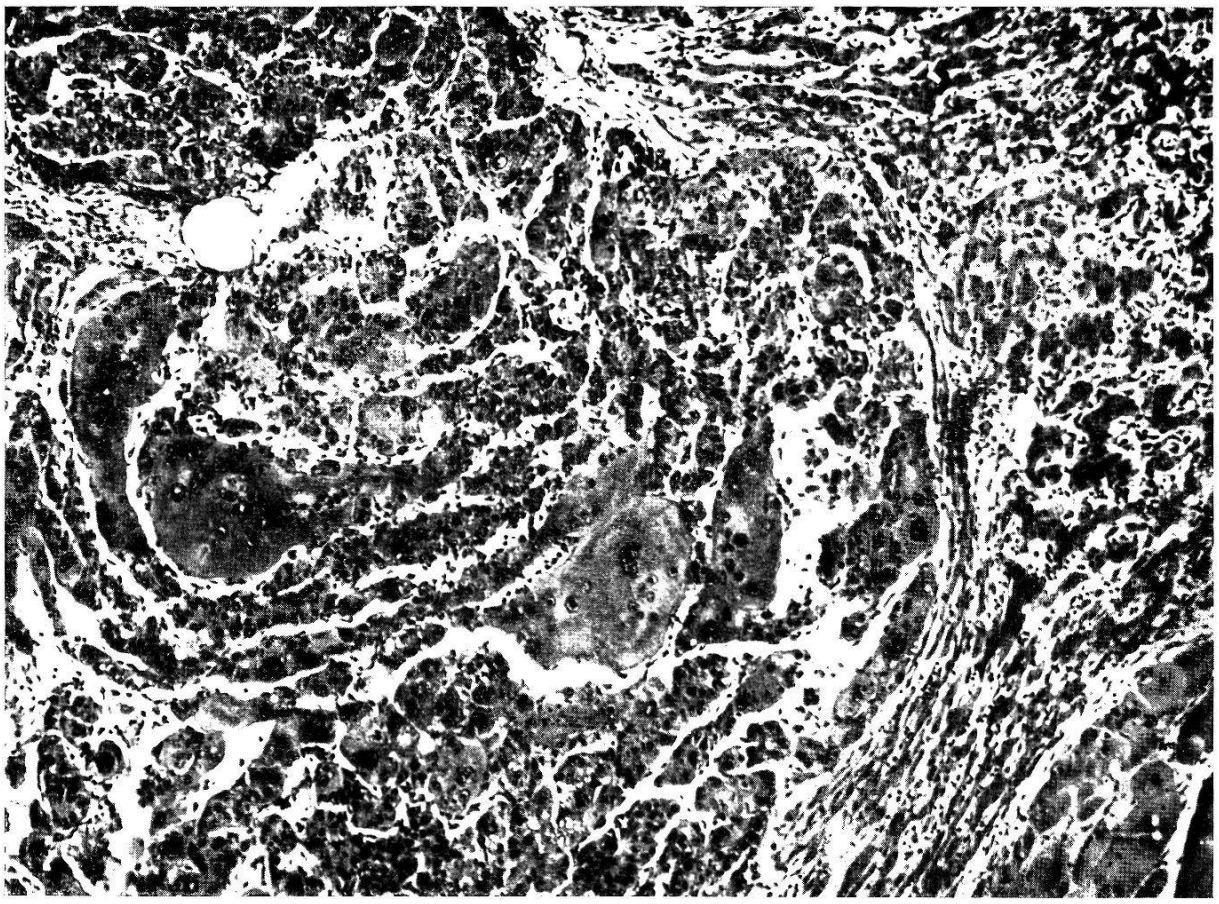

Fig. 9. a) Cancer hépato-cellulaire dans une cirrhose : la disposition en travées épithéliales est conservée dans le cancer. Cellules multi-nucléées nombreuses (grossi 70 fois).

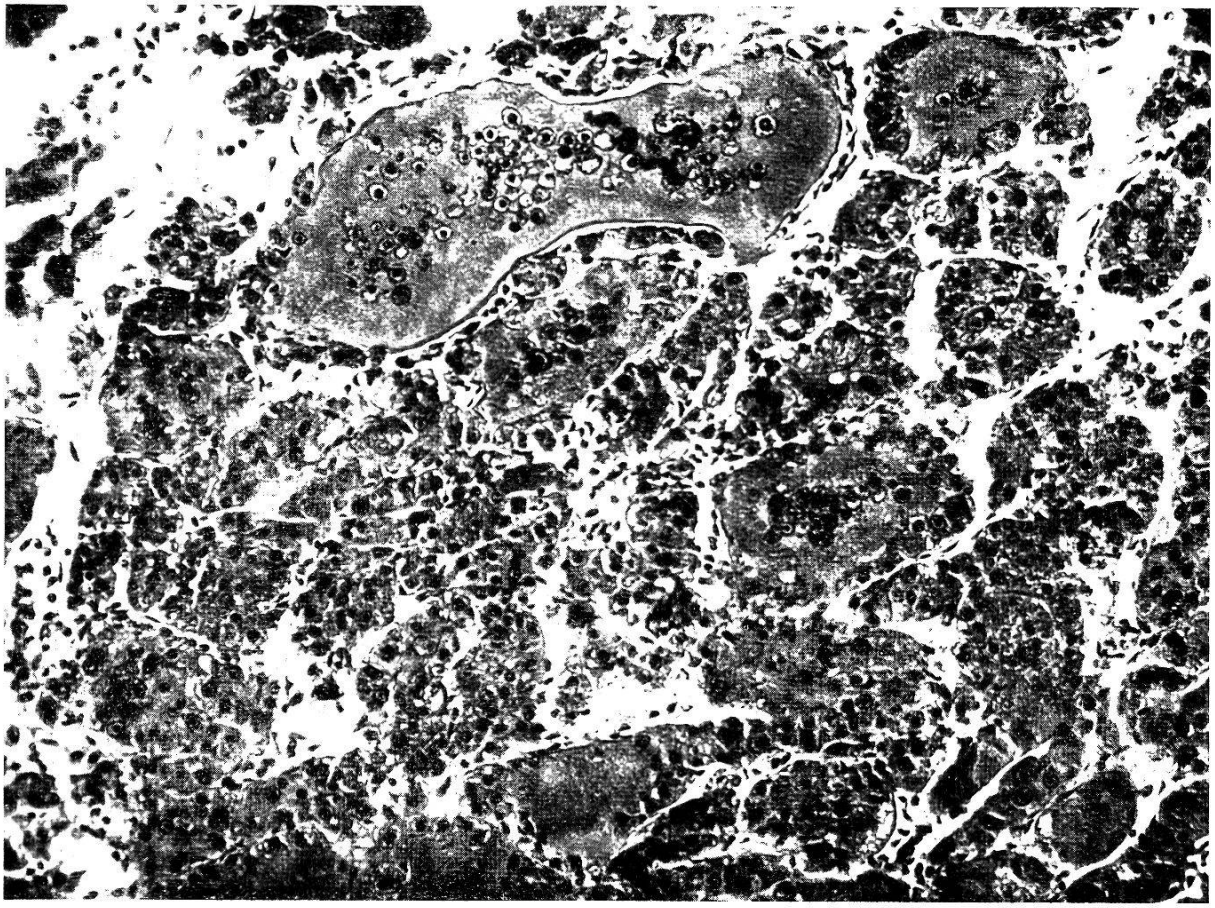

b) L'épithélioma forme souvent des cellules géantes à nombreux noyaux irrégulièrement répartis (grossi 125 fois).

Les observations que nous rapportons ici sont le fruit d'une collaboration entre clinicien et pathologiste ; elles ont pour la plupart été recueillies à Dakar. Pour les lecteurs non familiarisés avec les conditions de la pratique médicale aux colonies, elles demandent quelques commentaires :

1° Le syndrome clinique d'« ictère grave », comme nous venons de le dire, n'a rien de très original en soi, sous les tropiques, si ce n'est l'absence habituelle de renseignements anamnestiques et les difficultés matérielles des examens de laboratoire qu'on souhaiterait plus nombreux. La rapidité d'évolution de la maladie et le manque de personnel qualifié font que nos observations sont souvent fort incomplètes au point de vue des examens chimiques biologiques.

C'est généralement une histoire clinique assez brève et dramatique dans sa brutalité qui livre au médecin un malade comateux, ictérique, souvent ramassé sur la voie publique et transporté à l'hôpital par les soins du service de police municipale, très souvent d'identité inconnue ou conduit par les soins de la famille ou d'un voisin qui n'ont pu que constater l'apparition en quelques jours d'un ictère foncé des conjonctives et l'installation, en quelques heures, d'un coma gravatif.

2° Un deuxième point à souligner est l'âge des malades ; il s'agit le plus souvent de sujets jeunes, — et le rôle du sexe : prédominance des hommes.

3° Les symptômes les plus constants sont les suivants: *L'ictère,* généralement intense, s'accompagnant d'une bilirubinémie directe et indirecte élevée, de sels et de pigments dans les urines. *Le coma,* d'installation souvent brutale, apparaissant deux ou trois jours après l'ictère, terrassant le malade dans la rue ou dans son lieu de travail. On observe des comas profonds avec stertor, immobilité complète, des comas plus légers avec agitation et délire. Les réflexes sont conservés ou absents, le réflexe cornéen disparaissant le dernier.

La respiration prend plus volontiers le type KUSSMAUL que celui de CHEYNE-STOCKES, mais les deux modes s'observent.

La bradycardie et l'abaissement de la tension artérielle sont habituels ; le plus souvent, il n'y a pas de signes méningés. La ponction lombaire ne révèle qu'une légère augmentation de l'albumine sans hypercytose.

Les hémorragies manquent rarement : epistaxis, gingivorragies, gastrorragies et moeléna. Parfois elles n'ont pas eu le temps de s'extérioriser avant la mort et c'est à l'autopsie qu'on les met en évidence, à l'ouverture de l'estomac ou de l'intestin.

D'autres symptômes sont plus contingents :

La température, variable suivant les cas. L'hyperthermie semble bien correspondre à un processus infectieux et l'hypothermie paraît être l'apanage des ictères graves de l'atrophie jaune aiguë.

Les œdèmes et *l'ascite* accompagnent assez souvent le tableau clinique de l'ictère grave. Ces deux symptômes doivent faire soupçonner l'existence d'une cirrhose concomitante. La fréquence avec laquelle nous rencontrons des cirrhoses latentes chez le noir entre 20 et 40 ans est un fait qui a frappé tous les médecins exerçant en Afrique. Le problème des « ictères graves » est, nous le verrons, étroitement lié à celui des cirrhoses de même qu'à celui du cancer primitif du foie. Celui-ci ne se révèle parfois au médecin qu'au stade « d'ictère grave » et le diagnostic peut en être porté avant la mort si la palpation permet de sentir derrière l'ascite qui les entoure, les gros noyaux durs et douloureux caractéristiques.

4° Du syndrome humoral de l'ictère grave, il semble bien difficile de donner une description univoque : Au cours de l'atrophie jaune aiguë, on observe une chute considérable du taux de l'urée sanguine et de la glycémie avec une acido-aminémie élevée qui témoignent d'une véritable anhépathie fonctionnelle. Nombreux sont les cas où une lésion rénale associée et d'autres causes, qui nous échappent encore, provoquent au contraire une rétention uréique élevée et une glycémie au-dessus de la normale. Il en est de même du cholestérol qui est tantôt très élevé, tantôt au-dessous de la normale.

En prenant comme base l'image anatomique, nous pouvons grouper notre matériel de la façon suivante :

I. Atrophie jaune aiguë, hépatite.
II. Cirrhose du foie.
III. Cancer primitif du foie.

I. Atrophie jaune aiguë, Hépatite.

Cas N° 1. Habi Derbasse. Homme libanais de 35 ans ayant séjourné 15 ans en AOF. Paludisme à praecox et dysenterie amibienne dans les antécédents. Entre pour la première fois à l'Hôpital Central Indigène (HCI) en novembre 1945 pour un syndrome fébrile avec hépato-splénomégalie et subictère ; la fièvre cède au traitement émétine-quinine.

Seconde entrée le 28. 11. 1946 pour hématémèses abondantes, survenues la veille. Fièvre à 40°, subictère. Depuis 4 à 5 jours asthénie très marquée. Hépato-splénomégalie, hypotension. Décès le 30. 11. 1946.

Autopsie : Foie hypertrophié, congestionné, brun-jaunâtre, assez flasque. Rate type palustre, succulente. Estomac : nombreuses hémorragies en nappe.

Au microscope (2850) on constate que d'une façon générale l'architecture du foie n'est pas modifiée ; on peut observer tout au plus, à un examen superficiel, une infiltration lymphocytaire des espaces portes qui sont régulièrement répartis. Il n'y a pas de dégénérescence graisseuse. Si l'on examine de plus près et à plus fort grossissement, on trouve toutefois certaines lésions intéressantes : le tissu hépatique est dans son ensemble œdémateux, c'est-à-dire que les travées épithéliales et la paroi des capillaires sanguins sont séparées par un espace rempli d'une masse finement granuleuse, comprimant le vaisseau capillaire, dont la lumière est souvent réduite à un étroit canal. En bordure des espaces portes, des leucocytes polynucléaires pénètrent dans ces masses, cheminant pour ainsi dire dans l'œdème, sans atteindre toutefois le centre des lobules. A ce niveau, quelques épithélia hépatiques sont en voie de dégénérescence, leur cytoplasme devient grossièrement granulaire, le noyau est en pycnose et se fragmente. D'autres cellules épithéliales sont atrophiées, à protoplasme basophile ; ces éléments forment de courtes travées qui se séparent des lobules ; entre ceux-ci et ces travées se glissent des éléments inflammatoires, les fibroblastes prolifèrent et l'on peut parler d'un début de morcellement du tissu lobulaire.

Ces images ressemblent à celles que l'on connaît des cas aigus d'hépatite épidémique, images décrites ces derniers temps à plusieurs reprises par bien des auteurs (ROHOLM et IVERSEN, AXENFELD et BRASS, SIEGMUND). Elles marquent le début d'une atteinte diffuse du foie par un agent infectieux, provoquant un œdème d'abord, une réaction cellulaire inflammatoire ensuite, dont l'importance est généralement minime. Elles ressemblent aussi aux lésions des récidives d'atrophie subaiguës du foie (cas N° 7 p. ex.).

Cas N° 2. (S. 18/45). Mamadou Watra. Homme Bambara de 38 ans, vivant à Dakar depuis 16 ans. Il a présenté, il y a 3 ans, un ictère de courte durée. Entré le 29. 9. 1945 à l'HCI, il donne les renseignements suivants : le début de l'affection actuelle remonte à 1 mois environ, marqué par des céphalées violentes, de la xanthopsie et des douleurs épigastriques. Peu après apparurent des vomissements. Depuis 3 jours, il a présenté à plusieurs reprises des gingivorragies et un epistaxis. A l'entrée, on constate un ictère très foncé, des hémorragies buccales profuses ; la température est normale. Le foie est augmenté de volume, percutable sur 18 cm. de hauteur sur la ligne mamelonnaire. Le 29. 9. les examens du sang montrent : Urée sanguine 7,02 gr., Cholestérol 7,20 gr., Glycé-

mie 2,05 gr. Il existe une forte bradycardie ; les réflexes des membres inférieurs ne peuvent pas être déclenchés. Quelques heures après son admission, cet homme sombre dans un coma complet. Il meurt dans la nuit.

Autopsie : Foie augmenté de volume, jaune-brun pâle, mou, ne montrant à la coupe aucune lobulation particulière. Ictère généralisé, décoloration de la bile (bile blanche), nombreuses hémorragies des muqueuses du tractus gastro-intestinal. Faible ascite, néphrose ictérique grave.

L'*examen microscopique* du foie permet de constater la présence de nombreuses nécroses apparemment récentes des zones centro-lobulaires, où le parenchyme est dissocié. Quelques leucocytes et des éléments mononucléés infiltrent ces nécroses et par places les espaces portes. L'épithélium hépatique ne montre qu'une faible surcharge graisseuse, les capillaires biliaires sont dilatés et bourrés de bile, les cellules de KUPFFER sont hyperplasiées et présentent la même surcharge en pigments biliaires. Le *rein* montre une néphrose grave avec dégénérescence épithéliale à tous les niveaux des tubes ; la surcharge lipidique est très marquée. Hémosidérose de la *rate*.

Cas N° 3. Aissatou Diouf. Femme Ouolof de 20 ans. Entre subcomateuse à l'HCI le 19. 9. 1945. Température 37,5°, pouls irrégulier. Ictère très foncé qui, aux dires des parents, n'est apparu que la veille. Le foie est palpable sous les fausses côtes, la rate n'est pas perceptible, l'abdomen est tendu. Le lendemain matin, la température monte à 40°, crises convulsives, dyspnée, phases d'apnée, arythmie. Urée sanguine 0,180 gr.%, Cholestérol 0,96 gr.%. Décès le 20. 9. 1945.

Autopsie : Petit foie de 750 gr., flasque, rouge.

Au microscope : nécrose massive du parenchyme hépatique, qui présente l'aspect dénudé bien connu de l'atrophie aiguë avec collapsus de la trame. Il ne persiste pour ainsi dire que le tissu réticulaire avec quelques travées épithéliales qui forment ici et là des débris de parenchyme au sein de nappes hémorragiques. Les îlots épithéliaux qui persistent sont presque toujours en voie de dégénérescence graisseuse. Dans les espaces portes on trouve des infiltrations à cellules rondes. Les *reins* présentent une forte dégénérescence graisseuse des épithélia dans les tubes contournés surtout.

Cas N° 4. Gallo Sow. Jeune Toucouleur de 13 ans, originaire de Podor, d'où il est arrivé à pied il y a quelques jours. Il entre à l'HCI le 24. 1. 1945. Sa maladie a débuté 48 heures auparavant avec des céphalées au réveil et un ictère remarqué aussitôt par

l'entourage ; le même soir s'installe un coma profond. A l'entrée, la température est à 35,9°. Ictère très foncé, ascite moyenne ; les limites du foie ne peuvent être précisées. La rate n'est pas palpable. Contracture des membres inférieurs. L'urée sanguine 0,10 gr.%, cholestérol 0,42 gr.%. Décès 36 heures après l'hospitalisation.

Autopsie : Tableau classique d'atrophie jaune aiguë du foie.

Cas N° 5. Amadou Ba. Homme de 25 ans entré comateux à l'HCI, présentant une dyspnée permanente et un hoquet intermittent. Hémorragies gingivales et nasales. Ascite moyenne. Foie de 8 cm. de flèche sur la ligne mamelonnaire. Hypothermie (34,6°). Urée sanguine 0,13 gr.%, cholestérol 1,10 gr.%. Le décès intervient le lendemain après agitation et délire.

Autopsie : Légère ascite, fort ictère généralisé. Foie de 850 gr., entouré d'une capsule épaissie et adhérente. Rate de volume normal, légère périsplénite fibreuse.

Au microscope : Stéatonécrose très accusée du parenchyme hépatique avec dislocation des travées et destruction massive du parenchyme. En certains points, dont l'architecture est conservée, les cellules du centre des lobules sont raréfiées ou complètement détruites ; quelques groupes d'épithélia persistent ici et là, généralement bourrés de graisse, surtout en périphérie des lobules. Le tissu conjonctif n'est pas nettement proliféré, il est infiltré de façon diffuse par des cellules rondes, présentant par places une amorce de néoformation collagène, annonçant peut-être la sclérose. Les *reins* offrent l'image d'une dégénérescence graisseuse massive de l'épithélium dans tous les segments des tubes.

Ces 5 cas, pris parmi les plus typiques de nos observations, montrent l'image classique, tant au point de vue clinique qu'anatomique, de l'atrophie jaune aiguë du foie. Si nous comparons les aspects cliniques de cette affection, telle que nous la rencontrons dans les pays tempérés, il semble qu'elle évolue chez le noir avec une brutalité extrême, entraînant la mort par insuffisance hépatique peu de jours après l'apparition de l'ictère. Dans tous les cas, l'anamnèse est courte, l'ictère s'établit brusquement et le coma intervient presque en même temps. La maladie dure tout au plus quelques jours, du moins si l'on s'en tient aux dires des malades ou de leur entourage, alors qu'au cours de la dernière « épidémie » d'atrophie jaune que nous avons observée au cours de l'été 1946 à Bâle, elle évolua en plusieurs semaines, caractérisée, semble-t-il, par une certaine tendance à la chronicité, comprenant plusieurs périodes de rechutes, dont la dernière entraînait la mort tout aussi brutalement que chez le noir. Le tableau anatomique est le même chez le noir que chez nous, caractérisé au début par l'œdème du

parenchyme hépatique, une dissociation des travées, quelques infiltrations leucocytaires (cas N° 1) dans les espaces péricapillaires et de rares nécroses épithéliales. La destruction du tissu hépatique s'étend ensuite rapidement, en nappe, comme si elle faisait tache d'huile à partir du centre des lobules ; ces points sont en premier dénudés de leur épithélium. Les espaces portes sont toujours le siège d'une forte infiltration à cellules rondes. L'aspect histologique est exactement superposable à celui des cas qu'il nous fut possible d'étudier en Europe.

II. Cirrhoses du foie.

Tout comme dans les pays tempérés, on peut s'attendre à rencontrer dans les régions, ou l'atrophie jaune aiguë du foie a fait son apparition, des cas qui évoluent lentement, chez lesquels sont intervenues des rémissions et qui évoluent plus ou moins rapidement vers un remaniement complet de la structure de l'organe. On trouve à l'autopsie un foie généralement petit, parfois de volume normal, grossièrement bosselé avec une lobulation accentuée en gros grains, des lobules arrondis qui proéminent en surface. La quantité d'ascite est variable et selon la durée du processus tous les symptômes d'une cirrhose apparaissent nettement (troubles circulatoires dans le domaine de la veine porte, splénomégalie, etc.). Ces cas présentent toutefois une autre évolution clinique que les cirrhoses hépatiques banales, ils sont caractérisés, en effet, par des accidents terminaux graves, l'apparition généralement brusque d'un ictère et d'un coma hépatique.

Les observations que nous rapportons ici de ces cirrhoses sont choisies de façon à montrer les divers types d'évolution et les aspects anatomiques variés qui entrent en ligne de compte :

Cas N° 6. (S. 22/1945) Fall Mamadou, jeune Ouolof de 16-18 ans, trouvé sur la voie publique et transporté par la police en plein coma le 3. 10. 1945 à l'HCI. Nous ne possédons aucun renseignement anamnestique à son sujet. A l'entrée : profond coma, anesthésie complète, disparition du réflexe cornéen. Ictère intense, volumineuse ascite, œdèmes des membres inférieurs. Foie petit, impalpable. Bradycardie à 50 pulsations minute. Respiration stertoreuse. Décès dans la nuit qui suit l'admission à l'hôpital.

Autopsie : Ictère généralisé, ascite libre de plusieurs litres. Foie petit, très dur, de forme normale, jaune-brunâtre sale, mélangé de gris. Le parenchyme crie sous le couteau, la lobulation a disparu, faisant place à une réseau plus ou moins rouge, régulièrement ré-

parti dans un tissu jaune-brun, sans véritable lobulation, sans bosselures. Voies biliaires perméables, bile jaune-pâle, très filante. Splénomégalie, néphrose ictérique. Petit ulcère duodénal immédiatement au-dessous du pylore avec hémorragie terminale. Fort œdème du tissu cellulaire rétropéritonéal et des membres inférieurs.

L'image histologique du foie (Fig. 1) est caractérisée par l'absence pour ainsi dire complète de parenchyme hépatique. L'orientation demeure possible du fait que les veines centro-lobulaires sont parfois dilatées et l'on peut reconnaître à peu près la disposition des lobules disparus. Autour des veines centrales de nombreuses formations tubulaires sont disposées assez régulièrement en couronne, englobées dans un tissu conjonctif dense, scléreux parfois, qui laisse reconnaître après imprégnation à l'argent un réseau réticulaire en voie de collagénisation. Partout, aussi bien dans ce tissu que dans les espaces portes, le foie est infiltré par des cellules inflammatoires, lymphocytes, éléments histiocytaires et plasmocytes. Les formations tubulaires et les quelques résidus de travées hépatiques renferment des pigments biliaires en grande quantité.

Il s'agit ici, sans aucun doute, d'un cas d'atrophie jaune ayant détruit presque la totalité du parenchyme hépatique, laissant subsister quelques îlots dispersés qui ont, pour un temps, suffi à assurer une fonction à peu près normale. L'inflammation a progressé lentement, provoquant la sclérose de l'organe, accompagnée d'une prolifération des cellules hépatiques qui se transforment en formations tubulaires comme dans les cirrhoses. Ces images-là sont bien connues. Elles ont été plusieurs fois décrites ; BERGSTRAND par exemple en a publié de fort typiques dans sa belle monographie ; nous avons pu en observer également chez des enfants morts d'atrophie jaune après hépatite épidémique. Elles ont été retrouvées dans bon nombre des cas de l'« épidémie » bâloise citée plus haut.

Cas N° 7 (S. 19/45). Mame Thiam, Toucouleur de 34 ans. Dans l'anamnèse on peut relever 10 ans avant son admission à l'HCI un ictère du type « catarrhal » qui régressa complètement en quelques semaines. Rechute peu de mois plus tard avec un tableau plus grave, accompagnée d'ascite, de céphalées persistantes, d'une anorexie marquée avec nausées et vomissements. Hospitalisé à Foundjoun, il présente des gingivorragies abondantes et une température à grands clochers. Il sort de l'hôpital quelques mois plus tard très amélioré. 4 mois avant son entrée à l'HCI (26. 10. 1945), cet homme constate une réapparition de l'ictère, de l'ascite et des œdèmes des membres inférieurs. Son état général est mauvais, il est bouffi, ictérique, fébrile. Température 38-39,5°. Ascite impor-

tante, hémorragies gingivales. Dans le sang, mononucléose, pas d'hématozoaires. Réactions de BORDET-WASSERMANN et de KAHN négatives. Décès le 30. 10. 1945.

Autopsie : Petit foie dur à parenchyme brun-jaunâtre, formé de petits grains peu proéminents en surface ; les plus gros ne dépassent guère la taille d'un pois. Le parenchyme est très ferme, irrégulièrement lobulé, brunâtre, traversé par des bandes scléreuses grises qui encerclent parfois les pseudo-lobules. Voies biliaires perméables, bile grise. Grosse ascite (plusieurs litres), splénomégalie moyenne avec légère périsplénite. Fort œdème de la muqueuse intestinale, varices de l'œsophage. Ictère généralisé.

L'image histologique du foie (Fig. 2) est celle d'une cirrhose en pleine activité, celle d'une véritable hépatite chronique d'une part, d'une inflammation récidivante d'autre part. Le parenchyme est entièrement remanié, formé de pseudolobules sphériques pour la plupart, assez réguliers et composés de travées épithéliales irrégulièrement orientées. On ne retrouve plus les veines centrales, du moins aucun lobule n'en renferme. Elles sont englobées dans un tissu conjonctif bourré de cellules rondes qui enserre les lobules (histiocytes, lymphocytes et plasmocytes) ; dans ce stroma on trouve ici et là quelques néoformations tubulaires. Les pseudolobules ne sont pas nettement délimités, ils sont infiltrés en bordure par des cellules rondes et plus particulièrement par des polynucléaires neutrophiles qui s'infiltrent dans le parenchyme, envahissant parfois l'épithélium en voie de nécrose ; la trame offre ici et là un aspect dénudé mais sur des plages minimes seulement (Fig. 3), tout comme si un processus récidivant atteignait le parenchyme. Ces îlots de destruction aiguë peuvent se rencontrer en plein noyau parenchymateux avec des foyers de nécroses oxyphiles. On assiste par place également au remaniement des lobules néoformés (Fig. 4) : en raison du morcellement périphérique ils sont parcellés, séparés en blocs irréguliers par des travées conjonctives minces, bourrées de cellules rondes et où se différentient aux dépens de l'épithélium non nécrosé des formations tubulaires, alors que la trame grillagée subit une transformation collagène. En certains points, il ne subsiste du pseudolobule qu'un amas conjonctif sphérique renfermant quelques néocanalicules à épithélium cubique. Les cellules de KUPFFER sont fortement tuméfiées, vacuolisées et bourrées de lipides, alors que l'épithélium hépatique n'offre qu'en de rares points des plages de dégénérescence graisseuse.

La *rate* montre une hyperplasie de la pulpe rouge ; on y rencontre de nombreux plasmocytes et des cellules réticulaires phagocytant des hématies. Pigment malarique rare.

Ce cas est intéressant parce qu'il montre une « hépatite » évo-

luant en une dizaine d'années, qui aboutit au stade terminal de l'insuffisance hépatique, se manifestant du point de vue clinique par un ictère grave. Le remaniement du foie est intense ; on y trouve au moins trois stades différents ; au cours d'une première poussée s'est amorcé un remaniement qui amena la transformation du parenchyme en pseudolobules alors que le conjonctif s'est épaissi. Plus tard, peut-être après le second épisode fébrile, le tissu épithélial s'est morcelé et a disparu en partie. Pour terminer est intervenue une inflammation aiguë, marquée par les infiltrations leucocytaires à polynucléaires qui déterminent une destruction en petits foyers des restes du parenchyme avec des nécroses oxyphiles et une fonte épithéliale. L'image terminale est celle d'une cirrhose type LAËNNEC du point de vue macroscopique, alors que les examens histologiques montrent un tableau beaucoup plus complexe que l'on peut étiqueter d'hépatite récidivante.

Cas N° 8 (S. 13/45). N'Gor Tan, homme de race Ouolof, 25 ans, ramassé sur la voie publique le 26. 9. 1945 en plein coma avec un fort ictère. Aucun renseignement anamnestique. Décès quelques heures après l'entrée à l'HCI.

Autopsie : Foie de 1000 gr. environ, grossièrement bosselé, fortement ictérique. Il est brun-jaunâtre, très dur, formé de noyaux parenchymateux de taille très variable, variant d'un petit pois à une grosse noisette, bruns et tuméfiés. Entre eux le tissu conjonctif forme de larges bandes grisâtres, parsemées de taches hémorragiques. Les plus gros nodules sont mous, jaunâtres et très friables. La bile est pâle, grisâtre et filante. Splénomégalie moyenne, grosse ascite (quelques litres), ictère généralisé. Varices de l'œsophage, stase dans le domaine de la veine porte.

L'examen histologique du foie est superposable à celle du cas précédent (Fig. 5) : le remaniement du parenchyme en lobules néoformés est encore plus considérable, plus irrégulier peut-être. Ces lobules sont souvent plus volumineux et leurs cellules sont plus grandes, parfois plurinucléées. Le tissu conjonctif forme généralement de larges bandes scléreuses qui s'insinuent aussi dans les amas épithéliaux. Ceux-ci sont dissociés de la périphérie vers le centre de façon plus massive que dans le cas N° 6, mais l'intensité du processus scléreux est infiniment plus accentuée, amenant souvent la disparition totale des nodules de néoformation, dont ne subsistent que quelques canalicules néoformés. Par contre, les plages de nécrose oxyphile sont plus grandes et beaucoup plus nombreuses. Ainsi les lobules qui, à l'œil nu, sont jaunâtres et friables, sont entièrement nécrosés. Ces nécroses atteignent aussi bien les parties centrales que la périphérie des îlots de parenchyme et l'on

rencontre les images caractéristiques de dénudement de la trame avec des vaisseaux capillaires dilatés, des hémorragies et de l'œdème. En d'autres points, ce dernier est fort net, comprimant les capillaires, accompagné d'une réaction leucocytaire. D'une façon générale, l'infiltration inflammatoire est moins forte que dans le cas précédent.

Comme dans l'observation N° 6, ce foie montre une structure entièrement transformée ; les néolobules sont plus volumineux comme dans une cirrhose à gros noyaux. La sclérose, intense elle aussi, envahit secondairement ces lobules et les effrite. De nombreuses nécroses récentes sont irrégulièrement réparties dans le tissu épithélial, atteignant de préférence semble-t-il les plus gros îlots ; elle marque vraisemblablement la phase terminale de la maladie qui a évolué à bas bruit jusqu'au stade ultime, manifesté cliniquement par le syndrome d'« ictère grave ».

Cas N° 9. Inconnu, 18 ans environ, ramassé sur la voie publique à Dakar par la police et amené à l'HCI le 20. 3. 1945 à 18 h. Aucun renseignement anamnestique. Le malade est dans un profond coma, fortement ictérique, fébrile (39°) ; il présente de l'ascite, des hémorragies gingivales abondantes et des muqueuses sèches. Le foie n'est pas palpable. Les réflexes sont normaux. Urée sanguine 0,72 gr.%, glycémie 0,86 gr.%, cholestérol 0,85 gr.%. Polypeptides dans le sang 25 mg. L'hémoculture permet d'isoler un pneumocoque Type 25. Décès le 26. 3. 1945.

Autopsie : Foie entièrement atrophié, à capsule épaissie, formé de petits noyaux enserrés dans des mailles de tissu conjonctif dense. Le parenchyme est jaunâtre, sale. Rate hypertrophiée, molle. Ascite de 2 litres. Hémorragies en nappe de la muqueuse stomachale.

L'examen histologique du foie montre une architecture entièrement remaniée par une cirrhose annulaire, délimitant des néolobules en général sphériques. Ils sont formés par des épithélia volumineux, surchargés de pigments biliaires, par places en dégénérescence graisseuse. Les travées qu'ils ébauchent sont dissociées par de l'œdème, les cellules de KUPFFER sont tuméfiées. Dans les bandes de tissu conjonctif on rencontre une infiltration inflammatoire de type mixte. Les *reins* présentent une forte surcharge graisseuse de l'épithélium des tubes contournés. Dans le *pancréas* des cellules rondes avec de nombreux leucocytes polynucléaires infiltrent le stroma qui est œdémateux.

Nous nous trouvons ici en présence d'une cirrhose de type annulaire, compliquée d'une septicémie à pneumocoques, dont le point de départ n'a pas pu être précisé. L'image clinique est celle d'un

« ictère grave », emportant le malade en une semaine environ. L'étude histologique du foie permet d'assimiler ce cas aux deux observations précédentes.

Cas N° 10 (2728). Abidou Camara, homme de Dakar, 21 ans. Il présente depuis 2 jours un ictère franc et nous est amené par l'ambulance dans un état précomateux. Température 39,5° ; coma complet le lendemain, hémorragies gingivales profuses. Urée sanguine 0,27 gr.% le premier jour, 0,18 gr.% le deuxième jour. L'hémoculture permet d'isoler des bacilles d'EBERTH. Décès le troisième jour.

Autopsie : le foie est petit, rétracté, formé de gros noyaux qui déterminent à la surface des bosselures irrégulières. Le parenchyme se laisse difficilement couper ; il montre sur la surface de coupe un tissu brunâtre, irrégulièrement lobulé. Grosse rate infectieuse.

L'examen histologique montre un tissu hépatique remanié dans son ensemble, formé de gros lobules arrondis (diamètre de 0,1 à 0,75 cm.), dont les cellules sont volumineuses, une fois et demie plus grandes que des cellules hépatiques normales. Les capillaires biliaires sont dilatées par de la bile. Le stroma est dense, formant entre les lobules, de larges bandes fibreuses, parsemées de néoformations canaliculaires, infiltrées par des cellules rondes de type inflammatoire. Deux lésions aiguës sont à relever : des nécroses massives au centre des lobules néoformés d'une part, précédées par de l'œdème dissociant les travées épithéliales ; d'autre part le tissu épithélial est souvent le siège d'une infiltration leucocytaire, provenant des espaces conjonctifs. Les leucocytes s'avancent en profondeur des lobules dans les espaces péricapillaires ; les cellules hépatiques dégénèrent à leur contact, s'atrophient et l'on assiste en bordure des îlots épithéliaux à la néoformation canaliculaire bien connue des cirrhoses.

On se trouve donc en présence d'une lésion vraisemblablement ancienne mais progressive dans son ensemble, ayant abouti au remaniement complet du parenchyme. Un stade terminal, caractérisé cliniquement par un ictère, de l'hyperthermie, des hémorragies gingivales et un coma profond, procède par une inflammation aiguë du type d'hépatite avec nécroses épithéliales et œdème. Ce cas représente pour ainsi dire une association des observations N° 7 et N° 8 : lésions de nécrose épithéliale massive combinée au processus de sclérose périlobulaire procédant par poussées successives, souvent accompagnées d'infiltrations à polynucléaires. Les lobules néoformés sont, comme dans les observations précédentes, « grignotés » peu à peu de la périphérie vers le centre. Il est difficile,

tout comme dans le cas précédent, de préciser le rôle joué par le bacille d'EBERTH dans la pathogénie de l'inhibition terminale des fonctions hépatiques.

Cas N° 11 (2750). Fabinta Baye, jeune femme Ouolof, 29 ans, hospitalisée le 1. 9. 1946. A ses dires, sa maladie aurait débuté il y a deux mois par des douleurs dans la région hépatique. Peu à peu l'abdomen augmenta de volume, des œdèmes apparurent aux membres inférieurs. A l'entrée, elle présente en outre une volumineuse ascite et une hépatomégalie : le foie dépasse d'un travers de main le rebord costal, il apparaît lisse et dur. L'alimentation de la famille comportait habituellement : lait caillé, riz d'Indochine, huile d'arachides, peu de viandes (conserves) ; elle montre une insuffisance nette en protides animales et une absence presque totale en vitamine C. Cette jeune femme décède en quelques jours, sans que les examens de laboratoire aient pu être pratiqués.

Autopsie : Cirrhose du foie hypertrophique, à noyaux très petits, forte ascite.

L'examen histologique montre un foie formé par des amas irréguliers de lobules arrondis, groupés en plages irrégulières, séparées par des zones de sclérose, englobant quelques petits amas épithéliaux en voie de dissociation et d'atrophie. Dans les lobules les plus volumineux les épithélia sont souvent bourrés de graisse, ils sont en partie le siège d'une nécrose brutale et d'une forte infiltration leucocytaire qui dissocie les travées. Dans les plages de sclérose, de nombreuses formations canaliculaires, groupées ici et là autour d'une veine, marquent les points où se trouvaient autrefois des lobules, images semblables au cas N° 6 (Fig. 1). Ce tissu conjonctif est très dense, formé de fibres collagènes, il renferme également quelques amas de cellules inflammatoires.

Ce cas, l'une des rares observations dans laquelle il s'est agi d'une femme, représente une forme terminale d'atrophie jaune, d'une hépatite, procédant come les cas précédents par poussées successives, aboutissant à la cirrhose, mais emportant la malade en quelques jours par une récidive aiguë, qui est marquée par une nécrose massive des îlots de parenchyme néoformés.

Cas N° 12 (S. 31/45). Barra N'Diaye, homme Toucouleur de 28 ans, né à Bambay (Sénégal), à Dakar depuis 8 ans, tailleur. Rien à relever dans les antécédents. Sa maladie a débuté brutalement le 14. 9. 1945 par un ballonnement abdominal et un ictère que le malade découvre à son réveil. A 16 heures il tombe dans le coma et est immédiatement transporté à l'HCI. Il est fortement ictérique, son foie est petit, impalpable. Les réflexes ostéotendi-

neux sont vifs, le réflexe cornéen est émoussé. Il meurt quelques heures déjà après son admission.

Autopsie : Petit foie (900 gr.) de couleur rousse, finement granuleux en surface. Le parenchyme, très ferme, crie sous le couteau ; il est formé de petits noyaux ronds, assez réguliers, ne dépassant pas le volume d'un gros pois, séparés par des travées scléreuses. La rate est légèrement augmentée de volume, à pulpe rouge, parsemée de petits nodules brun ocre, durs. Grosse ascite (10 litres), varices de l'œsophage.

Les examens histologiques montrent dans le foie (Fig. 6) une cirrhose qui a bouleversé l'architecture lobulaire ; rares sont les points où l'on trouve encore des veines centrales nettes. Les lobules sont néoformés, plus grands qu'à l'ordinaire pour la pulpart, formés d'un épithélium clair, à grandes cellules qui renferment ici et là quelques gouttelettes de graisse. Le tissu conjonctif des espaces portes est hyperplasié, il est parsemé de petits amas de cellules rondes, lymphocytes pour la plupart. Il limite de façon nette les lobules. Pourtant, certains champs montrent une dissociation des lobules qui s'effritent en leurs bords et sont peu à peu envahis par la sclérose ; à ce niveau il n'est pas rare de trouver des néoformations canaliculaires. Les zones sous-capsulaires sont entièrement scléreuses. Il n'y a ni nécrose, ni infiltration à polynucléaires. Dans la *rate* on rencontre à côté d'une hyperplasie de la pulpe de nombreux nodules sidéro-calcaires (GANDI-GAMNA). Le *rein* présente une forte dégénérescence granulo-graisseuse de l'épithélium des tubes.

Il s'agit dans ce cas d'une cirrhose du type cirrhose de LAËNNEC avec ascite, évoluant sans symptômes jusqu'au moment où une insuffisance hépatique emporte le malade dans le coma après un ictère qui dure 2 jours. La disposition des pseudolobules, leur volume, leurs rapports avec le stroma où quelques anciennes veines centrales sont reconnaissables dans les plages scléreuses, tout cela ne permet guère de déterminer s'il s'agit d'un processus à évolution lente en soi ou bien d'une maladie procédant par poussées successives d'atrophie parenchymateuse avec sclérose consécutive. Certaines images pourraient plaider en faveur de cette dernière possibilité. Quoi qu'il en soit, le cas est intéressant, car il démontre qu'une atteinte profonde du parenchyme hépatique n'a provoqué des symptomes graves qu'au cours des derniers jours de la vie du malade, mort d'un syndrome d'« ictère grave ».

Cas N° 13 (2687). Ba Douldé, homme Toucouleur de 30 ans, hospitalisé pour épigastralgies et hématémèses. On constate la pré-

sence d'un ulcère duodénal et l'on pratique une gastrectomie le 9. 7. 1946. Décès des suites opératoires.

Autopsie : Petit foie dur (850 gr.), présentant des noyaux petits et moyens. Pas d'ascite. Légère splénomégalie.

L'examen histologique (fig. 7) montre un tissu hépatique entièrement remanié, offrant l'image d'une cirrhose à lobules de taille variable, arrondis ou ovales, séparés par de minces bandes de tissu conjonctif. Ces lobules ne sont plus régulièrement centrés par des veines, ils renferment souvent plusieurs vaisseaux veineux de dimensions variables, autour desquels les travées hépatiques sont très irrégulièrement groupées. De nombreux lymphocytes infiltrent le tissu interstitiel, surtout en des points où les lobules sont un peu morcelés en bordure et où s'amorce une collagénisation du réticulum. Ici et là existent quelques néoformations canaliculaires.

Ce cas, choisi parmi beaucoup d'autres, montre l'existence d'une cirrhose du foie en voie d'évolution ; elle n'a occasionné aucun symptome clinique. Le parenchyme est pourtant entièrement remanié, sans que la sclérose soit particulièrement marquée, mais il semble que le processus de destruction du parenchyme progresse, comme l'indiquent les plages de sclérose au pourtour de quelques lobules avec collagénisation progressive du réticulum et petits infiltrats inflammatoires.

III. Cirrhoses du foie et cancer primitif du foie.

Comme l'un de nous l'a relevé dans une note récente, la race noire paraît être frappée avec prédilection par le cancer primitif du foie ; on signale cette fréquence non seulement en Afrique française, mais au Nigéria, au Congo Belge, au Mozambique, chez les Bantous du Witwatersrand. Ce fait mérite de retenir l'attention pour des raisons que nous développerons dans le chapitre suivant.

En Europe, le cancer primitif du foie est, tout au contraire, une affection peu fréquente ; les grandes statistiques des instituts pathologiques européens donnent des chiffres variant entre 0,19 et 1,4 ‰. Pour Bâle nous arrivons dans les dix dernières années au petit chiffre de 33 cancers du foie sur 10.450 autopsies, ce qui équivaut à un pourcentage de 0,215 ‰. Si nous recherchons la fréquence de l'association du cancer à la cirrhose du foie, nous constatons que dans les 33 cas observés une cirrhose concomitante existait 26 fois. Le nombre des cirrhoses observées dans la même période fut de 245 cas (toutes formes). Nous pouvons dire que le 13 % des cas de cirrhoses s'est cancérisé, ou, en d'autres termes, que dans le 79 % des cas de cancer primitif du foie il existait une cirrhose. Si l'on n'envisage que les épithéliomas hépato-

cellulaires, le pourcentage s'élève à 89 %. L'âge des sujets atteints varie entre 45 et 86 ans, en moyenne 67 ans, pour la plupart de sexe masculin. Ces chiffres concordent avec les données des statistiques relevées par HERXHEIMER, qui, à côté de ses données personnelles, cite les statistiques américaines et allemandes (EWING, YAMAGIWA, EGGEL, etc.), dans lesquelles 74,75 à 90 % des cas d'épithéliomas hépatocellulaires s'associent à une cirrhose.

A l'Hôpital Central Indigène de Dakar, on enregistre chaque année 35 à 40 cas de cancers primitifs du foie (soit 3 par mois en moyenne) ; l'un de nous en possède 147 observations relevées depuis 1939. Dans la même période, l'HCI n'admit que 99 cas d'autres cancers divers, surtout des tumeurs du sein et de la matrice. Comme en Europe, le cancer du foie frappe chez le noir le sexe masculin surtout (sur 100 cas : 94 hommes, 6 femmes). Au contraire des cas européens, cette néoplasie n'est pas une tumeur de la vieillesse mais une tumeur du jeune âge : le 80 % de nos malades étaient âgés de 20 à 40 ans. Les mêmes remarques ont été faites en Afrique du Sud par BERMAN, en Nigéria par SMITH et ELMES, en Mozambique par PRATES.

Du *point de vue clinique* certaines observations peuvent être intéressantes à côté de la symptomatologie classique ; nous ne retiendrons pas l'image bien connue que relatent tous les traités. Le signe le plus important, qui éveille l'attention des malades et les conduit à consulter, est la douleur spontanée, s'accentuant chaque jour. C'est sur ce symptôme que les noirs se basent pour apprécier le début de leur affection ; pour eux, la maladie n'a commencé que du jour où ils ont souffert et c'est pourquoi nos observations font toutes remonter les premières manifestations de la tumeur à deux ou trois mois au maximum. L'amaigrissement progressif, affectant surtout le thorax, le cou, les membres supérieurs est assez caractéristique ; il existe une disproportion entre l'état squelettique de la moitié supérieure du corps avec le volume du ventre, distendu par l'ascite et l'œdème des membres inférieurs.

L'ictère et l'ascite sont fréquents, mais pas constants. Il n'est pas rare de les voir apparaître ensemble avec brutalité ; l'abdomen peut même doubler ou tripler de volume en 24 à 48 heures. On pourrait alors parler d'un syndrome ictéro-ascitique du cancer du foie, analogue à celui des cirrhoses.

La fièvre est un signe presque constant ; elle procède par accès et, jointe à la douleur hépatique, elle peut parfois faire croire à un abcès amibien.

L'anémie n'est jamais importante ; les examens chimiques du sang ne montrent, à part une bilirubinémie variable, rien de particulier.

La mort est souvent brutale ; elle peut survenir brusquement par une hémorragie péritonéale due à la rupture d'un noyau néoplasique ou à l'ulcération d'un gros vaisseau (veine cave inférieure). Dans d'autres cas, elle est précédée par un tableau d'« ictère grave » avec coma, emportant le malade en deux à trois jours.

L'*anatomie pathologique* de ces cancers est pour ainsi dire la même que celle des néoplasmes similaires chez le blanc. D'une façon générale il s'agit toutefois presque toujours de formes nodulaires à noyaux multiples, apparaissant simultanément en plusieurs points d'un parenchyme remanié par la cirrhose. Le volume des nodules varie de la grosseur d'un pois à celle d'une noix ou d'une orange ; ils sont souvent friables et nécrosés, fortement colorés par la bile, ou farcis d'hémorragies. L'obstruction de la veine porte et de ses branches par des masses néoplasiques, par une bouillie cancéreuse, est fréquente ; peut-être faut-il voir dans l'arrêt brusque de la circulation portale l'origine des syndromes ictéro-ascitiques brutaux et rapidement mortels que nous avons mentionnés plus haut.

Du point de vue histologique nous avons été frappés par deux faits que l'on peut relever dans presque toutes nos observations :

1° La cirrhose sur laquelle se développe le cancer forme presque toujours des néolobules assez volumineux, au sein desquels il est relativement aisé de trouver la cancérisation progressive du parenchyme. Des transitions presque insensibles s'observent entre un tissu hépatique néoformé, à cellules grandes, pour la plupart claires, parfois binucléées, et des travées d'épithélia plus volumineux encore dont le cytoplasme semble plus dense, fortement colorable (Fig. 8 a). Ces travées sont parfois plus trapues, parfois elles ne sont que peu différentiées, les grandes cellules sont groupées de façon presque syncytiale. Leurs gros noyaux présentent un polymorphisme très accentué : chromatine à grains grossiers, irrégulièrement répartis, noyaux bourgeonnants, cellules multinucléées, nombreuses mitoses, etc. Ces transitions, dont on retrouve quelques descriptions dans la littérature (HERXHEIMER, GOLDZIEHER et BOKAY), sont très fréquentes ; elles représentent dans notre matériel des trouvailles habituelles. Il semble que dans ces cirrhoses du noir les processus de régénération soient particulièrement actifs : l'épithélium des lobules néoformés est presque toujours volumineux et bien des cellules renferment deux ou plusieurs noyaux ; il peut arriver aussi que les noyaux eux-mêmes s'hypertrophient. Alors que dans une cirrhose du foie ordinaire de chez nous, on doive chercher longtemps avant de rencontrer une mitose, les figures de division cellulaire sont fréquentes dans les cas que nous avons étudiés. Le remaniement du tissu hépa-

tique est toujours progressif, tantôt lent, tantôt entrecoupé de poussées aiguës, véritablement inflammatoires, suivies de nouveaux processus régénératifs. Il semble donc que la régénération constamment entravée par des phases de nouvelle destruction crée un terrain et des conditions favorables au développement de l'atypie cellulaire.

2° Le second fait qui frappe dans les cancers hépatiques du noir est justement la grande atypie, le polymorphisme épithélial. L'ordonnance en travées se perd et le tissu cancéreux prend l'apparence d'une véritable culture d'éléments polymorphes (fig. 8 b), dont les noyaux surtout présentent des formes bizarres, des atypies prononcées et des mitoses pathologiques. Ou bien il subsiste une disposition grossièrement trabéculaire et le polymorphisme porte surtout sur la dimension des épithélia : on ne trouve plus guère de limites cellulaires, mais des placodes de dimensions variables, de véritables cellules géantes épithéliales, dans lesquelles on peut compter plus de 50 noyaux (fig. 9). Ces images bizarres ne sont pas exceptionnelles.

IV. Discussion étiologique et pathogénique.

Comme nous l'avons mentionné plus haut, l'« ictère grave » peut relever de causes diverses : atrophie jaune aiguë (hépatite), cirrhose ou cancer du foie. Il est souvent impossible d'établir en clinique, devant l'image assez uniforme d'un coma hépatique, un diagnostic différentiel entre ces trois possibilités.

L'atrophie jaune aiguë ou subaiguë ou hépatite infectieuse n'est probablement pas une maladie rare en Afrique ; de petites épidémies d'ictère étiquetés « ictères infectieux » ont été observées et décrites à plusieurs reprises et sont citées par BABLET. Si nous reprenons les documents que cet auteur a rassemblés, dans sa remarquable étude sur les ictères graves du noir, nous arrivons à la constatation que dans bien des observations recueillies tant au Tschad (épidémie de Fort Archambault 1939/40) qu'en AOF (Ouakam 1920/21, Dakar 1940) ou en AEF (Brazzaville 1921/22) il s'est agi d'un syndrome d'atrophie jaune marquant la phase ultime d'un ictère d'origine infectieux, ictère épidémique, dont l'agent causal ne peut être déterminé. Il est vraisemblable qu'il s'agisse dans ces cas d'hépatite épidémique semblable à celle qui s'est manifestée en Europe dans plusieurs pays au cours de la dernière guerre et qui, dans bien des cas, a évolué en atrophie jaune aiguë. Les microphotographies du travail de BABLET illustrent parfaitement les stades subaigus de cette affection. Nos observations N° 1

à 5 apportent de nouveaux documents en faveur de cette manière de voir.

On peut naturellement se demander si les cirrhoses fréquentes chez le noir ne représentent pas des stades terminaux d'une atrophie jaune, c'est-à-dire le résultat d'un remaniement du parenchyme hépatique après sa destruction partielle ; d'après les expériences accumulées au cours de ces dernières années, nous sommes en droit d'admettre que certains cas de cirrhose du foie, les cirrhoses à gros noyaux plus particulièrement, doivent relever de ce mécanisme pathogénique. Parmi les observations qui font l'objet de cette étude, le cas N° 6 représente sans aucun doute le stade ultime d'une destruction massive du parenchyme épithélial, le collapsus du foie, avec prolifération conjonctive. Plusieurs autres cas (Nos 7, 8, 9, 10, 11) sont caractérisés par une cirrhose souvent annulaire qui bouleverse l'architecture de l'organe, qui procède par poussées inflammatoires accompagnées souvent de nécroses plus ou moins massives du parenchyme néoformé et qui engendre pour terminer, le plus souvent de façon aiguë, un syndrome d'« ictère grave ». Ces observations font songer à des récidives de la même maladie, à « l'atrophie jaune subchronique », qu'il serait préférable d'appeler « hépatite récidivante ». Dans l'appréciation des images histologiques, les seules qui comptent vraiment, on doit se laisser guider par plusieurs faits : les larges bandes de sclérose où l'on retrouve ici et là des restes de veines centrales, entourées parfois de proliférations tubulaires en couronne, l'irrégularité des îlots de parenchyme, les nécroses fraîches, inconnues dans les cirrhoses habituelles (type LAËNNEC, cirrhoses biliaires, etc.). Nous attirons surtout l'attention sur le morcellement du néolobule, réalisé par des poussées inflammatoires à polynucléaires, une image assez caractéristique de tous ces cas. Au vu des coupes microscopiques, on pourrait fort bien admettre que le parenchyme hépatique ait été détruit tout d'abord, soit en nappes larges, soit en multiples petits foyers, pour régénérer ensuite plus ou moins intensément ; c'est ainsi que se juxtaposent les larges bandes de sclérose et les grossiers lobules néoformés. Nous avons constaté des images exactement superposables au cours d'une « épidémie » d'atrophie jaune du foie l'an dernier, à Bâle.

Certains cas enfin, dans lesquels la cirrhose est soit une trouvaille fortuite, soit une maladie chronique avec accidents terminaux d'insuffisance hépatique (illustrés par les cas N° 12 et 13) sont difficiles à interpréter ; il n'est guère possible de préciser le mécanisme qui est intervenu pour remanier la structure du foie. Il s'agit soit de cirrhoses de type LAËNNEC, soit de cirrhoses lente-

ment évolutives, dont l'aspect ne se distingue en rien des cas que nous rencontrons en Europe. Les travaux de BERGSTRAND, ceux plus récents de ROHOLM et IVERSEN, semblent prouver que les stades cirrhotiques de l'atrophie jaune ou de l'hépatite épidémique peuvent fort bien ne se distinguer par aucun caractère particulier d'une cirrhose de LAËNNEC par exemple. Ces observations incitent donc à la prudence si l'on s'attache à l'étude des mécanismes présidant à l'éclosion d'une cirrhose du foie, et surtout si l'on discute de l'étiologie de cette affection. Nous ne saurions pas nous prononcer définitivement à cet égard en ce qui concerne nos observations actuelles.

Nous voulons pour terminer relever un point qui semble important et dont l'étude systématique pourrait vraisemblablement élucider le problème posé. Un fait demeure établi avec certitude, comme nous l'avons relevé, c'est l'extrême fréquence des cirrhoses chez le noir d'Afrique dans tous les points du continent (FISHER, BERMAN à Johannesbourg, WINT à Nairobi, MUWAZI et TROWELL en Uganda). Faut-il, pour expliquer cette fréquence, faire intervenir des causes infectieuses ou parasitaires, le paludisme ou la bilharziose en particulier ? Dans les formes qui nous occupent, cette dernière maladie peut être éliminée d'emblée, car la cirrhose bilharzienne offre un tout autre aspect macroscopique et microscopique. L'authenticité de la « cirrhose paludéenne » nous apparaît comme trop problématique ; nous ne pourrions en citer aucun cas probant parmi nos nombreuses observations. Si l'on fait abstraction des multiples maladies infectieuses qui peuvent, directement ou indirectement, entraîner une perturbation des fonctions hépatiques, on peut songer à certains facteurs alimentaires. Au cours de ces dernières années plusieurs séries de travaux expérimentaux ont relevé l'importance de ces facteurs : il fut possible de reproduire chez l'animal (surtout chez le jeune rat) des cirrhoses superposables à la cirrhose humaine en s'adressant non pas à des agents chimiques, toxiques tels que le cuivre, l'arsenic, etc. comme on l'avait fait jusqu'à présent, mais à des régimes déséquilibrés. Les recherches de RICH et HAMILTON (1940), HIMSWORTH et GLYNN (1939-44), de LILLIE , DAFT et SEBRELL (1941) avec des régimes pauvres en protides, ceux de BLUMENBERG et GRADY (1942), EARLE et VICTOR (1942), CHAIKOFF, EICHORN, CONNOR et ENTENMAN (1943) avec des régimes riches en graisses, ceux enfin de GYÖRGY et GOLDBLATT (1939), SPELLBERG et KEETON (1940), BEST et LUCAS (1943) avec des régimes déficients en diverses vitamines et certains acides aminés (voir aussi HIMSWORTH et GLYNN), tels que la choline, la méthionine et la cystine, tous ces travaux ont mis plus particulièrement en évidence le rôle du déséquilibre ali-

mentaire dans la pathogénie des cirrhoses du foie. Récemment GILMAN (Johannesbourg) réussit à faire apparaître chez le rat des cirrhoses classiques en soumettant les animaux pendant plusieurs mois à un régime alimentaire qui se trouve être précisément celui de l'indigène Bantou chez lequel la cirrhose est très fréquente. Dans toutes ces recherches, on peut relever surtout deux points intéressants : le déficit en protides et plus particulièrement en acides aminés déterminés (méthionine, cystine et choline) provoque l'apparition de nécroses épithéliales massives, accompagnées souvent d'hémorragies ; l'accumulation des corps gras ingérés stimule la prolifération du tissu conjonctif du foie. Le noir du Sénégal, tout comme le noir du Congo, du Nigéria ou de l'Afrique du Sud se nourrit de façon très monotone ; selon les régions, le mil, le maïs, le manioc, le riz, le lait aigre et l'huile constituent la partie que l'on pourrait appeler « pondérale », c'est-à-dire la masse de base, à laquelle ne s'ajoutent qu'épisodiquement le poisson, la viande et, selon les saisons, des légumes verts et des fruits. Les troubles de la nutrition sont fréquents chez le nourrisson et le jeune enfant, leur retentissemment hépatique est très précoce. Bien connue au Congo Belge est une affection de ce genre, le « Bwaki », qui relève certainement d'une faute grave de l'alimentation, accompagnée d'un syndrome pellagroïde et au cours duquel la stéatose du foie est des plus fréquente. On peut, à notre avis, envisager que la déficience en protides, combinée peut-être à une surcharge en corps gras, représente l'un des facteurs principaux de la déficience hépatique rapide et précoce chez le noir. Il n'est pas exclu qu'une bonne partie des cirrhoses rencontrées en Afrique ne relève d'un pareil mécanisme ; l'alcoolisme en tous cas peut être écarté d'emblée, du moins pour le Sénégal, où la population musulmane ne fait aucun usage d'alcool.

Si l'on peut tenir pour très vraisemblable actuellement l'existence d'un rapport de causalité entre l'alimentation déséquilibrée et la cirrhose du foie, les relations qui unissent celle-ci au cancer primitif hépatique nous autorisent-elles à étendre à ce dernier les mêmes conclusions ? Ici encore, les résultats de recherches expérimentales récentes permettent de le supposer : COPELAND et SALMON (1946) ont, en effet, vu apparaître chez des rats soumis à des régimes alimentaires pauvres en choline et en méthionine non seulement des cirrhoses du foie avec des hyperplasies nodulaires, mais des cancers hépatiques envahissants. Les néoplasmes se développent nettement aux dépens de l'épithélium hépatique en voie de prolifération ; tout comme les cancers hépato-cellulaires de l'homme, ces tumeurs se greffent sur une cirrhose, ils sont pluricentriques et parfois giganto-cellulaires. On pourrait être tenté

d'admettre que la déficience prolongée en certains protides, favorisant l'apparition d'une cirrhose du foie, puisse chez le noir représenter également l'un des facteurs décisifs qui explique la fréquence manifeste de cette néoplasie.

Il est à souhaiter que les médecins coloniaux s'attachent d'une part de plus en plus à l'étude de l'alimentation des races noires d'Afrique et qu'ils s'efforcent de déterminer exactement la constitution chimique des régimes de base ; en comparant les résultats obtenus aux chiffres fournis par l'index cirrhotique des populations envisagées, il devrait être possible de se rendre compte si l'hypothèse que nous avançons correspond à la réalité. D'autre part, nous croyons que l'étude systématique des cas d'« ictère grave » par hépatite et le collationnement des données épidémiologiques puisse fournir des renseignements précieux pour l'étiologie de la cirrhose du foie chez le noir.

Bibliographie.

Axenfeld, H., et *K. Brass*. Frankf. Z. Patholog. *57*, 147 (1942).
Bablet, J. Bull. Soc. Pathol. exotique *35*, 281 (1942).
Bergeret, Ch. Le Sud médic. et chirurg. 1946, 293.
Bergstrand, H. Über die akute und chronische Leberatrophie. Leipzig, G. Thieme 1930.
Best et *Lucas*. Vitamins and Hormons. New York 1943.
Blumenberg, H., et *Grady*. Arch. of Pathol. *34*, 1035 (1942).
Chaikoff, I. L., K. B. Eichorn, C. L. Connor et *C. Entenman*. Americ. J. Pathol. *19*, 9 (1943).
Copeland, D. H., et *W. D. Salmon*. Americ. J. Pathol. *22*, 1059 (1946).
Earle, D. P., et *J. Victor*. Journ. of exper. Med. *73*, 161 (1941).
Geyer, A. Bull. médic. Afrique occid. Franç. *3*, Fasc. 1, 13 (1946).
Gillman, J., et *Gillman, T.* South Afric. Journ. med. Sci. 1942, 1945. Arch. of Path. *40*, 239 (1945).
György, P., et *H. Goldblatt*. Journ. of exper. Med. *70*, 185 (1939).
Herxheimer, G. Lebergewächse in Handb. der spez. Pathol. Anat. *V/1*, 797 (1930).
Himsworth, H. P., et *L. E. Glynn*. Clin. Sciences *5*, 93 (1944).
Lillie, R. D., et *M. I. Smith*. Americ. Journ. of Path. *16*, 223 (1940).
Lillie, R. D., F. S. Daft et *W. H. Sebrell*. U. S. Publ. Health Rep. *56*, 1255 (1941).
Muwazi, E. M. K., et *H. C. Trowell*. East Afric. Med. Journ. *19*, 40 (1942).
Rich, A. J., et *J. D. Hamilton*. Bull. Johns Hopkins Hosp. *66*, 185 (1940).
Roholm, K., et *P. Iversen*. Acta patholog. scandinav. *16*, 427 (1939).
Roulet, F. Virchows Arch. *310*, 436 (1943).
Roulet, F. Schweizer. Z. Patholog. *11*, 666 (1946).
Spellberg et *Keeton*. Americ. J. medic. Sci. *200*, 688 (1940).

Summary.

Cases of severe jaundice are very frequent in Africa, especially amongst the natives. As already pointed out by BABLET the aetio-

logy is far from uniforme. A new examination of the problems involved, founded on the results of clinical and pathological investigations is needed. The clinical observations presented by us show many traits in common: scarcity of anamnestic data, most of the cases having been admitted to the hospital in comatose condition. After sudden onset of the jaundice, the patients enter the coma within two or three days. By admittance the mucose membranes may show some hemorrhages, there may be ascites and oedemas of the legs. The clinical picture on the whole is not very characteristic, and seems to fall under one of the three conditions : viz. acute yellow liver-atrophy, cirrhosis of the liver and carcinoma hepatis.

Acute yellow liver-atrophy seems to occur not infrequently in Africa, sometimes even in small epidemies. Clinically and anatomically the picture does not seem different from the one familiar in Europe. In most cases there will be present anatomically an inflammatory component. Just as in our country, one may expect to meet subchronic cases of this disease with a tendency to develop sooner or later into cirrhosis of the liver. A few such cases are reported with detailed observations. The liver is undergoing structural change, showing a hobbled surface and markedly increased consistence, reaching in some cases to cirrhosis with very little normal tissue parenchyme left. Such stage of liver damage corresponds clinically to the syndrome of severe, rapidly lethal jaundice, whilst the anatomical findings will consist in a recidif of liver-inflammation accompanied possibly by recent necrosis of liver-tissue. In general the structural changes will proceed from the periphery of the acini, gradually progressing towards the centre, in separate waves probably distributed over any length of time, without—in the beginning—producing clinical symptoms, until the final progression results in the lethal phase.—Beside those cases our collected post-mortem observations contain occasional cases of liver cirrhosis.

The cirrhoses developing into primary carcinoma hepato-cellulare deserve special attention. The incidence of primary cancer of the liver in the African negro is very high indeed, the majority of the observed cases developing out of cirrhotic livers, with well marked predilection of the male (94 male, 6 female out of 100 cases), with an age ranging between 20 an 40 years.

As a rule the liver cancer develops from multiple centres. Histologically all the stages can be traced, from the large, not yet atypic epithelial cells of the pseudolobuli to the cancer cells, which show much polymorphisme. In many instances numerous giant cancer-cells are to be found.

As to the aetiology and pathogenese of the acute yellow liver-atrophy one may suppose the same causative agents as are known to produce the small epidemies of the disease in Europe. In Africa such epidemies are known to occur, being connected neither with leptospirosis nor with Yellow fever. It seems probable that a certain percentage of the observed cases of cirrhosis of the liver represents the final outcome of acute yellow liver-atrophy. As further possible aetiological factors must be taken into account: deficient nutrition by the negro. The food of the African negro in general is a badly balanced one, varying with locality and time of the year, but most of the time showing a basic lack of protein, the main foodstuff being millet, maize, maniok, rice, sour milk and oil, meat and eggs only on rare occasions. Nutrition experiments on rats have proved that cirrhosis of the liver can be produced by the lack of certain amino acids in the food. Occasional degeneration of these experimentally produced liver cirrhosis in rats into cancer of the liver has been observed. It would seem worthwile to investigate this side of the problem on larger scale.

Zusammenfassung.

Schwere Gelbsuchtfälle sind in Afrika besonders in der einheimischen Bevölkerung häufig. Ihre Ursache ist nicht einheitlich, was insbesondere schon von BABLET hervorgehoben worden ist. Eine erneute Prüfung des Fragenkomplexes auf Grund klinischer und pathologisch-anatomischer Untersuchungen erschien angezeigt. Klinisch weisen die mitgeteilten Beobachtungen einige gemeinsame Züge auf: Die Anamnese ist meistens kurz; vielfach handelt es sich um Fälle, die im tiefsten Coma ins Spital eingeliefert worden sind. Die Gelbsucht ist plötzlich aufgetreten, 2, 3 Tage später ist der Kranke schon comatös; er weist sehr oft Schleimhautblutungen auf, zeigt Beinödeme und Ascites, nicht selten fiebert er. Das ganze Bild ist im großen und ganzen uncharakteristisch und kann unter verschiedenen Bedingungen auftreten, von welchen drei im einzelnen besonders hervorgehoben werden, nämlich: akute gelbe Leberatrophie, Leberzirrhose, Lebercarcinom.

Die akute gelbe Leberatrophie scheint in Afrika nicht selten vorzukommen, z. T. sogar in Form kleiner Epidemien. Das klinische und das anatomische Krankheitsbild weicht kaum von dem bekannten Syndrom ab, das man auch in Europa kennt. Anatomisch wird in den meisten Fällen eine entzündliche Komponente festgestellt. Genau wie bei uns, kann man erwarten, subchronische Fälle dieser Krankheit anzutreffen, die mehr oder weniger langsam in eine Leberzirrhose übergehen. Einzelne derartige Beob-

achtungen werden ausführlich mitgeteilt. Die Leber wird umgebaut, sie ist grobkörnig, oft sehr fest; in einzelnen Fällen erscheint sie diffus cirrhotisch und läßt kaum noch erhaltenes Parenchym erkennen. Klinisch äußert sich die Leberschädigung auch in diesen Fällen in Symptomen einer schweren, rasch tödlichen Gelbsucht; anatomisch wird dann ein Rezidiv der Leberentzündung gefunden, unter Umständen von frischen Nekrosen begleitet; im allgemeinen wird das umgebaute groblappige Lebergewebe von der Peripherie her frisch angenagt. Derartige Prozesse werden sich sehr wahrscheinlich mehrzeitig abspielen und auch ohne stärkere Symptome werden sie während längerer Zeit einhergehen können, bis ein terminaler Schub die tödliche Phase einleitet. Daneben läßt das zusammengetragene Material Leberzirrhosen erkennen, die zufällig bei der Sektion gefunden worden sind.

Ein besonderer Platz ist den Leberzirrhosen einzuräumen, welche in ein primäres hepatocelluläres Carcinom übergehen. Die Zahl der primären Leberkrebse ist überhaupt beim afrikanischen Neger sehr groß; so gut wie alle Fälle entwickeln sich auf Grund zirrhotischer Leberprozesse. Befallen werden vor allem Männer (auf 100 Fälle 94 Männer, 6 Frauen) zwischen 20 und 40 Jahren. Der Krebs entwickelt sich meist multizentrisch, und es können alle Übergänge vom großen, noch nicht atypischen Epithel der Pseudolobuli in Krebsepithelien nachgewiesen werden. Diese sind in der Regel äußerst polymorph, nicht selten finden sich Krebsriesenzellen in großer Zahl.

Bezüglich der Ätiologie und der Pathogenese wird für die akute gelbe Leberatrophie vor allem an dasselbe Agens gedacht, welches in Europa kleine Epidemien dieser Krankheit hervorruft; Gelbsuchtepidemien sind in Afrika ebenfalls bekannt, welche nicht auf Leptospiren oder auf Gelbfieber zurückgeführt werden können. Es ist wahrscheinlich, daß ein Teil der Leberzirrhosen eigentlich nur den Ausklang dieser Krankheit darstellt. Als weitere Ursache kommen beim Neger sehr wahrscheinlich auch Ernährungsfehler in Betracht. Der afrikanische Neger ernährt sich im allgemeinen nur sehr einseitig; je nach Gegend und nach Jahreszeit bildet eine eiweißarme Kost die Grundkost (Hirse, Mais, Maniok, Reis, saure Milch, Öl); Fleisch und Eier werden nur selten und meist sporadisch gegessen. Zahlreiche experimentelle Untersuchungen haben bewiesen, daß man bei Ratten durch eiweißarme Kost, beim Mangel an bestimmten Aminosäuren Leberzirrhosen erzeugen kann; sie haben auch gezeigt, daß diese Zirrhosen unter Umständen in Krebse übergehen können. Dieser Seite des Problems sollte durch umfangreiche Untersuchungen mehr Beachtung geschenkt werden.