Zeitschrift: Acta Tropica

Herausgeber: Schweizerisches Tropeninstitut (Basel)

Band: 34 (1977)

Heft: 4

Artikel: Zum Verhalten von Leishmanien aus Hautulzera des Menschen in kleinen Labortieren

Autor: Krampitz, H.E. / Weber, Brigitte / Scheffer, Karola

DOI: https://doi.org/10.5169/seals-312269

Nutzungsbedingungen

Die ETH-Bibliothek ist die Anbieterin der digitalisierten Zeitschriften auf E-Periodica. Sie besitzt keine Urheberrechte an den Zeitschriften und ist nicht verantwortlich für deren Inhalte. Die Rechte liegen in der Regel bei den Herausgebern beziehungsweise den externen Rechteinhabern. Das Veröffentlichen von Bildern in Print- und Online-Publikationen sowie auf Social Media-Kanälen oder Webseiten ist nur mit vorheriger Genehmigung der Rechteinhaber erlaubt. Mehr erfahren

Conditions d'utilisation

L'ETH Library est le fournisseur des revues numérisées. Elle ne détient aucun droit d'auteur sur les revues et n'est pas responsable de leur contenu. En règle générale, les droits sont détenus par les éditeurs ou les détenteurs de droits externes. La reproduction d'images dans des publications imprimées ou en ligne ainsi que sur des canaux de médias sociaux ou des sites web n'est autorisée qu'avec l'accord préalable des détenteurs des droits. En savoir plus

Terms of use

The ETH Library is the provider of the digitised journals. It does not own any copyrights to the journals and is not responsible for their content. The rights usually lie with the publishers or the external rights holders. Publishing images in print and online publications, as well as on social media channels or websites, is only permitted with the prior consent of the rights holders. Find out more

Download PDF: 13.07.2025

ETH-Bibliothek Zürich, E-Periodica, https://www.e-periodica.ch

Acta Tropica *34*, 293–311 (1977)

Abteilung für Infektions- und Tropenmedizin am Fachbereich Medizin der Ludwig-Maximilians-Universität München, BRD

Zum Verhalten von Leishmanien aus Hautulzera des Menschen in kleinen Labortieren

H. E. Krampitz, Brigitte Weber, Karola Scheffer

Summary

Preliminary attempts are described to investigate in different small laboratory animals the host-parasite relationships of several *Leishmania* strains administered as amastigotes. Particularly the different patterns of organotropy are taken into consideration. Two new *Leishmania* strains could recently be isolated in vivo from oriental sores of German tourists returning from Malta and Saudi-Arabia, respectively. Old laboratory strains of *L. donovani* have been compared with the new isolates. The Malta strain was growing in internal organs and bone marrow of suitable experimental hosts like *L. donovani* when infected by the intraperitoneal route. The Arabian strain refused the permanent visceralization and could be maintained by intradermal passages only in laboratory mice and golden hamsters. European bank voles (*Clethrionomys glareolus*), reared in captivity since 18 years have been proved to be an useful experimental host for all investigated visceral strains. In more chronic courses of bank voles' infection the parasites of Malta partially tried to escape the internal organs in order to infect the skin. It results a late diffuse paravisceral non healing skin leishmaniasis. The host successively lost its hair coat as a result of an extreme, obviously itching, atrophic process. Such pattern of development never could be obtained by direct intradermal administration of the same or any other compared strain. The ability to develop this kind of experimental diffuse skin leishmaniasis is not only bound to a certain breed of host species but also a property of one parasite strain only. Skin settlement never does occur by other strains in a apparent nor cryptic form. To maintain dermatotropic *Leishmania* strains properly in vivo the old method of injection of the parasites intradermally into Swiss mice is everflowing. However, this standard method could be improved. By use of heterocygotic congenitally hairless mice the results of a local infection on the skin and its

Korrespondenz: Prof. Dr. Heinz E. Krampitz, Tropeninstitute/Parasitologie, Leopoldstrasse 5, D-8000 München 40, BRD

treatment can be more easily observed. Visceral involvement by the Arabian strain which occasionally also occurs in nude mice after a few skin passages seems to be bound to parasite rich dermal focuses. It was not possible in any case to start with such visceral ecotypes independently of skin lesions a permanent *L. donovani*-like substrain in adequate host animals.

Key words: Leishmania, Organotropy, Laboratory Animals, visceral and cutaneous Leishmaniasis, Splenomegaly, Hyperkeratosis, Skin Ulcer.

Das Bemühen, Orientbeulen künstlich auf Mensch oder Tier zu übertragen, hauptsächlich um deren Kontagiosität zu beweisen, geht bis in die vorätiologische Ära zurück. Es hat heute nurmehr ideengeschichtliches Interesse. Als der Erreger durch Wright (1903) endgültig bekannt und benannt worden war, lag es nahe, die Hautleishmaniase des Menschen experimentell zunächst auf Affen zu übertragen (Nicolle u. Sicre, 1908). Seit den in mehrfacher Sicht bedeutsamen Arbeiten Nicolles begann man sich auch in der Leishmanienforschung vermehrt für die Bedeutung des Tieres zu interessieren. Über die ersten Erfahrungen mit der experimentellen Übertragung von *Leishmania tropica* auf kleine Labortiere berichtete 1913 Gonder. Seine erfolgreichen Versuche, Kulturformen i.v. und i.p. auf die Albinomaus zu verimpfen, führten vor allem in den beiden auf seine Mitteilung folgenden Jahrzehnten zu zahlreichen Überprüfungen der Chancen, die das Mäuseexperiment der *Leishmania*-Forschung eröffnet (Korke, 1914; Laveran, 1914, 1915; Sergent, 1915; Row, 1914, 1925; Bouillez, 1917; Parrot u. Donatien, 1927; Mayer et al., 1934). 1929 wurde durch da Fonseca die weisse Maus auch als geeigneter Experimentalwirt für die Erreger der südamerikanischen Haut-Schleimhaut-Leishmaniase erkannt und seitdem vielfach erfolgreich genutzt (Zeledón et al., 1969). 1973 bezeichnete Stauber in einem aktuellen Rückblick auf die Möglichkeiten, kleine Versuchstiere mit Leishmanien zu infizieren, das künstliche Wirt-Parasit-System *L. tropica*-Albinomaus als ein gutes Studienobjekt und «apparently the most easy followed combination».

Durch die Versuche von Smyly u. Young (1924) am chinesischen Zwerghamster (*Cricetulus griseus*) wurde die Aufmerksamkeit erstmalig auf die hamsterartigen Nagetiere als gute Experimentalwirte, vor allem für *L. donovani,* gelenkt. Die Einführung des syrischen Goldhamsters (*Mesocricetus auratus*) in die *Leishmania*-Forschung durch Adler u. Theodor (1931) sollte bis heute wohl der entscheidendste Durchbruch bei der In-vivo-Passagehaltung der Parasiten werden. Nach intra- oder subkutaner Verabfolgung sind auch *L. tropica* und *L. braziliensis* im Goldhamster zur Entwicklung zu bringen.

Trotzdem ist die Gesamtbilanz dieser Erfahrungen nicht ganz befriedigend. Manche biologisch wichtige Frage, deren Beantwortung man sich anfangs durch Tierexperimente erhoffen durfte, ist hartnäckig offen geblieben.

Die Routinediagnostik hat wegen der Unsicherheit und Schwerfälligkeit der Prozeduren wenig Interesse am Tierversuch. Bei der Klärung der Organotropie und ihrer Modifikationsmöglichkeit beim Experimentieren haben die Infektionen der Labormaus vielleicht mehr Verwirrung als Klarheit geschaffen. Als Hilfestellung für die immer problematischer werdende Artbestimmung haben sich Tierversuche nicht zuletzt deshalb bisher auch nicht im wünschenswerten Umfange als nützlich erweisen können. Die Reproduzierbarkeit der Ergebnisse wird durch mangelhafte Standardisierung der In-vivo-Versuche erschwert. Bei der Isolierung und Sammlung von lebenden Stämmen wird daher auch aus diesem und manchem anderen Grund der In-vitro-Kultur Vorrang einzuräumen sein (Garnham, 1971). Es ergibt sich aber gerade deswegen die Frage, ob der Versuch einer Modifizierung oder Standardisierung von Tierinfektionen geeignet sein könnte, ihre unmittelbare Aussagekraft über die wirtsinduzierten Teile des Merkmalskataloges eines gegebenen Stammes zu erhöhen. Von den Methoden und Teilergebnissen einiger solcher Bemühungen soll berichtet werden.

Material und Methoden

Es wurde vorläufig nur mit zwei aus frischen menschlichen Hautleishmaniasen isolierten Erregerstämmen gearbeitet. Sie zeigten ein gegensätzliches Verhalten. Den einen (Ortolf) brachte ein Ferienreisender von Malta mit. Er wurde am 10. April 1975 in der tropenmedizinischen Ambulanz des Institutes gewonnen. Der Patient hatte mehrere Ulzera im Gesicht und an den Armen. Er wurde durch Neuhaus et al. (1976) für Untersuchungen der zellgebundenen Immunität genutzt. Der zweite Stamm (Vetter) kam auf gleiche Weise am 10. September 1976 von einem Mann in unseren Besitz, der sich eine Hautleishmaniase beim Arbeitseinsatz in Saudi-Arabien zugezogen hatte. Auch er zeigte mehrere Ulzera an Händen und Füssen. In beiden Fällen waren die Geschwüre reich an Leishmanien. Die Neuisolate wurden mit etablierten Laborstämmen von *L. donovani* verglichen, die wir der Sammlung des Hamburger Tropeninstitutes verdanken: Stamm Calcutta (Sen Gupta, 1954), Kenya (Sluiters, 1968) und Sudan (Namru 3 Nr. 5895). Der Versuch, drei unterschiedlich alte In-vitro-Kulturen von *L. tropica* verschiedener Herkunft im Versuchstier wieder dauerhaft in die amastigote Lebensform zu überführen, misslang.

Bei der In-vivo-Neuisolierung von *Leishmania*-Stämmen aus Patientenmaterial bewährte sich eine heterogene Reihe von Empfängertieren, die synchron auf verschiedenen Wegen beimpft wurden: Goldhamster und Rötelmaus (*Clethrionomys glareolus*) i.p. und s.c., Nacktmaus s.c. und Albinomaus intratestikulär. Je nach Grösse des Empfängertieres und der Fassungsfreudigkeit des Inokulationsortes wurden die verabfolgten Dosen zwischen 0,7 und 0,2 ml variiert, in Vergleichsserien aber immer konstant gehalten. Für die Verimpfungen suspendierten wir das parasitenhaltige Organmaterial in leicht angewärmter phys. NaCl-Lösung. Die Rötelmäuse werden seit 18 Jahren aus Frankfurter Stammtieren im Labor vermehrt, die haarlosen Labormäuse waren heterozygot (nu/NMRI), und die Albinomäuse entstammten ausschliesslich der Zuchtlinie NMRI. Homozygote thymuslose Nacktmäuse (nu/nu) sind gegenüber allen Umweltnoxen ausserordentlich empfindlich und in konventioneller Manier schwer erfolgreich fortzupflanzen. Wir kreuzten daher unseren Albinomaus-Stamm ein, selektierten unter den Nachkommen die nackten Phänotypen zur Weiterzucht und entwickelten auf diese Weise einen haarlosen Mischlingsstamm hinlänglicher Robustheit. Die Thymuslosigkeit ging dabei zwar sicher verloren, eine gewisse Schwäche der zellgebundenen Immunabwehr mag trotzdem als durchaus erwünscht geblieben sein. Weitere mit den Tieren und ihrer Haltung zusammenhängende Fragen finden sich bei Weber (1977) beantwortet. Organ-Tupfpräparate wurden nach Giemsa, Gewebsschnitte mit Hämatoxylin- oder Hämalaun-Eosin gefärbt.

Ergebnisse

Die erste und zugleich eindrucksvollste Erfahrung bei dem Versuch, Leishmanien aus Orientbeulen direkt auf Nagetiere zu übertragen, betraf die *unterschiedliche Organbevorzugung.* Der Stamm aus Malta war sofort bereit, sich in den inneren Organen von Goldhamstern und Rötelmäusen zu vermehren und sich in diesen viszeral in Passage bringen zu lassen. Er konnte nach intrakutaner Verimpfung auf keinem der geprüften Tiere zur Entwicklung gebracht werden, verhielt sich also in dieser Beziehung sofort und permanent wie *L. donovani.* Der Patient, aus dem die Leishmanien stammten, kam etwa ein halbes Jahr nach der Infektion in Behandlung, zeigte indessen keine Symptome oder Laborbefunde, die bei ihm auf eine beginnende oder manifeste Viszeral-Leishmaniase hingewiesen hätten. Umgekehrt war der arabische Stamm in Albino- und Nacktmäusen nur nach Hautbeimpfung zu vermehren. Auch er stammte aus einer bereits mehrere Monate bestehenden Orientbeule. Aus der morphologischen Ausprägung einer Hautleishmaniase ist also das spätere Verhalten ihrer Erreger im Versuchstier nicht vorauszusagen.

a) Der Maltastamm

Bei der durchaus unerwarteten spontanen Vorliebe des maltesischen Hautleishmaniase-Stammes für die *viszerale Vermehrungsposition* im Versuchstier interessierten die qualitativen und quantitativen Pathogenitätsmerkmale im Vergleich zu sicheren *L. donovani* unter gleichen Bedingungen. Parallel zu einer solchen Bestimmung sollte in einem Standardversuch auch die relative Wertigkeit des neuen Versuchstieres Rötelmaus als Leishmanienwirt eruiert werden. Sie wurde von Krause (1977) als die am besten für *L. donovani* geeignete einheimische Wildmausart erkannt. Zweimal je 10 Rötelmäuse und je 10 Goldhamster wurden i.p. mit 0,5 ml hochinfizierter 10^{-1} Hamstermilzsuspension sowohl des Malta- wie des Calcutta-Stammes beimpft. Die Überlebenszeiten und die zeitliche Abfolge des allmählichen Sterbens an der jeweiligen *Leishmania*-Infektion versinnbildlicht Fig. 1.

Es zeigte sich, dass zwischen einem und vier Monaten p.i. alle Hamster an den Infektionen zugrunde gegangen waren. Dabei verlief die «Absterbestufung» beim Calcutta-Stamm von *L. donovani* geringgradig steiler als die beim Maltastamm. Bei den Rötelmäusen begann das Absterben einzelner Tiere nicht vor der 10. Woche und verlief wesentlich protrahierter. Als bereits alle Hamster tot waren, lebte noch die Hälfte der Rötelmäuse. Die Sterbenden zeigten eine nicht minder starke Massenvermehrung von Leishmanien in den bevorzugten inneren Organen, als sie auch beim Hamster festzustellen war. Bei Abbruch des Versuchs nach einem halben Jahr lebten in beiden Gruppen noch einzelne hochgradig infizierte Rötelmäuse. In dieser Wirtsart sind als chronische Verlaufsformen der viszeralen *Leishmania*-Infektion experimentell leichter zu erzeugen als im Goldhamster. Wir haben bei Stammhaltungen in Rötelmäusen

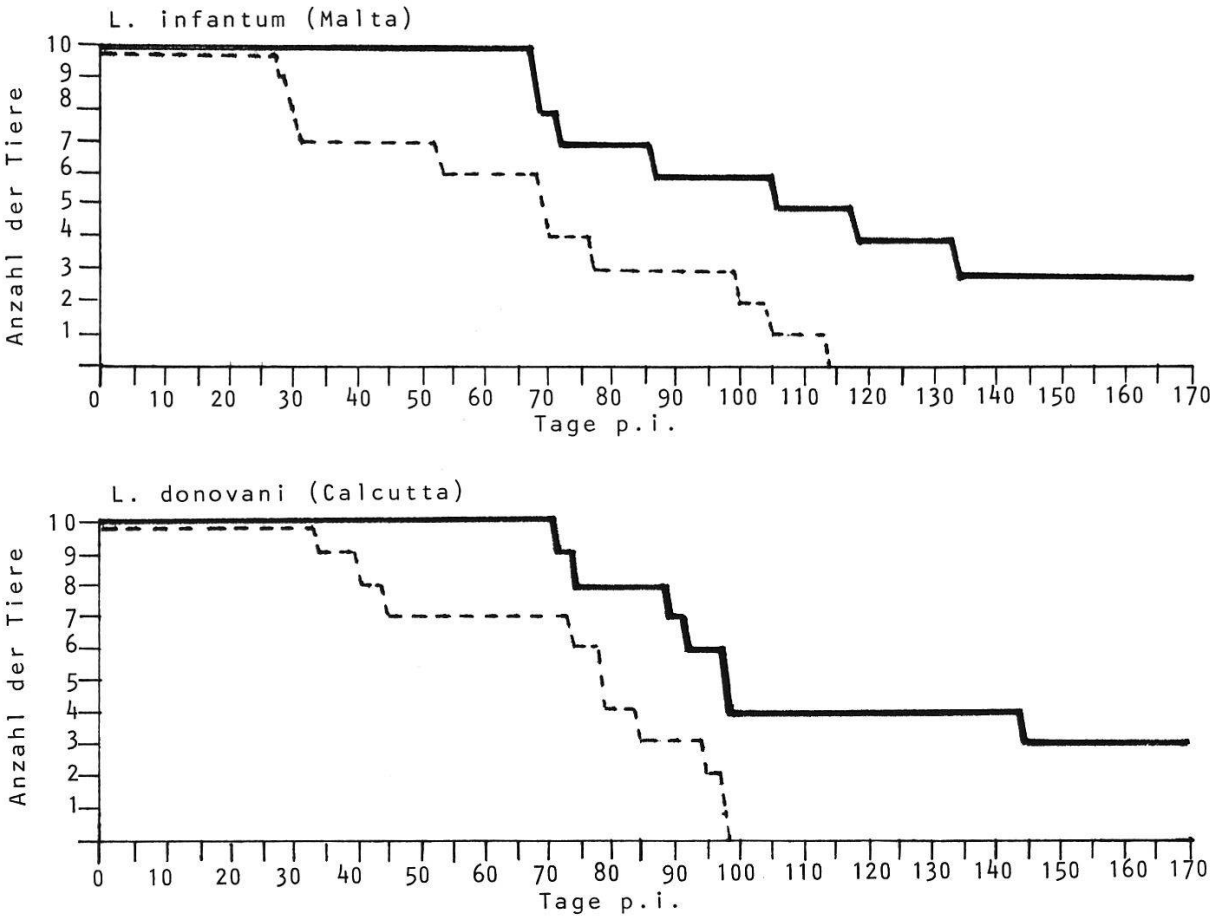

Fig. 1. Zeitliche Anordnung des allmählichen Absterbens von Rötelmaus- (——) und Goldhamstergruppen (-----), die gleichartig intraperitoneal mit *L. infantum* (Malta) und *L. donovani* (Calcutta) infiziert worden waren (nach Weber, 1977).

vereinzelt auch Spontanheilungen mit völliger Eliminierung der Parasiten gesehen. Beim Goldhamster gibt es dergleichen praktisch nicht. Aus Fig. 1 geht hervor, dass die Überlebenszeiten bei annähernd gleichstarker und gleichartiger Vermehrung der Parasiten sowohl von der Artzugehörigkeit des Wirtes als auch von der des Parasiten abhängig sind. Im vorliegenden Fall kam der Wirtsart allerdings eine stärkere Mitbestimmung beim Absterbebild in der Serie zu, als dem Parasitentyp.

Die Serientestung mit ihren zum Teil extrem protrahierten Einzelverläufen erbrachte eine Reihe symptomatologischer Beobachtungen. Von der 5. Woche p.i. ab traten etwa bei der Hälfte der mit Calcutta-Stamm infizierten Hamster im *Lippen-Nasen-Bereich* eigentümliche *ulzeröse Veränderungen* auf. Sie standen zunächst im Verdacht, etwas mit einer späten sekundären Haut-Schleimhaut-Lokalisation von *L. donovani* zu tun zu haben (Abb. 1). Es kommt stets an etwa derselben Stelle zunächst zu einer entzündlichen Schwellung, dann zur Geschwürsbildung und schliesslich zu umschriebenen Nekrosen im Bereich der Haut-Schleimhaut-Grenze. Die Nahrungsaufnahme des ohnehin schon geschwächten Tieres wird zusätzlich behindert, der Speichelfluss ver-

Abb. 1 Abb. 2

Abb. 1. «Pseudo-Espundia-Syndrom» beim Goldhamster, infiziert mit *L. donovani.*
Abb. 2. Infektion der Goldhamster-Unterlippe mit *L. tropica* (Saudi-Arabien).

stärkt. In keinem Falle ergab jedoch die mikroskopische und kulturelle Untersuchung der Ulzera und deren näherer Umgebung einen Anhalt dafür, dass die Gewebsschäden Ausdruck einer direkten örtlichen Schadwirkung durch Massenansiedlung von Leishmanien sein könnten. Später wurde Ähnliches auch bei der Passagehaltung des Sudan-Stammes am Goldhamster beobachtet. Das histologische Bild ist von degenerativen Prozessen beherrscht. Wir deuten dieses *«Pseudo-Espundia-Syndrom»* als einen Hinweis auf eine Zone verminderter Resistenz, die sich später für die lokale Beimpfung mit dermatotropen *Leishmania*-Stämmen tatsächlich als besonders geeignet erweisen sollte (Abb. 2).

Lage und Form der *Milz* bewirken beim Goldhamster, dass auch ausgeprägte Splenomegalien bei ihm im Gegensatz zu muriden und mikrotiden Nagetieren keinen sehr eindrucksvollen Aspekt annehmen. Bei den Rötelmäusen ist das anders. Hier kann etwa vom 2. Monat p.i. ab die Milzvergrösserung groteske Ausmasse annehmen und zu regelrechten Blähungen des Abdomens führen (Abb. 3). Wir hatten in den Serien Einzeltiere, bei denen das terminale Milzgewicht unabhängig vom Stamm, mit dem sie infiziert waren, bis zu 20% des Körpergewichtes ausmachte. Damit in offenbarem Zusammenhang standen die signifikant unterschiedlichen Entwicklungen des *Körpergewichtes* bei Hamstern und Rötelmäusen während des Infektionsverlaufes. Goldhamster büssen in der Patenzzeit regelmässig etwa ein Drittel ihres Körpergewichtes ein und werden schliesslich ausgeprägt kachektisch. Die Rötelmäuse hielten im Durchschnitt bei der Infektion mit dem Calcutta-Stamm etwa ihr Gewicht und zeigten in der Maltastamm-Serie sogar eine Gewichtszunahme um knapp 6%. Diese war offensichtlich durch die Organ-Hypertrophie bedingt, während die Kachexie sich in Grenzen hielt. Die Wühlmaus ist also besser in der Lage, die

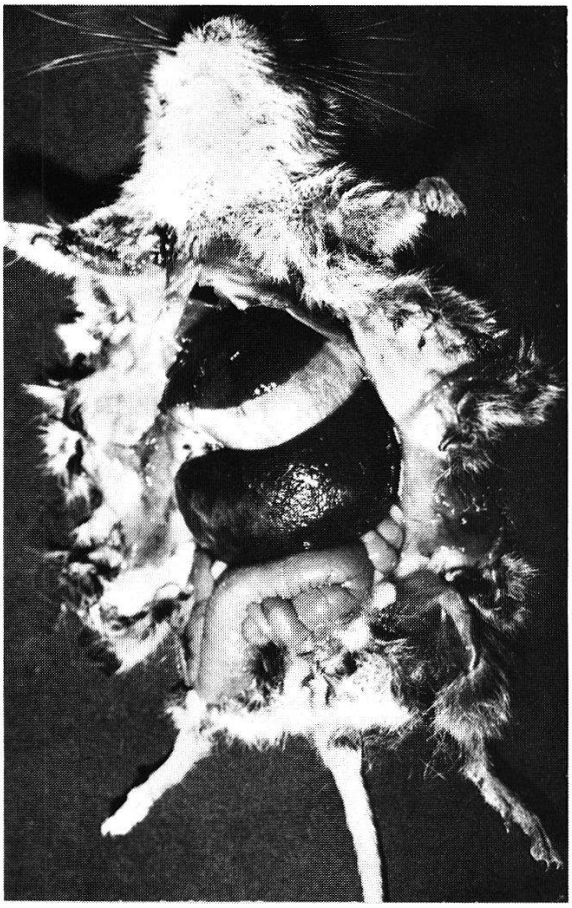

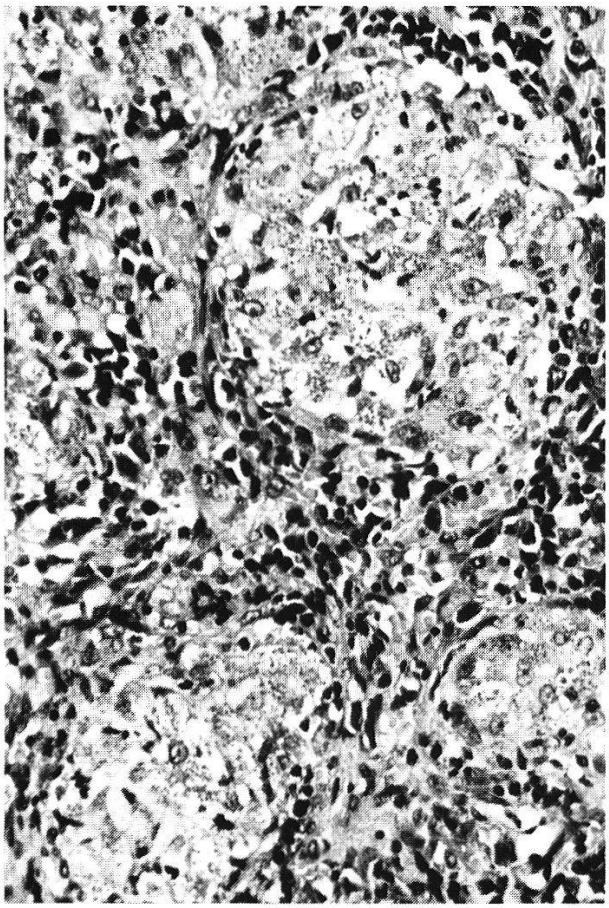

Abb. 3 Abb. 6

Abb. 3. Situs einer mit dem Maltastamm i.p. infizierten Rötelmaus mit exzessiver Splenomegalie.
Abb. 6. Milzparenchym der Rötelmaus, durchsetzt mit grossen knotenförmigen Ansammlungen leishmanien-tragender Histiozyten (Paraffinschnitt, Hämalaun-Eosin).

jeweilige Infektion unter Kontrolle zu halten, aber auch Symptome zu zeigen, die zu ihrer vollen Entfaltung Zeit benötigen.

Das betrifft auch die Entwicklung der pathohistologischen Veränderungen in den stark parasitierten inneren Organen mit ihren proliferativen Komponenten. In den histologischen Schnitten der *Leber* wechseln Zonen stärkerer Konzentration parasitierter Wirtszellen mit solchen ab, in denen sie nur vereinzelt zu finden sind. Die mit Parasiten gefüllten Kupffer'schen Sternzellen liegen nicht reaktionslos im Gewebe, sondern gewöhnlich inmitten kleinerer oder auch ausgedehnter lockerer Rundzellinfiltrate. Am Ort solcher Granulome ist die regelmässige Bälkchenarchitektur der Leberparenchymzellen in Auflösung begriffen. Die Zellen des retikuloendothelialen Anteils sind vermehrt, hypertrophiert und maximal mit Leishmanien beladen. Ob daneben auch die Leberzellen selbst Parasiten tragen können, scheint zwar sehr wahrscheinlich, ist aber bei der angewandten einfachen Darstellungstechnik nicht mit letzter Sicherheit zu entscheiden. Sicher ist, dass die bewirtenden Zellen sich an Stelle zugrundegegangener Leberzellen auch bälkchenähnlich anordnen können (Abb. 4, 5).

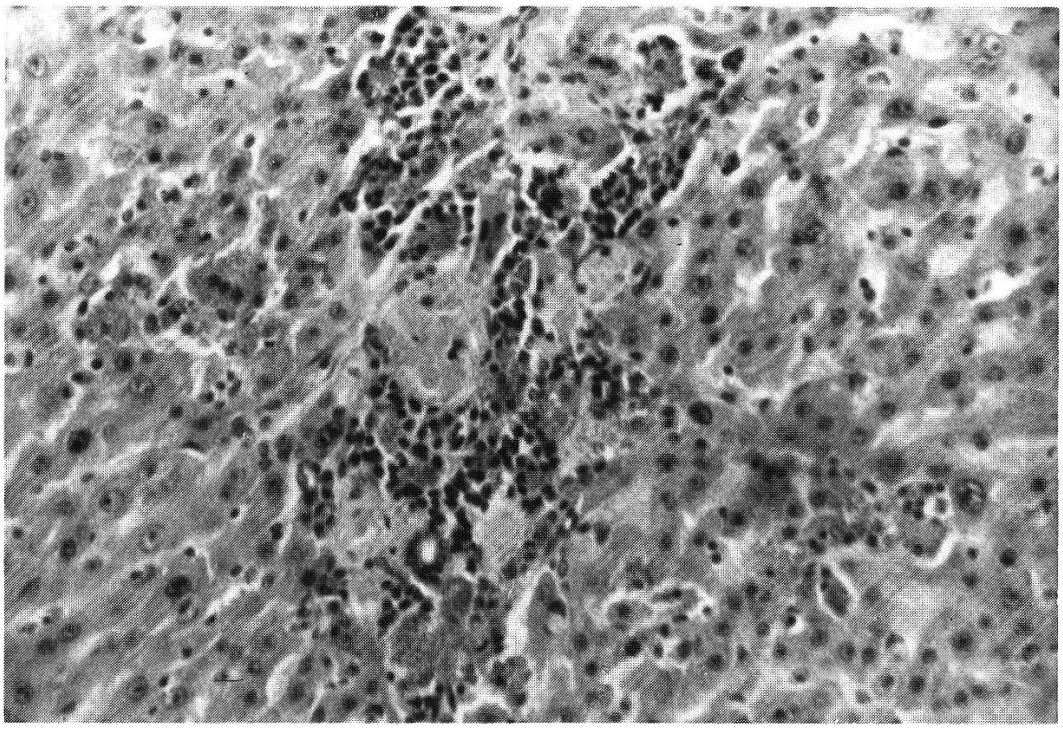

Abb. 4

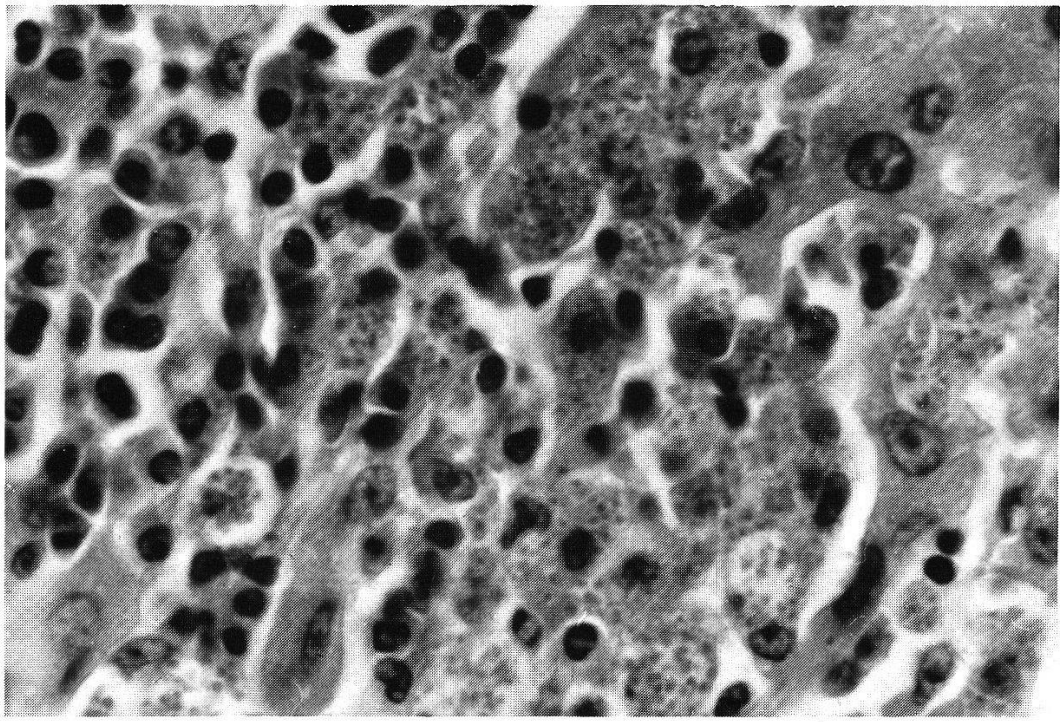

Abb. 5

Abb. 4. Granulombildung in der Leber einer Rötelmaus, infiziert mit dem Maltastamm vor 6 Monaten.

Abb. 5. Ersatz der Leberparenchymzellen durch solche des retikuloendothelialen Systems im Innern der Granulome, beladen mit Leishmanien.

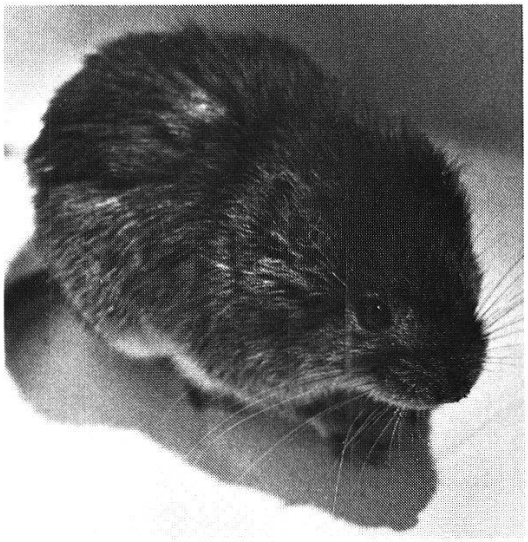

Abb. 7 Abb. 8

Abb. 7. Beginnende Hautinfektion mit begrenzten Fellschäden am Rücken bei einer mit dem Maltastamm infizierten Rötelmaus.
Abb. 8. Ausgeprägte paraviszerale Hautleishmaniase mit Kahlstellen bei der Rötelmaus, infiziert mit dem Maltastamm.

Das histologische Substrat der Milzvergrösserung ist eine enorme Vermehrung und knötchenförmige Anordnung der parasiten-tragenden histiozytären Zellelemente mit ausgeprägter Perisplenitis (Abb. 6). In den Histiozytenansammlungen waren vereinzelt Kalkkörperchen, aber keine Riesenzellen zu erkennen. Die Knoten drängten das Milzparenchym beiseite.

Der Maltastamm bot in Rötelmäusen bei chronischen Infektionsverläufen nach 5–7 Monaten p.i. eine Eigentümlichkeit von Merkmalscharakter, die bisher mit keinem der drei zweifelsfreien Stämme von *L. donovani* in diesen Wirten reproduziert werden konnte: Eine späte disseminierte *Massenbesiedlung des Hautorgans* bei Fortbestand der viszeralen Vermehrung mit reichlich Parasitengehalt auch in Milz, Leber, Lunge und Knochenmark. Es fiel zunächst auf, dass längere Zeit überlebende Wirte anfingen, ein unansehnliches Fell zu bekommen und an büschelweisem Haarausfall zu leiden. Dieser begann immer an den bevorzugten Kratzstellen des Nackens und Rückens, worauf er sich an den Flanken zum Bauch und den Schenkeln fortsetzte, stets aber den Kopf aussparte (Abb. 7, 8). Die Tiere waren dabei lange in relativ guter Kondition, frassen ausreichend, machten jedoch oft einen nervösen und schreckhaften Eindruck. Manche kratzten sich unentwegt, wobei die Bewegungen etwas unkoordiniert schienen. Die kahlen Hautstellen waren etwas gerötet, schuppten leicht und zeigten mitunter auch kleine Ulzera an Stellen, wo diese nicht als reine Kratzeffekte gedeutet werden konnten. Exogene Ernährungsmängel, Räudemilben, Verflohung und Dermatomykosen konnten ausgeschlossen werden. Dafür liessen sich in der Haut Massen von Leishmanien nachweisen. Hierzu bedurfte es keiner Kulturmassnahmen, schon einfache Hauttupfe ge-

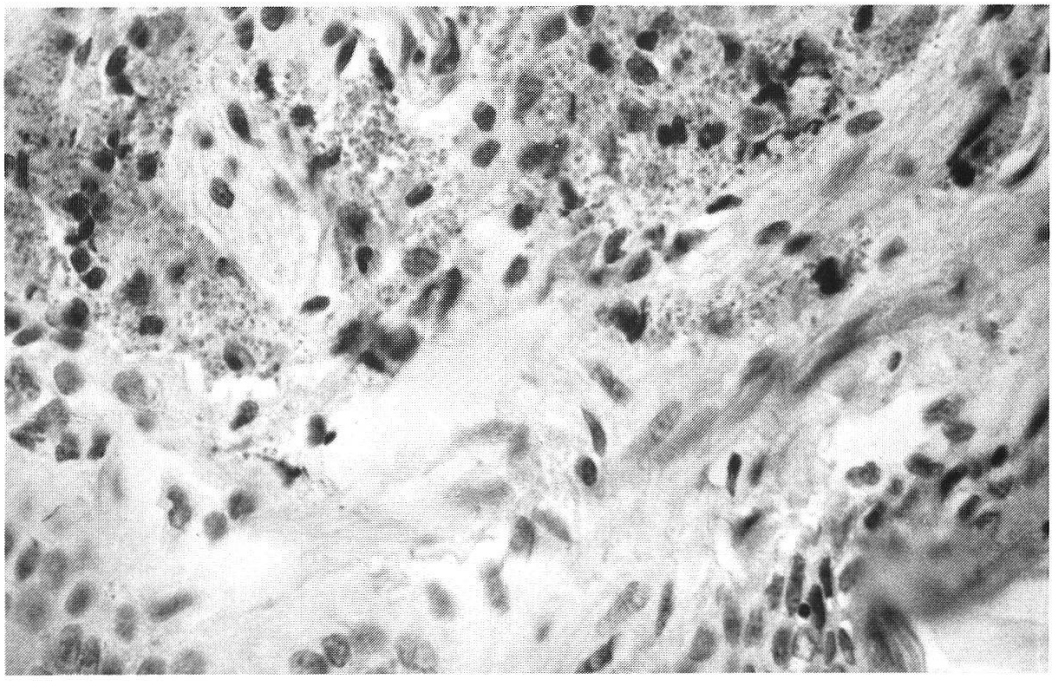

Abb. 9

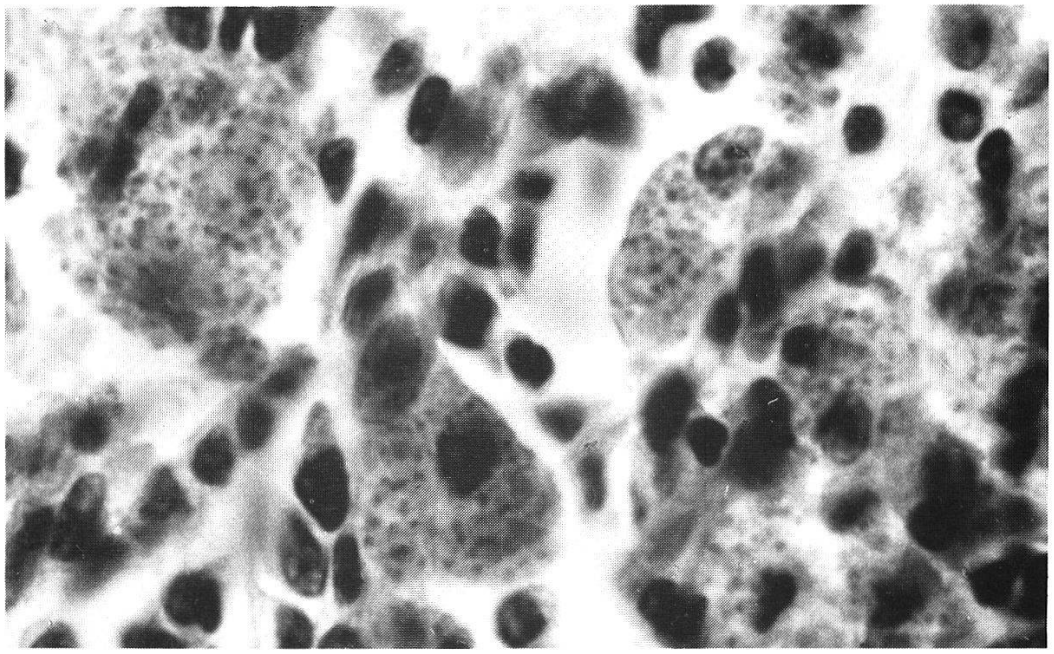

Abb. 10

Abb. 9. Gewebs-Übersichtsbild des sekundären (paraviszeralen) Hautbefalls bei dem in Abb. 6 dargestellten Tier.
Abb. 10. Wirtszellen mit Leishmanien beladen in tiefen Hautschichten desselben Tieres.

statteten leicht den direkten Erregernachweis. Unter den Hautleishmanien fanden sich häufiger akinetoplastische Einzelparasiten als in den inneren Organen.

Beim Abbalgen wirkte die Haut atrophisch und papierdünn. An Hautstellen, an denen Fellschäden am augenfälligsten waren, sassen auch die meisten Leishmanien. Bei systematischer Testung aller Hautregionen in Tupfpräparaten zeigten sich aber auch mehr oder minder vereinzelt Leishmanien an Orten,

deren Hautbild und Haarkleid makroskopisch noch völlig intakt schien, also an Ohren, Scheitel und Brust.

Im histologischen Bild fiel eine flache Epidermis mit leichter Hyperkeratose auf, aber keine Akanthose oder Parakeratose. Drüsen und Haarbälge waren bis auf einzelne funktionslose Reste ebenso wie das Fettgewebe der Dermis verschwunden. Nur vereinzelt waren kleine, lockere Rundzellinfiltrate zu erkennen. Die Leishmanien lagen mit ihren Wirtszellen vor allem in den tieferen Schichten der Dermis, unmittelbar über dem Hautmuskelschlauch (Abb. 7). Eine perivaskuläre Orientierung war gelegentlich, aber nicht regelmässig zu erkennen. In der wulstigen Umgebung kleiner Ulzera verdichteten sich die mit Leishmanien beladenen Histiozytenmassen (Abb. 9, 10). Diese unerwartete massenweise Rückorientierung der Parasiten in Richtung auf die Körperperipherie mit *trophischen Schäden am Hautorgan* überraschte, weil der Maltastamm einen voll viszeralisierten Eindruck machte und durch direkte Injektion in die Haut dort nicht zur Ansiedlung zu bringen war. Das betraf auch Ökotypen dieses Isolates, die bereits aus der Haut stammten.

Mit der *Benennung* dieses aberranten Stammes aus der Haut des Menschen mögen gewisse Schwierigkeiten bestehen. Wir rechnen ihn vorläufig zum *L. infantum*-Komplex, wobei wir es mit Lainson u. Shaw (1972) für wünschenswert halten, die Selbständigkeit dieser Art gegenüber den Kala-azar-Erregern aus anderen Weltteilen aufrecht zu erhalten.

b) Der arabische Stamm

Es misslang, diesen Stamm direkt aus der Orientbeule am Fuss des Patienten i.p. auf Hamster und Rötelmäuse zu übertragen. Die klassische Methode der intrakutanen Injektion in die *Schwanzwurzelgegend der Albinomaus* führte jedoch im Laufe von 2 Monaten zum Erfolg. Äusserlich erkennbar war diese künstliche Orientbeule erst nach Ablauf der 6. Woche p.i. Es entstand, so wie es alle Voruntersucher berichten, zunächst ein kleines gelbes Knötchen und schliesslich ein Ulkus mit umschriebenem Felldefekt an der Injektionsstelle. Unter dem Epitheldefekt entwickelte sich in der Tiefe ein etwa linsengrosser, käsig anmutender Abszess. Er bestand vorwiegend aus polymorphkernigen Granulozyten mit reichlich freien und phagozytierten Bakterien sowie sehr vereinzelt auch leishmania-haltigen mononukleären Phagozyten. Die Randpartien des Ulkus waren in der üblichen Weise besonders stark von Leishmanien besiedelt. Der Prozess blieb lokalisiert. Es kam binnen 8 Wochen weder zu einer lymphogenen Streuung oder gar Generalisation der Leishmanien in der Haut noch gar über diese hinaus in die inneren Organe oder das Knochenmark. Dieses Verhalten wurde über 3 Passagen von Maus zu Maus beibehalten. Es entspricht dem, das für *L. tropica* als typisch gilt.

Die Labormaus befriedigt jedoch als Wirt nicht, was die möglichst naturgetreue Rekonstruktion von Orientbeulen an ihr anlangt. Alle Vorgänge an der Mäusehaut werden so lange vom Fell verborgen gehalten, wie nicht grosse

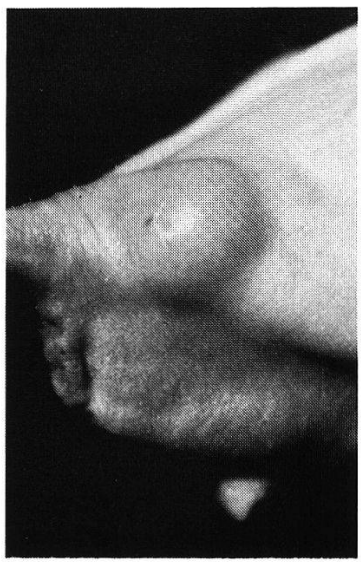

Abb. 11

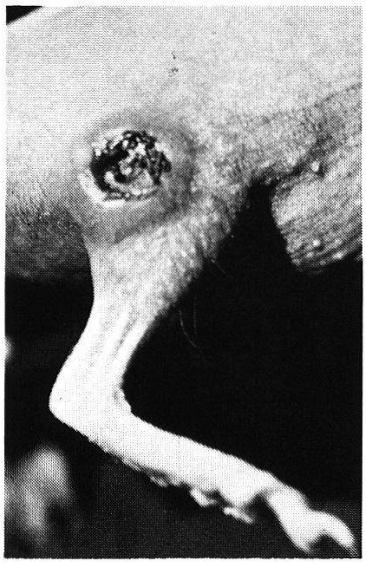

Abb. 12

Abb. 13

Abb. 11, 12, 13 (von links). Schwellung und Knötchenbildung bei der Nacktmaus an der Infektionsstelle mit *L. tropica.* Ulzeration des Knotens und Abheilung mit Vernarbung.

Ulzerationen oder gar phlegmonöse Prozesse vorwiegend durch aggressive Begleitbakterien das Haarkleid örtlich beseitigen. Etwaige lymphogene Streuungen («Satelitenläsionen») und passager-regressive Prozesse sind an Fellträgern leicht zu übersehen. Es lag daher nahe, die seit 1962 zur Verfügung stehenden haarlosen Zuchtformen der Labormaus (Rygaard, 1973) einzusetzen.

«Orientbeulen» sind an *Nacktmäusen* nach subkutaner Injektion zerriebener leishmania-haltiger Hautstückchen modellhaft in fast vollkommener Weise zu rekonstruieren (Abb. 11, 12, 13). Es sind alle Hautregionen der Tiere für ein Ulkus geeignet. Es lassen sich auch mehrere gleichzeitig an verschiedenen Stellen erzeugen. Am leichtesten zu beobachten ist die Gegend dorsal um die Schwanzwurzel. Die örtliche Infektion wird bereits binnen weniger Tage mit der Bildung eines gelblichen Knötchens beantwortet, das leicht durch die Haut zu sehen ist und allmählich an Umfang zunimmt. Es schmilzt ein, entleert sich als Abszess nach aussen und nimmt die Gestalt eines chronischen Ulkus an (Abb. 12). Der Abszess kann bis tief ins subkutane Gewebe reichen und lymphogen in die nähere und fernere Umgebung streuen. Alle Geschwürsbildungen sind durch einen eigentümlich wülstigen entzündlichen Rand gekennzeichnet, der ihnen ein kraterartiges Aussehen gibt. Solche Geschwüre können bereits ihre typische Gestalt angenommen haben, wenn die Aussicht erst sehr gering ist, dass man in Gewebstupfen ihrer Randpartien Leishmanien findet. Der regelmässige Direktnachweis gelang nur etwa ab dem 14. Tage p.i., wenn 0,1 ml injiziert wurde. Die Tiere werden offenbar durch diese Ulzera relativ wenig behelligt, sofern diese sich nicht gerade exzessiv an der Kopf-, Bauch- oder Aftergegend entwickeln. Vermehrte Kratz- oder Leckreflexe sind nicht zu beobachten.

Abb. 14

Abb. 15

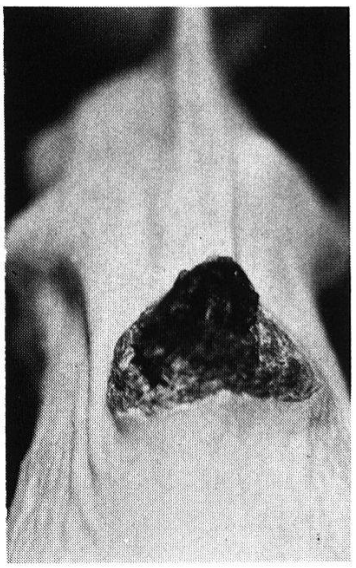

Abb. 16

Abb. 14, 15, 16. Hyperkeratose mit Hauthornbildung bei der Nacktmaus an den Stellen der Infektion mit *L. tropica* (Saudi-Arabia).

Es besteht im allgemeinen eine gute *Spontanheilungs- und Vernarbungstendenz* (Abb. 13). Eine narbige Heilung des Geschwürs kann binnen einem Vierteljahr abgeschlossen sein, bei vielen Tieren persistieren experimentelle Orientbeulen jedoch noch wesentlich länger. Offenbar beeinflussen die mikroklimatischen Umgebungsverhältnisse mittel- oder unmittelbar den zeitlichen Ablauf der Lokalinfektion. Einschlägige Untersuchungen sind noch im Gange. Auch nach äusserlicher Vernarbung des Ulkus können sich mehr oder minder umfangreiche Leishmaniennester im Grund und den Randpartien des Prozesses finden. Sie zeigen aber dann doch die Tendenz, allmählich seltener zu werden und schliesslich ganz zu verschwinden.

Es scheint evident, dass die Pathomorphologie dieser künstlichen Hautleishmaniase der nackten Maus von der *bakteriellen Begleitkomponente* mitbestimmt wird. Die im Tierhausmilieu endemische Mikroflora, zu der neben *Escherichia coli* auch verschiedene Kokken, *Proteus vulgaris* und Klebsiellen gehören, ist alsbald im Geschwürseiter nachweisbar. Sie ist jedenfalls für den ausgeprägt eitrigen Teil der Prozesse unmittelbar mitverantwortlich. Die Injektion der aus dem Ulkuseiter in vitro isolierten *Proteus vulgaris, Staphylococcus aureus* und *Klebsiella pneumoniae* Stämme in die Haut der Schwanzwurzel bei der Nacktmaus ergab nur eine rasch und spurlos abheilende lokale Entzündung ohne Abszess- oder Ulkusbildung. Über die Notwendigkeit, Zweckmässigkeit oder Entbehrlichkeit der bakteriellen «Verunreinigungen» für das Angehen einer *Leishmania*-Infektion wird zur Zeit gearbeitet.

Der morphogene Beitrag der Leishmanien besteht makroskopisch, abgesehen von der Randwulstbildung der Geschwüre, auch in gelegentlichen *Verhornungsanomalien* an den Effloreszenzen (Abb. 14–16). Solche Nacktmäuse nei-

gen dann auch zu luxuriösem Nagelwachstum, wie es mehrfach in ähnlicher Form auch bei mit Leishmanien infizierten Hunden bekannt wurde.

Eine zweite Art von praktikabler Modellinfektion mit *L. tropica* am Labortier können wir am Goldhamster vorstellen. Der Parasit vermehrt sich besonders gut nach Injektion in die Haut der Akren. Beimpfungen des äusseren Ohres, seiner Basis oder der Nase werden seit langem geübt. Einfach und sicher applikabel sind auch grössere Volumina eines Inokulums in die *Unterlippe.* Sofern der Stamm dermatotrop ist, entsteht dort eine chronische, mitunter monatelang *fortbestehende Schwellung* der Injektionsstelle mit guter lokaler Leishmanienvermehrung (s. Abb. 2). Der Prozess kann im Laufe der Zeit auch ulzerieren, belastet aber den Wirt selbst dann nicht wesentlich. Unsichere Resultate lieferte die Beimpfung der Testes oder ihrer Hüllen bei Maus oder Hamster mit *L. tropica.*

Seit jeher berichten die Autoren, die mit *L. tropica* an der Maus gearbeitet haben, vom Übertreten der Parasiten in die inneren Organe, spätestens im Laufe einiger Kutanpassagen. Über das weitere Schicksal solcher *viszeralen Ökotypen,* besonders die Möglichkeit, mit ihnen experimentell eine *L. donovani* angenäherte Nebenlinie zu entwickeln, ist nie etwas bekannt geworden. Nach subkutaner Infektion einer Serie von 36 Nacktmäusen mit dem arabischen Stamm *L. tropica,* der inzwischen in der 4. Mäusepassage stand, fielen 3 Monate p.i. 6 Tiere auf, die abgemagert und offensichtlich kränker waren als ihre gleichzeitig auf dieselbe Weise infizierten Artgenossen. Bei der Sektion ergaben sich neben aktiver Hautleishmaniase und Kachexie auch ausgeprägte Hepatosplenomegalie. Leber, Milz und Knochenmark enthielten reichlich Leishmanien, ähnlich wie bei einer Infektion mit *L. donovani* in geeigneten Wirten. Unter den Tieren mit viszeraler Metastasierung fand sich keines, bei dem der Hautfokus etwa bereits erloschen gewesen wäre. Umgekehrt kam Splenomegalie ohne Leishmanien ebenfalls nicht vor. Die restlichen 30 Tiere der Versuchsserie zeigten keinerlei makroskopische Organveränderung oder Parasitenbesiedlungen der Viszera. Prüft man die Leishmanien aus den beiden Biotopen, Haut und Viszera getrennt in der bunten Standardserie von Empfängertieren, so entwickeln sie sich binnen einem Vierteljahr nur in der intradermalen Linie weiter, gleichgültig ob das Inokulum aus der Haut oder den Viszera stammte. Durch i.p. Subinokulation auf Nacktmäuse, Hamster oder Rötelmäuse waren Leishmanien dieses Stammes aus inneren Organen bisher nicht permanent zu viszeralisieren. Die i.p. Verabfolgung viszeraler Ökotypen hatte allenfalls binnen 4 Wochen eine Streuung in *subkutaner Lymphdrüsen,* vor allem die der Leistenbeuge zur Folge. Wie beim Maltastamm scheint die vorübergehende *Modifikation der Organbevorzugung* eine Frage der Zeit zu sein, die der Beobachter bei geeigneten Wirten p.i. abzuwarten die Möglichkeit hat. Es herrscht aber keine Zwangsläufigkeit, noch sind die auslösenden Faktoren bekannt. Spontane Modifikationen der Organotropie im Infektionsverlauf sind tierexperimentell nicht in Dauerzustände zu überführen.

Diskussion

Die *systematische Gliederung* und korrekte Benennung innerhalb der Gattung *Leishmania* ist seit Jahren ein Hauptthema der einschlägigen Weltliteratur und wird es wohl noch eine gute Weile bleiben. Die herkömmlichen Leitmerkmale für die Artunterscheidung liefert die *klinische Symptomatik am Menschen.* Vor allem Widerspruch und aller Kritik an der Legitimität solchen Vorgehens wäre zunächst anzuerkennen, dass sich das konventionelle Verfahren *praktisch bewährt* hat. Was wäre damit zu gewinnen, an die Stelle wirtsinduzierter Unterscheidungskriterien methodisch aufwendige immunologische oder molekularbiologische Analysen zu setzen und ihre Resultate als einzig verlässliche und exakte Klassifikationshandhaben zu inaugurieren? Beide Merkmalskomplexe miteinander in Einklang zu bringen, scheint ein schwieriges, wenn auch vielleicht nicht ganz hoffnungsloses Beginnen. Die Beziehungen zwischen klinischem und Serotyp, sagen Schnur et al. (1973), seien «keine einfachen und direkten». Der positive Klartext dieser behutsamen Tatsachenumschreibung lautet bei Adler u. Foner (1966) weniger optimistisch. Es war ein Ziel unserer Untersuchungen, aufzuzeigen, dass sich auch die Beziehungen zwischen einzelnen Leishmanienstämmen und bestimmten Organen oder Organsystemen im Tierexperiment ebenfalls alles andere als direkt und einfach darstellen lassen.

Alle *systematischen Gruppierungen*, stellt Peters (1977) fest, sollten nicht als starr betrachtet werden, und Garnham (1971) sagt, dass kein Bestimmungstest unfehlbar sei. Die kasuistische Literatur macht uns immer häufiger damit bekannt, dass eine klinische Erscheinungsform im Infektionsverlauf tatsächlich oder vermeintlich in eine andere hinüberwechseln kann. Der Experimentator kann das nur bestätigen. Die neuweltliche benigne Hautleishmaniase (Chiclero Ulcus), hervorgerufen durch *L. mexicana*, streut nach Lainson u. Strangways-Dixon (1963) auch bei jahrzehntelangen Verläufen beim Menschen in Honduras spontan nie in die inneren Organe. Garnham u. Lewis (1959) berichteten jedoch von dort über leicht gelingende generalisierte Infektionen mit dem Erreger nach experimenteller Verabfolgung an Goldhamster. Auch bei Nagetieren, die als Reservoirwirte gelten, sind spontane Viszeralisationen von *L. mexicana* in der Natur beobachtet worden (Disney, 1964).

Eine überraschende, wenn demnach auch keineswegs neue Erfahrung unserer Übertragungsversuche war, dass die Erreger von Hautleishmaniasen beim Menschen sich bezüglich ihrer *primären* Organwahl im Versuchstier diametral entgegengesetzt verhalten können. Wird am Ende das oft schon beim Menschen hinreichend komplizierte Ratespiel um die Symptome als Hinweis auf bestimmte Artzugehörigkeit des Erregers im Versuchstier lediglich auf eine oder mehrere neue Ebenen verlagert und dort von neuem begonnen, ohne dass prinzipiell mit den schon bestehenden Zweifeln aufgeräumt wird?

Wir gingen von der Vorstellung aus, dass die durch Wirtsreaktionen provozierten stabilen Potenzen eines *Leishmania*-Stammes ebenso wie alles, was aus

ihm an Eigenschaften in vitro herauszuholen ist, legitimer *Bestandteil eines Merkmalskataloges* ist, dessen möglichste Vollständigkeit alleinige Basis jeder systematischen Ordnung in einem natürlichen System sein muss. Zwei Arbeitsschwerpunkte zeichnen sich für den In-vivo-Bereich ab: Die Subtilanalyse des *Zoonosecharakters* (Bray, 1974) und die Ergänzung des am Menschen gewonnenen *pathologischen Erfahrungsgutes* durch den so weit als möglich standardisierten und vergleichsfähigen *Tierversuch.* Kaum mehr als einige wenige Vorschläge für das Procedere und die dabei möglichen Teilerfahrungen wurden hier vorgestellt. Nach Stauber (1973) muss in kleinen Versuchstieren auf die experimentelle Infektion mit Leishmanien im Prinzip ein Spektrum an Antworten erwartet werden. Dabei seien Hautinfektionen weniger leicht quantifizierbar und zeigten stärkere individuelle Variationen. Pershin u. Moskalenko (1962) empfahlen daher bei ihren chemotherapeutischen Untersuchungen, konsequent den besser dosierbaren intrakutanen Infektionsweg an Stelle der früher praktizierten Hautskarifizierung zu benutzen.

Zwei neue Versuchstiere sind in die Liste der Experimentalwirte eingefügt worden: Die Rötelmaus und die haarlose Zuchtform der Labormaus. Das in *Clethrionomys* dargestellte diffuse paraviszerale Hautleishmanoid durch den Maltastamm ist in diesem Wirt stammspezifisch. Es führt in Spätphasen zu trophischen Störungen in der Haut mit weitgehendem Verlust des Haarkleides. Das Symptom ist in ähnlicher Form bei chronischen *Leishmania*-Infektionen des Hundes beschrieben. Es wird dort oft mit dessen erfolgreicher Reservoirfunktion in Verbindung gebracht, da *Phlebotomus* nackte Hautstellen besonders gern und gut anfliegen soll. Unsere Waldwühlmaus kann in keinem Endemiegebiet ein natürliches Reservoirtier für Leishmanien sein, auch nicht in Südeuropa. Kein Selektionsmechanismus hatte daher bei ihr Gelegenheit, die Gestalt der Wirt-Parasit-Beziehungen wie beim Hund sichtbar vorteilhaft auf eine Reservoirfunktion hin auszurichten und zu stabilisieren. Es wird jedoch an diesem künstlichen Modell noch eine weitere, wahrscheinlich wichtigere Tatsache deutlich. Diffuse Hautbesiedlung im Infektionsverlauf ist nicht nur auf eine einzige Wirtsart mit spezifischer Duldsamkeit beschränkt, sie ist als latentes, stabiles Merkmal auch nur einem von mehreren in diesem Vertebraten geprüften *Leishmania*-Stämme zu eigen.

Die herdförmigen Infiltrationen in der Leber sind bei der Rötelmaus lokkerer, diffuser und reicher an Parasiten als die direkten, schärfer umschriebenen Granulome, die Manson-Bahr u. Wilson (1976) bei abortiven intrakutanen Infektionen von Affen mit einem äthiopischen Stamm von *L. donovani* und die der Arbeitskreis um Pampiglione et al. (1974) bei «kryptischen» viszeralen Infektionen des Menschen in mittelitalienischen Endemiegebieten fanden. Auch die betont erregerarmen klein- und grossherdigen Zellinfiltrate, die Büngener u. Melitz (1977) aus der Leber und anderen Organen von Hunden beschreiben, die sie experimentell mit *L. donovani* infizierten, nehmen sich etwas anders aus als die hier dargestellten. Trotz oft protrahiert-schleichender Ver-

laufsform und sogar gelegentlichen Spontanheilungen der experimentellen viszeralen Infektionen der Rötelmaus mit dem Maltastamm, kann sich ihre Form, histologisch auf die Parasiten zu reagieren, in diesem Punkte nicht mit der messen, die aus höheren Säugern bekannt ist.

Ernsthaft, bezüglich seiner praktischen Modellfunktion, und als etwaiges heuristisches Prinzip überdenkenswert, scheint auch eine andere Nebenbeobachtung: spontane geschwürige Zerstörungen im Lippen-Nasen-Bereich, von uns als «Pseudo-Espundia-Syndrom» bezeichnet, sind bei hochgradig durch *L. donovani* geschwächten Goldhamstern als indirekte Fernwirkung der Infektion möglich, ohne dass dabei Leishmanien lokal als unmittelbare Ursache der Gewebsschäden ermittelt werden können.

Es besteht die Möglichkeit, Hauterscheinungen, die der Orientbeule des Menschen analog sind, experimentell an nackten Zuchtformen der Labormaus zu erzeugen. Cooper u. Levin (1976) zweifelten nicht daran, dass diese Tiere von steigendem Interesse für manche tropologische Forschung sein müssten. Ihre auf Thymuslosigkeit oder wenigstens relative Thymusinsuffizienz beruhende Schwäche des Immunapparates ist bereits mehrfach für Infektionsversuche, nicht nur mit Bakterien, sondern auch mit Protozoen genutzt worden (Irvin et al., 1975; Hof et al., 1976). Bei allen sichtbar an der Haut vor sich gehenden pathologischen Prozessen ist das Merkmal haarlos beinahe noch wichtiger. Es soll nicht unterstellt werden, dass die lokale *L. tropica*-Infektion der Nacktmaus in allem dasselbe sei, was sich auch an der Haut des Menschen abspielt. Vor allem scheint die bakterielle Begleitkomponente jeweils ein anderes Gewicht zu haben. Jedenfalls ist nicht nur die Passagehaltung von dermatotropen *Leishmania*-Stämmen durch Verwendung des Versuchstieres Nacktmaus überschaubarer geworden, sondern auch jede Art von *Verhaltensvergleich* (Zeledón et al., 1969). Nicht zuletzt sehen wir hier Beurteilungserleichterungen für die Ergebnisse einer *experimentellen Chemotherapie,* wie sie etwa von Ercoli (1964) photographisch dokumentiert wurde.

Wir danken Frau H. Balg vom Institut für Hygiene und Mikrobiologie des Klinikums rechts der Isar der Techn. Universität München für die Bakterienbestimmungen und Herrn Dr. O. Geisel vom Institut für Tierpathologie der Universität München für die Überlassung der Abbildung 6 und Hilfen bei der Interpretation der histologischen Bilder.

1 Adler S., Foner A.: Differentiation of *Leishmania* spp. from cases of cutaneous leishmaniasis. Proc. I. Int. Congr. Parasitol. 1966, I/343–344.

2 Adler S., Theodor O.: Investigations on Mediterranean Kala-azar. II. *Leishmania infantum.* Proc. roy. Soc. Lond. B *108,* 453–463 (1931).

3 Bouillez M.: Recherches expérimentales sur *Leishmania tropica.* Bull. Soc. Path. exot. *10,* 66–83 (1917).

4 Bray R. S.: Zoonoses in leishmaniasis. In: Parasitic zoonoses (ed. by E. J. L. Soulsby), p. 65–77. Academic Press, New York 1974.

4a Büngener W., Mehlitz D.: Atypisch verlaufende *Leishmania donovani*-Infektionen bei Hunden. Histopathologische Befunde. Tropenmed. Parasitol. *28,* 175–180 (1977).

5 Cooper J. E., Levin A.: A disease resembling murine hepatitis in nude mice in Kenya. Trans. roy. Soc. trop. Med. Hyg. *70*, 529–530 (1976).
6 Disney R. H. L.: Visceral involvement with dermal leishmaniasis in a wild cought rodent in British Honduras. Trans. roy. Soc. trop. Med. Hyg. *58*, 581 (1964).
7 Ercoli N.: Studies on the therapeutic resistance of cutaneous *Leishmania* infections. Chemotherapeutica *8*, 3–20 (1964).
8 Fonseca F. da: Possibilidade de infecção do camundongo branco com *Leishmania braziliensis* Vianna 1911. Bol. Biol. *4*, (15) 18–19 (1929).
9 Garnham P. C. C.: The genus *Leishmania*. Bull. Wld Hlth Org. *44*, 477–489 (1971).
10 Garnham P. C. C., Lewis D. J.: Parasites of British Honduras with special reference to leishmaniasis. Trans. roy. Soc. trop. Med. Hyg. *53*, 12–40 (1959).
11 Gonder R.: Experimentelle Übertragung der Orientbeule auf Mäuse. Arch. Schiffs- u. Tropenhyg. *17*, 397–403 (1913).
12 Hof H., Emmerling P., Höhne K., Seeliger H. P. R.: Infection of congenitally athymic (nude) mice with *Troxoplasma gondii*. Ann. Microbiol. B *127*, 503–507 (1976).
13 Irvin A. D., Stagg D. A., Kanhai G. K., Brown G. D.: Heterotransplantation of *Theileria*-infected cells to athymic mice. Nature (Lond.) *253*, 549–550 (1975).
14 Korke V. T.: A note on the production of localized lesions by *Leishmania donovani* in *Macacus sinicus*. Ind. J. med. Res. *1*, 622–625 (1913/14).
14a Krampitz H. E., Weber B.: Das Verhalten von Leishmanien aus Hautulzera des Menschen im Tierversuch. Tropenmed. Parasitol. *28*, 280 (1977).
15 Krause L.: *Leishmania donovani* im Tierexperiment. Med. Diss., München 1977.
16 Lainson R., Strangways-Dixon J.: *Leishmania mexicana:* The epidemiology of dermal leishmaniasis in British Honduras. Trans. roy. Soc. trop. Med. Hyg. *57*, 242–265 (1963).
17 Lainson R., Shaw J. J.: Leishmaniasis in the New World: taxonomic problems. Brit. med. Bull. *28*, 44–48 (1972).
18 Laveran A.: Infections expérimentales de souris d'un mérinos, d'un rat et d'un macaque par la *Leishmania tropica*. Bull. Soc. Path. exot. *7*, 663–670 (1914).
19 Laveran A.: Nouvelle contribution à l'étude des infections expérimentales de la souris par la *Leishmania tropica*. Bull. Soc. Path. exot. *8*, 363–369, 680–686 (1915).
20 Manson-Bahr P. E. C., Wilson V. L. C.: Hepatic granulomas in monkeys infected with *Leishmania donovani*. Trans. roy. Soc. trop. Med. Hyg. *70*, 20 (1976).
21 Mayer M., Laas E., Sonnenschein C.: Über generalisierte Infektionen mit *Leishmania tropica* (Orientbeule) bei weissen Mäusen. Arch. Schiffs- u. Tropenhyg. *38*, 16–28 (1934).
22 Neuhaus F., Krampitz H. E., Eife R. F., Weiland G.: Immunologische Aspekte bei einem Fall von Hautleishmaniase. Tropenmed. Parasitol. *27*, Suppl. 1, p. 55 (1976).
23 Nicolle Ch., Sicre A.: Recherche sur le buton d'orient. Arch. Inst. Past. Tunis *3*, 117–125 (1908).
24 Pampiglione S., Manson-Bahr P. E. C., Giungi F., Giunti G., Parenti A., Canestri-Trotti G.: Studies on Mediterranean leishmaniasis. 2. Asymptomatic cases of visceral leishmaniasis. Trans. roy. Soc. trop. Med. Hyg. *68*, 447–453 (1974).
25 Parrot L., Donatien A.: Leishmaniose cutanée primitive expérimentale de la souris blanche. C. R. Soc. Biol. Paris *96*, 448–449 (1927).
26 Pershin G. N., Moskalenko N. Y.: Studies of experimental cutaneous leishmaniasis of albino mice as a chemotherapeutic model. Med. Parazit. (Moskau) *31*, 727–733 (1962).
27 Peters W.: The diagnosis and treatment of Leishmaniasis. Tropenmed. Parasitol. *28*, 271–272 (1977).
28 Row R.: Experimental leishmaniasis in the monkey and the mouse induced by the parasites in culture. Ind. J. med. Res. *1*, 617–621 (1913/14).
29 Row R.: On some pathological observations in experimental leishmaniasis in mice with special reference to generalized infections set up by *Leishmania tropica*. Ind. J. med. Res. *12*, 435–438 (1924/25).
30 Rygaard J.: The mouse mutant nude. In: Thymus and self, p. 45–193. Wiley Interscience Publ., Copenhagen 1973.

31 Scheffer K.: Die experimentelle Hautleishmaniase der haarlosen Maus. Med. Diss., München 1977 (in Vorbereitung).
32 Schnur F., Zuckerman A., Greenblatt C. L.: The relationship between the clinical types and serotypes of *Leishmania.* J. Protozool. *20,* Suppl. 534 (1973).
33 Sergent Edm.: Infections expérimentales de la souris par des cultures de la *Leishmania tropica.* Bull. Soc. Path. exot. *8,* 22–25 (1915).
34 Smyly H. J., Young C. W.: The experimental transmission of *Leishmania* to animals. Proc. Soc. exp. Biol. Med. *21,* 354–356 (1924).
35 Smyly H. J., Young C. W.: Experimental Kala-azar in a hamster (*Cricetulus griseus*). Proc. Soc. exp. Biol. Med. *21,* 357–359 (1924).
36 Stauber L. A.: Leishmaniasis: The progress of the infection in experimental animals. Abstr. 9. Int. Congr. trop. Med. Malaria Athen 1973, I/138.
37 Weber B.: Das Verhalten von Leishmanien aus Hautulzera des Menschen im Tierversuch. Vet.-med. Diss. München 1977.
38 Wright J. H.: Protozoa in a case of tropical ulcer (Delhi sore). J. med. Res. *10,* 472–482 (1903).
39 Zeledón R., Blanco E., Monge E. de: Comparative experimental infections with Costa Rica strains of *Leishmania braziliensis* Vianna 1911. Acta trop. (Basel) *26,* 136–155 (1969).