Zeitschrift: Archives des sciences [1948-1980]

Herausgeber: Société de Physique et d'Histoire Naturelle de Genève

Band: 11 (1958)

Heft: 1

Artikel: Recherches sur l'action d'un agent chélateur (EDTA) au niveau du squelette du jeune lapin

Autor: Remagen, W.

DOI: https://doi.org/10.5169/seals-738807

Nutzungsbedingungen

Die ETH-Bibliothek ist die Anbieterin der digitalisierten Zeitschriften auf E-Periodica. Sie besitzt keine Urheberrechte an den Zeitschriften und ist nicht verantwortlich für deren Inhalte. Die Rechte liegen in der Regel bei den Herausgebern beziehungsweise den externen Rechteinhabern. Das Veröffentlichen von Bildern in Print- und Online-Publikationen sowie auf Social Media-Kanälen oder Webseiten ist nur mit vorheriger Genehmigung der Rechteinhaber erlaubt. Mehr erfahren

Conditions d'utilisation

L'ETH Library est le fournisseur des revues numérisées. Elle ne détient aucun droit d'auteur sur les revues et n'est pas responsable de leur contenu. En règle générale, les droits sont détenus par les éditeurs ou les détenteurs de droits externes. La reproduction d'images dans des publications imprimées ou en ligne ainsi que sur des canaux de médias sociaux ou des sites web n'est autorisée qu'avec l'accord préalable des détenteurs des droits. En savoir plus

Terms of use

The ETH Library is the provider of the digitised journals. It does not own any copyrights to the journals and is not responsible for their content. The rights usually lie with the publishers or the external rights holders. Publishing images in print and online publications, as well as on social media channels or websites, is only permitted with the prior consent of the rights holders. Find out more

Download PDF: 14.07.2025

ETH-Bibliothek Zürich, E-Periodica, https://www.e-periodica.ch

Conclusion.

Pendant vingt jours, nous avons administré à des cobayes un régime scorbutigène hypocalorique mais complété par 25 mg d'acide ascorbique synthétique *pro die*; nous n'avons pas reproduit les modifications des protéines sériques observées chez des animaux recevant à volonté et pendant la même durée le régime non complété.

Institut de Pathologie
(Prof. E. Rutishauser)
et
Centre de transfusion de Genève
(Dr R. Fischer, chargé de cours).

BIBLIOGRAPHIE

1. Grabar, P., *Les globulines du sérum sanguin.* Masson, éd., Paris, 1947.
2. Lagier, R. et J. Monnier, Modifications électrophorétiques du sérum chez le cobaye scorbutique (carence partielle et carence totale). Etude comparative de certains états inflammatoires (abcès à la térébenthine et tuberculose). *Revue française d'études cliniques et biologiques*, 1958.
3. Wehmeyer, P., Concentration of plasma proteins in guinea-pig. *Acta Path. Microb. Scand.*, *35*, 54-66, 1954.
4. Zeldis, L. J., E. L. Alling, A. B. McCoord et J. P. Kulka, Plasma protein metabolism. Chronic depletion of circulating proteins during low protein feeding. *J. Exp. Med.*, *82*, 157-179, 1945.

W. Remagen. — *Recherches sur l'action d'un agent chélateur (EDTA) au niveau du squelette du jeune lapin.*

Avec les métaux bi- et trivalents, l'acide éthylène-diamino-tétra-acétique (EDTA) [1] forme des complexes très stables, hydrosolubles et pratiquement non dissociés [4]; c'est en particulier le cas avec le calcium [5]. L'action s'exerce si le produit est en solution neutre [2].

Cet effet a donné lieu à différentes recherches *in vivo* aussi bien chez l'homme que chez l'animal d'expérience; elles ont permis d'obtenir des excrétions calciques atteignant jusqu'à dix fois celles des sujets témoins.

Les études expérimentales ont été faites surtout sur le rat et le lapin; chez ce dernier l'injection intraveineuse de 100 mg par kilo de poids entraîne la mort par tétanie. En administrant un goutte à goutte de 2000 mg par kilo pendant trois heures jusqu'à la mort de l'animal, A. Popovici observe que la calcémie tend à remonter pendant les périodes où le rythme d'injection est ralenti: elle en tire des conclusions sur les phénomènes d'équilibration qui surviennent après mobilisation des réserves calciques de l'organisme [3].

Nous avons pensé qu'il serait intéressant d'étudier les effets d'une administration prolongée d'EDTA; nous avons choisi le lapin en prenant des sujets jeunes pour opérer dans un contexte métabolique plus actif. Comme voie d'introduction nous avons adopté la voie sous-cutanée en espérant ainsi étaler l'absorption du produit, mais surtout pour permettre l'injection biquotidienne d'une quantité de liquide assez importante. Les observations ultérieures nous ont montré que cette voie d'introduction était efficace.

Matériel et technique.

Les animaux, âgés de 4 à 5 mois, ont été répartis en 4 groupes; chacun de ceux-ci était composé de 3 mâles de même portée (1 témoin et 2 lapins en expérience).

Chaque sujet en expérience a reçu deux fois par jour 150 mg par kilo d'EDTA en solution neutre à 10%. La nourriture administrée était pauvre en calcium (carottes, pain sec, pommes de terre cuites). L'ingestion spontanée était réduite, surtout pendant les premiers jours; c'est pourquoi, sur la foi d'une expérience pilote antérieure, les témoins ont reçu une alimentation qualitativement identique mais volontairement restreinte dans les mêmes proportions. Tous nos animaux ont été suivis pendant 15 jours, à l'exception de l'un d'entre eux, mort spontanément le quatrième jour.

Les observations que nous rapportons ici concernent l'étude histologique de l'ossification enchondrale à différents niveaux (genoux, tête fémorale, colonne vertébrale); elles ont été complétées par un examen systématique du muscle, de la rate et du rein.

Les pièces ont été fixées au formol neutre à 10% et décalcifiées dans un mélange d'HCl, d'acide acétique et de chlorure d'aluminium; après inclusion en paraffine les coupes ont été colorées par Hématoxyline-Eosine et d'après van Gieson.

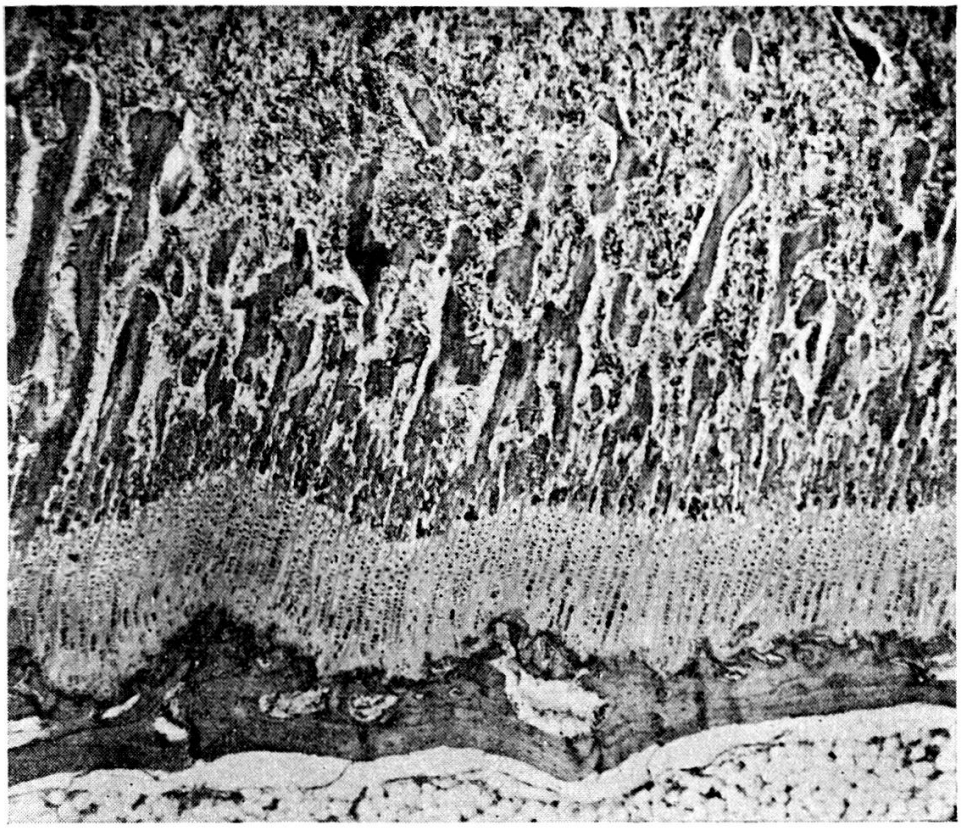

Fig. 1 *a*.
Coupe sagittale d'un plateau tibial. Hématoxyline-Eosine.
30 ×. *Témoin.*

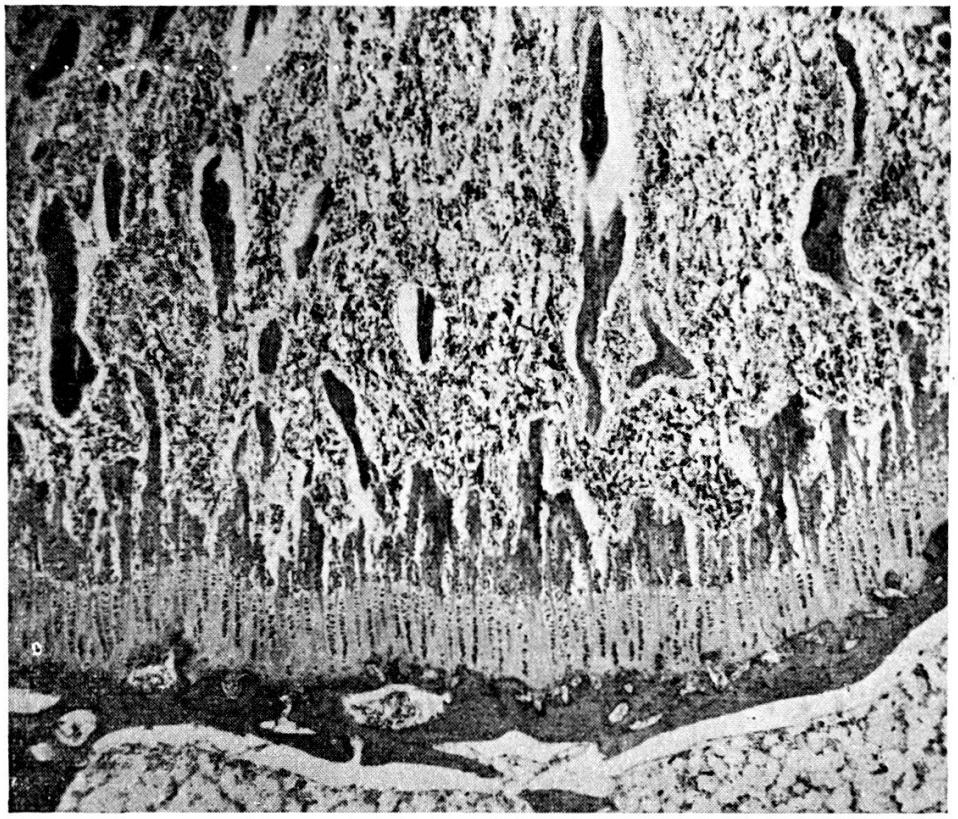

Fig. 1 *b*.
Coupe sagittale d'un plateau tibial. Hématoxyline-Eosine.
30 ×. *Animal en expérience.*

Parallèlement à cette étude histologique, nous avons fait en collaboration avec le Dr Sanz des bilans calciques et une série de dosages dans le sérum, en particulier de la phosphatase. Les résultats en seront publiés ailleurs.

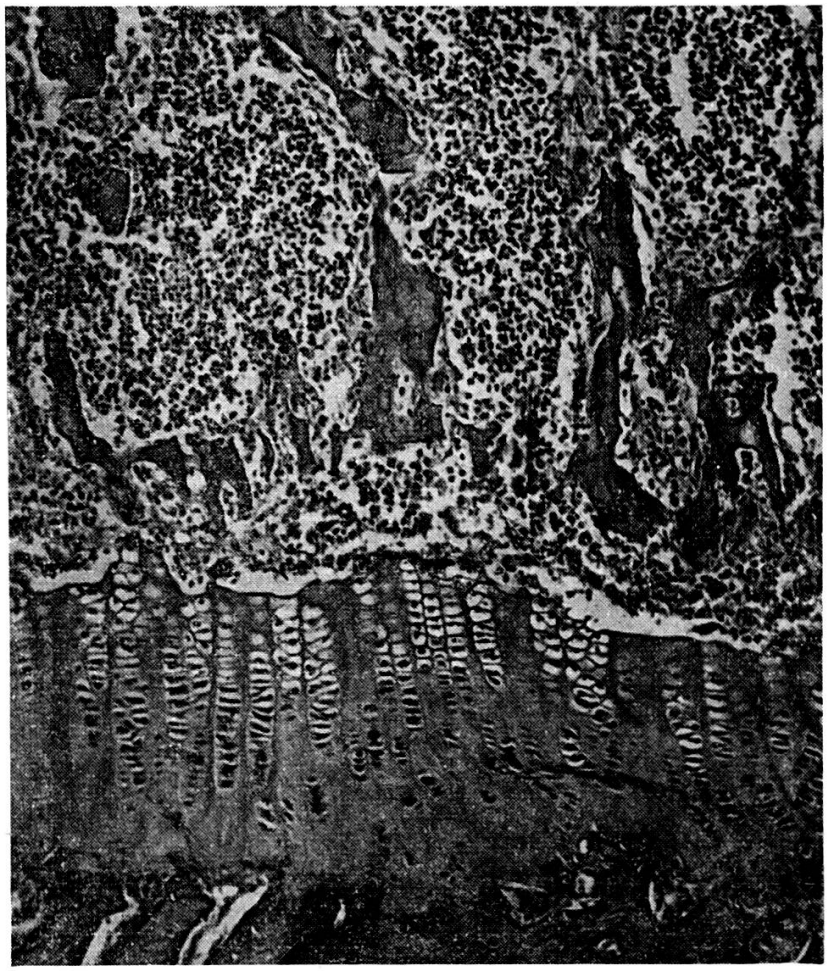

Fig. 2.
Coupe sagittale d'un plateau tibial. Hématoxyline-Eosine.
86 ×. *Animal mort au quatrième jour.*

Résultats.

En les comparant avec celles des témoins, l'examen des coupes de lapins recevant de l'EDTA nous a montré certaines modifications. Aux différents niveaux étudiés nous avons observé un défaut de l'ossification enchondrale, caractérisé par un amincissement du cartilage de conjugaison et une réduction importante de l'apposition osseuse.

Bien qu'ayant conservé leur régularité, les travées de la zone de prolifération cartilagineuse sont plus courtes que chez les témoins (elles contiennent environ trois à cinq cellules de moins); les noyaux ne présentent pas de modifications apparentes.

La réduction de l'apposition osseuse se traduit par le fait que les ostéoblastes sont plus rares et plus petits. Les travées spongieuses de formation plus récente, centrées par leurs axes cartilagineux, sont moins nombreuses et surtout moins longues que normalement. Entre leur sommet et le reste de la spongieuse de formation plus ancienne s'étend une zone de raréfaction osseuse extrême et facilement visible. Sur les rares trabécules qui persistent, on relève des traces de remaniement qui signent d'anciens phénomènes résorptifs. Le ralentissement de l'ossification enchondrale entraîne évidemment une atrophie de la corticale métaphysaire.

La moelle a conservé sa nature hématopoïétique, mais elle est moins cellulaire et moins vascularisée que normalement.

Le cas de l'animal mort au 4e jour est unique, mais il nous a permis de faire des observations intéressantes. Le cartilage de conjugaison est encore un peu plus mince et sa face métaphysaire est résorbée par de nombreux chondroclastes; il s'ensuit une absence pratiquement complète des travées cartilagineuses sur lesquelles se dépose normalement la substance osseuse. Au-delà de la bande atrophique ainsi constituée, on retrouve les travées spongieuses de formation plus ancienne. Ces travées sont le siège d'une résorption ostéoclasique intense, beaucoup plus importante que celle qui s'observe au 15e jour d'expérience. Ce processus de résorption semble plus marqué vers l'extérieur, et à ce niveau la moelle a un aspect réticulaire. Au niveau de la diaphyse nous n'avons pas pu retenir de phénomènes d'ostéoclasie.

Discussion.

Les observations faites sur l'animal mort au 4e jour sont susceptibles d'expliquer ce que nous avons vu au 15e jour. La période qui s'étend sur les premiers jours d'expérience s'accompagne d'une importante résorption ostéoclasique et

chondroclasique; en même temps il existe un défaut de l'apposition osseuse. Plus tard le processus d'ossification enchondrale semble échapper aux conditions créées initialement, les phénomènes de résorption régressent et l'apposition osseuse se manifeste sur des travées cartilagineuses qui s'individualisent à nouveau. La bande de raréfaction apparaît alors comme le témoin de la première période, au cours de laquelle les phénomènes constructifs n'avaient pas pu se produire.

L'importance des phénomènes résorptifs de la période initiale est à rapprocher de l'installation d'un état de déplétion calcique; mais il est évidemment nécessaire de disposer à ce sujet de nouvelles observations. La présente communication résume la première phase des travaux que nous effectuons sur ce problème.

Résumé.

Dans les conditions où nous nous sommes placés, l'administration d'EDTA par voie sous-cutanée chez le jeune lapin entraîne des troubles de l'ossification enchondrale. Dans une première phase ces modifications se caractérisent par la résorption des travées ostéocartilagineuses métaphysaires et par l'absence presque complète d'apposition osseuse. L'organisme semble ensuite « échapper » aux conditions qui régnaient initialement.

Nous exprimons notre gratitude au professeur E. Rutishauser et au Dr R. Lagier pour les précieux conseils qu'ils nous ont donnés tout au long de ce travail.

Nous remercions Mlles I. Letterer et H. Ostermann de leur fidèle collaboration.

Institut de Pathologie de Genève
(Prof. E. Rutishauser).

BIBLIOGRAPHIE

1. Clarke, N. E., C. H. Clarke, R. E. Mosher, The *in vivo* dissolution of metastatic Calcium. An approach to atherosclerosis. *Am. J. Med. Science*, *229*, 142-9, 1955.
2. Delvaux, E. L., Les Versènes. Une nouvelle série d'agents complexants organiques. *J. Pharm. Belg.*, *7* (11-12), 505, 1952.
3. Popovici, A., C. F. Geschickter, A. Reinovsky, M. Rubin, Experimental controll of serum Calcium levels *in vivo*. *Proc. Soc. Exper. Biol. Med.*, *74*, 415-7, 1950.

4. SPENCER, H., V. VANKINSCOTT, J. LEWIN, D. LASZLO, Removal of Calcium in man by EDTA. A metabolic study. *J. Clin. Invest.*, *31*, 1023, 1952.
5. N. N., *Versenate Calcium Disodium.* Riker Laboratories Inc., Los Angeles, 48, Cal., 1955.

Séance du 20 mars 1958

V. Kiortsis. *. — *L'induction d'extrémités surnuméraires par la placode olfactive est-elle efficace sur tout le territoire du membre antérieur chez les embryons d'Urodèles ?*

Résumé. — La placode olfactive greffée dans la région dorsale du territoire « patte antérieure » chez des embryons d'Urodèles n'induit pas une extrémité surnuméraire. La greffe provoque un épaississement mésenchymateux, non organisé et modifie la position du membre normal en le déviant vers le dos. Des différences dans l'action inductrice de la placode olfactive suivant son lieu d'implantation (les somites ou le flanc) sont signalées et discutées.

Summary. — The nasal placode implanted in the dorsal area of the fore limb organ-district of Urodele embryos doesn't induce a supernumerary extremity. The graft produces only an unorganized, mesenchymatous thickening and changes the posture of the normal limb by deviating it to the back. Differences in the inductive effect of the nasal placode according to the site of its grafting (somites or the lateral plate) are pointed out and discussed.

L'ébauche du membre antérieur chez les Urodèles est représentée par un disque somatopleural de 3½ somites de diamètre, couvert d'ectoderme. Situé en arrière des branchies et ventralement par rapport au pronephros et aux somites 3, 4 et 5, ce disque contient tout le matériel cellulaire formateur de la patte normale.

Mais la capacité de produire une extrémité s'étend bien au-delà des limites de cette ébauche. Le territoire embryon-

* L'auteur exprime sa profonde reconnaissance à son maître, M. le professeur E. Guyénot, dont le bienveillant intérêt, le constant soutien, la largesse d'esprit et de cœur, lui ont permis de mener à chef ce travail. Il le remercie aussi d'avoir bien voulu lire le manuscrit.