

Vom Schosstier zum Kadaver: ein Affenskelett aus einer spätmittelalterlichen Basler Latrine

Autor(en): **Allemann, Martin / Schernig Mráz, Monika**

Objektyp: **Article**

Zeitschrift: **as. : Archäologie Schweiz : Mitteilungsblatt von Archäologie Schweiz = Archéologie Suisse : bulletin d'Archéologie Suisse = Archeologia Svizzera : bollettino di Archeologia Svizzera**

Band (Jahr): **44 (2021)**

Heft 3

PDF erstellt am: **22.07.2024**

Persistenter Link: <https://doi.org/10.5169/seals-1002318>

Nutzungsbedingungen

Die ETH-Bibliothek ist Anbieterin der digitalisierten Zeitschriften. Sie besitzt keine Urheberrechte an den Inhalten der Zeitschriften. Die Rechte liegen in der Regel bei den Herausgebern.

Die auf der Plattform e-periodica veröffentlichten Dokumente stehen für nicht-kommerzielle Zwecke in Lehre und Forschung sowie für die private Nutzung frei zur Verfügung. Einzelne Dateien oder Ausdrucke aus diesem Angebot können zusammen mit diesen Nutzungsbedingungen und den korrekten Herkunftsbezeichnungen weitergegeben werden.

Das Veröffentlichen von Bildern in Print- und Online-Publikationen ist nur mit vorheriger Genehmigung der Rechteinhaber erlaubt. Die systematische Speicherung von Teilen des elektronischen Angebots auf anderen Servern bedarf ebenfalls des schriftlichen Einverständnisses der Rechteinhaber.

Haftungsausschluss

Alle Angaben erfolgen ohne Gewähr für Vollständigkeit oder Richtigkeit. Es wird keine Haftung übernommen für Schäden durch die Verwendung von Informationen aus diesem Online-Angebot oder durch das Fehlen von Informationen. Dies gilt auch für Inhalte Dritter, die über dieses Angebot zugänglich sind.


Abb. 1

Die zum Trocknen ausgelegten Knochen des fast vollständig erhaltenen Affenskeletts.

Les os du squelette de singe presque complet sèchent après leur lavage

Le ossa dello scheletro di scimmia, quasi completamente conservato, sono poste ad asciugare.

a f f e n s k e l e t t



1

Vom Schosstier zum Kadaver: Ein Affenskelett aus einer spätmittelalterlichen Basler Latrine

— Martin Allemann und Monika Schernig Mráz

Ausstellung 2022

Das Affenskelett wird im Rahmen der von verschiedenen Basler Museen realisierten Ausstellungskooperation «tierisch!» vom 21. Januar bis 1. Mai 2022 in der Foyervitrine der Barfüsserkirche ausgestellt.

Historisches Museum Basel
Barfüsserplatz 7

4051 Basel

Di-So 10-17h

T. +41 61 205 86 00

historisches.museum@bs.ch

Ausgrabungen am St.Alban-Graben brachten einen spätmittelalterlichen Latrinenturm im Stadtgraben der Inneren Stadtmauer zu Tage. Darin lag das fast vollständige Skelett eines Affen. Laufende Untersuchungen erlauben bereits jetzt faszinierende Einblicke in das bewegte Leben des Tieres.

Abb. 2

Der Merianplan von Südwesten aus den 1620er Jahren zeigt das zur heutigen Liegenschaft Rittergasse 22/24 gehörende Haus zum vordern Ramstein (grün) mit einem vom Stadtgraben her angebauten Turm (violett), der vermutlich als Latrine genutzt wurde.

Sur le plan de Bâle dessiné par Merian dans les années 1620 figure, vue depuis le sud-ouest, la maison «zum vordern Ramstein» (en vert), actuellement à la Rittergasse 22/24. Elle est dotée d'une tourelle (en violet) construite au-dessus du fossé de la ville, vraisemblablement utilisée comme latrines.

La pianta di Merian degli anni 1620 mostra, da sud-ovest, la casa «zum vordern Ramstein» oggi alla Rittergasse 22/24 (in verde). Essa possedeva una torre (in viola) adiacente al fossato, che fu probabilmente usata come latrina.

Ein Parkhaus im Stadtgraben

Der Aushub für eine Tiefgarage am St. Alban-Graben erforderte zwischen Herbst 2018 und Frühjahr 2021 eine intensivere archäologische Baubegleitung, da der Aushub die spätmittelalterliche Innere Stadtmauer, ihre Kontermauer und die neuzeitliche Stadtgrabenverfüllung tangierte. Zudem waren beidseits des Stadtgrabens Reste der hier schon mehrfach gefassten frühromischen Siedlung zu erwarten. Tatsächlich kamen im Laufe der Grabungskampagne frühromische Siedlungsbefunde, spätantike Brunenschächte, spätmittelalterliche Befunde zur Inneren Stadtmauer sowie neuzeitliche Wasserleitungen und Kanalisationen zum Vorschein. Ein besonderes Highlight war jedoch das weitgehend vollständig erhaltene Affenskelett in der Verfüllung eines spätmittelalterlichen Latrinenturms. Archäologische Nachweise von Affen vor 1500 sind in Europa sehr selten, und meist handelt es sich dabei nur um Einzelknochen, kaum je um ganze Skelette.

Das Basler Tier bietet deshalb aus archäozoologischer Sicht die seltene Chance, detaillierte Informationen über die Lebensumstände von exotischen Wildtieren zu erlangen, die im Mittelalter als

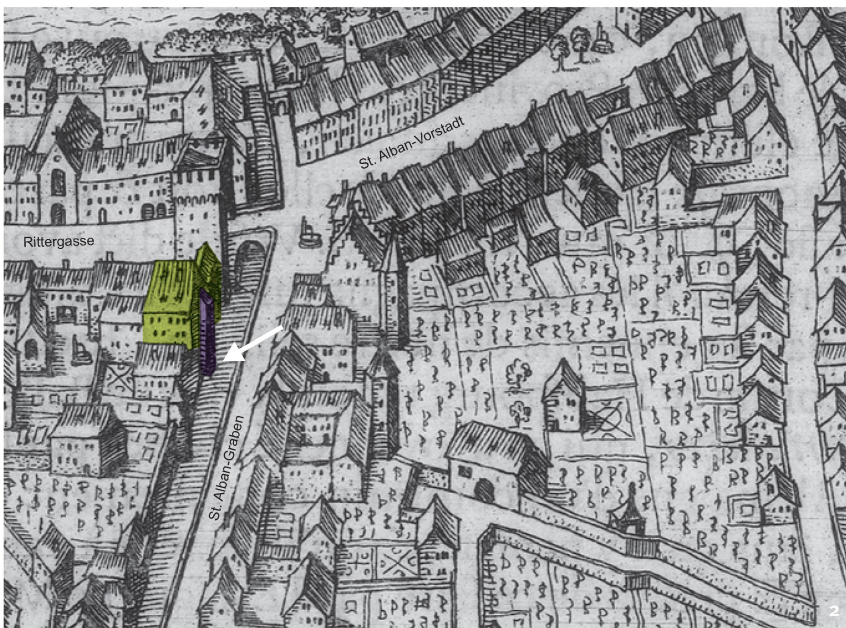Schosstiere gehalten wurden. Aus kulturhistorischer Sicht ist das aufgedeckte Affenskelett wichtig, weil seine Fundlage in der Latrine einer gut dokumentierten Liegenschaft ein Schlaglicht auf das gesellschaftliche Milieu wirft, in dem man im Spätmittelalter solche Tiere hielt.

Der spätmittelalterliche Latrinenturm

Die mittelalterlichen Befunde der Baubegleitung entsprachen weitgehend dem, was die bisherige Forschung erwarten liess. Überraschend war jedoch ein halbrunder, aussen an die Stadtmauer anstossender Turm im Stadtgraben vor der Liegenschaft Rittergasse 22/24. Zwar sind solche nachträglich angesetzten halbrunden Türme in Basel verschiedentlich belegt, bisher aber nicht im Bereich des St. Alban-Grabens. Mit einer Wandstärke von 60 cm und einer Innenfläche von 2.5 m² wirkt der Turm im Kontrast zur über zwei Meter starken Stadtmauer wenig wehrhaft. Tatsächlich zeigt das dünne Mauerwerk noch eher als die Verfüllung, dass es sich – wie meist bei diesen Halbrundtürmen – wohl nicht um einen Wehr-, sondern um einen Latrinenturm handelte. Er reichte rund zwei Meter unter die Stadtgrabensohle bis in den anstehenden Schotter hinein. Bis heute hat das anstossende Hinterhaus der Liegenschaft Rittergasse 24 erst im 2. Obergeschoss Fenster: neben dem Merianplan aus den 1620er Jahren ein weiteres Indiz dafür, dass hier einst ein Turm angebaut war.

Wann kam der Affe in die Latrine?

Der Latrinenturm muss spätestens gegen Ende des 18. Jh. abgerissen worden sein – zumindest ist er auf dem sogenannten Ryhinerplan von 1784 nicht mehr eingezeichnet. Seine Anfänge sind dagegen weniger klar: Sicher kann der Turm nicht älter sein als die Innere Stadtmauer, die aus der ersten Hälfte des 13. Jh. stammt. Eine private Nutzung des Grabenbereichs ist zudem eher plausibel, nachdem mit dem Bau der Äusseren Stadtmauer im späten





3

Abb. 3
Aus der spätmittelalterlichen Latrine konnten neben dem Affenskelett aus deutlich darüberliegenden Schichten sechs vollständig erhaltene Töpfe geborgen werden.

Dans les latrines de la fin du Moyen Âge, dans des couches situées clairement au-dessus du squelette de singe, ont été récupérés six vases entiers.

Oltre allo scheletro della scimmia, da degli strati chiaramente superiori della latrina del Basso Medioevo, sono stati recuperati sei vasi interi.

14. Jh. die Innere Stadtmauer und der Graben in ihrer Funktion als Stadtbefestigung entlastet wurden. Leider war die Latrinerverfüllung unterhalb des Affenskeletts sehr fundarm, was eine sichere Datierung erschwerte. Über dem Skelett lag hingegen reichlich und gut erhaltene Gefässkeramik, die nach einem ersten groben Augenschein mehrheitlich ins späte 14. Jh. datiert, während typische Formen der zweiten Hälfte des 15. Jh. weitgehend fehlen. Der Kadaver des Affen wurde daher wahrscheinlich nicht vor dem späten 14., aber wohl noch vor der Mitte des 15. Jh. in der Latrine entsorgt.

Die archivalischen Quellen zur Liegenschaft Rittergasse 22/24 sind noch nicht im Detail ausgewertet. In der fraglichen Zeitspanne gehörte sie u.a. hohen Klerikern und Verwaltungsbeamten des Bischofs. Im Quartier unweit des Münsters, in dem das Haus liegt, wohnten adlige Familien und bischöfliche Funktionäre. Während des Konzils von 1431 bis 1449 residierten hochrangige Teilnehmer gegenüber der Liegenschaft im «Deutschen Haus».

Ein Affenleben – die archäozoologischen Untersuchungen

Da Funde von Affen in archäologischem Kontext extrem selten sind und das Skelett ausserordentlich gut erhalten ist, lohnt sich eine detaillierte

Untersuchung mit allen verfügbaren Methoden. Bereits die Fundlage *in situ* verrät, dass das gesamte Skelett im Sehnenverband in die Latrine eingebracht wurde. Die meisten Knochen sind vollständig erhalten. Es fehlen bloss die kleinen kompakten Hand- und Fusswurzelknochen, Fingerknochen und Teile sehr fragiler Plattenknochen wie der Gesichtsschädel, Fragmente von Schulterblättern, Becken und einzelnen Rippen.

Artenbestimmung

Bei Überresten exotischer Wildtiere im archäologischen Kontext lohnt sich eine möglichst genaue Artbestimmung, da deren geographische Verbreitung wesentlich zur Rekonstruktion früherer Handelsnetze beiträgt. Trotz der beinahe vollständigen Erhaltung des Skeletts ist eine solche jedoch schwierig. Historisch käme angesichts der Datierung am ehesten ein Berberaffe in Frage, der heute wenige nordafrikanische Gebiete sowie Gibraltar besiedelt.

Die Morphologie des Gebisses zeigte im Vergleich mit der Sammlung des Naturhistorischen Museums Basel (NMB) schnell, dass der Affe einer Art aus der Familie *Cercopithecidae* (Meerkatzenverwandte) angehört. Allerdings zeigt eine neue Studie an antiken und rezenten Affen, dass die taxonomische Zuordnung (Gruppenzuordnung) mittels geometrisch-morphometrischer Methode an Zähnen nur auf der Ebene der Unterfamilie möglich ist und je nach Zahn unterschiedlich ausfallen kann. Auch die Schwanzlänge kann Anhaltspunkte für die Artbestimmung liefern, wenn bestimmte Schwanzwirbel erhalten sind. Affenforscher teilen den Schwanz in einen proximalen (d.h. oberen, näher zur Körpermitte hin liegenden) und einen distalen (d.h. unteren, weiter von der Körpermitte weg liegenden) Teil auf, was auf unterschiedlichen Artikulationsflächen zwischen einzelnen Wirbeln basiert, die durch die Beweglichkeit des Schwanzes bedingt sind. Beim Basler Affenskelett kamen bloss zwei Schwanzwirbel zum Vorschein, die aufgrund ihrer Gestalt dem oberen Teil des Schwanzes zugehören und diesen sogar vollständig abzudecken scheinen. Fünf Arten unter

Abb. 4

Die beiden erhaltenen Schwanzwirbel (SW) des Basler Affen (dunkle Färbung) im Vergleich zu den Schwanzwirbeln eines gleichaltrigen Berberaffen (helle Färbung).

Les deux vertèbres caudales conservées du singe de Bâle (SW, de couleur foncée) comparées à celles d'un macaque de Barbarie du même âge (couleur claire).

Le due vertebre della coda conservate (SW) della scimmia basilese (colore scuro) accanto a delle vertebre delle odierne bertucce (colore chiaro)

Abb. 5

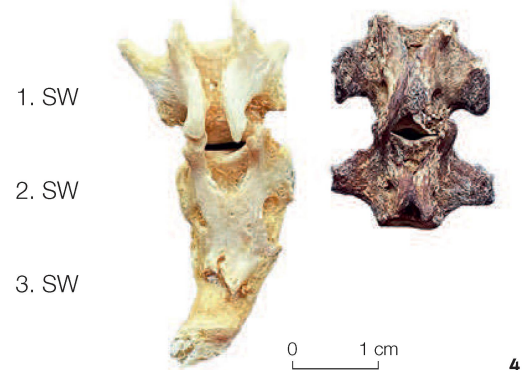
Der Vergleich mit einem modernen Berberaffenskelett aus der Sammlung des Naturhistorischen Museum Basel zeigt Ähnlichkeiten mit dem Affenskelett aus der Latrine.

La comparaison avec un squelette de macaque de Barbarie moderne de la collection du Musée d'histoire naturelle de Bâle montre des similitudes avec le squelette trouvé dans les latrines.

Il confronto con un moderno scheletro di bertuccia conservato nella collezione del Museo di scienze naturali di Basilea mostra delle somiglianze con lo scheletro della scimmia rinvenuta nella latrina.

den Meerkatzenverwandten können im oberen Bereich zwei Wirbel haben: Assam-Makaken, Bärenmakaken, Japanmakaken, Rhesusaffen und silberne Haubenlangure. Im Unterschied dazu besteht beim Berberaffen der *gesamte* Schwanz nur aus drei Wirbeln, wobei der zweite und dritte miteinander asymmetrisch verschmelzen. Beim vorliegenden Affenskelett dürften ein oder mehrere Schwanzteile fehlen, da beide vorhandenen Schwanzwirbel eine proximale und distale Gelenkfläche aufweisen: Sie brauchen somit auf beiden Seiten je ein weiteres Anbindungsglied.

Als Methode zur nicht-invasiven Artbestimmung bot sich die 3D-Innenohrrekonstruktion an: Mit hochauflösender Tomographie werden 3D-Modelle des Innenohrs angefertigt, die bei der stammesgeschichtlichen Zuordnung ausgestorbener Tiere helfen. Unter fachlicher Begleitung von Loïc Costeur wurden im NMB mit einer speziellen Software 3D-Rekonstruktionen erstellt. Als Grundlage dienten CT-Scans vom Felsenbein des Affen aus der Latrine und – als Referenz – eines gleichaltrigen Berberaffen vom Anfang des 20. Jh. Die CT-Untersuchungen fanden am Institut für Rechtsmedizin der Universität Basel unter der Aufsicht von Prof. Holger Wittig statt. Es konnten keine hochaufgelösten Scans generiert werden, nichtdestotrotz erlaubte die Qualität vorerst zumindest eine gröbere Einschätzung auf der



Ebene der Gattung: Spezifische Merkmale wie die Krümmung der Hörschnecke und der Bogengänge waren bei beiden Tieren sehr ähnlich, was den mittelalterlichen Affen in die Gattung der Makaken einordnet. Zur genauen Artbestimmung laufen zurzeit aDNA-Analysen.

Geschlechts- und Altersbestimmung

Affenforscher unterscheiden das Geschlecht bei den Makaken u.a. am Gebiss: Weibchen haben viel kürzere Eckzähne als Männchen. Die prominenten Eckzähne des aufgedeckten Affen zeigen, obwohl sie an der Krone gekürzt sind, dass er männlich ist (Abb. 6).

Bereits die erste Sichtung der Knochen offenbarte, dass der Affe nicht ausgewachsen war. Mehrere Epiphysenfugen (Wachstumsfugen) der Langknochen sind noch offen oder gerade am Verschliessen. Da die Art noch nicht mit Sicherheit bestimmt ist, wurde bei der Altersbestimmung auf Vergleichsdaten von Rhesusaffen und Japanmakaken zurückgegriffen. Obwohl bei beiden Arten die Epiphysen in unterschiedlichem Alter mit dem Knochen verwachsen, lässt sich das Alter des Affen aus der Latrine gut eingrenzen. Am Oberarmknochen und an der Speiche sind einzelne Gelenkflächen noch offen, was für ein Alter zwischen 6 und 8 Jahren spricht. Studien zeigen, dass in diesem Alter männliche Tiere ihre Geschlechtsreife erreichen und sich vermehrt aggressiv verhalten. Möglicherweise war dies für den Besitzer der Grund, den Affen zu töten und in der Latrine zu entsorgen.

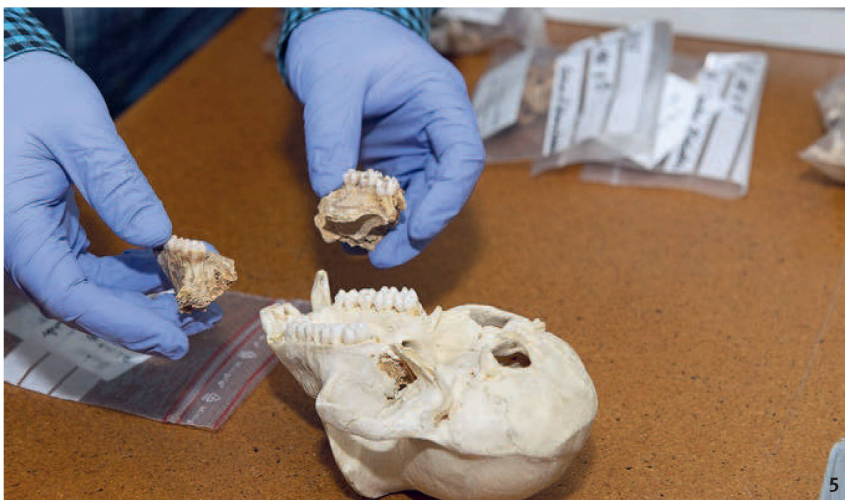



Abb. 6

Die ausgelegten Zähne des Oberkiefers. Auffällig sind die stark gekürzten Spitzen der beiden großen Eckzähne (Bildmitte).

Les dents de la mâchoire supérieure. Les grandes canines dont les pointes ont été fortement limées sont visibles au centre de l'image.

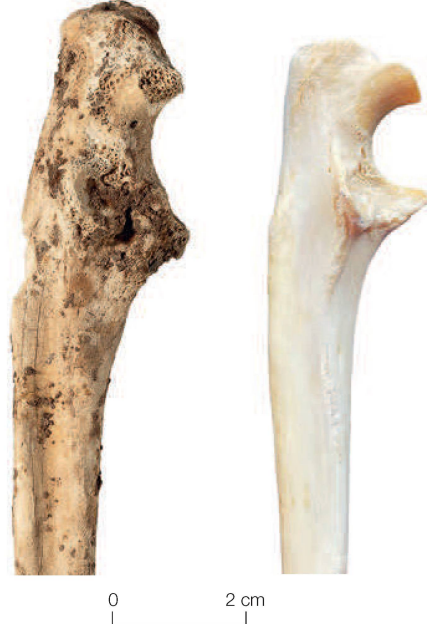I denti della mascella. Da notare come entrambi i canini siano fortemente limati (al centro dell'immagine).

Abb. 7

Gelenkerkrankung im fortgeschrittenen Stadium an der Elle des Basler Affen im Vergleich zum gesunden Gelenk eines Berberaffen.

Pathologies avancées de l'articulation de l'ulna (cubitus) du singe de Bâle, comparée à l'articulation saine d'un macaque.

Patologia dell'articolazione dell'ulna in stadio avanzato della scimmia di Basilea accanto ad un'articolazione sana di una bertuccia.



7

Pathologien

Makroskopisch waren am Skelett in verschiedenen Bereichen mehrere pathologische Veränderungen zu beobachten. Zusätzlich wurde bei Unklarheiten radiologische Untersuchung angewendet. Am Scheitelbein und Hinterhauptbein weist die kompakte Knochenschicht an der Aussenseite der Schädelskappe beidseitig feine Auflagerungen auf, die sich als Knochenneubildung beurteilen lassen. Diese ist meist das Ergebnis hämorrhagischer (blutungserzeugender), entzündlicher und tumoröser Prozesse, die verschiedene Ursachen haben können: Traumata, Mangel an Vitamin C, Knochenhautentzündungen oder Tumore. Für eine nähere Beurteilung und Differentialdiagnose wären histologische Untersuchungen sinnvoll.

Das vollständige Gebiss verrät mehr über das Leben des Affen. Der letzte linke Backenzahn im Oberkiefer ist disloziert und der Knochen um den Zahn zeigt Anzeichen einer beginnenden unspezifischen Entzündung des Knochens oder Knochenmarks. Solche Pathologien gehen oft auf das Eindringen von Bakterien durch offene Wunden oder den Blutkreislauf in den Knochen zurück. Der

Oberkieferknochen um den zweiten Molar ist weitgehend zerstört, doch seine Aussenseite weist auf einen Knochenbruch hin, der am ehesten auf ein Trauma zurückgeht. Ob sich der Affe diese Verletzung selbst zugezogen hat oder ihm diese von Menschen zugefügt wurde, ist offen.

Ein spezieller Befund ist die starke Reduktion der Zahnkronen an allen vier Eckzähnen. Dieser Verlust an Zahnhartsubstanz ist viel weiter fortgeschritten als am restlichen Gebiss. An den Oberkiefer-Eckzähnen ist sogar der Zugang zum Nerv (Pulpakanal) geöffnet, was das Risiko bakterieller Infektionen stark erhöht. Eiterbildung und Schädigungen am umliegenden Gewebe können auftreten, und unbehandelt kann eine solche Verletzung bis zur Sepsis, d.h. einer tödlich verlaufenden Blutvergiftung führen. Hierzu erlaubt die Erhaltung des Oberkiefers aber keine näheren Aussagen.

Durch Feldstudien konnte man feststellen, dass die Eckzähne geschlechtsreifer Makakenmännchen primär dem Imponiergehabe und Rankkämpfen dienen, zur Nahrungsaufnahme werden nur die Schneide- und Backenzähne genutzt. Daher ist eine natürliche Abnutzung der Zähne durch die Nahrungsaufnahme kein plausibler Grund für diesen starken Verlust an Zahnmasse. Vielmehr spielt wohl die Haltung in Gefangenschaft eine wesentliche Rolle. Einerseits könnten die Zähne – was insbesondere bei männlichen Affen mit prominenten Eckzähnen plausibel ist – durch Menschen gezielt gekürzt worden sein. Andererseits verursachen bei Affen in Gefangenschaft laut der schriftlichen Mitteilung von Tjerk ter Meulen (Koordinator des Berberaffen-Zuchtprogrammes der Europäischen Zoo-Vereinigung) oft stereotypische Verhaltensweisen, wie das Beissen an harten Gegenständen wie Ketten oder Käfigstangen, solche Reduktionen an den Eckzähnen. Zur Ursache dieses auffälligen Zahnschubstanzverlusts könnten laufende trassologische Untersuchungen (Spurenkunde) mehr Informationen liefern.

Am Rumpf und an den Extremitäten sind weitere pathologische Veränderungen zu sehen: seitlich gekippte Dornfortsätze am 3. bis 5. Halswirbel, ein

Abb. 8

Der enge Latrinenschacht im tiefen Leitungsgraben liess wenig Platz zum Arbeiten. Typisch für Latrinensediment sind bereits die obersten weichen und fundreichen Schichten konzentrisch eingesunken.

L'étroitesse du puits des latrines, creusé profondément dans le fossé, ne laissait pas beaucoup de place pour travailler. L'enfoncement concentrique des couches supérieures, molles et riches en mobilier, est caractéristique du comblement des latrines.

Lo stretto pozzo della latrina, nel profondo fossato della canalizzazione, lasciava poco spazio per lavorare. Caratteristici per i sedimenti delle latrine, sono i morbidi strati superiori, ricchi di ritrovamenti, sprofondata in modo concentrico.



verheilter Bruch der rechten 13. Rippe, punktuelle Entzündungen der Knochenhaut an mehreren Langknochen sowie eine Gelenkerkrankung der Ellbögen. Durch Experimente konnte nachgewiesen werden, dass in Gefangenschaft gehaltene Rhesusmakaken ähnliche Wirbelsäulenerkrankungen wie Menschen entwickeln. Solche Krankheitsbilder treten aber bei beiden Geschlechtern erst im Alter auf. Tiere unter acht Jahren haben keine pathologischen Veränderungen der Wirbelsäule. Abweichungen an den Dornfortsätzen der Wirbel können verschiedene Ursachen haben. Studien zeigen, dass Verletzungen der Muskelnervenzellen (Motoneuron) eine seitliche Muskelfunktionsstörung entlang der Wirbelsäule hervorrufen können und zu einer gleichmäßigen Krümmung mehrerer Wirbeldornfortsätze führen. Möglicherweise gehen die Krümmungen beim Basler Affen auf das Anketten und die Auswirkungen eines Halsbandes auf die umliegende Muskulatur zurück. Eine solche Anbindehaltung ist durch zahlreiche Bildquellen belegt. Auch Verfärbungen und Krusten im Halsbereich des Skeletts deuten auf das Tragen eines Halsbandes oder Geschirrs hin. Untersuchungen am archäologischen Material belegen, dass aber auch taphonomische Prozesse, d.h. Einwirkungen des Sediments, in dem die Knochen eingebettet sind, Dornfortsatzabweichungen fördern können. Fortgeschrittene Gelenkerkrankungen weisen bei ausgewachsenen Tieren oft auf andauernde Überlastungen oder altersbedingte Abnutzungen hin. Es ist bekannt, dass bei Jungtieren hingegen

meist verletzungsbedingte Entzündungen im Gelenkbereich, Fehlentwicklungen oder Infektionen die Ursache dafür sind. Der rechte Ellbogen des Affen, von dem nur die Gelenkfläche der Elle erhalten ist, zeigt eine stark fortgeschrittene Gelenkerkrankung, die mit Schmerzen und Lähmungserscheinungen einherging. Passend dazu weicht auch die Morphologie der Speiche ab. Ihr Köpfchen ist etwas rotiert und der obere Knochenschaft deformiert. CT-Aufnahmen haben keine Hinweise auf einen Bruch geliefert. Laut Auskunft von Holger Wittig, wäre z. B. eine Radiuskopf-Subluxation denkbar. Solche Verletzungen sieht man bei Kleinkindern nach ruckartigem Zug am gestreckten Arm immer wieder. Sie können ohne Behandlung zu Schädigungen am Ellbogen führen.

Direkte Hinweise zur Todesursache waren am Skelett nicht zu finden. Möglich wären vor allem Pathogene oder Parasiten, mit denen der Affe nach der Verschleppung aus seinem Ursprungsgebiet nach Basel neu konfrontiert wurde. Zoonosen – auf natürlichem Weg zwischen Tier und Menschen übertragbare Infektionskrankheiten – können sich nach Mitteilung von Adrian Baumeyer (Kurator Zoo Basel) durch das enge Zusammenleben mit Menschen problemlos verbreiten. Ebenso plausibel wären Infektionen durch Mikroorganismen, die aufgrund einer Verletzung in den Kreislauf

Abb. 9

Die Wirbel der Hals- und Brustwirbelsäule weisen teils bräunliche Rostkrusten auf, die auf Anbindehaltung und ein Halsband zurückgehen könnten.

Les vertèbres cervicales et thoraciques présentent des incrustations de rouille brunâtres, qui montrent que le singe était attaché et portait un collier.

Le vertebre cervicali e toraciche presentano delle incrostazioni di ruggine di colore bruno, dovute al fatto che la scimmia era legata e portava un collare.



0 2 cm

Abb. 10

Der Affe als Sujet unterschiedlicher historischer Darstellungen. Reitende Affen: Steinskulptur vom Basler Münster (a; ca. 1180) und Detail eines spätmittelalterlichen «Minnekästleins» (d). Sitzende Affen: Detail einer Abbildung in S. Brandts «Narrenschiff» (b; Basel 1494/1497), Zeichnung nach einem Original M. Schongauers (c; nach Winzinger Nr. 50, Kopist um 1500) und grün glasierte Reliefkachel (Kranzkachel) aus Zürich, Hotel Bellevue (e; um 1450-1460). Angeketteter Affe: Detail aus der Bildwerkerei «la Dame à la licorne», (f; Ende 15./Anfang 16. Jh.).

Représentations de singes dans différents contextes. Singes chevauchant: sculpture de pierre de la cathédrale de Bâle (a; vers 1180) et détail d'un «coffret d'amour» de la fin du Moyen Âge (d). Singes assis: détail d'une illustration du «Narrenschiff» de S. Brandt (b; Bâle, 1494/1497), dessin d'après un original de M. Schongauer (c; Winzinger n° 50, copié vers 1500) et décor d'une catelle de couronnement de poêle émaillée de l'hôtel Bellevue, Zürich (e; vers 1450-1460). Singe enchaîné: détail de la tapisserie dite de la «Dame à la licorne» (f; fin 15^e-début 16^e s.).

La scimmia è stata ritratta in differenti contesti storici. Scimmie cavaliere: scultura in pietra dalla Cattedrale di Basilea (a; circa 1180) e dettaglio di un «cofanetto d'amore» del Basso Medioevo (d). Scimmie sedute: dettaglio di un disegno di S. Brandt «Narrenschiff» (b; Basel 1494/1497), da un originale di M. Schongauer (c; Winzinger n. 50, copia del 1500 circa) e da una piastrella in maiolica verde da Zurigo, Hotel Bellevue (e; verso il 1450-1460). Scimmia incatenata: dettaglio dall'arazzo detto «la Dame à la licorne», (f; fine XV inizi XVI sec.).

gelangten und zum Tod führten, etwa durch den offenen Nervenzugang nach der Kürzung der Eckzähne oder die erwähnte Verletzung am Ellbogen. Laufende genetische Untersuchungen liefern hoffentlich mehr Hinweise darauf, ob der Affe mit gefährlichen Erregern infiziert war, die für seinen Tod verantwortlich waren.

Brüche

Einzelne Knochen weisen alte (dunkle) und neue (helle) Brüche auf. Die neuen sind grabungsbedingt und spielen für die Interpretation keine Rolle. Dagegen können alte unverheilte Brüche kurz vor oder nach dem Tod entstanden sein und so Hinweise zur Todesursache oder zum Umgang mit dem Kadaver liefern. Sie finden sich lediglich an platten und fragileren Knochen. Der Affe lag tief im Latrinenschacht, in den er tot oder bewusstlos aus ca. 10 m Höhe hineingeworfen wurde. Die diffus streuenden alten Brüche können vom Aufprall auf das (nicht ganz flüssige) Sediment stammen, oder von der Akkumulation v.a. der Keramik, die nach ihm im Latrinenturm entsorgt wurde.

Krusten und Verfärbungen

Das Skelett weist an mehreren Stellen gelbgrün-bräunliche Auflagerungen mit rotbräunlichen Verfärbungen auf. Sie verteilen sich auf der rechten Körperseite mehrheitlich vom Kopf bis zum mittleren Rückenbereich der Wirbelsäule (Abb. 9). Am Unterkiefer lagen im Bereich der Krusten drei kleine, stark korrodierte Metallobjekte. Sie sind noch nicht näher untersucht, stehen aber wohl in Zusammenhang mit den Ablagerungen in diesem Bereich. Oft wurden Affen im Mittelalter am Halsband oder Hüftgurt angeleint – es könnte sich hier also um Überreste eines solchen Gurtes oder Geschirrs handeln.

Neugier und Vernetzung: Exoten im Humanismus

Affen waren, obschon nicht hier heimisch, so doch dem europäischen Mittelalter bekannt. Beliebte waren sie als diplomatische Geschenke

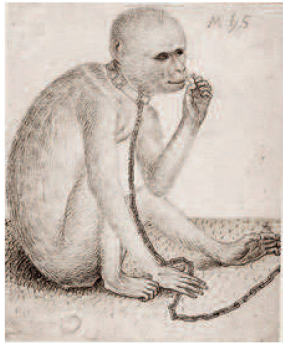


10a



b

zwischen Fürsten. Es existieren auch zahlreiche Abbildungen, die allerdings nicht beweisen, dass die Künstler lebende Tiere vor sich hatten. Oft sind sie stereotyp und von beschreibenden Texten wie etwa dem spätantiken «Physiologus» abhängig, dessen Tierbeschreibung stark in frühchristliche Moralvorstellungen eingebunden sind. Sie zeigen Affen als Dekoration, als Staffage in «Wildnis-Szenen», ohne den Anspruch, die Realität abzubilden. Gleichzeitig dienten die Affen bis in die Neuzeit hinein als «amoralisches» Gegenbild zum Menschen. Ab dem 14. Jh. unterscheiden dann manche Bildquellen klar verschiedene Affentypen – mit bräunlichem oder schwarzem Fell, mit Schwanz oder ohne. Die Entwicklung von den stereotypen Illustrationen des Mittelalters hin zu den fast wissenschaftlichen Affenbildern des frühen 16. Jh. reflektiert zum einen den allgemein naturalistischer werdenden Stil in den bildenden Künsten dieser Zeit. Zum andern dürften in Europa aber auch tatsächlich häufiger verschiedene Affen zu sehen gewesen sein. Darin spiegelt sich nicht nur ein erwachendes Interesse an der Natur, sondern auch der Umstand, dass es sich Teile der Bevölkerung leisten konnten, «nutzlose» exotische Haustiere wie Affen nur zur Belustigung und Gesellschaft zu halten. Nicht zuletzt sind solche ausser-europäischen Tiere auch ein Indiz für die effizienter werdenden internationalen Handelsnetze dieser Zeit, die ihren stets zahlreicheren Import erst ermöglichten. Dabei galt der «unmoralische» Affe im mittelalterlichen Geschlechterverständnis noch als ungeeignetes Haustier für Frauen, und Männer



c



d



e



f

Dank

Für Zusammenarbeit, Hinweise und Unterstützung danken wir herzlich Adrian Baumeyer, Loïc Costeur, Sabine Deschler-Erb, Pius Forster, Ben Krause-Kyora, Christoph Philipp Matt, Magdalena Müller-Gerbl, Werner Müller, Walter Schönholzer, Tjerk ter Meulen, Holger Wittig und vielen anderen. Für die Förderung der wissenschaftlichen Untersuchungen bedanken wir uns beim Schweizerischen Nationalfonds (Projektnummer: SNF 10531F_178834). Publiziert mit Unterstützung der Archäologischen Bodenforschung des Kantons Basel-Stadt.

Abbildungsnachweise

ABBS: Ph. Saurbeck (Abb. 1, 3, 5, 10a), Ph. Saurbeck mod. nach P. von Holzen (Abb. 2), M. Allemann (8) Uni BS, IPNA: M. Schernig Mráz (Abb. 4, 6-7, 9) HMB: Ph. Emmel, Inv. 1985.220 (10b), Inv. 1907.2041 (10d) Privatsammlung BS, urspr. Sammlung Heinrich Wilhelm Campe, Leipzig (Lugt 1391), seither Familienbesitz (Abb. 10c) SLM (Abb. 10e) RMN-Grand Palais: M. Urtado (Abb. 10f)

der gesellschaftlichen Oberschicht besaßen eher «nützliche» und repräsentative Tiere wie Pferde, Hunde oder Falken. Wer hielt sich also Affen? Oft sind es Kleriker oder Humanisten, wie etwa der Basler Stadtarzt Felix Platter (1536-1614), welche genügend Geld, internationale Kontakte und Musse hatten.

Vor einer ausführlichen Auswertung der Funde und Schriftquellen sind genauere Aussagen nicht sinnvoll, aber es ist vor diesem Hintergrund doch interessant, dass im Umfeld der Fundstelle vor und während der Konzilszeit reiche Kleriker residierten, u.a. der Kirchenjurist Heinrich von Beinheim (1398-1460). Dieser kaufte das Haus allerdings erst 1447, zu einem Zeitpunkt, als der Affenkadaver wohl bereits in der Latrine entsorgt worden war. Auf alle Fälle lässt sich nun aber sagen: Nicht jeder Humanist ist automatisch ein humaner Haustierhalter.

Bibliographie

M. Nova Delgado et al. (2014) Dental Shape Variability in Cercopithecoïd Primates. A Model for the Taxonomic Attribution of Macaques from Roman Archaeological Contexts. *Folia Primatol* 85, 361-378. doi: 10.1159/000371633
B. Majolo et al. (2013) Out of Asia. The Singular Case of the Barbary Macaque. In: S. Radhakrishna/M. A. Huffman/A. Sinha (Hrsg.), *The Macaque Connection: Cooperation and Conflict Between Humans and Macaques*, 167-183. New York.
T. Buquet (2013) Preventing 'Monkey Business'. Fettered Apes in the Middle Ages. *Medieval Animal Data Network* (blog an Hypotheses.org), June, 23th, 2013. <http://mad.hypotheses.org/37>

Résumé

Des investigations dans des latrines de la fin du Moyen Âge ont révélé le squelette presque complet d'un jeune macaque mâle. Les découvertes d'animaux exotiques sont très rares pour cette période. L'identification de l'espèce exacte reste difficile, mais les analyses archéozoologiques montrent clairement que cet animal a enduré plusieurs blessures et maladies durant sa brève existence. D'autres examens devraient permettre une détermination plus précise, indépendamment du contexte historique. Un premier survol de la documentation matérielle et des sources écrites autorise une datation entre la fin du 14^e et le début du 15^e siècle et livre des indications sur le milieu social privilégié des personnes qui possédaient ce singe. |

Riassunto

In una torre usata come latrina risalente al Basso Medioevo è stato rinvenuto lo scheletro praticamente completo di un giovane maschio di bertuccia. Questi ritrovamenti di animali esotici sono molto rari in questo periodo storico. La specie esatta non ha potuto ancora essere determinata, tuttavia, le indagini archeozoologiche mostrano chiaramente come l'animale abbia subito diverse lesioni e malattie durante la sua breve vita. Ulteriori indagini dovrebbero permettere una determinazione della specie indipendentemente dal contesto storico. Un primo esame del materiale e delle fonti archivistiche datano la scoperta alla fine del XIV e all'inizio del XV secolo e forniscono le prime informazioni sul cetto sociale privilegiato che possedeva la scimmia. |