

Les amputations et les indications qui les justifient sur le front

Autor(en): **Wassmer, Frank**

Objektyp: **Article**

Zeitschrift: **Allgemeine schweizerische Militärzeitung = Journal militaire suisse = Gazzetta militare svizzera**

Band (Jahr): **90=110 (1944)**

Heft 1: **Wehrmedizinisches Sonderheft**

PDF erstellt am: **22.07.2024**

Persistenter Link: <https://doi.org/10.5169/seals-19008>

Nutzungsbedingungen

Die ETH-Bibliothek ist Anbieterin der digitalisierten Zeitschriften. Sie besitzt keine Urheberrechte an den Inhalten der Zeitschriften. Die Rechte liegen in der Regel bei den Herausgebern.

Die auf der Plattform e-periodica veröffentlichten Dokumente stehen für nicht-kommerzielle Zwecke in Lehre und Forschung sowie für die private Nutzung frei zur Verfügung. Einzelne Dateien oder Ausdrucke aus diesem Angebot können zusammen mit diesen Nutzungsbedingungen und den korrekten Herkunftsbezeichnungen weitergegeben werden.

Das Veröffentlichen von Bildern in Print- und Online-Publikationen ist nur mit vorheriger Genehmigung der Rechteinhaber erlaubt. Die systematische Speicherung von Teilen des elektronischen Angebots auf anderen Servern bedarf ebenfalls des schriftlichen Einverständnisses der Rechteinhaber.

Haftungsausschluss

Alle Angaben erfolgen ohne Gewähr für Vollständigkeit oder Richtigkeit. Es wird keine Haftung übernommen für Schäden durch die Verwendung von Informationen aus diesem Online-Angebot oder durch das Fehlen von Informationen. Dies gilt auch für Inhalte Dritter, die über dieses Angebot zugänglich sind.

Le phlegmon capsulaire du genou.

C'est l'affection la plus redoutable, car elle se termine la plupart du temps par une amputation de la jambe. Il faut, dès le diagnostic posé, faire une résection articulaire accompagnée d'une thérapeutique anti-infectieuse puissante (transfusion de sang répétée et sulfamidés). Si le phlegmon capsulaire s'accompagne de fusées purulentes ascendantes dans la musculature de la cuisse, il ne faut même plus penser à une résection articulaire, mais faire de suite une amputation au tiers inférieur de la cuisse. Tous les chirurgiens, qui travaillent actuellement sur le front, ne sauraient trop répéter de prendre de décisions précoces en face d'une telle affection.

Lorsque le processus infectieux a pu être arrêté dans un genou, il faut que le patient fasse de la mobilité active progressive et de la gymnastique quotidienne pour assouplir sa musculature et rendre mobiles les articulations non atteintes. Cette thérapeutique simple est extrêmement importante et permettra au blessé une récupération fonctionnelle du membre atteint beaucoup plus précoce, et même parfois une amélioration définitive.

Les amputations et les indications qui les justifient sur le front

Par le Cap. *Frank Wassmer*

La chirurgie de guerre ne nous permet pas de poser des indications précises; l'expérience que les chirurgiens acquièrent sur le front est une des meilleures directives. A côté de l'œdème gazeux ou gangrène gazeuse qui demande une amputation circulaire d'urgence admise aujourd'hui par tous, il convient d'ajouter les indications suivantes, moins urgentes, mais tout aussi importantes pour la vie du blessé. Qu'il me soit permis de rappeler quelques grands principes énoncés par Kirschner, Franke, Hellner, etc.; nous avons suivi leurs conseils et fait d'heureuses expériences dans le secteur du front où j'ai pu travailler.

Indications justifiant l'amputation d'un membre:

1. Fracture ouverte avec phlegmon gazeux au niveau du foyer de fracture.

2. Fracture ouverte multifragmentaire, accompagnée d'infection putride progressive et ascendante des parties molles.
3. Fracture infectée avec hémorragie d'un gros vaisseau. A ce propos, la lésion de l'artère fémorale dans le creux poplité ne peut être liée sans compromettre la nutrition de la jambe; il faut donc amputer d'emblée, sans tarder, au tiers inférieur de la cuisse.
4. Plaie infectée d'une extrémité, se compliquant d'un état putride et toxique général, avec ou sans abcès métastatique.
5. Fracture intraarticulaire infectée s'accompagnant d'un état septique progressif.
6. Le phlegmon capsulaire d'une articulation avec fusées purulentes dans la musculature ambiante (spécialement du genou).
7. Plaie profonde par éclats métalliques ou osseux multiples se compliquant d'une gelure du troisième degré. Cette dernière, par contre, si elle n'est pas accompagnée d'une plaie, ne doit pas être amputée précocement, mais attendre que la démarcation spontanée se soit faite.

Toutes ces amputations doivent se pratiquer en respectant les directives de Kirschner, c'est-à-dire aussi économiques que possible, en ne tenant pas compte des lieux d'élection recommandés pour une bonne prothèse. L'amputation d'un membre est presque toujours une intervention d'urgence devant se faire chez un blessé dont l'état général est mauvais et dont la vie est en danger. Il s'agit le plus souvent d'une gangrène gazeuse ou d'un début de septicémie devant être jugulés rapidement en éliminant le membre atteint. Cette intervention doit se faire vite afin d'affaiblir le moins possible le blessé par une opération. Ce dernier est laissé dans son lit, on lui fait une transfusion de sang directe de 300 à 500 cc en prenant, si possible, un donneur du même groupe sanguin. Sans attendre on lui fait une injection intraveineuse de S. E. E. faible; le blessé commence rapidement à somnoler et même à s'endormir, un rausch au chlorure d'éthyle suffit alors pour placer un garrot à la racine du membre et faire une amputation dont l'hémostase doit être parfaite. L'opération dure au maximum 12 à 14 minutes pour un chirurgien entraîné. J'insiste sur le fait de laisser le blessé dans son lit; l'expérience nous a démontré que le transport sur une table d'opération et de celle-ci sur un brancard ou dans un lit est très nuisible et augmente considérablement le choc opératoire. Depuis le début de la guerre actuelle, on a beaucoup parlé des différentes techniques d'opérations. Les uns précocement

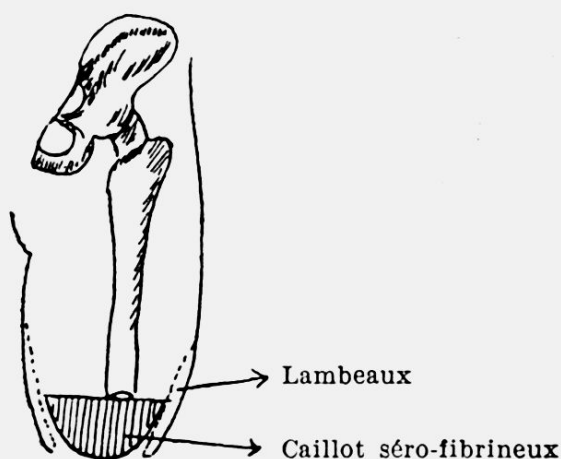


Fig. 1

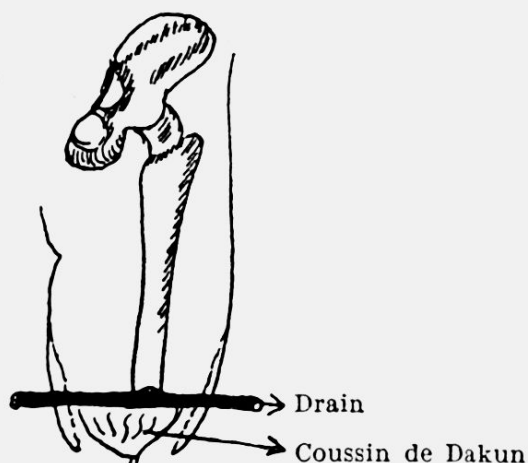


Fig. 2

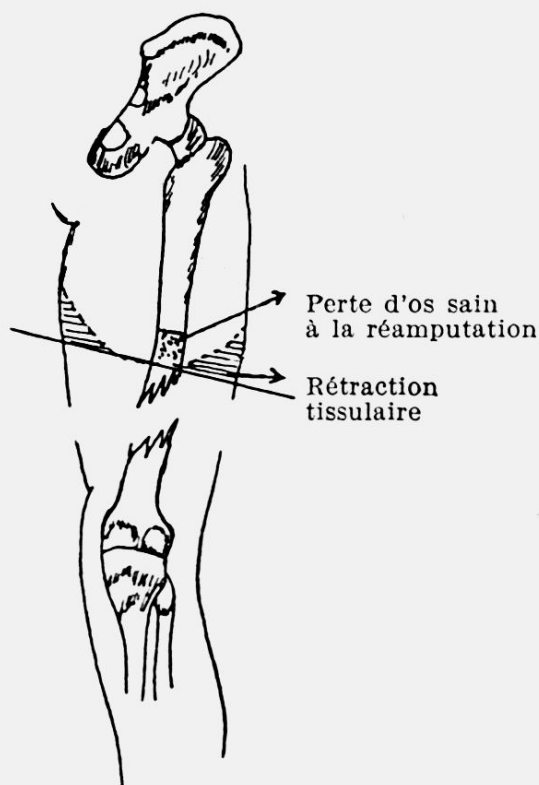


Fig. 3 (Amputation circulaire).

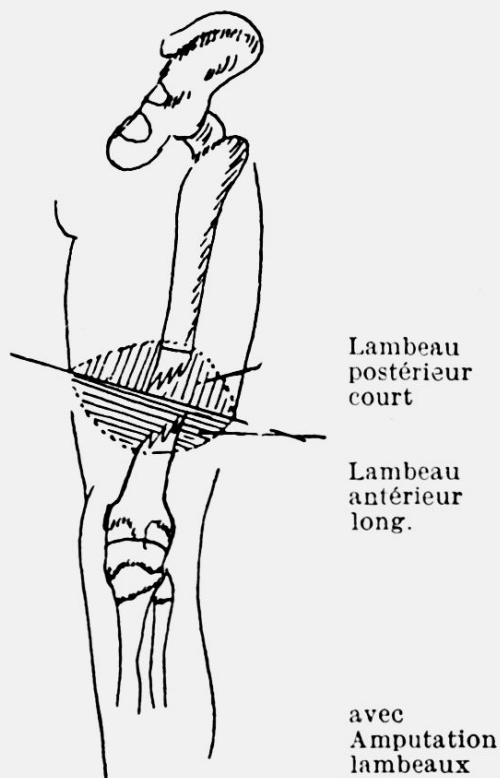


Fig. 4

nisent l'incision circulaire, d'autres l'amputation avec lambeaux. Les directives appliquées dans notre armée étaient les suivantes: En cas de gangrène gazeuse, amputation circulaire des parties molles et de l'os au même niveau, hémostase parfaite au catgut chromé, même

pour l'artère principale; pansement avec des sulfamidés en poudre ou mieux encore, enveloppements humides de Rivanol contenant $\frac{1}{3}$ d'eau oxygénée. L'opération dure 10 à 12 minutes et est ainsi peu choquante pour le patient.

Pour les autres indications énoncées ci-dessus (7), procéder à des amputations avec lambeau antéro-postérieur, le lambeau antérieur étant plus long et retombant sur la tranche de section par la pesanteur. Laisser tout ouvert, ne jamais suturer, même pas un point isolé; l'opération étant terminée, placer un gros drain de caoutchouc transversal, puis un petit coussin de Dakin entre les deux lambeaux. La plaie opératoire sera ensuite recouverte par de la poudre de sulfamidés ou par des compresses de Rivanol mélangé avec de l'eau oxygénée. La constitution de ces 2 lambeaux ne prolonge l'opération que de quelques minutes de plus, ce n'est donc pas un gros inconvénient; la plaie se draine et se nettoie ainsi très bien. Le coussin de Dakin placé entre les 2 lambeaux est de la grosseur d'un poing d'adulte, il permet d'éviter une adhérence cicatricielle trop rapide de la plaie opératoire et l'apparition d'un caillot séro-fibrineux constituant un milieu de culture dangereux (voir ci-dessous le tableau du Dr. H. Franke) (Fig. 1/2).

Toute amputation doit être, si possible accompagnée d'une transfusion de sang; celle-ci améliore rapidement l'état général et nous permet l'évacuation du blessé déjà 2 ou 3 jours plus tard, ce qui est très appréciable dans les formations sanitaires du front encombrées par de nombreux patients. La constitution des lambeaux antérieur et postérieur à la place de la simple incision circulaire présente les avantages suivants: en premier lieu elle évite dans la plupart des cas une réamputation secondaire avec perte d'une partie du membre sain. Elle nous permet également au cours de l'opération un contrôle meilleur des troncs vasculo-nerveux. La rétraction tissulaire constituant le fameux cône d'amputation mettant à nu une partie de l'os est également évitée (voir ci-dessous le croquis du Dr. H. Franke, Fig. 3/4).

La décision d'amputer un membre infecté doit être précoce. Plus on acquiert de l'expérience, plus on devient interventionniste. Il est nécessaire, à mon avis, que les jeunes médecins du front ne prennent pas de telles décisions sans questionner les chirurgiens consultants. Ceux-ci doivent fréquemment contrôler les services des non-expérimentés, car, bien souvent, ils ordonneront des amputations à temps, plus précocement que ne le pensait le jeune assistant.