

# Corps no 10, corps no 11

Objekttyp: **Chapter**

Zeitschrift: **Bulletin de la Société Vaudoise des Sciences Naturelles**

Band (Jahr): **39 (1903)**

Heft 146

PDF erstellt am: **23.07.2024**

## **Nutzungsbedingungen**

Die ETH-Bibliothek ist Anbieterin der digitalisierten Zeitschriften. Sie besitzt keine Urheberrechte an den Inhalten der Zeitschriften. Die Rechte liegen in der Regel bei den Herausgebern.

Die auf der Plattform e-periodica veröffentlichten Dokumente stehen für nicht-kommerzielle Zwecke in Lehre und Forschung sowie für die private Nutzung frei zur Verfügung. Einzelne Dateien oder Ausdrucke aus diesem Angebot können zusammen mit diesen Nutzungsbedingungen und den korrekten Herkunftsbezeichnungen weitergegeben werden.

Das Veröffentlichen von Bildern in Print- und Online-Publikationen ist nur mit vorheriger Genehmigung der Rechteinhaber erlaubt. Die systematische Speicherung von Teilen des elektronischen Angebots auf anderen Servern bedarf ebenfalls des schriftlichen Einverständnisses der Rechteinhaber.

## **Haftungsausschluss**

Alle Angaben erfolgen ohne Gewähr für Vollständigkeit oder Richtigkeit. Es wird keine Haftung übernommen für Schäden durch die Verwendung von Informationen aus diesem Online-Angebot oder durch das Fehlen von Informationen. Dies gilt auch für Inhalte Dritter, die über dieses Angebot zugänglich sind.

Tibia gauche, longueur	334 mm.	+	2	=	1 m. 560	Taille cadavre.	
	1 m. 560			—	20	= 1 m. 540	» vivant.
» droit,	»	339 mm.	+	2	= 1 m. 570	» cadavre.	
	1 m. 570			—	20	= 1 m. 550	» vivant.
Péroné droit,	»	318 mm.	+	2	= 1 m. 528	» cadavre.	
	1 m. 528			—	20	= 1 m. 508	» vivant.

*Taille moyenne sur le vivant = 1<sup>m</sup>515.*

### CORPS N<sup>o</sup> 10.

Fouilles de 1901.

Squelette de jeune enfant en très mauvais état.

### CORPS N<sup>o</sup> 11. ♂.

Fouilles de 1901.

#### *Le crâne.*

Crâne masculin en parfait état. Les contours du crâne sont réguliers, sans accentuation marquée des crêtes d'insertion musculaires. La face est fortement prognathe. Les sutures crâniennes ne sont pas oblitérées, mais la suture coronale, relativement simple, est plus synostosée que les sutures sagittale et lambdoïde. Le crâne est sous-dolicho-céphale avec un indice céphalique de 78,41.

*Norma facialis* (fig. 28). — Le front est bien développé; les arcades sourcilières sont nulles ou à peu près; la glabella légèrement saillante est plane; les bosses frontales sont bien marquées et il existe une certaine élévation médiane du frontal au niveau de la partie moyenne de la suture métopique. La courbe du crâne est régulière, très nettement arrondie. La face est leptoprosope, l'indice facial II étant de 54,40. Les os malaires sont plutôt petits. Les orbites rectangulaires, faiblement mésosèmes, ont un indice de 83,33. Le nez est platyrhinien bien que la face soit leptoprose; son indice est de 54,55. Le plancher des fosses nasales offre, en avant, un bord légèrement mousse

et s'incline faiblement en bas, de manière à former une légère gouttière au lieu de se terminer par un bord aigu. La hauteur intermaxillaire très développée atteint 25 mm. Les fosses canines sont profondes ; l'arcade alvéolaire est régulière ; toutes les dents existent, sauf la première incisive et la première prémolaire gauches.

*Norma lateralis* (fig. 29). — La courbe antéro-postérieure légè-




Fig. 28. — Crâne masculin n° 12. *Norma facialis*.

rement oblique dans la première moitié du frontal est régulière, surélevée, avec un méplat dans la région antérieure des pariétaux. L'inion est peu développé ; il n'y a pas de saillie occipitale ; la protubérance occipitale externe ne se détache pas et les lignes courbes de l'occipital sont à peine marquées. Les apophyses mastoïdes peu développées n'offrent que de faibles insertions musculaires. Le ptériorion est normal. L'épine nasale peu accentuée correspond au n° 2 de la nomenclature de Broca. Les os nasaux ne sont pas proéminents. Le prognathisme alvéolaire et dentaire est très accentué ; ce dernier est frappant surtout lorsque l'on considère le crâne avec sa mâchoire inférieure. L'indice du

prognathisme d'après la méthode de Flower atteint le chiffre considérable de 104,08.

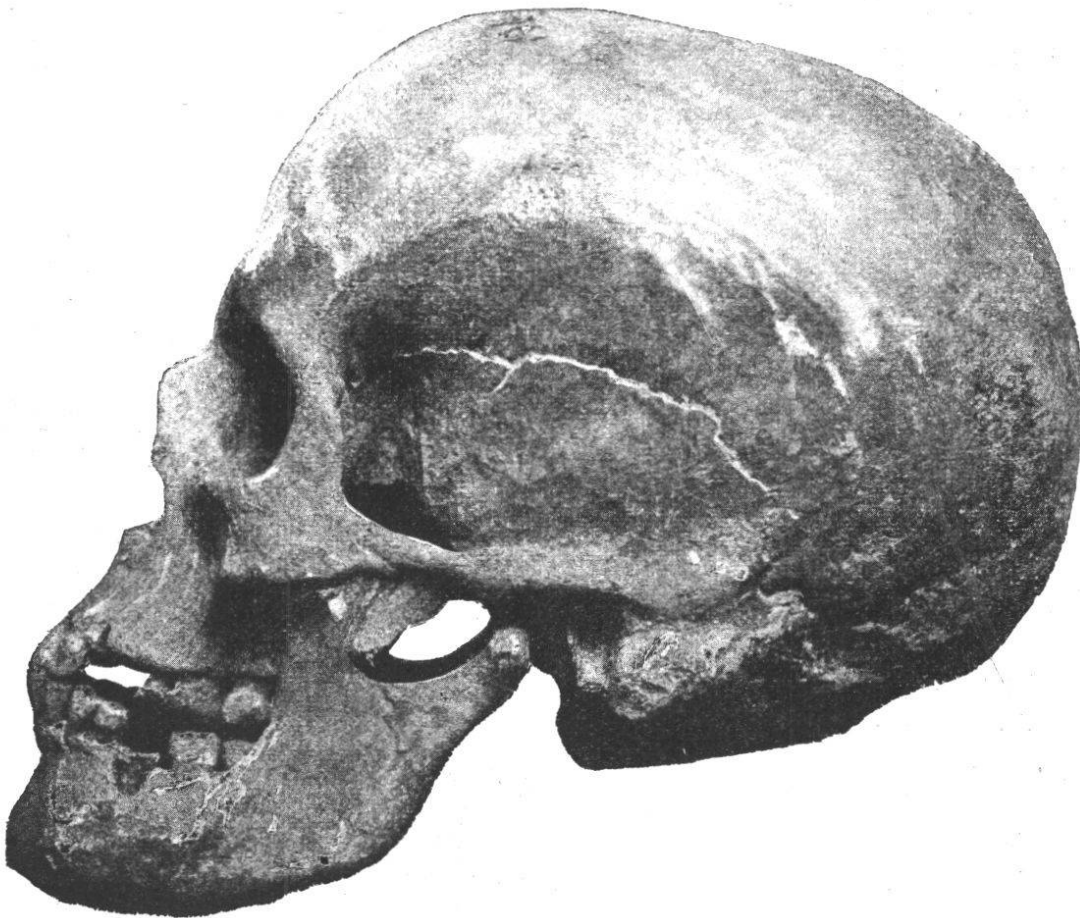

Fig. 29. — Crâne masculin n° 12. *Norma lateralis*.

*Norma verticalis*. — La vue d'en haut présente un contour presque régulièrement ovale ; les bosses frontales sont peu développées ; les arcades zygomatiques ne sont pas visibles.

*Norma posterioralis*. — La courbe crânienne est régulièrement arrondie dans sa région supérieure ; les parois latérales convergent légèrement en bas. Cette vue permet de constater, en outre, la hauteur relativement grande du crâne (diamètre basilo-bregmatique 139 mm.).

La vue d'en bas montre un trou de l'occipital volumineux, une voûte palatine profonde ; l'arcade dentaire, légèrement parabolique, présente des parties latérales tendant au parallélisme. Les dents sont volumineuses ; les incisives

médianes mesurent 0<sup>m</sup>01 de largeur à gauche et 0<sup>m</sup>011 à droite ; les incisives latérales 0<sup>m</sup>009 de chaque côté. Les prémolaires et les molaires sont légèrement usées et vont en diminuant de la première à la troisième.

*Mandibule.* — Le maxillaire inférieur est bien conservé, sauf le condyle et une partie de l'échancrure qui sont brisés ; les branches latérales sont à peu près parallèles. Toutes les dents existent et sont normales. La première molaire gauche est profondément cariée. Le menton est étroit, pointu ; la branche montante est plutôt basse ; les apophyses géni sont peu développées ; mais, par contre, l'empreinte digastrique est très accusée.

*Capacité cranienne.* — La capacité cranienne calculée d'après le procédé de l'indice cubique est de 1480 cm<sup>3</sup>. Le poids de l'encéphale aurait été ainsi de 1287 grammes.

*Rayons et angles auriculaires.* — Les mesures des rayons et angles auriculaires nous ont donné les chiffres suivants :

Rayon maxillaire . . . .	98 mm.
» nasal . . . . .	87
» sus-orbitaire . . . .	97
» bregmatique . . . .	123
» lambdoïdien . . . .	114
» iniaque . . . . .	85
» opisthiaque . . . .	42
Angle facial . . . . .	41°
» sous-cérébral . . . .	11
» frontal cérébral . . .	50
» » total . . . . .	61
» pariétal . . . . .	58
» occipital cérébral . . .	32
» occipit. cérébelleux . .	32
» occipital total . . . .	64
» cranien total . . . .	172

*Les membres.*

Le squelette du tronc est en mauvais état ; les clavicles atteignent une longueur de 135 mm. Les omoplates manquent.

Les os des membres sont plutôt grêles. Les *humérus* ne présentent aucun caractère particulier ; il n'y a pas de perforation olécranienne. Les deux *radius* sont intacts et mesurent 230 mm.

Les *cubitus*, intacts aussi, présentent une incurvation de l'extrémité supérieure assez accentuée. Le cubitus gauche est fortement coloré en rouge par de l'ocre.

	Gauche.	Droit.
Longueur totale . . . .	250 mm.	252 mm.
Distance du bec de l'olécrâne au plan horizontal	35	37
Distance de l'apophyse coronoïde au plan horizontal	41	43
Distance de la cavité sigmoïde au plan horizontal	26	29

*Bassin.*

Les os iliaques étant en bon état, toutes les mesures du bassin ont pu être prises :

Largeur maxima du bassin	254 mm.
Hauteur maxima »	200
Largeur biiliaque . . .	215
» » inférieure	183
» sous-cotyloïdienne	144
Diamètre sacro-pubien . .	102
» sacro sous-pubien	111
» transv. maximum	134
» oblique du détroit	123
» sacro-pubien inf <sup>r</sup>	121

Largeur biischiatique . . .	107
» maxima du sacrum . . .	115
Hauteur de la face antérieure ou postérieure du sacrum . . .	114
Flèche de l'arc formé par la concavité du sacrum . . .	24
Hauteur articulaire de la symphyse pubienne . . .	37

*Indices.*

Indice général du bassin ou indice pelvien . . .	127
Rapport de la hauteur maxima à la largeur maxima = 100 . . . . .	78,74
Rapport de la largeur sous-cotyloïdienne à la largeur maxima = 100 . . . . .	56,69
Indice du détroit supérieur . . . . .	76,12
Rapport de la flèche à la hauteur du sacrum . . . . .	21,05

*Fémurs.* — Les deux fémurs sont intacts ; il n'y a ni troisième trochanter, ni fossette hypotrochantérienne. L'indice de platymétrie atteint respectivement 75,86 et 73,33 pour le fémur gauche et pour le fémur droit ; l'indice pilastrique est de 103,70 et 107,69.

*Tibias.* — Les tibias sont un peu platycnémiques ; indices de 65,63 et 63,64. Les tubérosités antérieures sont bien développées ; la région supérieure est légèrement incurvée. Les facettes astragaliennes existent.

*Péronés.* — Les péronés sont brisés, mais ils sont très fortement cannelés.

*Calcaneum.*

	Gauche.	Droit.
Longueur totale T . . . . .	72 mm.	72 mm.
» du talon t . . . . .	52	52
Largeur du calcaneum . . . . .	31	31
Hauteur du talon . . . . .	37	37
Rapport (T = 100) : t. . . . .	72,08	72,08

*Astragale.*

	Gauche.	Droit
Longueur totale . . . . .	48 mm.	49 mm.
» de la poulie astragaliennne . . . . .	30	30
Largeur de la poulie astragaliennne . . . . .	28	28

*Taille.*

Humérus gauche, longueur	290 mm. + 2 = 1 m. 538	Taille cadavre.
	1 m. 538 — 20 = 1 m. 518	» vivant.
Radius gauche, longueur	230 mm. + 2 = 1 m. 634	» cadavre.
	1 m. 634 — 20 = 1 m. 614	» vivant.
» droit, »	230 mm. + 2 = 1 m. 634	» cadavre.
	1 m. 634 — 20 = 1 m. 614	» vivant.
Cubitus gauche, »	250 mm. + 2 = 1 m. 642	» cadavre.
	1 m. 642 — 20 = 1 m. 622	» vivant.
» droit, »	252 mm. + 2 = 1 m. 646	» cadavre.
	1 m. 646 — 20 = 1 m. 626	» vivant.
Fémur gauche, »	418 mm. + 2 = 1 m. 615	» cadavre.
	1 m. 615 — 20 = 1 m. 595	» vivant.
» droit, »	418 mm. + 2 = 1 m. 615	» cadavre.
	1 m. 615 — 20 = 1 m. 595	» vivant.
Tibia gauche, »	346 mm. + 2 = 1 m. 629	» cadavre.
	1 m. 629 — 20 = 1 m. 609	» vivant.
» droit, »	346 mm. + 2 = 1 m. 629	» cadavre.
	1 m. 629 — 20 = 1 m. 609	» vivant.

*Taille moyenne sur le vivant = 1<sup>m</sup>60.*

CORPS N<sup>o</sup> 12. ♀.

Fouilles de 1901.

*Le crâne.*

Le crâne bien conservé appartient à une jeune femme; toutes les sutures crâniennes relativement simples sont ouvertes et les dents de sagesse ne sont pas encore développées; la suture basilaire est encore légèrement visible.

La comparaison des diamètres antéro-postérieur maxi-