

# La structure des vaisseaux capillaires dans la parathyroïde

Autor(en): **Landau, E.**

Objektyp: **Article**

Zeitschrift: **Bulletin de la Société Vaudoise des Sciences Naturelles**

Band (Jahr): **59 (1936-1937)**

Heft 241

PDF erstellt am: **22.07.2024**

Persistenter Link: <https://doi.org/10.5169/seals-272471>

## **Nutzungsbedingungen**

Die ETH-Bibliothek ist Anbieterin der digitalisierten Zeitschriften. Sie besitzt keine Urheberrechte an den Inhalten der Zeitschriften. Die Rechte liegen in der Regel bei den Herausgebern.

Die auf der Plattform e-periodica veröffentlichten Dokumente stehen für nicht-kommerzielle Zwecke in Lehre und Forschung sowie für die private Nutzung frei zur Verfügung. Einzelne Dateien oder Ausdrucke aus diesem Angebot können zusammen mit diesen Nutzungsbedingungen und den korrekten Herkunftsbezeichnungen weitergegeben werden.

Das Veröffentlichen von Bildern in Print- und Online-Publikationen ist nur mit vorheriger Genehmigung der Rechteinhaber erlaubt. Die systematische Speicherung von Teilen des elektronischen Angebots auf anderen Servern bedarf ebenfalls des schriftlichen Einverständnisses der Rechteinhaber.

## **Haftungsausschluss**

Alle Angaben erfolgen ohne Gewähr für Vollständigkeit oder Richtigkeit. Es wird keine Haftung übernommen für Schäden durch die Verwendung von Informationen aus diesem Online-Angebot oder durch das Fehlen von Informationen. Dies gilt auch für Inhalte Dritter, die über dieses Angebot zugänglich sind.

**E. Landau. — La structure des vaisseaux capillaires  
dans la parathyroïde.**

(Séance du 1<sup>er</sup> juillet 1936.)

Dans un article intitulé « Lo stroma delle paratiroidi nelle varie età », le Dr Allara souligne avec raison le caractère réticulaire du stroma dans la parathyroïde. Cette étude a paru en 1935, mais l'auteur ignore complètement ce que nous avons exposé dans le même *Anatomischer Anzeiger* en 1929. Nous avons, alors déjà, attiré l'attention sur la présence du tissu réticulo-endothélial dans la parathyroïde. Nous avons pu montrer que dans les capillaires de cet organe on trouvait des éléments qui correspondaient par leur forme entièrement aux cellules réticulo-endothéliales du foie, dites cellules de Kupffer.

Grâce à cette cellule réticulo-endothéliale, nous avons pu, alors déjà, préciser la structure glandulaire de la parathyroïde même. Alors les recherches ont été faites sur la parathyroïde du chien. Ici à Lausanne, les recherches ont pu encore être portées sur cette glande du cheval et de l'homme.

Dans la communication d'aujourd'hui, nous aimerions parler seulement de la structure des vaisseaux capillaires dans cette glande, de leur constitution, de leur relation avec le stroma et de leur rôle dans la formation de la glande même.

Quel est le caractère de ces vaisseaux ? La glande parathyroïde a-t-elle une circulation sinusoïde ?

Sous le même titre, WORINGER et JUNG publient une communication dans les *Comptes rendus des séances de la Société de Biologie*<sup>1</sup>. Ils répondent négativement à la question posée. Mais, il ne faut pas recourir aux histologistes « anciens », comme supposent ces auteurs, pour trouver parmi les spécialistes des auteurs qui admettent dans la parathyroïde la présence des capillaires sinusoïdes. Ainsi, par exemple, nous trouvons chez P. BOUIN dans « Les éléments d'Histologie »<sup>2</sup> les mots suivants : « Elles (les parathyroïdes) sont construites de travées cellulaires anastomosées entre lesquelles se déploient des fibres conjonctives et élastiques... et de nombreux capillaires sanguins qui ont la forme et la structure des vaisseaux sinusoïdes ».

Nous-même, parlions dans notre communication de 1929<sup>3</sup>

<sup>1</sup> Tome CXIII, N° 21, 1933, p. 439.

<sup>2</sup> Tome II, 1932, p. 228.

<sup>3</sup> *L. c.* p. 81.

de capillaires sanguins sinusoïdes dans la parathyroïde. En réalité on voit sur chaque coupe de la parathyroïde bien préparée, soit du chat, du chien, du cheval ou de l'homme ces vaisseaux sinusoïdes. Pourquoi donc cette divergence de points de vue? WORINGER et JUNG ont sûrement vu les mêmes structures que nous. Nous supposons que cela provient d'une interprétation différente du mot « vaisseau sinusoïde ».

Si le mot « sinusoïde » doit seulement indiquer que par leur forme les capillaires en question présentent des élargissements typiques pour les vaisseaux sanguins dits sinusoïdes, nous pouvons insister avec MINOT, BOUIN et beaucoup d'autres sur l'existence de vaisseaux pareils dans la parathyroïde. Si au contraire on admet par le mot « sinusoïde » en même temps un contact direct entre les éléments glandulaires et le sang, en niant l'existence d'une paroi capillaire, nous nous plaçons du côté de WORINGER et JUNG. Les vaisseaux sanguins de la parathyroïde ont une paroi qui mérite une étude approfondie. PETERSEN, nous-même et d'autres encore ont attiré l'attention sur le fait que la paroi des capillaires dans la parathyroïde présente une particularité intéressante. Cette particularité consiste dans le fait que la paroi capillaire est toujours formée par une membrane conjonctive collagène plus ou moins mince. Le caractère de cette membrane, quelquefois très fine, est facilement précisé par les colorants: le safran colore cette pellicule en jaune; l'indigo-carmin, en bleu; le ponceau (Fuchsin-S.), en rouge. Bref, c'est une membrane conjonctive collagène. Cette membrane — nous l'avons retrouvée tout aussi bien chez le chat, le chien le cheval que chez l'homme — renferme des noyaux qui sont d'habitude plus grands et se présentent d'une autre teinte que les noyaux de cellules glandulaires.

Grâce à cette membrane et ces noyaux, nous avons pu trouver un point de départ qui nous permet de faire une comparaison entre la parathyroïde chez les animaux et chez l'homme. Nous espérons, si un matériel frais et suffisant se trouve à notre disposition, pouvoir exposer prochainement nos recherches sur la parathyroïde humaine; ici nous aimerions seulement mentionner en passant que le principe de l'architecture est sans doute le même chez l'homme que chez les animaux.

Cette membrane conjonctive collagène nous apprend avant tout que dans la parathyroïde les cellules glandulaires ne sont pas placées en travées solides, mais en tubes: tubes cellulaires plus ou moins courbés, plus ou moins longs. La lumière de ces tubes est tapissée par la membrane conjonctive en question et présente ainsi en même temps la paroi du vaisseau sanguin

capillaire qui occupe l'axe du petit tube. Les petits tubes cellulaires sont couverts sur leur surface interne par la même membrane collagène. (Fig.1 et 2.)

C'est ainsi que sur une coupe transversale de ce tube glandulaire, nous voyons les cellules glandulaires entourer comme une rosette la petite lumière centrale dont la paroi est colorée par le van Gieson en rouge. La rosette de ces cellules glandulaires est de son côté entourée en dehors par une membrane plus ou moins fine, également colorée en rouge. Ce tissu conjonctif collagène n'est pas privé de noyaux. Au contraire, nous constatons les noyaux assez souvent non seulement dans la membrane entourant les cellules glandulaires, mais tout aussi bien dans la pellicule fine qui tapisse la lumière du petit canal. La lumière de ce petit canal est très variable, c'est-à-dire le diamètre est très différent: une fois il est relativement large; une autre fois, tellement étroit qu'on a de la peine à constater une lumière. Cela prouve justement le caractère sinusoïde du canal.

Quelquefois nous voyons une rosette de cellules glandulaires et au centre de cette rosette le tissu rouge (van Gieson) muni d'un beau noyau. Cet aspect nous a surpris pour la première fois il y a quelques années. Dans notre communication de 1929 sur la parathyroïde du chien, nous avons exposé au sujet de ces éléments le point de vue suivant: « Les cellules en question attirent notre attention par le fait que leur protoplasme n'est pas uniformément coloré, mais présente çà et là une petite lumière non colorée. Quelquefois cette petite fenêtre est vide; d'autres fois elle contient une hématie... Les recherches ultérieures ont montré que la lumière de cette petite fenêtre peut être d'une différente ampleur et peut contenir quelques hématies et même des cellules blanches du sang... Les éléments en question appartiennent sans doute au système réticulo-endothélial et font l'impression de jouer ici un double rôle: soit de participer à la formation de la paroi du vaisseau sanguin, soit de se trouver dans la lumière du capillaire comme les cellules de Kuppfer dans les capillaires du foie... Sur des coupes longitudinales des capillaires, la forme de ces cellules ne nous étonne pas moins. Ces cellules envoient de temps à autre des prolongements membraneux qui pénètrent comme des ailes dans la lumière du vaisseau... »

Par nos nouvelles recherches sur la parathyroïde du cheval<sup>1</sup>, nous pouvons confirmer tout ce que nous avons constaté

<sup>1</sup> Nous remercions M. le Dr R. BENOIT, privat-docent à l'Université, pour le matériel qu'il a bien voulu nous faire parvenir.

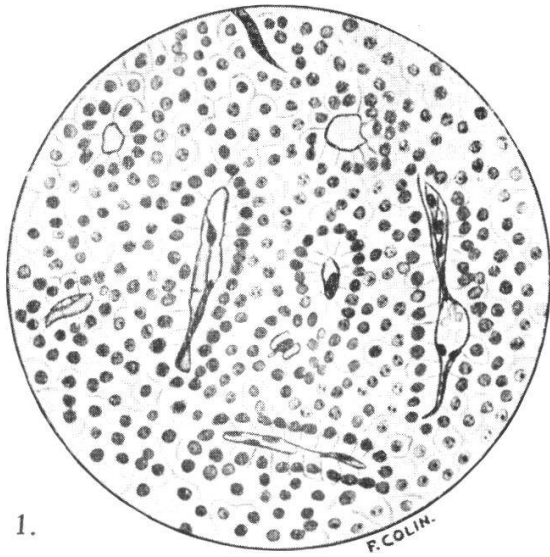
chez le chien. Nous aimerions ici y ajouter encore l'observation suivante: les cellules glandulaires n'encerclent pas toujours complètement la pellicule collagène. Assez souvent, comme on le voit sur les figures 2 et 4, cette pellicule se trouve en contact direct avec la pellicule collagène qui entoure le petit tube glandulaire. Nous avons l'impression que ce phénomène apparaît dans les endroits où se produit la jonction des vaisseaux sanguins capillaires de différente direction.

Les cellules glandulaires se présentent pour ainsi dire comme de petits étuis autour des vaisseaux sanguins, et là où ces vaisseaux forment des angles, les étuis glandulaires sont soudés entre eux par la gaine conjonctive. Cette gaine conjonctive, comme nous l'avons dit, contient de nombreux noyaux. Quelquefois nous voyons sur une coupe transversale de la gaine qui entoure un petit capillaire sanguin, deux ou trois noyaux. Ces noyaux sont plongés dans ce tissu conjonctif et rappellent un syncytium parce que, par les moyens techniques habituels, nous ne voyons pas les limites entre ces cellules conjonctives. (Fig. 3.)

Assez souvent ce syncytium se présente sur une coupe transversale d'un vaisseau capillaire en forme de « 8 », le noyau étant placé à l'endroit où se touchent les deux moitiés de ce « 8 ». Dans les deux moitiés de ce « 8 » il y a du sang. Les noyaux de ce tissu sont grands et les endroits où ils se trouvent présentent une saillie dans la lumière. En étudiant à l'immersion ces endroits, nous avons constaté que non seulement la membrane rouge entoure le noyau, mais qu'elle envoie souvent un prolongement assez large à travers la lumière du vaisseau vers la paroi opposée. (Fig. 3.) La cellule se présente alors comme une cellule réticulée. C'est ainsi que nous sommes amenés à considérer cette pellicule conjonctive comme étant du genre réticulaire. On voit quelquefois dans la paroi d'un capillaire sanguin élargi quelques noyaux, mais il est très difficile de dire si tous ces noyaux appartiennent au tissu conjonctif ou si l'un ou l'autre d'entre eux appartient à un endothélium.

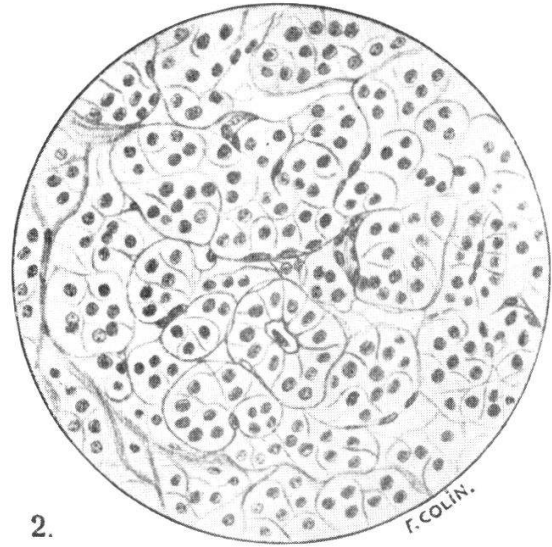
En résumé, nous aimerions pour le moment seulement mentionner que les vaisseaux sinusoïdes de la parathyroïde ont comme paroi une membrane conjonctive collagène qui rappelle beaucoup le tissu réticulo-endothélial. Nous ne pouvons pas encore affirmer avec certitude si en dehors de cette membrane conjonctive les capillaires sanguins de la parathyroïde possèdent encore une couche endothéliale comme l'on trouve d'habitude dans les vaisseaux capillaires.

---



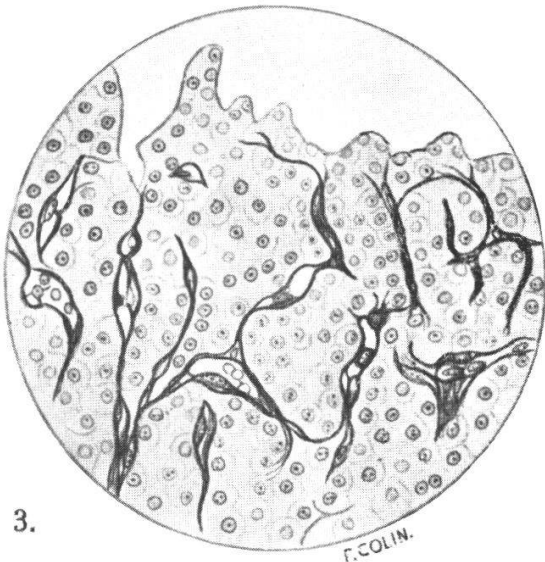
1.

F. COLIN.



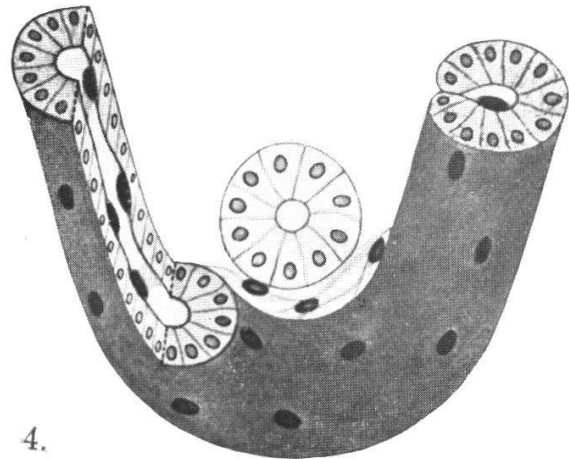
2.

F. COLIN.



3.

F. COLIN.



4.

FIG. 1. — Parathyroïde du chien. Agrandissement fort. La coupe a été colorée par le procédé de van Gieson. La structure est caractéristique pour une glande à sécrétion interne. On voit les vaisseaux sanguins coupés transversalement ou obliquement ; les cellules glandulaires les entourent en rosettes. La membrane de la paroi de tous ces vaisseaux sanguins paraît sur la coupe en rouge. On constate que de temps à autre cette membrane épaissie renferme un grand noyau.

FIG. 2. — Parathyroïde du cheval. La coupe a été colorée par le procédé de Masson. La membrane qui tapisse la paroi vasculaire se présente en jaune-doré de même que la membrane conjonctive collagène qui entoure les rosettes cellulaires extérieurement. L'on voit dans quelques endroits cette membrane conjonctive pénétrer de la périphérie d'une rosette vers son centre. Les noyaux de cette membrane sont plus grands que ne le sont d'habitude les noyaux du tissu conjonctif collagène, c'est un tissu réticulo-endothélial.

FIG. 3. — Parathyroïde du cheval, Sur cette coupe se voit encore mieux le caractère réticulo-endothélial du tissu en question.

FIG. 4. — Schéma, doit illustrer notre conception du tube glandulaire de la parathyroïde et de ses relations avec la membrane réticulo-endothéliale.