

La neuronavigation: principes de fonctionnement et applications en neurochirurgie

Autor(en): **Pollo, Claudio / Regli, Luca**

Objektyp: **Article**

Zeitschrift: **Ingénieurs et architectes suisses**

Band (Jahr): **126 (2000)**

Heft 21

PDF erstellt am: **21.07.2024**

Persistenter Link: <https://doi.org/10.5169/seals-81527>

Nutzungsbedingungen

Die ETH-Bibliothek ist Anbieterin der digitalisierten Zeitschriften. Sie besitzt keine Urheberrechte an den Inhalten der Zeitschriften. Die Rechte liegen in der Regel bei den Herausgebern.

Die auf der Plattform e-periodica veröffentlichten Dokumente stehen für nicht-kommerzielle Zwecke in Lehre und Forschung sowie für die private Nutzung frei zur Verfügung. Einzelne Dateien oder Ausdrucke aus diesem Angebot können zusammen mit diesen Nutzungsbedingungen und den korrekten Herkunftsbezeichnungen weitergegeben werden.

Das Veröffentlichen von Bildern in Print- und Online-Publikationen ist nur mit vorheriger Genehmigung der Rechteinhaber erlaubt. Die systematische Speicherung von Teilen des elektronischen Angebots auf anderen Servern bedarf ebenfalls des schriftlichen Einverständnisses der Rechteinhaber.

Haftungsausschluss

Alle Angaben erfolgen ohne Gewähr für Vollständigkeit oder Richtigkeit. Es wird keine Haftung übernommen für Schäden durch die Verwendung von Informationen aus diesem Online-Angebot oder durch das Fehlen von Informationen. Dies gilt auch für Inhalte Dritter, die über dieses Angebot zugänglich sind.

La **neuronavigation** : principes de fonctionnement et applications en neurochirurgie

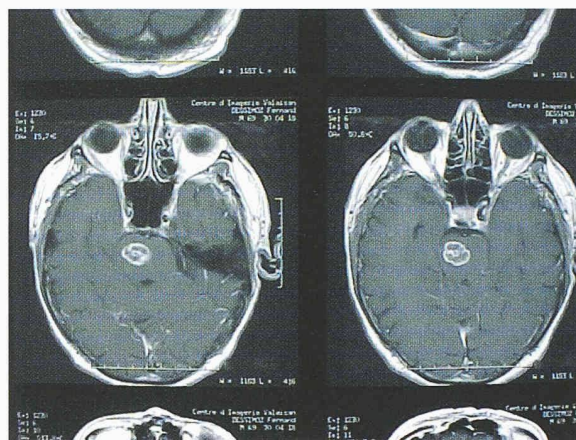
(NOUVELLES TECHNOLOGIES)

Le cerveau est un organe compact dont on est encore loin d'avoir exploré toute la complexité. Pourtant, on sait y reconnaître des endroits dits éloquentes opposés à d'autres qui n'entrent pas dans cette catégorie. Ainsi, dans une zone éloquente, un processus pathologique (tumeur, abcès, malformations vasculaires, infarctus, hémorragie) ou une lésion chirurgicale, même minime, peuvent provoquer des symptômes très invalidants (troubles de la motricité, de la sensibilité, du langage, de la coordination, de l'audition, de la vue ou de la cognition). A l'inverse, les mêmes lésions dans une zone non éloquente entraînent des symptômes mineurs ou peuvent demeurer asymptomatiques. Cela étant, tout acte chirurgical a pour but de remédier le plus complètement possible au processus pathologique, tout en sauvegardant le maximum de tissu cérébral normal, même s'il est situé dans une zone dite non éloquente.

Lorsque les processus pathologiques cérébraux touchent la superficie de l'organe, ils peuvent être immédiatement visibles après l'ouverture du crâne et des méninges. Dans ce cas, il est déjà essentiel pour le neurochirurgien de distinguer clairement, en salle d'opération, les limites de la lésion par rapport au cerveau sain: laisser une partie de tumeur exposée le patient à une probable récurrence, tandis qu'enlever trop de tissu autour d'une lésion lui fait courir le risque de se réveiller avec des séquelles neurologiques irréversibles. Quant à d'autres lésions, situées plus en profondeur, elles nécessitent un trajet « à l'aveugle » à travers le tissu cérébral avant d'être visibles. Les principaux objectifs du neurochirurgien consistent donc à choisir le trajet le plus court possible en traversant un tissu non éloquant.

Un organe complexe

Bien que l'anatomie cérébrale soit bien connue des spécialistes et que la microchirurgie ait considérablement amélioré la technique chirurgicale, les lésions profondes ou celles situées en bordure de zones éloquentes demeurent un défi majeur pour le neurochirurgien: les premières en raison des



difficultés d'approche (choix du point d'entrée et du trajet), les secondes en raison de la nécessité de sauvegarder le tissu éloquent avoisinant. Or nous pouvons aujourd'hui opérer de telles lésions, car nous disposons d'outils chirurgicaux extraordinairement performants, développés pour augmenter les chances de succès thérapeutique.

Comment ça marche?

Basé sur les mêmes principes que ceux qui ont jadis permis aux marins de faire des progrès spectaculaires pour se repérer sur les océans, l'outil informatique qu'est la neuronavigation aide le neurochirurgien à localiser une lésion ou une trajectoire intracérébrales; on pourrait aussi dire qu'elle lui sert de GPS en salle d'opération car, dans le cerveau, les repères sont peu nombreux et rien ne ressemble plus à une circonvolution qu'une autre circonvolution.

Des repères extérieurs (placés sur la peau par exemple) ou anatomiques définissent le cadre référentiel dans lequel se trouve le volume cérébral. Ces repères sont visibles sur un CT-scan¹ ou une résonance magnétique (IRM), à laquelle le patient a été soumis la veille de l'opération. Toutes les tranches de cerveau ainsi enregistrées (y compris celles contenant les repères) sont transférées sur une station informatique qui attribue des coordonnées à ces repères (fig.1). Lorsque le patient est anesthésié en vue de l'intervention, ces

¹ CT-scan : sorte de radiographie exhaustive du cerveau (tomographie computerisée)

Fig. 1 : L'imagerie par résonance Magnétique (IRM) fournit au système de neuro-navigation, les informations de base sur lesquelles le chirurgien préparera ensuite son opération et la contrôlera (Photo CHUV).

Fig. 2 : Le système de navigation neurologique englobe un système de repérage dans l'espace du cadre opératoire et des outils chirurgicaux (caméra infra-rouge), une informatique puissante capable de superposer les données récoltées sur le cerveau et le positionnement de l'instrument chirurgical, ainsi qu'une interface graphique conviviale. (Photo FK)

mêmes repères sont remontrés à une caméra infrarouge, qui les localise dans l'espace pour les superposer, un à un et avec une erreur minimale, aux repères visibles sur l'examen radiologique. Puis, la caméra effectue encore le repérage des instruments chirurgicaux prêts à entrer en action. Le système est dès lors capable de montrer en tout temps au neurochirurgien la tranche de cerveau (CT scan ou IRM) qui correspond à l'endroit où il opère; en d'autres termes, il propose au praticien une image virtuelle de la situation chirurgicale réelle (fig. 2). Cette reconstruction virtuelle peut se faire selon plusieurs axes, y compris l'axe de vision de l'opérateur. Elle peut également être reconstruite en 3D.

Applications en neurochirurgie

Avant toute intervention et afin de minimiser les risques pour le patient de développer une séquelle neurologique, la neuronavigation est d'abord appliquée à la planification pré-opératoire. A ce stade, il s'agit d'optimiser la stratégie chirurgicale: localisation d'une lésion, définition de ses limites, voie d'approche, évitement des zones éloquentes, protection de structures telles les artères nourricières ou les veines. Au commencement de l'opération, elle sert ensuite à définir avec précision les limites d'une craniotomie (ouverture du crâne), ce qui permet d'en réduire la taille (cicatrice à la peau, volet osseux) (fig 3). Enfin, une fois le crâne ouvert, elle oriente le neurochirurgien (c'est la neuronavigation proprement dite)

dans ses déplacements: elle l'avertit de la proximité d'une zone éloquente ou d'une structure à protéger. En même temps, l'opérateur peut contrôler si les informations qui lui sont fournies par le système correspondent à la réalité chirurgicale.

Exemples pratiques

Résection chirurgicale de tumeurs ou de malformations vasculaires cérébrales

La neuronavigation est particulièrement utile lorsque les lésions ne sont pas directement visibles, car elle permet de choisir la voie d'accès, de même qu'elle constitue une aide précieuse lorsqu'il est difficile, au microscope, de distinguer les limites d'une tumeur ou d'une malformation vasculaire par rapport à du tissu cérébral sain. En résumé, elle optimise la technique chirurgicale en vue d'une résection complète de la lésion, qui sauvegarde le maximum de tissu cérébral normal avoisinant.

Biopsies cérébrales

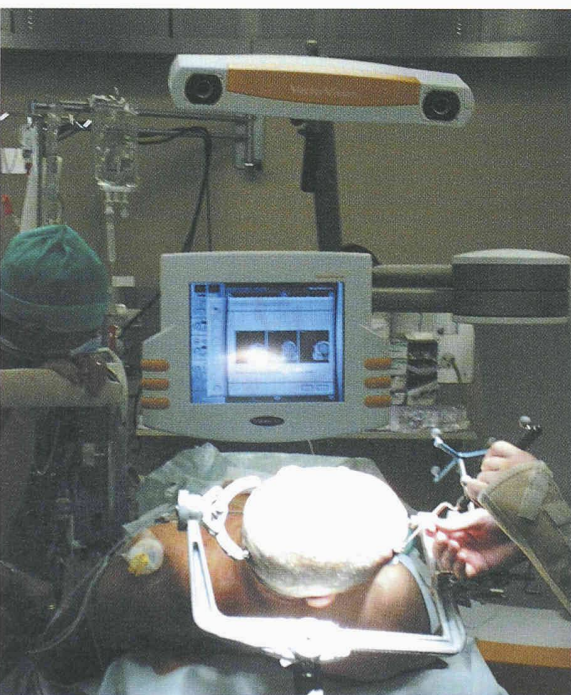
Certaines tumeurs cérébrales sont inopérables, mais pour proposer le traitement le plus approprié, les différentes équipes médicales ont besoin d'en connaître le diagnostic histologique. On doit alors effectuer des biopsies qui, grâce à la neuronavigation, peuvent être réalisées à travers l'os du crâne par un trou de quelques millimètres de diamètre seulement, car la technique guide l'aiguille de prélèvement jusqu'à la cible (fig. 4).

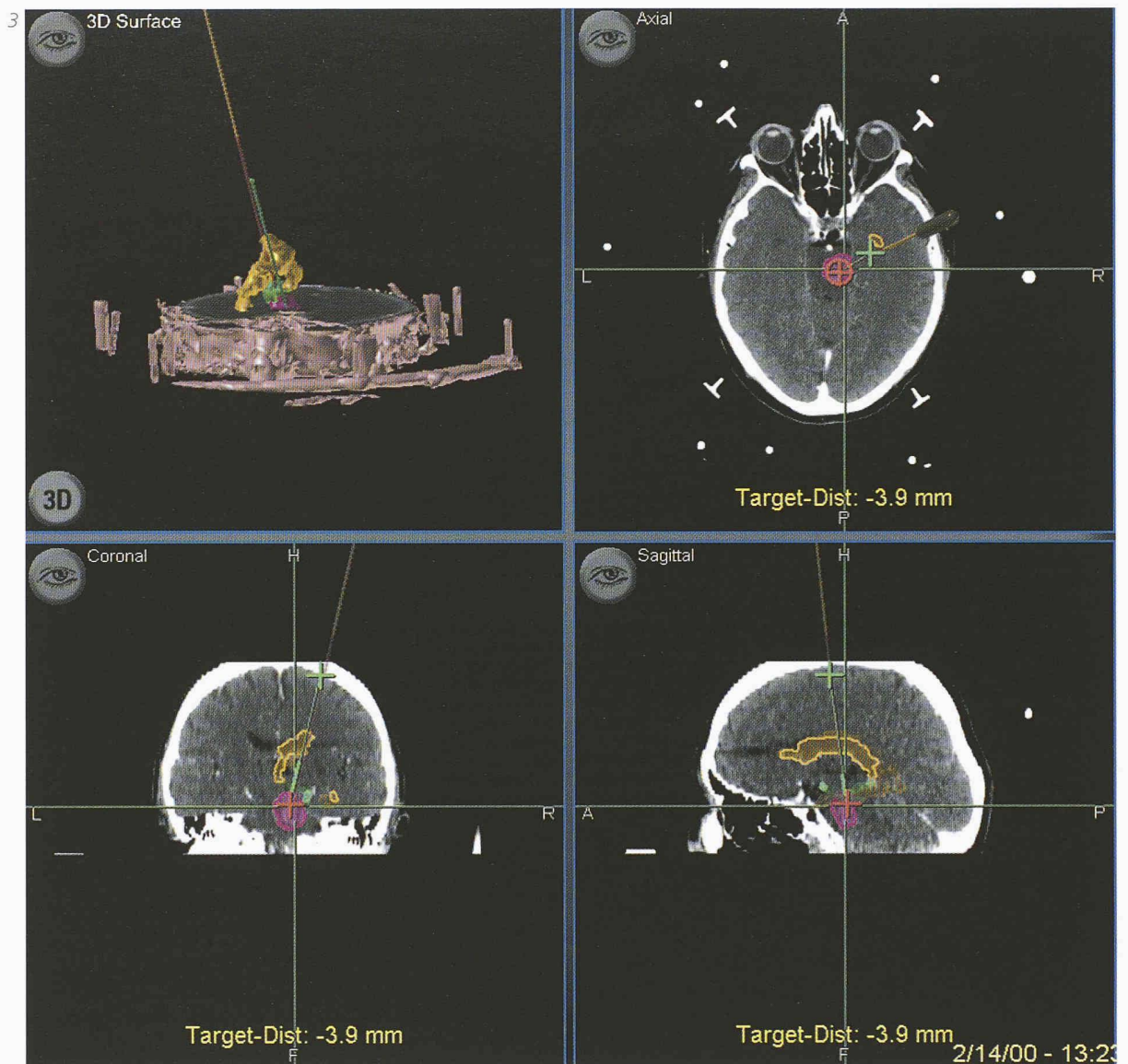
Neurochirurgie fonctionnelle

Des projets d'application de la neuronavigation sont en cours dans le domaine de la neurochirurgie fonctionnelle, notamment la chirurgie des mouvements anormaux (maladie de Parkinson), où il est primordial de placer des électrodes dans de petites structures millimétriques (noyau sous-thalamique, thalamus) situées dans les profondeurs du cerveau, pour obtenir de bons résultats. La technique est également exploitée dans la chirurgie de l'épilepsie, où elle aide le neurochirurgien à planifier la quantité de résection de cortex cérébral épileptogène dans certains types d'épilepsie réfractaires à tout traitement médicamenteux.

Mise en place de drains ventriculaires en cas d'hydrocéphalie

La dilatation des ventricules cérébraux contenant le liquide céphalorachidien (hydrocéphalie) peut être symptomatique (troubles de la marche, incontinence urinaire, troubles du comportement). Le traitement de choix consiste à dériver ce liquide dans la cavité péritonéale. Or, trouver le ventricule par un petit trou dans le crâne peut être source de difficulté





pour le neurochirurgien: là encore, la neuronavigation lui permet de visualiser le trajet du drain dans le cerveau avant de rejoindre le ventricule.

Chirurgie du rachis

Certains traumatismes ou troubles dégénératifs de la colonne vertébrale nécessitent la fixation de deux ou plusieurs vertèbres entre elles par des vis. Lorsque la colonne est abordée par voie postérieure, la neuronavigation aide le praticien à viser les pédicules vertébraux (partie de la vertèbre où sont fixées les vis) et à suivre le trajet des vis dans l'os, pour éviter l'endommagement de la moelle épinière ou, dans le cas de fixation au niveau de la colonne cervicale, d'éviter la lésion de l'artère vertébrale, un des quatre vaisseaux nourriciers du cerveau.

La neuronavigation couplée à des outils chirurgicaux ou à l'imagerie fonctionnelle

Certaines tumeurs situées à l'intérieur des ventricules cérébraux (les ventricules contiennent le liquide céphalorachidien) ou certains types d'hydrocéphalie peuvent être traités par endoscopie, mais la fibre optique contenue dans l'endosco-

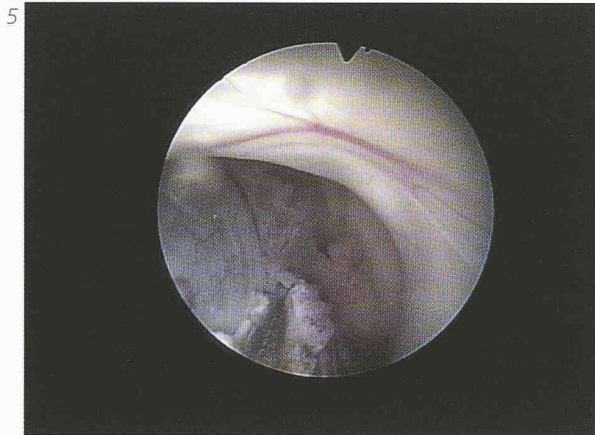pe ne permet au praticien de visualiser la situation chirurgicale que lorsqu'il est à l'intérieur de la cavité ventriculaire. En y couplant la neuronavigation, il peut en revanche guider son endoscope vers le ventricule en réduisant encore plus le traumatisme chirurgical au cerveau (fig.5).

Plusieurs techniques permettent de localiser une zone éloquent pendant une intervention pour éviter de la léser. Pour la zone motrice par exemple, on peut recourir à un stimulateur électrique cortical, qui va provoquer le mouvement d'une partie d'un membre (bras ou jambe) en fonction de l'endroit stimulé. On peut aussi localiser la zone motrice sur une IRM cérébrale fonctionnelle: à partir de mouvements répétés de la main durant l'examen et la détection simultanée des modifications du débit sanguin induites dans le cortex moteur correspondant, celui-ci peut être mis en évidence et localisé par des séquences appropriées (les variations du débit sanguin cérébral étant limitées à la zone de cerveau activé - par exemple la zone motrice - il est possible d'établir une image topographique des zones fonctionnelles). Le système de neuronavigation dont nous disposons contient un logiciel de fusion d'image, qui permet de superposer point par point plusieurs examens d'un même patient.

Fig. 3 : Vues, sous plusieurs angles de la tumeur à atteindre pour une biopsie. Le chemin emprunté par l'aiguille est planifié puis contrôlé en permanence durant le prélèvement. Sur l'image, en haut à droite, les repères extérieurs et l'instrument du chirurgien sont bien visibles (Photo CHUV).

Fig. 4 : Par un repérage fin de la zone à atteindre, l'ouverture du crâne est réduite au maximum (Photo CHUV).

Fig. 5 : La neuronavigation peut aussi guider un endoscope. Une fois dans le ventricule, ce dernier fournit des images; ici il met en évidence un kyste (Photo CHUV).



Développement, limites et améliorations à venir

Cela fait deux à trois ans que les équipements de neuronavigation sont implantés en Europe, celui du CHUV est utilisé régulièrement depuis une année environ. Ces appareils supplanteront les systèmes de stéréotaxie, systèmes de repérage fixés à l'extérieur du crâne qui permettent de fixer très précisément un point cible et une trajectoire, mais n'offrent aucun contrôle durant l'opération elle-même. Reste que cette technologie est en pleine évolution. Pour en maîtriser l'extraordinaire complexité et les performances, une collaboration étroite a été établie entre les équipes médicales et paramédicales des services de neurochirurgie et de radiologie du CHUV, des ingénieurs de l'EPFL et du fabricant du système de neuronavigation (Brainlab).

Toute technologie, aussi performante soit elle, comporte un degré d'erreur. Pour le système de neuronavigation dont nous disposons, l'incertitude dans le positionnement résulte de la méthode de détection des marqueurs, de la caméra infrarouge et de la résolution du CT-scan ou de l'IRM ; cette marge d'erreur est inférieure au millimètre.

Une autre limite dans la précision est due à la nature même du cerveau. Il faut préciser que cet organe, déformable, baigne dans le liquide céphalorachidien et qu'une fois les méninges ouvertes, une certaine quantité de ce liquide peut s'épancher, provoquant des déplacements de la masse cérébrale. De plus, les lésions expansives (tumeurs, abcès) ont tendance à compresser les organes qu'elles jouxtent; au fur et à mesure qu'elles sont extirpées, le cerveau va donc s'affaisser. Appelé «shift² cérébral périopératoire», ce phénomène est source d'imprécision et l'opérateur doit en tenir compte tout au long de l'intervention.

² Soit déplacement, déformation

En collaboration avec le neurochirurgien, les chercheurs et ingénieurs mènent donc des études sur la déformabilité cérébrale et les paramètres influençant le shift cérébral, afin de mettre au point des logiciels informatiques de correction des erreurs. En parallèle, on poursuit l'affinement de la technique d'acquisition des images, dans le but de visualiser des structures de plus en plus petites et de localiser les zones éloignées avec une précision encore accrue. D'autres voies de recherche s'orientent vers un suivi en temps réel du cerveau opéré par IRM, méthode encore beaucoup trop coûteuse actuellement.

Conclusion

A l'aube du troisième millénaire, la neuronavigation est le fruit d'une technologie très performante qui assiste le neurochirurgien dans ses efforts pour optimiser le succès d'une opération, tout en réduisant au minimum le caractère invasif des interventions sur le cerveau, la colonne vertébrale ou la moelle épinière. Résultat d'une étroite collaboration entre chercheurs et cliniciens, c'est un outil fabuleux qui permettra certainement de mieux comprendre et de protéger toujours davantage le cerveau.

