Zeitschrift: Die Berner Woche
Band: 30 (1940)
Heft: 32

Artikel: Anatomie : Bilder aus der Berner Anatomie
Autor: [s.n.]
DOI: https://doi.org/10.5169/seals-647016

Nutzungsbedingungen
Die ETH-Bibliothek ist die Anbieterin der digitalisierten Zeitschriften auf E-Periodica. Sie besitzt keine Urheberrechte an den Zeitschriften und ist nicht verantwortlich für deren Inhalte. Die Rechte liegen in der Regel bei den Herausgebern beziehungsweise den externen Rechteinhabern. Das Veröffentlichen von Bildern in Print- und Online-Publikationen sowie auf Social Media-Kanälen oder Webseiten ist nur mit vorheriger Genehmigung der Rechteinhaber erlaubt. Mehr erfahren

Conditions d'utilisation
L'ETH Library est le fournisseur des revues numérisées. Elle ne détient aucun droit d'auteur sur les revues et n'est pas responsable de leur contenu. En règle générale, les droits sont détenus par les éditeurs ou les détenteurs de droits externes. La reproduction d'images dans des publications imprimées ou en ligne ainsi que sur des canaux de médias sociaux ou des sites web n'est autorisée qu'avec l'accord préalable des détenteurs des droits. En savoir plus

Terms of use
The ETH Library is the provider of the digitised journals. It does not own any copyrights to the journals and is not responsible for their content. The rights usually lie with the publishers or the external rights holders. Publishing images in print and online publications, as well as on social media channels or websites, is only permitted with the prior consent of the rights holders. Find out more

Download PDF: 15.07.2025

ETH-Bibliothek Zürich, E-Periodica, https://www.e-periodica.ch

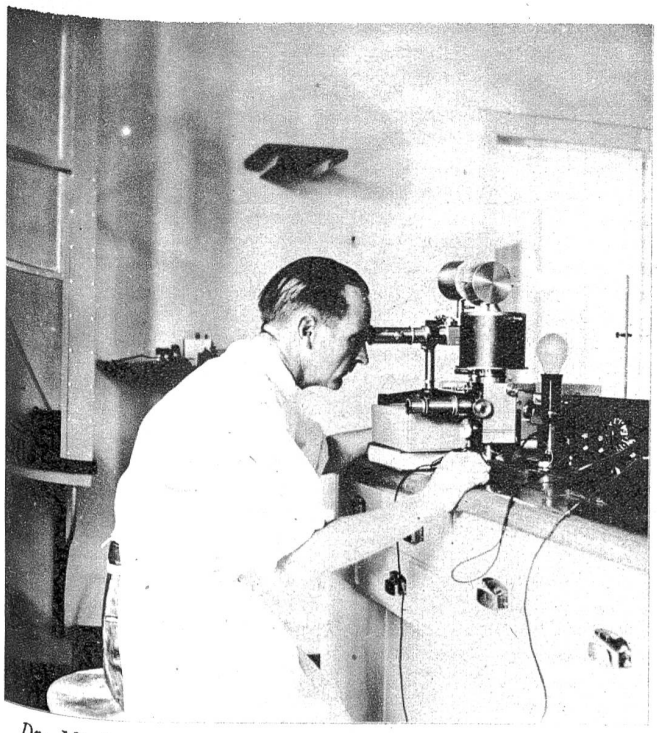

Dr. Minder, der junge Berner Physiker, hat das letzte der Chemischen Elemente, Nr. 85, entdeckt. Er hat ihm den Namen „Helvetium" gegeben. Mit diesem Element Helvetium ist der Traum aller alten Chemiker, die ganze Reihe der Elemente vollständig dargestellt zu haben, erfüllt.



Mit Messer und Pinzette arbeitet dieser Student an einem Muskelpräparat. Um solche Präparate vor Fäulnis und Verderb zu bewahren, werden sie mit einer verdünnten Formalinlösung behandelt.

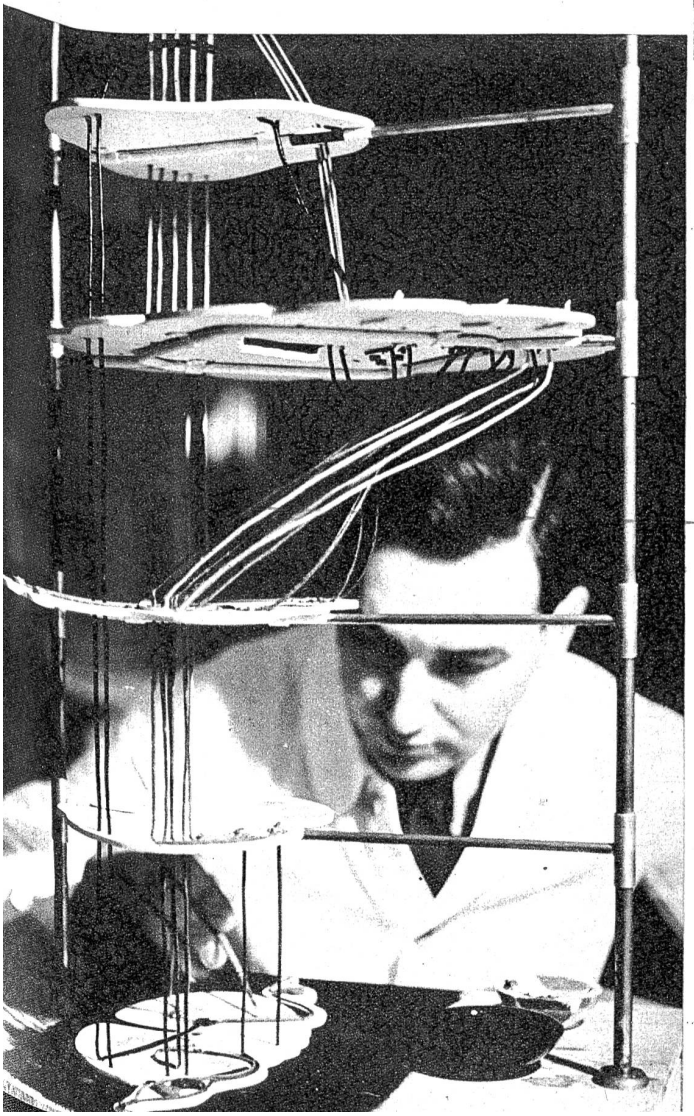

ANATOMIE

Bilder aus der Berner Anatomie

Bildbericht H. Werthmüller
Photo Tschirren

Um gewisse komplizierte Funktionen einzelner Körperteile klar veranschaulichen zu können, werden dem Studierenden plastische Darstellungen und viele Zeichnungen zur Verfügung gestellt. Hier ein Modell der Gehirnbahnen.

Studentinnen und Studenten im Hörsaal während des Vortrages



Prof. Dr. H. Bluntschli während eines Kollegs. In der Hand hält er das Schädelchen eines Neugeborenen. Die einzelnen Schädelknochen sind hier noch nicht miteinander verwachsen und daher deutlich erkennbar. — Auf der Wandtafel im Hintergrund eine Darstellung der Schädelbasis.

Ein Student betrachtet nach dem Vortrag das grosse Schädelmodell.



Studenten bei der Diskussion der Funktionen einzelner Teile der ihnen zur Verfügung gestellten Modelle.

Lesender Student im Studiensaal der Anatomie

Querschnittpräparat des menschlichen Körpers auf der Höhe des Herzens.

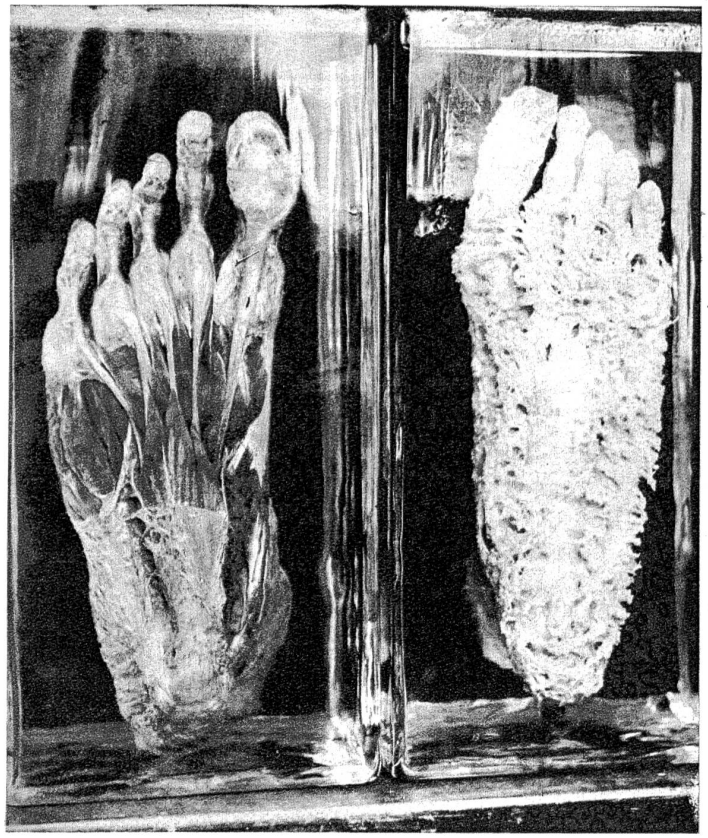

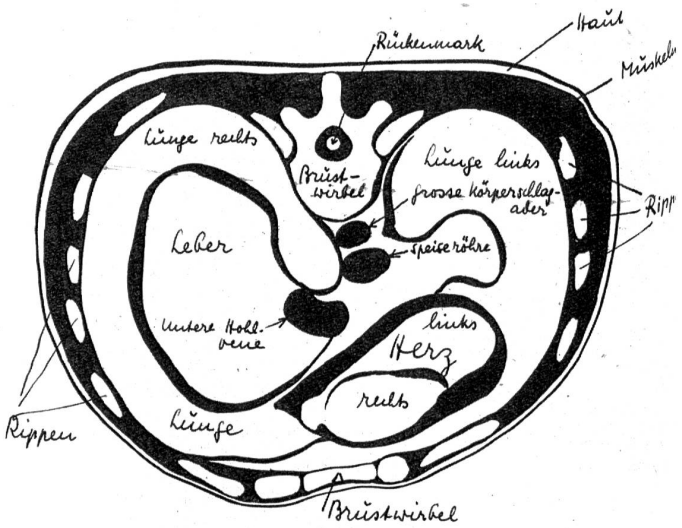

Derselbe Querschnitt wie oben in schematischer Darstellung

Zwei Fusspräparate. Rechts: Fuss- oder Fersenpolster nach Entfernung der Haut und des Fettes. Links: Nach der Entfernung dieses Polsters wird die Fussmuskulatur sichtbar.