

**Zeitschrift:** Contributions to Natural History : Scientific Papers from the Natural History Museum Bern

**Herausgeber:** Naturhistorisches Museum Bern

**Band:** - (2023)

**Heft:** 39

**Artikel:** Bildatlas der Rot- und Grünwiderchen des Alpenraums (Zygaenidae: Zygaeninae, Procridinae, Chalcosiinae)

**Autor:** Guenin, Raymond

**Kapitel:** Terminologie der bei der Diagnose für die Imagines und der Charakterisierung des männlichen und weiblichen Genitalapparates verwendeten Begriffe

**DOI:** <https://doi.org/10.5169/seals-1046483>

### **Nutzungsbedingungen**

Die ETH-Bibliothek ist die Anbieterin der digitalisierten Zeitschriften. Sie besitzt keine Urheberrechte an den Zeitschriften und ist nicht verantwortlich für deren Inhalte. Die Rechte liegen in der Regel bei den Herausgebern beziehungsweise den externen Rechteinhabern. [Siehe Rechtliche Hinweise.](#)

### **Conditions d'utilisation**

L'ETH Library est le fournisseur des revues numérisées. Elle ne détient aucun droit d'auteur sur les revues et n'est pas responsable de leur contenu. En règle générale, les droits sont détenus par les éditeurs ou les détenteurs de droits externes. [Voir Informations légales.](#)

### **Terms of use**

The ETH Library is the provider of the digitised journals. It does not own any copyrights to the journals and is not responsible for their content. The rights usually lie with the publishers or the external rights holders. [See Legal notice.](#)

**Download PDF:** 15.03.2025

**ETH-Bibliothek Zürich, E-Periodica, <https://www.e-periodica.ch>**

## Terminologie der bei der Diagnose für die Imagines und der Charakterisierung des männlichen und weiblichen Genitalapparates verwendeten Begriffe

Aus den folgenden zwei Abbildungen kann die Bedeutung der verwendeten Begriffe zur Beschreibung der Imagines sowie zur Charakterisierung der genitalmorphologischen Merkmale entnommen werden.

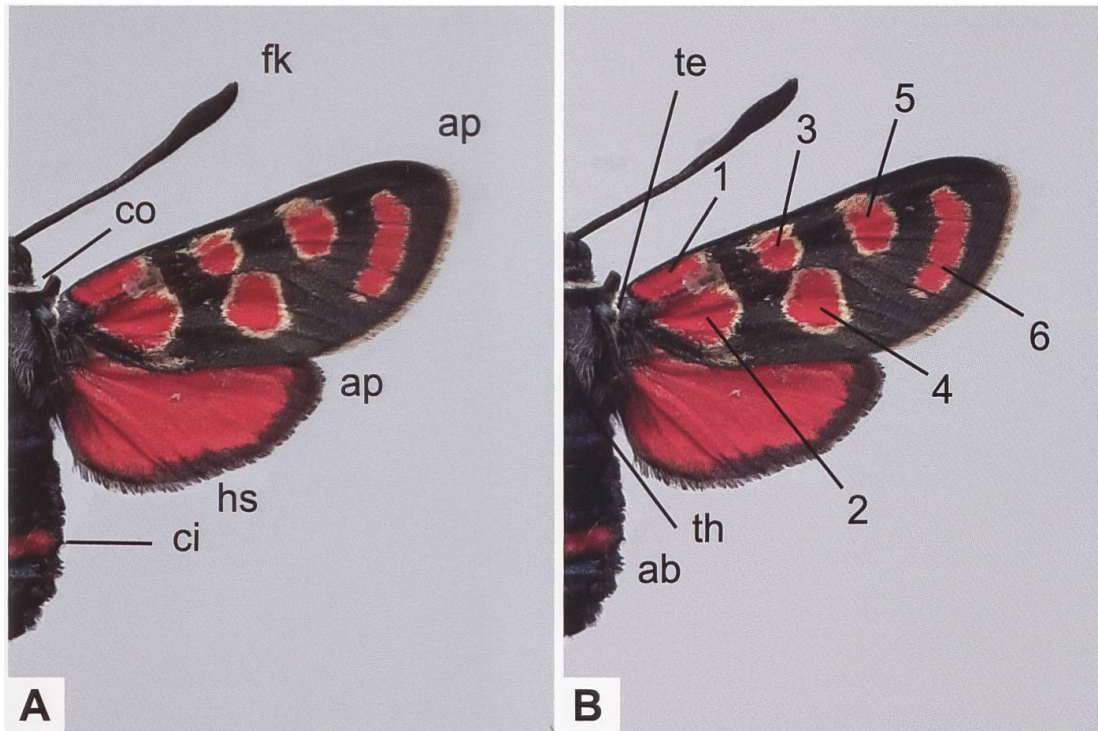


Abb. 298. Bei der Diagnose der Imagines verwendete Begriffe und Bezeichnung der Flecken. ab: Abdomen (Hinterleib). ap: Apex des Vorder- bzw. Hinterflügels. ci: Cingulum (Hinterleibsring). co: Collare (Halsring). fk: Fühlerkolben. hs: Hinterflügelsaum. te: Tegula (Plural: Tegulae; Schulterdecke(n)). th: Thorax (Brust).

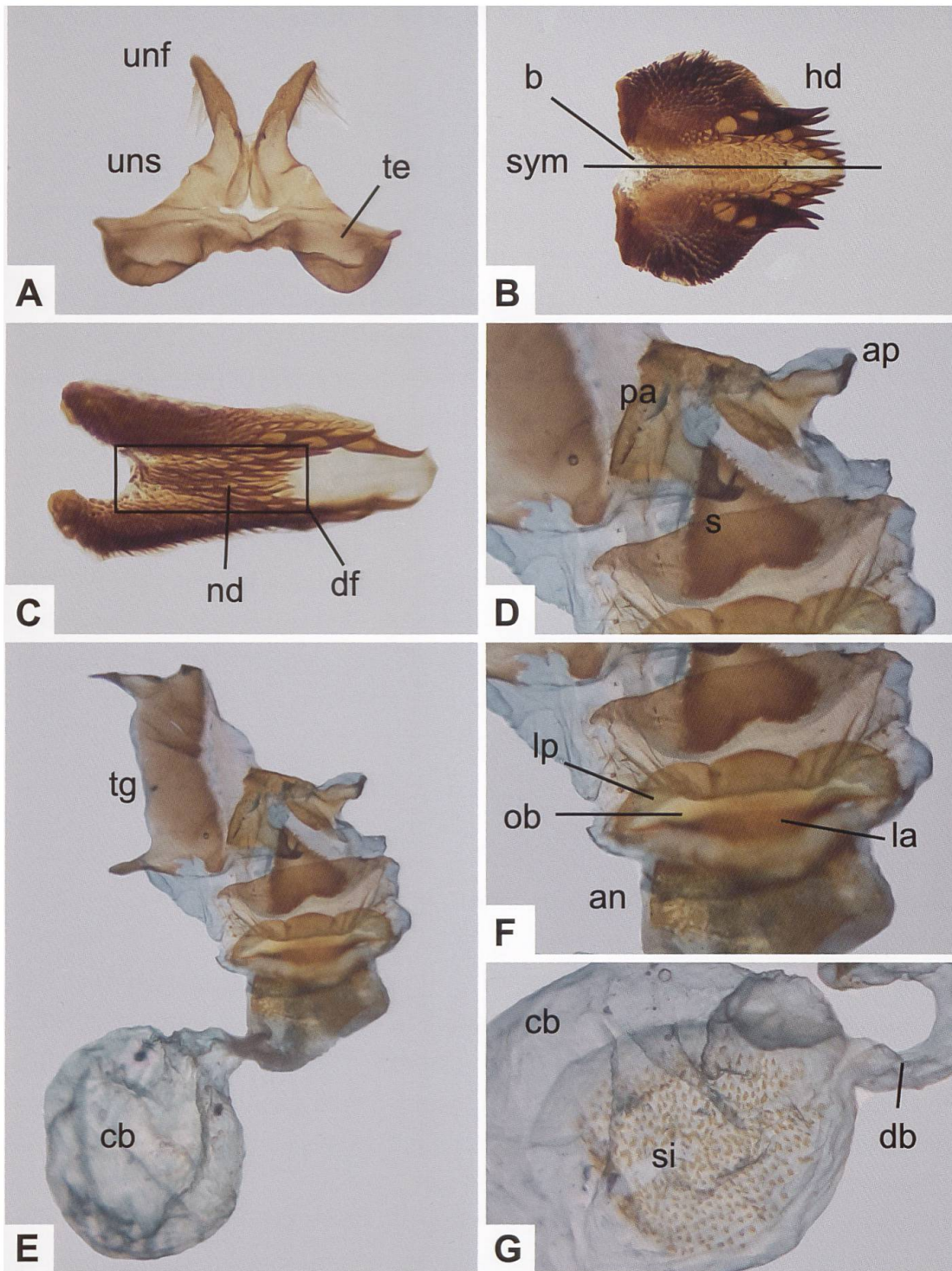


Abb. 299. Uncus-Tegumenkomplex (A), Lamina dorsalis (B, C), Gesamtaspekt des weiblichen Genitalapparates (E), Detailansichten der Umgebung des Schildchens und des Sterigmas (D, F) und des Corpus bursae (G). an: Antrum. ap: Apophyses posteriores. b: Basis (des Diskalfeldes). cb: Corpus bursae (ev. mit Signum [si]). db: Ductus bursae. df: Diskalfeld. hd: Hauptdornen. la: Lamella antevaginalis. lp: Lamella postvaginalis. nd: Nebendornen. ob: Ostium bursae. pa: Papillae anales. s: Schildchen. sym: Symmetrieachse. te: Tegumen. tg: 8. Tergit. unf: Uncusfortsatz («Uncushörner»). uns: Uncussockel. lp + ob + la werden als «Sterigma» bezeichnet.