

Zeitschrift: Eclogae Geologicae Helvetiae
Band: 61 (1968)
Heft: 2

Artikel: Ologodontie par retention des canines supérieures chez un ours des cavernes
Autor: Koby, F. Ed.
DOI: <https://doi.org/10.5169/seals-163604>

Nutzungsbedingungen

Die ETH-Bibliothek ist die Anbieterin der digitalisierten Zeitschriften. Sie besitzt keine Urheberrechte an den Zeitschriften und ist nicht verantwortlich für deren Inhalte. Die Rechte liegen in der Regel bei den Herausgebern beziehungsweise den externen Rechteinhabern. [Siehe Rechtliche Hinweise.](#)

Conditions d'utilisation

L'ETH Library est le fournisseur des revues numérisées. Elle ne détient aucun droit d'auteur sur les revues et n'est pas responsable de leur contenu. En règle générale, les droits sont détenus par les éditeurs ou les détenteurs de droits externes. [Voir Informations légales.](#)

Terms of use

The ETH Library is the provider of the digitised journals. It does not own any copyrights to the journals and is not responsible for their content. The rights usually lie with the publishers or the external rights holders. [See Legal notice.](#)

Download PDF: 06.10.2024

ETH-Bibliothek Zürich, E-Periodica, <https://www.e-periodica.ch>

Oligodontie par retention des canines supérieures chez un ours des cavernes

par F. ED. KOPY, Bâle¹⁾

Avec 2 figures dans le texte

Il y a quelques années, travaillant avec notre collaborateur ST. BRÖCKELMANN dans la caverne de Saint-Braie II, nous avons vu apparaître, à une profondeur de 2 m. 40, le haut d'une calotte d'ours. Nous redoublâmes de précaution en le dégageant et constatâmes qu'il était en position naturelle, les dents en bas. Malheureusement il n'y avait pas de mandibule, comme c'est, dans la règle, le cas dans les cavernes. En le dégageant complètement, nous vîmes que les dents antérieures, canines et incisives, n'étaient plus en place. Un trou irrégulier, dans le maxillaire gauche, aurait pu être produit par un odotome expulsé, d'autant plus que la fente par laquelle auraient dû sortir les canines était oblitérée. Nous étions en présence d'un cas d'*oligodontie produite par la rétention des deux canines supérieures*, anomalie que nous n'avions jamais rencontrée. Cela nous engagea à étudier ce crâne, comme il provenait d'un individu adulte, pour voir comment se comportait la gueule tératologique.

Nous avons d'abord fait des recherches dans la littérature spéciale sans rencontrer beaucoup de renseignements et les vétérinaires consultés nous ont affirmé n'avoir jamais entendu parler d'un cas semblable au nôtre. Un important travail de BÖSSNECK ne connaît pas non plus de rétention des canines chez un carnivore, mais cet auteur confirme la règle que plus un organe ou une dent est importante, moins elle est sujette à des variations ou des malformations extraordinaires. Or, on peut admettre que pour les carnivores, les dents sont très importantes, en premier lieu les canines.

Précisons d'abord que, chez notre ours, il s'agit naturellement de l'ours des cavernes *Ursus spelaeus* et que la caverne n'a donné que quelques rares dents d'ours brun, provenant aussi de la couche quaternaire.

La caverne a aussi livré une vingtaine de demi-mandibules, mais qui ne proviennent pas de notre ours, ce qui est bien regrettable. Il aurait été très instructif de voir le comportement des dents.

Pour étudier notre pièce nous l'avons comparée à un des crânes de notre collection, provenant aussi de la région dubienne. Pour voir ce qui est attribuable à l'oligodontie nous avons fait exactement dessiner les contours chez les deux crânes, en projection verticale. Dans leur partie postérieure les deux crânes sont exactement de même grandeur.

¹⁾ Feierabendstrasse 6, 4000 Bâle

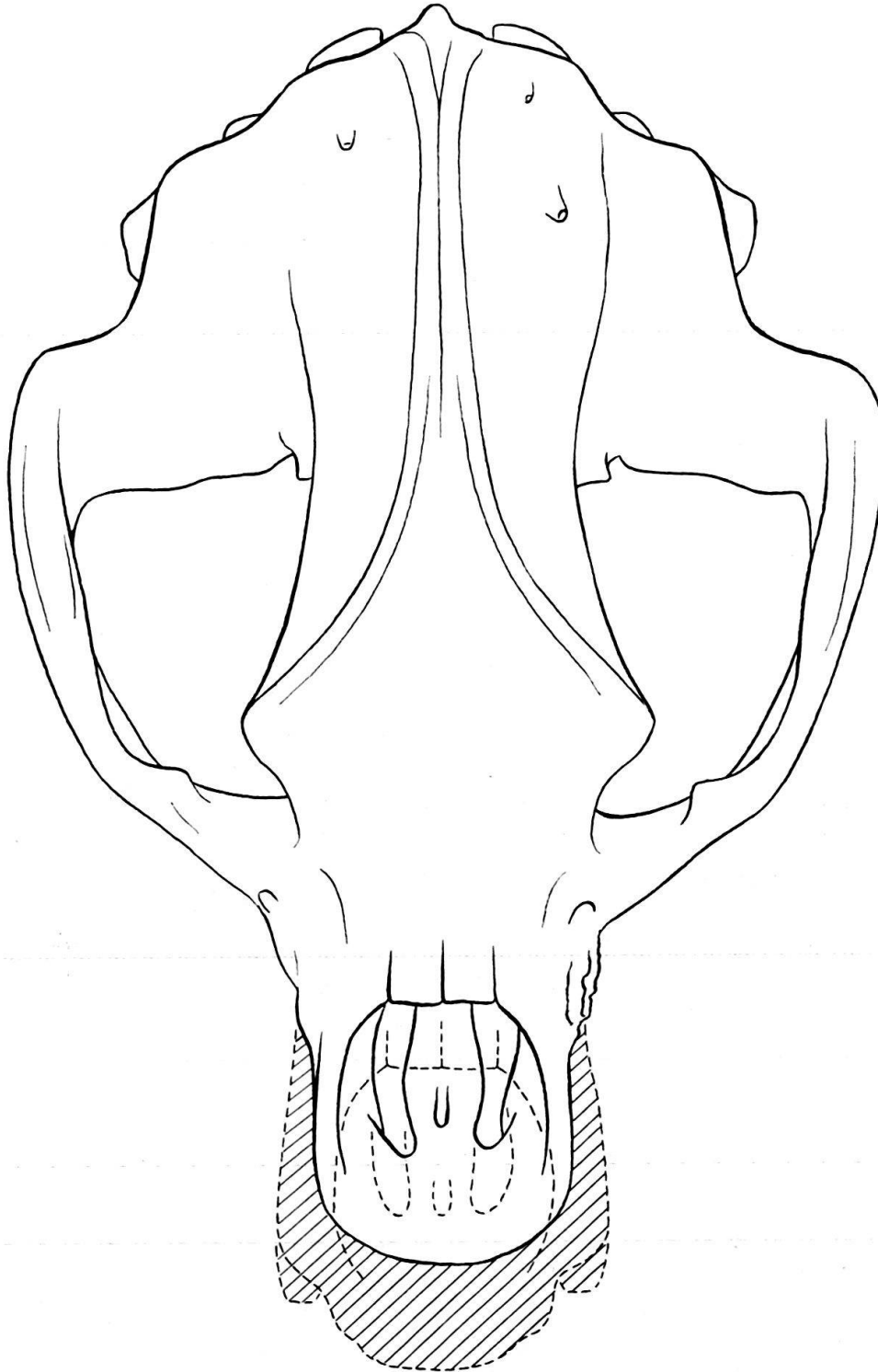


Fig. 1: Projection verticale du crâne tératologique et d'un crâne normal. La partie striée montre le sous-développement du premier. $\frac{1}{3}$ de grandeur naturelle.

On voit sur notre dessin que la plus grande partie du crâne est normalement développée chez notre ours. Mais le museau est considérablement atrophié: il lui manque les parties striées qui appartiennent à l'ours normal. La largeur du museau, mesurée depuis le bord externe des alvéoles manquantes est de 85 mm, alors que

chez l'ours normal elle mesure 117 mm. La distance *nasion-prosthion*, mesurée obliquement, et non en projection, est chez l'ours normal seulement de quelques millimètres plus forte que chez notre ours.

La rétention des canines a donc comme effet principal une atrophie du museau, principalement dans sa largeur. L'atrophie causée par la rétention des canines supérieures est donc environ 27%.

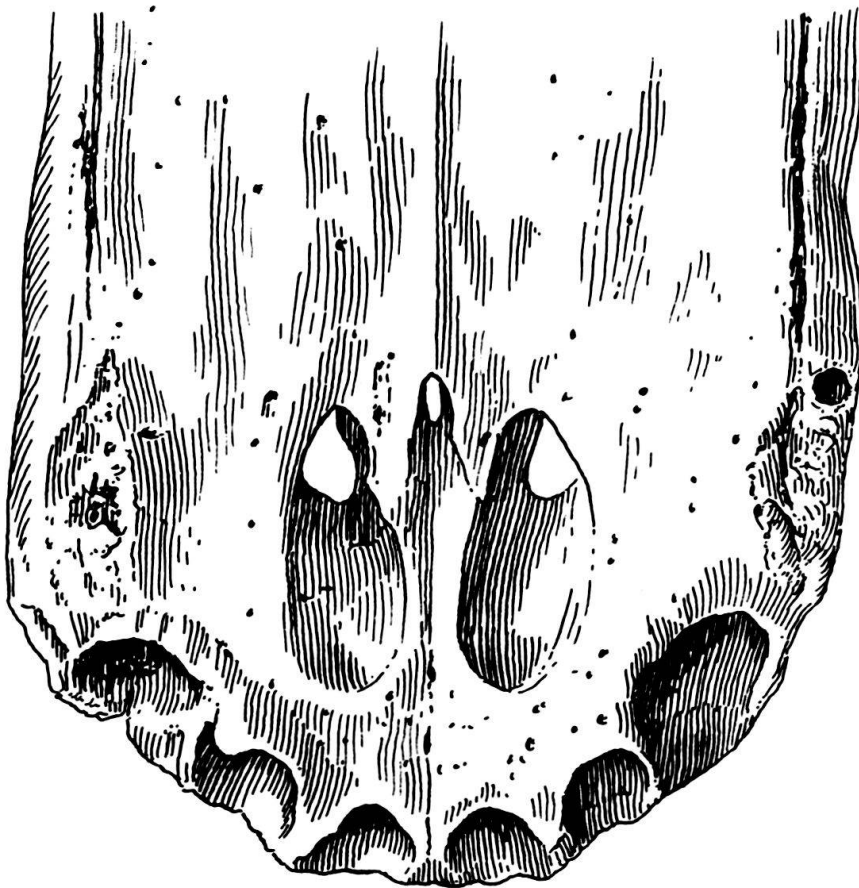


Fig. 2: La mâchoire tératologique vue par dessous. Grandeur naturelle.

On remarque les particularités suivantes à la mâchoire tératologique, examinée par sa face inférieure. Toutes incisives sont tombées, certainement après la mort de l'ours car les alvéoles sont normales. Les alvéoles des canines sont complètement oblitérés et seulement marqués par une ébauche de fente, avec une légère dépression dont le fond est granuleux. Mais, sur le côté gauche du museau on voit au bord latéral et postérieur un trou arrondi de 4 mm de largeur et de 28 mm de profondeur. Il ne peut s'agir ici que du *reste de l'alvéole de la canine de lait*, que devait être encore présente à la mort de l'animal, alors que normalement elle aurait, à la fin de la deuxième année, être expulsée par la canine définitive.

A gauche les dents jugales sont représentées par les deux molaires, qui sont normales, longues de 28 mm pour la première et 46 mm pour la seconde. Toutes deux ne montrent que des commencements d'usure. A droite la dernière molaire est en place et intacte, mise à part une toute petite fracture de l'émail de la cuspside antéro-

interne. Sa longueur est, comme à gauche, de 46 mm. En échange la première molaire manque et l'alvéole était enflammé. Il a dû y avoir un trou irrégulier avec les traces d'inflammation. Rappelons encore que, lors de la trouvaille du crâne, l'odontome était encore en place. La prémolaire, d'une longueur de 21 mm, est encore en place et tout à fait normale. En somme, à sa mort, notre ours avait encore toutes ses dents, à part les canines séquestrées et même la canine lactéale gauche.

Du côté droit du crâne, au milieu du maxillaire, on voit encore une bosse arrondie, produite par l'inclusion de l'odontome, qui, de ce côté, ne s'est pas enflammé. Du côté interne, dans le nez, il y a aussi une protubérance plus aiguë et plus irrégulière. On peut ainsi mesurer l'épaisseur de l'odontome, qui se trouve être d'environ 35 mm.

En résumé, il s'agit d'un cas tout à fait extraordinaire d'oligodontie, produite chez un ours des cavernes par la rétention des canines supérieures avec formations d'odontome dans le maxillaire. D'un côté cet odontome a subi une infection secondaire, soit par voie directe, soit par voie sanguine et aurait probablement fini par être expulsé. De l'autre côté l'odontome a favorisé la conservation de la canine lactéale qui a subi une survivance de plusieurs années. Il est étonnant de constater que l'animal est devenu normalement adulte et a survécu au *struggle for life*, peut-être grâce au développement normal des canines inférieures, ce qu'il est impossible de vérifier.