

**Zeitschrift:** Schweizer Hebamme : offizielle Zeitschrift des Schweizerischen Hebammenverbandes = Sage-femme suisse : journal officiel de l'Association suisse des sages-femmes = Levatrice svizzera : giornale ufficiale dell'Associazione svizzera delle levatrici

**Herausgeber:** Schweizerischer Hebammenverband

**Band:** 95 (1997)

**Heft:** 11

**Artikel:** Geburtshilfliche Notfälle : inversio uteri

**Autor:** Manassiev, Nikolai / Shaw, Geoffrey

**DOI:** <https://doi.org/10.5169/seals-950997>

### **Nutzungsbedingungen**

Die ETH-Bibliothek ist die Anbieterin der digitalisierten Zeitschriften. Sie besitzt keine Urheberrechte an den Zeitschriften und ist nicht verantwortlich für deren Inhalte. Die Rechte liegen in der Regel bei den Herausgebern beziehungsweise den externen Rechteinhabern. [Siehe Rechtliche Hinweise.](#)

### **Conditions d'utilisation**

L'ETH Library est le fournisseur des revues numérisées. Elle ne détient aucun droit d'auteur sur les revues et n'est pas responsable de leur contenu. En règle générale, les droits sont détenus par les éditeurs ou les détenteurs de droits externes. [Voir Informations légales.](#)

### **Terms of use**

The ETH Library is the provider of the digitised journals. It does not own any copyrights to the journals and is not responsible for their content. The rights usually lie with the publishers or the external rights holders. [See Legal notice.](#)

**Download PDF:** 14.03.2025

**ETH-Bibliothek Zürich, E-Periodica, <https://www.e-periodica.ch>**

men, welche in einigen Fällen bestehen bleiben. Das Kind kann durch die verminderte Plazentafunktion oder intrauterine Hypoxie betroffen sein [4]. Beschrieben werden eine mütterliche Mortalität bis 24% (insbesondere Leberruptur, Blutungen) und eine perinatale Mortalität bis 60% (Frühgeburtlichkeit, IUWR) [4,11].

Vertiefte Information und Wissen über die oft unauffällige Symptomatik dieses Syndroms können dazu beitragen, besonders die mütterliche Mortalität zu senken [4, 10].

### Referenzen

- [1] *Weinstein L.* Syndrome of hemolysis, elevated liver enzymes, and low platelet count: a severe complication of hypertension in pregnancy. *Am. J. Obstet. Gynecol.* 1982; 142: 159–167.
- [2] *Sibai B.M.* The HELLP-Syndrome (hemolysis, elevated liver enzymes, and low platelets): much ado about nothing? *Am. J. Obstet. Gynecol.* 1990; 162: 311–316.
- [3] *Poole J.* Getting the perspective on HELLP-Syndrome. *MCN* 1988; 13: 432–437.
- [4] *Cowan J.* HELLP-Syndrome. *NZ College of Midwives Journal* 1996; April: 19–21.
- [5] *Stetson H.* Hypertensive disorders in pregnancy. In: Bobak IM and Jensen MD (ed). *Maternity and gynaecologic care: the nurse and the family.* St. Louis: Mosby 1993. 5th ed., p. 812–845.
- [6] *Haloob R.* et al. The HELLP-Syndrome. A report of seven cases. *J. Obstet. Gynecol.* 1990; 10: 376–382.
- [7] *Lim B.H.* et al. HELLP- Syndrome: an often unrecognized complication of preeclampsia. *NZ J. Obstet. Gynaecol.* 1991; 31: 1: 20–21.
- [8] *Pritchard J.A.* et al. Intravascular hemolysis, trombozytopenia, and other hematologic abnormalities associated with severe toxemia of pregnancy. *N. Engl. J. Med.* 1954; 250: 89–98.
- [9] *Reubinooff B.E.* et al. HELLP-Syndrome – a syndrome of hemolysis, elevated liver enzymes and low platelet count – complicating preeclampsia – eclampsia. *Int. J. Obstet. Gynecol.* 1991; 36: 95–102.
- [10] *Dodd C.* Mother died in childbirth, dear. *Independent*, 20 March 1995, p. 19.
- [11] *Arias A., Hackelöer B.J.* Risikoschwangerschaft und -geburt. Ullstein – Mosby, Berlin/ Wiesbaden, 1994.
- [12] *Tomsen T.R.* HELLP-Syndrome (hemolysis, elevated liver enzymes, and low platelet count) presenting as generalized malaise. *Am. J. Obstet. Gynecol.* 1995; 172: 1876–1880.
- [13] *Magann E.F.* et al. Antepartum corticosteroids: disease stabilization in patients with the syndrome of hemolysis, elevated liver enzymes, and low platelet count (HELLP). *Am. J. Obstet. Gynecol.* 1994; 171: 1148–1153.
- [14] *Magann E.F.* et al. Postpartum corticosteroids: accelerated recovery from the syndrome of hemolysis, elevated liver enzymes, and low platelet count (HELLP). *Am. J. Obstet. Gynecol.* 1994; 171: 1154–1158.

## Geburtshilfliche Notfälle

# ► Inversio Uteri

**Inversio Uteri ist eine seltene Geburtskomplikation mit einer Inzidenz von 1 auf 2500 bis 3000 Geburten. Die klinische Situation präsentiert sich oft dramatisch und kann tödlich enden.**

**Nikolai Manassiev,  
Geoffrey Shaw**

**VOR** 1963 wurde die Zahl mütterlicher Mortalität infolge Inversio Uteri mit 18% beschrieben. In den folgenden Jahren wurden keine Todesfälle mehr bekannt.

- Zug an der Nabelschnur bei einer noch nicht abgelösten Plazenta
- Druck auf den Fundus Uteri (Credé-scher Handgriff)

### Klassifizierung

Inversio Uteri wird nach Dauer und Schweregrad klassifiziert [3].

#### Nach Dauer:

- akute: die Inversio wird innerhalb von 24 Stunden nach der Geburt diagnostiziert, mit oder ohne Zervixkontraktion;
- subakute: die Diagnose erfolgt nach 24 Stunden, aber innerhalb von 4 Wochen nach der Geburt, zervikale Kontraktion ist vorhanden;
- chronische: die Inversio liegt schon seit 4 oder mehr Wochen vor.

#### Nach Schweregrad:

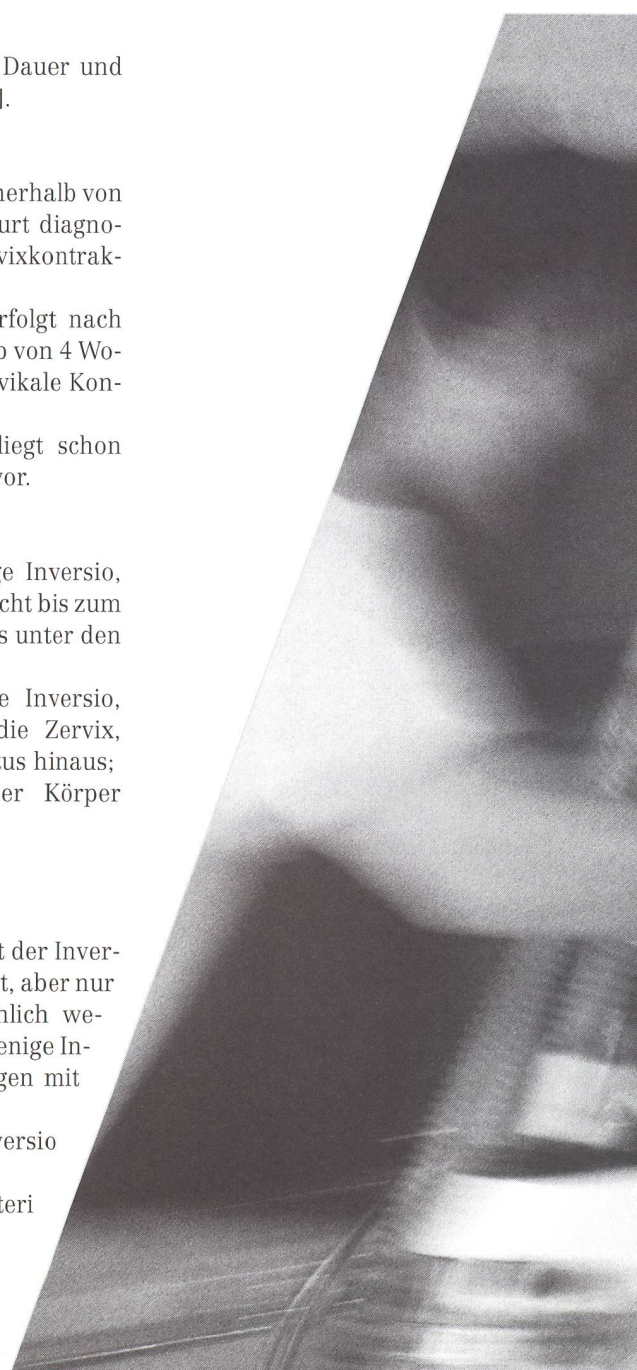
- erster Grad: unvollständige Inversio, der Gebärmutterkörper reicht bis zum Muttermund, aber nicht bis unter den zervikalen Ring;
- zweiter Grad: vollständige Inversio, der Körper geht durch die Zervix, aber nicht über den Introitus hinaus;
- dritter Grad: Prolaps, der Körper durchtritt den Introitus.

### Ätiologie

Viele Faktoren wurden mit der Inversio Uteri in Beziehung gesetzt, aber nur wenige bestätigt, hauptsächlich wegen seiner Seltenheit. Nur wenige Institutionen haben Erfahrungen mit Inversio Uteri gemacht.

Faktoren, die zu einer Inversio Uteri führen können:

- Plazenta im Fundus Uteri [ 1,2,3]





- kurze Nabelschnur
- plötzliche Entleerung einer ausgedehnten Gebärmutter
- intravenöse Verabreichung von Magnesiumsulphat
- makrosomes Kind
- Primiparität

## Symptome und Zeichen

In 94% der Fälle liegt eine Blutung vor, unabhängig davon, ob sich die Plazenta schon gelöst hat oder nicht, mit Blutverlusten von 800 bis 1800 ml. Schock wird beobachtet; hypovolemisch durch den Blutverlust, neurologisch infolge Schmerzen. Der Fundus Uteri kann bei abdominaler Palpation nicht aufgefunden

werden. Bei einer Inversio Uteri ersten oder zweiten Grades kann Gewebsmasse in der Scheide anwesend sein, bei einer Inversio dritten Grades ist die Diagnose klar. Die Plazenta kann abgelöst sein oder auch nicht. Es sind anekdotische Berichte über Diagnostik mittels Ultraschalluntersuchung bekannt [6], jedoch lässt sich aus dieser Methode kein Gewinn ziehen, wenn die Diagnose eindeutig ist. Aber der Befund mittels Ultraschall einer Plazenta im Fundus, zusätzlich zur Anamnese einer Inversio Uteri, könnte dem Geburtshelfer als Warnung dienen.

**Nikolai Manassiev**  
MRCOG, Oberarzt für Geburtshilfe und Gynäkologie;  
und **Geoffrey Shaw**  
MRCOG, Chefarzt für Geburtshilfe und Gynäkologie; Fazakerley Hospital, Liverpool.

## Therapie

Die Schockbehandlung sollte sofort einsetzen. Zwei Hebammen und ein oder wenn möglich zwei Ärzte sollten anwesend sein, der Narkosearzt ist zu informieren. Zwei Venflonnadeln werden gesteckt, um den Ersatz von Flüssigkeit oder Blut und allenfalls eine Medikamentengabe zu ermöglichen. Wichtig sind ebenfalls Blutentnahmen (Blutbild, Gerinnungsstatus, Blutgruppe, Testblut), kontinuierliche Überwachung von Blutdruck und Respiration sowie des Allgemeinzustands der Frau (Haut, Ansprechbarkeit, periphere Durchblutung). Anzeichen von kalter, bleicher, schweissnasser Haut müssen registriert werden. Nach Verlegung auf die Intensivstation wird ein Dauerkatheter für die stündliche Messung der Urinausscheidung gesteckt. Die Sauerstoffsättigung wird mittels Oxymetrie gemessen. Dauert die Blutung an, können bis zum Eintreffen von Frischblut zwei Liter kristalloide Lösungen (Natriumchloride, Hartmann's Lösung) und bis zu einem Liter Kolloidlösung (Haemacel) verabreicht werden. Das weitere Management hängt vom Zustand der Frau ab.

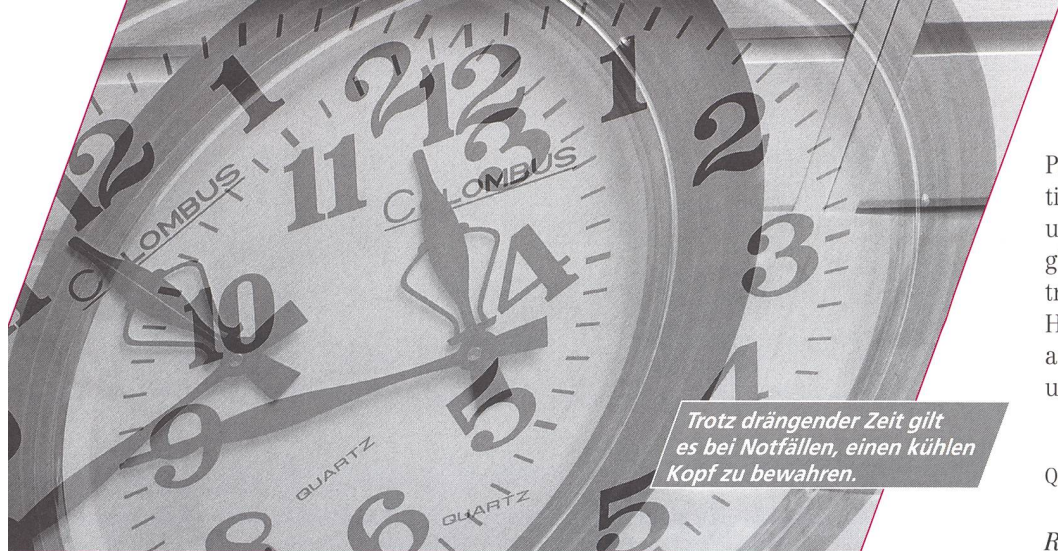
Beim manuellen Reponieren der Gebärmutter – nach Johnson – wird die umgestülpte Gebärmutter umfasst und durch den Muttermund und den kontrahierten Ring in ihre anatomische Normalposition zurückgebracht. Diese Manipulation sollte sofort nach der Diagnosestellung ausgeführt werden. Geschwindigkeit ist wichtig für den Erfolg, bei einer Erfolgsrate von 30 bis 50%. Es ist nicht klar, ob die Plazenta vor diesem Eingriff gelöst werden sollte oder nicht. Beide Möglichkeiten haben je ihre Befürworter. Die neusten Berichte scheinen eher die vorgängige Plazentalösung zu bevorzugen, aber erst nach Reanimation der Patientin und unter angemessener Anästhesie [3,9,10].

Ist die manuelle Reposition nicht erfolgreich, stehen drei weitere Methoden zur Verfügung – die hydrostatische, medizinische, oder als letztes Mittel, die chirurgische. In unserer Literaturübersicht haben wir nur einen Bericht aus den Vereinigten Staaten über die hydrostatische Methode gefunden, auch scheint die medizinische Methode in England nicht praktiziert zu werden.

*Bei einer Inversio Uteri ist rasches, überlegtes Handeln der Hebamme überlebenswichtig.*

Fotos: Susanna Hüfsmid





Trotz drängender Zeit gilt es bei Notfällen, einen kühlen Kopf zu bewahren.

### Hydrostatische Reposition (O'Sullivan's Methode)

Ein Liter Flüssigkeit in einem Behälter in etwa zwei Metern Höhe wird mit einem intravenösen Besteck verbunden, dessen Kanüle in die Scheide eingeführt wird [11,12]. Die äusseren Genitalien der Frau werden rund um die Kanüle «versiegelt», so dass die Flüssigkeit nicht ablaufen kann. Durch die Schwerkraft läuft die Flüssigkeit in die Scheide. Es wird angenommen, dass die Flüssigkeit den Fornix anterior und posterior ausdehnt, und dadurch auch den zervikalen Ring. Ebenso übt sie Druck auf die Gebärmutter aus und drückt sie dadurch in ihre Normalposition zurück.

### Medizinische Therapie

Verschiedene Medikamente helfen, den zervikalen Ring zu entspannen:

- Magnesiumsulphat, 2 bis 4 Gramm intravenös verabreicht während 5 Minuten [ 7,13]
- Ritodrine (Tokodrin), 50 mg intravenös [7]
- Terbutaline, 0,250 mg Bolus intravenös [7,13]
- Nitroglycerine, 0,200 mg Bolus intravenös [14]
- Halothane, 2%, während einigen Minuten verabreicht mit Gesichtsmaske, endotrachealem Tubus oder laringealer Maske.

In ihrer Wirkung sind sie alle gleich. Bei relaxiertem Uterus ist die manuelle Reposition meist erfolgreich. Nachher sollte Oxytocine verabreicht werden, um die Gebärmutter gut kontrahiert zu lassen und einen Rezidiv des Inversios zu verhindern [6, 7, 11, 14, 15].

### Operativ

Ein operativer Eingriff ist nur angezeigt, wenn alle anderen Repositionsversuche misslungen sind. Die übliche Operation ist eine Laparotomie mit Platzierung einer Allis'-Zange auf beide Ligamenta Rotunda [3]. Einer der beiden Chirurgen zieht die Zange hoch, der zweite drückt die Gebärmutter hoch. Bei unserer Durchsicht der neusten Literatur sind wir auf keine Beschreibung einer misslungenen Operation gestossen. Ist diese Vorgehensweise nicht erfolgreich, kann die Gebärmutter in zwei Teile getrennt, jeder Teil einzeln zurückgeschoben und dann wieder zusammengenäht werden [1,3,16,17].

### Falldiskussion

Beide Methoden, manuelle und hydrostatische Reposition, wurden in einem Fall nacheinander erfolglos angewendet. Anschliessend versuchten wir eine Kombination beider Methoden. Der Geburtshelfer versuchte vaginal die Gebärmutter zu reponieren, während die Kanüle mit einlaufender Flüssigkeit in der posterioren Fornix lag. Der Assistent hielt die externen Genitalien zu, so dass die Flüssigkeit nicht wieder auslaufen würde. Nach mehreren Minuten war die Gebärmutter erfolgreich reponiert.

### Die Rolle der Hebamme

Die die Nachgeburtsphase leitende Hebamme sollte vorzeitiges Ziehen an der Nabelschnur oder unnötige Kraftausübung während des kontrollierten Ziehens vermeiden. Wenn eine Inversio Uteri auftritt, wird sie als erste mit dem Problem konfrontiert. Sie sollte nicht in

Panik geraten und fähig sein, die Situation zu erkennen, Hilfe anzufordern und mit der Schockbehandlung zu beginnen. Alle Hebammen sollten eine intravenöse Nadel stecken können. Jeder Hebamme, sei sie freischaffend oder arbeite sie im Spital, sollte die Schock- und Blutungsbehandlung vertraut sein.

Übersetzung: Ans Luyben/  
Gerlinde Michel

Quelle: Modern Midwife 1996; 6; 532 – 34. ◀

### Referenzen

- [1] Zahn CM, Yoemans ER. Postpartum haemorrhage: placenta accreta, uterine inversion, and puerperal haematomas. Clin Obstet Gynecol 1990; 33 [3]: 422 – 431.
- [2] Brar HS, Greenspoon JS, Platt LD, Paul RH. Acute puerperal uterine inversion. New approaches to management. J Reprod Med 1989; 34 [2]: 173 – 177.
- [3] Bowes WA, Watson PT. Inversion of the uterus. In: Iffy L, Apuzzio J, Vintzeleos A (eds). Operative obstetrics, 2nd edition. New York: McGraw-Hill, 1992; 298 – 303.
- [4] Johnson AB. A new concept in the replacement of the inverted uterus and a report of nine cases. Am J Obstet Gynecol 1949; 57: 557 – 562.
- [5] Watson P, Besch N, Bowes WA Jr. Management of acute and subacute puerperal inversion of the uterus. Obstet Gynaecol 1980; 55 [1]. 12 – 16.
- [6] Hsieh T-T, Lee J-D. Sonographic findings in acute puerperal inversion. J Clin Ultrasound 1991; 19: 306 – 309.
- [7] Catanzarite VA, Motiff KD, Baker ML, Awadalla SG, Argubright KF, Pechins RP. New approaches to the management of acute puerperal intrauterine inversion. Obstet Gynaecol 1986; 68 [3]: 7S – 10S.
- [8] Kitchin JD, Thiagarajah S, May HV, Thornton WM. Puerperal inversion of the uterus. Am J Obstet Gynecol 1975; 123 [1]: 51 – 58.
- [9] Cunningham FG, MacDonald PC, Gant NF, Leveno KJ, Gilstrap LC. Williams obstetrics 19th edn. Neward, Connecticut: Appleton & Lange, 1993; 623.
- [10] James D, Sterr P, Weiner C, Gonik B (eds). High risk pregnancy. Management options. London: WB Saunders Co, 1994; 1176.
- [11] Momani AW, Hassan A. Treatment of puerperal uterine inversion by the hydrostatic method: report of five cases. Eur J Obstet Gynaecol Reprod Biol 1989; 32 [3]: 281 – 285.
- [12] O'Sullivan JV. Acute inversion of the uterus. Br Med J 1945; 2: 282 – 284.
- [13] Kochenour NK. Intrapartum obstetric emergencies. Critical Care Clinics 1991; 7 [4]: 851 – 863.
- [14] Theiry M, Delbeke L. Acute puerperal uterine inversion: two-step management with a betamimetic and a prostaglandin. Am J Obstet Gynaecol 1991; 153 [8]: 891 – 892.
- [15] Bayhi DA, Sherwood CDA, Campbell CE. Intravenous nitroglycerine for uterine inversion. J Clin Anaesthesia 1992; 4 [2]: 487 – 489.
- [16] Anthony J, Goldberg GL, Zabow PC. Acute puerperal uterine inversion. SA Mediesee Tydsrif 1984; 66: 738 – 739.
- [17] Romo MS, Grimes DA, Strassle PO. Infarction of the uterus from subacute incomplete inversion. Am J Obstet Gynecol 1992; 166 [3]: 878 – 879.