

Manœuvre de Kristtaller : seulement si elle est correctement effectuée!

Autor(en): **Labhart, Susan**

Objektyp: **Article**

Zeitschrift: **Hebamme.ch = Sage-femme.ch = Levatrice.ch = Spendrera.ch**

Band (Jahr): **104 (2006)**

Heft 3

PDF erstellt am: **22.07.2024**

Persistenter Link: <https://doi.org/10.5169/seals-949856>

Nutzungsbedingungen

Die ETH-Bibliothek ist Anbieterin der digitalisierten Zeitschriften. Sie besitzt keine Urheberrechte an den Inhalten der Zeitschriften. Die Rechte liegen in der Regel bei den Herausgebern.

Die auf der Plattform e-periodica veröffentlichten Dokumente stehen für nicht-kommerzielle Zwecke in Lehre und Forschung sowie für die private Nutzung frei zur Verfügung. Einzelne Dateien oder Ausdrucke aus diesem Angebot können zusammen mit diesen Nutzungsbedingungen und den korrekten Herkunftsbezeichnungen weitergegeben werden.

Das Veröffentlichen von Bildern in Print- und Online-Publikationen ist nur mit vorheriger Genehmigung der Rechteinhaber erlaubt. Die systematische Speicherung von Teilen des elektronischen Angebots auf anderen Servern bedarf ebenfalls des schriftlichen Einverständnisses der Rechteinhaber.

Haftungsausschluss

Alle Angaben erfolgen ohne Gewähr für Vollständigkeit oder Richtigkeit. Es wird keine Haftung übernommen für Schäden durch die Verwendung von Informationen aus diesem Online-Angebot oder durch das Fehlen von Informationen. Dies gilt auch für Inhalte Dritter, die über dieses Angebot zugänglich sind.

EDITORIAL

Fraîchement arrivée dans votre journal, je suis heureuse de rédiger mon premier éditorial. D'autant plus que sont abordés deux thèmes interpellant toute sage-femme, l'un par son diagnostic difficile à poser, l'autre de par sa pratique violente. Je parle de la disproportion fœto-pelvienne et du «Kristeller».



Celui-ci est une méthode connue depuis des temps immémoriaux et consistant en un appui sur le fond utérin afin de faire naître le bébé. Cette manœuvre est dangereuse, comme nous le constatons dans le récit de

Susan Labhart, qui décrit une situation de pratique de Kristeller inappropriée. Mais si elle est interdite dans bon nombre de maternités françaises, cette méthode se pratique encore car cela oblige souvent à choisir entre deux maux: accouchement instrumenté ou Kristeller. Toutefois, le comment et le quand de son utilisation restent vagues et il ne figure que rarement sur quelconque rapport d'accouchement. Ainsi, domageable à l'intégrité physique et psychique de la future famille, l'auteure se pose la question de savoir si l'on doit «vraiment continuer à effectuer la manœuvre de Kristeller?» D'où l'importance de réfléchir à sa légitimité dans chaque situation...

L'intégrité de la famille peut également être atteinte lors de disproportion fœtopelvienne (DFP). En effet, celle-ci entraîne un travail prolongé comportant des risques pour le fœtus et sa mère. Si la DFP est une des causes principales de césarienne, ses méthodes de diagnostic ne sont malheureusement pas satisfaisantes. Si l'IRM constitue la méthode de choix, car précise et sans danger pour la mère et l'enfant, sa valeur prédictive reste faible. C'est pourquoi, un groupe d'étude dont fait partie le Dr S Spoerri, gynécologue à l'Hôpital cantonal de Fribourg, s'est penché sur une méthode de diagnostic qui tient compte de la tridimensionnalité du bassin maternel et de la tête de l'enfant.

Ainsi, si des études prospectives randomisées sont encore nécessaires pour continuer à en valider l'utilisation, il serait bien heureux de pouvoir, au 21^e siècle, éviter des douleurs inutiles et durables. Cependant, peut-on véritablement tout contrôler et tout prévoir? La nature ne fait-elle pas son œuvre pour peu qu'on la laisse s'exprimer?

E. Jherkl - Ev
Elvire Sheikh-Enderli

Manœuvre de Kristeller

Seulement si elle est

La manœuvre de Kristeller est une intervention obstétricale qui a pour but d'aider à faire venir l'enfant au monde en effectuant un appui sur le fond utérin. Il s'agit d'une manœuvre controversée du fait des risques qu'elle comporte. Sa sécurité n'est pas assurée. Dans son travail de fin d'études, l'auteure analyse et évalue une situation clinique qu'elle a vécue, au cours duquel la manœuvre de Kristeller a été effectuée. Conséquences pour la femme: une déchirure vaginale haute qui a dû être suturée sous narcose générale avec intubation ainsi qu'une rupture de la symphyse pubienne. De la littérature scientifique émerge une question clé: Comment effectuer correctement la manœuvre de Kristeller?

MADAME Beer (nom fictif), 40 ans, II geste I pare, entre en clinique après une grossesse sans problème de 40 semaines ²/₇ avec perte des eaux et des contractions faibles toutes les 5 minutes. Examen à l'entrée: présentation céphalique fixée, col effacé, centré, dilatation 4-5 cm, col mou et souple. A 15:00, je prends en charge la parturiente avec ma sage-femme. Elle a de fortes contractions toutes les 3 minutes qu'elle maîtrise bien. A 15:20, le toucher vaginal que j'effectue me donne: une tête à peine aux épinés, un col effacé, une dilatation à 8 cm, des contractions fortes et fréquentes.

Arrêt du travail

A 16:45, Madame Beer a des contractions nettement moins longues et se dit fatiguée. Je l'examine et la trouve au même point qu'il y a une heure et demie. A 17:30, malgré de l'aromathérapie et beaucoup de mouvement, le travail n'a pas avancé. Je me décide à renforcer les contractions fréquentes, mais plutôt brèves, avec du Syntocinon. La parturiente est couchée, elle me paraît fatiguée et sans force.

A 18:15, le médecin de garde passe, fait passer le Syntocinon à 45 ml/h. Le cardiocotogramme est normal et réac-

tif. Les signes vitaux de la mère sont normaux. Toucher du médecin: tête à deux travers de doigt en-dessus du plancher pelvien et col complètement dilaté. La suture est en oblique. Le médecin fait pousser une fois la parturiente sur le côté. Il reconnaît qu'elle est très fatiguée et s'absente à nouveau un moment. Je motive la femme pour qu'elle fasse un essai de poussée sur la chaise maya, pensant qu'un changement de position pourrait l'aider. Mais l'enfant ne progresse pas bien que Madame Beer, à mon avis, pousse bien. Les contractions sont toujours assez brèves.

Position correcte?

A 18:50, je suis contente de revoir le médecin, car ma sage-femme est elle-même occupée par un autre accouchement. Il fait monter le Syntocinon à 145 ml/h et souhaite que Madame Beer pousse à nouveau sur le lit en position semi-assise. Je me demande si cette position, en pareille situation, est bien correcte, mais je me tais. J'ai le sentiment qu'il serait important que les os du coccyx et du sacrum soient mobiles.

La sage-femme revient et se place à côté du médecin. D'autres contractions avec poussées n'ont aucun effet,



Susan Labhart, d'abord une formation d'ébéniste, ensuite un diplôme de sage-femme (Coire, août 2005). Pour l'instant engagée à la clinique Hirslanden Ste Anne (Lucerne), elle envisage un travail dans une maison de naissance.

correctement effectuée!

la tête fœtale ne progresse pas. Les battements cardiaques fœtaux ne sont pas inquiétants pour une phase d'expulsion avec des décélérations symétriques aux contractions et une bonne récupération entre les contractions. J'explique à nouveau à la parturiente comment elle doit pousser correctement.

La sage-femme se place maintenant à gauche de la femme et demande au futur père de se déplacer de mon côté. Elle regarde le médecin et dit: «J'y vais?» Celui-ci semble comprendre ce que la sage-femme veut dire et approuve de la tête tout en hésitant.

Poussée avec l'avant-bras

Dès lors, tout va très vite. Dès que Madame Beer a la prochaine contraction, la sage-femme passe son bras droit par dessus la femme, sans rien dire. Elle saisit le drap du lit de l'autre côté et, lorsque Madame Beer a commencé à pousser, elle appuie avec son avant-bras sur le ventre de la parturiente. J'explique au futur père, rempli d'incertitude, que la sage-femme aide sa femme à mettre au monde leur enfant. Je suis incertaine et me demande si un Kristeller est approprié, tout en sentant le périnée qui bombe et laisse

maintenant passer rapidement la tête fœtale. Alors que la tête devient visible à la vulve et que la contraction faiblit, je fais respirer la parturiente. Elle souffle et essaie de respirer calmement, mais la sage-femme appuie encore de toutes ses forces vers le bas. Je lui dis qu'il faut arrêter le Kristeller, mais elle ne réagit pas. Le médecin intervient et dit que la contraction est passée. J'entends alors un craquement et la tête de l'enfant apparaît. La sage-femme pousse toujours sur le fond utérin et, à 19:23, le corps de l'enfant sort à son tour en OIGA.

L'enfant est en bonne santé, pas sa mère

Le petit garçon en bonne santé fait une bonne adaptation, le placenta est normal et complet. La mère est suturée sous narcose générale pour une déchirure du 1er degré et une déchirure vaginale haute jusqu'au cul-de-sac vaginal postérieur.

Le 2^e jour post-partum, une rupture de la symphyse pubienne est diagnostiquée en raison de fortes douleurs. Les lésions empêchent la mère de mener une vie normale et de donner les soins à l'enfant, ce qui la perturbe énormément. Madame Beer ne pourra

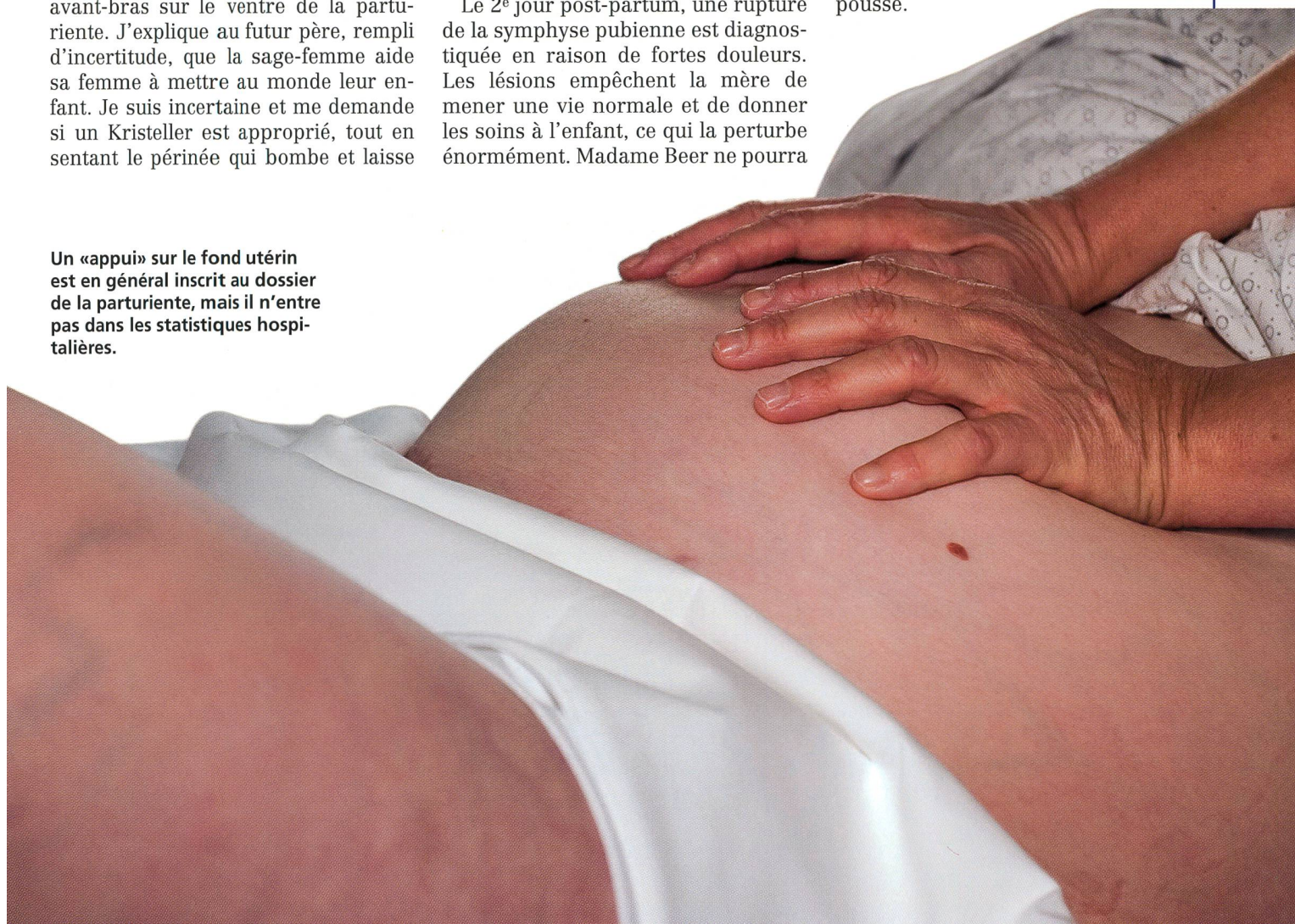quitter l'hôpital qu'au bout de huit jours et aura besoin d'un suivi à domicile et de médicaments contre les douleurs dans les semaines qui suivent.

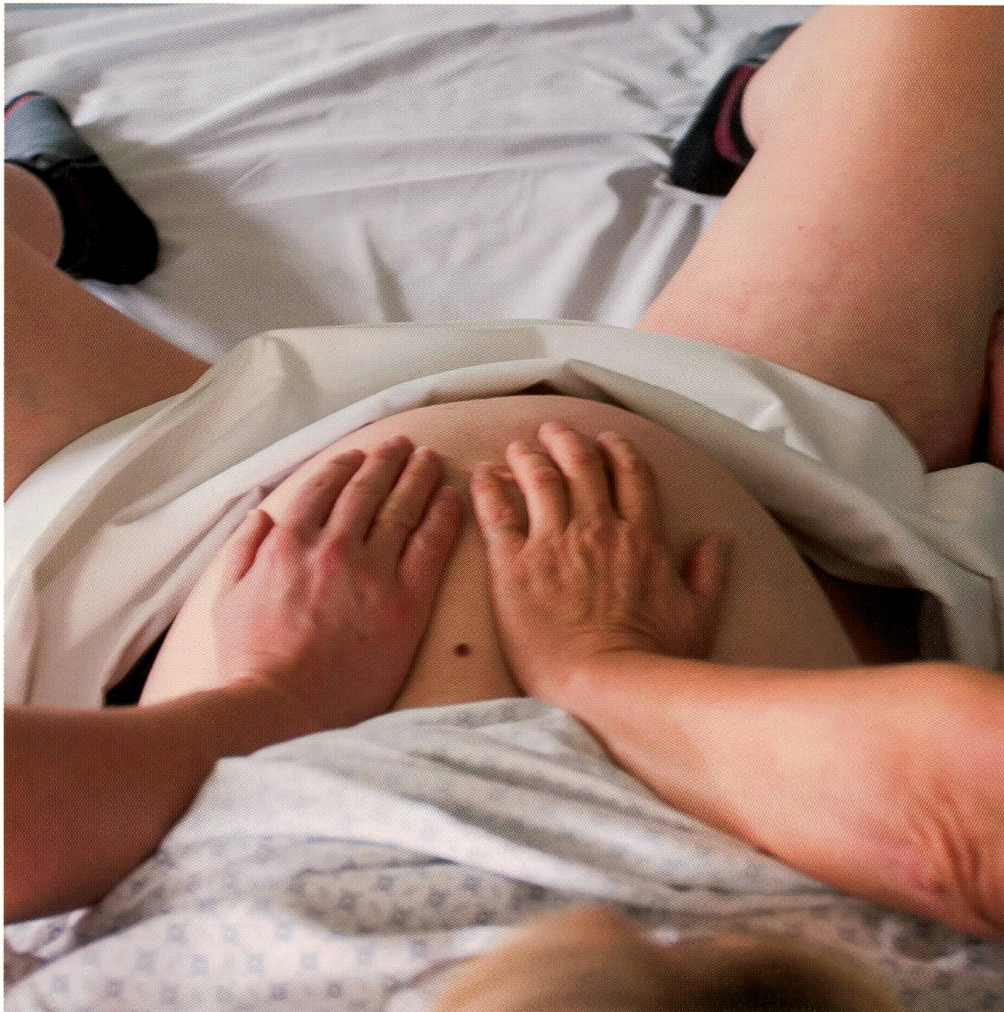«Je l'ai appris ainsi»

Peu après la naissance, j'ai demandé à la sage-femme s'il était correct d'appliquer la manœuvre de Kristeller avec l'avant-bras. Elle m'a dit: «Oui, je l'ai appris ainsi; avec l'avant-bras, je fais un bras de levier et j'ai davantage de force pour aider la femme.»

Au 2^{ème} jour post-partum, j'ai parlé aussi avec le médecin au sujet de cet accouchement. Il a avoué ne pas être un adepte de la méthode Kristeller mais pensait «qu'un Kristeller plus doux et effectué avec plus de soin aurait été une bonne chose». Lui avait appris que la manœuvre devait se faire avec les deux mains. En outre, pour lui il était indispensable d'appuyer seulement quand la femme pousse.

Un «appui» sur le fond utérin est en général inscrit au dossier de la parturiente, mais il n'entre pas dans les statistiques hospitalières.





Un «Kristeller» avec les mains à plat.

Photos: Susanna Hufschmid

Controversée, mais fréquente

J'ai souvent entendu combien la manœuvre de Kristeller était dangereuse et controversée et qu'il ne fallait absolument pas l'effectuer. Malgré tout je constate encore que, dès qu'une décision d'extraction par ventouse est prise, on tente une manœuvre de Kristeller pour voir si «un petit appui» ne suffirait pas.

Lors d'une extraction par ventouse, c'est un appareil qui est utilisé pour aider la parturiente. Lors d'un Kristeller, en revanche, c'est le geste fait par une personne qui «pousse» l'enfant au monde. C'est la femme qui accouche. Elle se sent «plutôt aidée par quelqu'un». Une manœuvre n'est pas une «opération», et il y a peut-être moins un sentiment d'échec. Curieusement, l'utilisation de la manœuvre de Kristeller est rarement mentionnée au rapport, dans cette clinique, et encore plus rarement inscrite sur le partogramme ou dans le carnet de naissance.

Cadre théorique

Fréquence


La manœuvre de Kristeller est supposée accélérer la descente de l'enfant par le canal vaginal et les parties molles et ainsi faire baisser le taux d'accouchements instrumentaux. Samuel Kristeller (1820–1900) était gynécologue à Berlin. En 1867, il a décrit et donné son nom à cette méthode.

Dans de nombreux manuels anciens et récents, la manœuvre de Kristeller

mentionnées dans les rapports d'accouchement.

Indications

Comme indications relatives, Krause [13] mentionne: l'extraction de l'enfant lors d'une césarienne, après une résolution correcte d'une dystocie des épaules, pour une position correcte de la tête dernière lors d'un siège dans le cadre d'une manœuvre de Bracht, ou insuffisance de la poussée maternelle avec une tête apparaissant à la vulve. Mändle [6] y ajoute l'accouchement



Dans les sociétés primitives, on exigeait des femmes en couches un comportement stoïque et courageux: «A Kerrie, sur le Nil Blanc, quand une femme était restée longtemps en travail, on l'asseyait sur une marmite renversée, les pieds appuyés sur deux piquets, tandis qu'un homme assis derrière elle, empoignait les extrémités d'un linge passé autour de l'abdomen gravide et tirait dessus de façon intermittente en s'arc-boutant des pieds contre le bassin de la parturiente.»

(Leroy, Fernand: Histoire de naître. De l'enfantement primitif à l'accouchement médicalisé. Paris, De Boeck, 2002, 24–25)

vaginal instrumental. Pour Krause [13], il s'agit là plutôt d'une contre-indication. Il ajoute aux contre-indications: une tête fœtale haute, des contractions insuffisantes, une menace de rupture utérine après une opération de l'utérus, une présentation peu favorable des épaules et un placenta fundique.

Technique

Les opinions sur la manière d'effectuer la manœuvre sont très variables. Par exemple, Schulz-Lobmeyr [14] parle «*d'un appui sur le fond de l'utérus, synchrone aux contractions, exercé avec les deux mains ou l'avant-bras*» et Schneider & Weiss [8] «*d'un appui sur le fond de l'utérus avec une main à plat ou avec l'avant-bras en direction du plancher pelvien.*» Par ailleurs, Harder [4] indique que: «*Certains obstétriciens passent le bras par dessus la femme et, s'accrochant d'une main au drap du lit, appuient avec leur avant-bras sur le fond utérin, pour exercer la plus grande force possible avec un minimum d'énergie.*

Cette technique n'est pas à recommander, car la direction de l'appui ne peut être précise et que la pression des os de l'avant-bras occasionne de fortes douleurs chez la femme (qui du même coup pousse peu ou plus du tout). La forte pression du cubitus peut léser le myomètre ou causer un décollement prématuré du placenta; l'appui latéral du coude occasionne des hématomes, des fêlures ou des fractures de côtes!» Krause [13] prescrit aussi: «*faire un appui incorrect (avec l'avant-bras) peut causer des dommages à l'enfant, quand la force n'est pas appliquée parallèlement à l'axe de l'enfant.*»

Risques

Dans d'autres textes, j'ai aussi trouvé que «*faire un Kristeller*» favoriserait des lésions de la mère et de l'enfant. Ainsi, Corner [10] écrit: «*Le groupe Kristeller présenterait, de manière statistiquement significative, des déchirures périnéales de plus haut degré*» (traduction de l'auteure). De plus, elle écrit que les déchirures périnéales du 3^e et du 4^e degré seraient plus fréquentes. D'autres risques sont mentionnés par Mändle [6] tels que: «*la compression déjà importante de la tête fœtale est augmentée, des transfusions fœto-maternelles, un décollement prématuré du*

Éléments importants

Liste à vérifier

1. L'une des indications relatives suivantes est donnée:

- Extraction de l'enfant lors de césarienne
- Attitude suite à une dystocie des épaules
- Position de la tête dernière lors d'un accouchement par le siège
- Défaut de poussées maternelles avec une tête à la vulve
- Hypoxie aiguë avec une tête visible

Une indication claire est une condition préalable pour effectuer une manœuvre de Kristeller. L'utilité supposée de ce geste doit surpasser les risques inhérents à la manœuvre.

2. Aucune des contre-indications suivantes n'est présente:

- Tête au détroit moyen ou plus haute
 - Utérus non contracté ou pause dans les contractions
 - Placenta fundique
 - Danger de rupture utérine après opération
 - Dystocie des épaules au détroit supérieur ou à l'expulsion
 - Accouchement instrumental
- Une seule de ces contre-indications augmente probablement les risques suffisamment pour qu'une autre solution doive être envisagée.*

3. La manœuvre ne doit s'effectuer que lors des dernières contractions de poussées.

4. La parturiente se trouve en position dorsale (semi-assise).

5. La personne qui fait le Kristeller se place à côté de la tête du lit d'accouchement:

- Pour pouvoir bien appuyer depuis le haut, elle se met debout sur un escabeau ou s'agenouille sur le lit à côté de la femme.
- Une autre possibilité consiste à s'agenouiller sur le lit et prendre la tête de la parturiente sur les genoux. Ceci est particulièrement recommandé lorsque la suture de la tête fœtale est dans un plan vertical, car on ap-

puye ainsi depuis le haut dans l'axe.

6. La position de la présentation de l'enfant doit être connue.

Cela comporte une palpation soigneuse de la suture sagittale. Ce n'est que lorsque la sage-femme sait comment est orientée la suture qu'elle peut adapter la direction de son appui à l'axe longitudinal de l'enfant et favoriser ainsi la descente et éventuellement la rotation et la flexion de la tête de manière optimale.

- Lorsque la suture est verticale, on fait l'appui depuis le sommet du fond utérin dans un axe dirigé vers la sortie du bassin (détroit inférieur).
- Si la présentation est en OIGA, l'appui se fait depuis la droite sur le fond utérin, après que le fond ait été légèrement déplacé du côté des petites parties. Les mains se tiennent alors un peu à droite du sommet du fond utérin.
- Si la présentation est en OIDA, l'appui se fait depuis la gauche en haut. L'appui externe touche ainsi l'axe longitudinal de l'enfant et entraîne une meilleure flexion de la tête, tout en favorisant sa rotation et sa descente.

7. La parturiente est informée de ce qui va se passer.

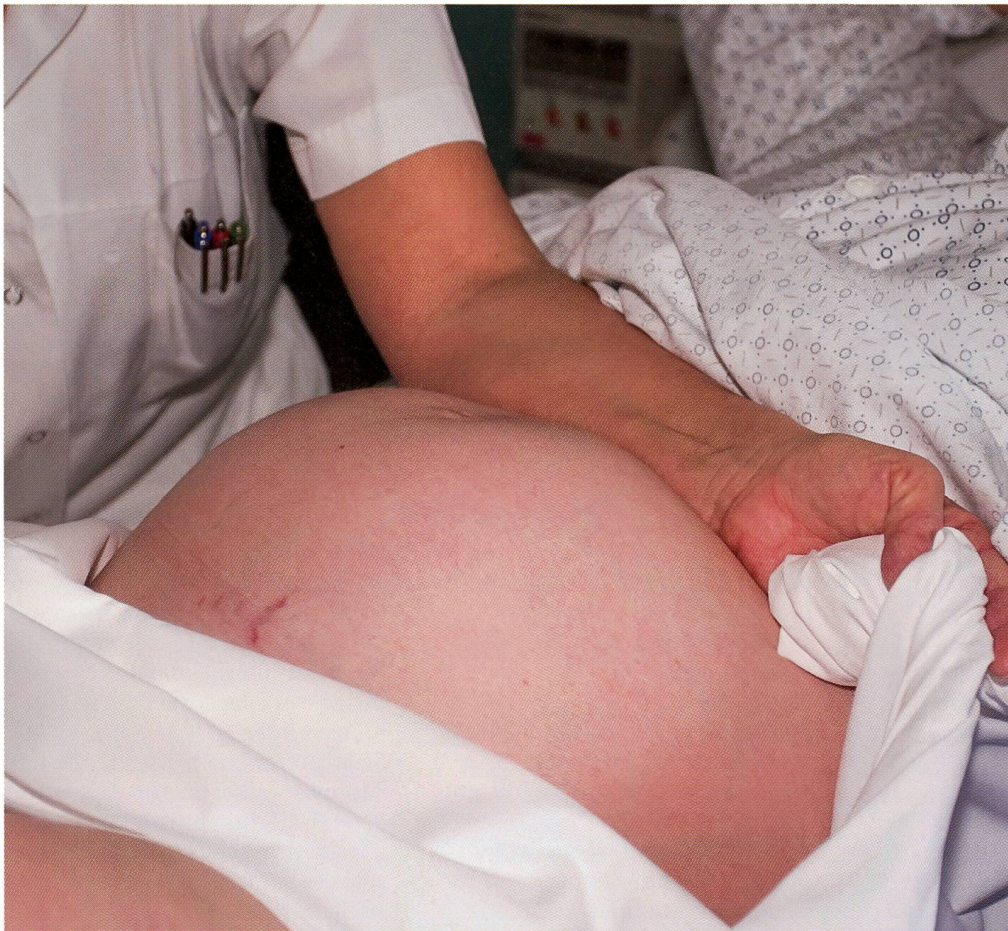8. Une palpation du fond utérin est effectuée.

9. Les deux mains sont posées à plat sur le fond utérin.

Toute autre manière de procéder est fautive, car on ne peut diriger son appui avec précision et ainsi la probabilité de provoquer des complications augmente.

10. L'appui vers le bas, en direction de la sortie du bassin, n'est exercé qu'à l'acmé de la contraction, après que la parturiente ait commencé à pousser activement.

11. L'appui ne peut être pratiqué que simultanément à une contraction.



Un «Kristeller» avec l'avant-bras.

Photos: Susanna Hufschmid

placenta, des saignements du péritoine et des états de choc peuvent être provoqués par cette manœuvre.»

De son côté, Gnirs [1] indique que la manœuvre de Kristeller, effectuée en cas d'expulsion retardée et de naissance difficile de la tête, représente un facteur de risque pour une dystocie des épaules: «*par un appui énergique sur le fond utérin on empêche éventuellement la rotation des épaules de se faire.*»

Uhl [7] parle de la manœuvre de Kristeller comme d'un facteur de risque d'embolie amniotique et de rupture utérine. D'autres recherches indiquent aussi différentes atteintes neurologiques ou cérébrales de nouveau-nés dues à l'exercice d'une force externe incontrôlée [9]. Au vu de tous ces risques, il paraît justifié de se poser la question: doit-on vraiment continuer à effectuer la manœuvre de Kristeller?

Analyse de la situation clinique

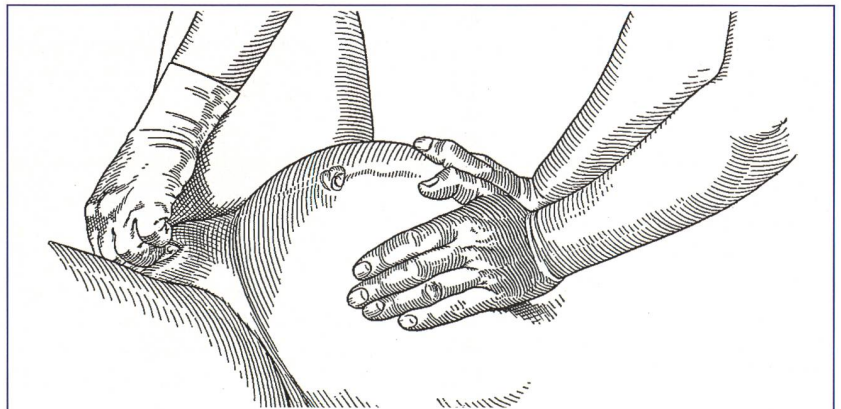
Il est clair que, dans la situation présentée, le Kristeller n'a pas été effectué correctement. Il me semble *que*, dans cette affaire, le point central

n'était pas le fait que cette manœuvre controversée ait été exécutée, mais plutôt *comment* cela s'est déroulé pour qu'on l'utilise.

Voici mes réflexions à ce sujet:

- Je n'ai pas eu le temps, avant que la manœuvre se fasse, d'informer calmement le couple sur ce qui allait se passer.

a eu des contractions insuffisantes était très long (deux heures et demie). Comme la femme avait des contractions fréquentes mais courtes, j'aurais dû commencer à introduire l'ocytocine plus tôt. Laisser la femme au calme, pour rassembler ses forces, aurait été une autre possibilité. Les contractions étaient toutefois trop fortes pour cela. Il aurait fallu en outre faire at-



Il y a faute quand l'expression abdominale est inopportune (commencée trop tôt ou continuée trop tard), trop énergique ou mal faite: «*Elle s'exerce sur le fond, et rien que sur le fond de l'utérus, avec les paumes des mains réunies en cupule. On ne doit jamais faire l'expression avec les poings fermés.*»

(Merger, Robert et al.: Précis d'obstétrique. Paris, Masson, 1974, 509)

- Dans le cas décrit, aucune indication explicite n'a été donnée ni pour une manœuvre de Kristeller ni pour une extraction par ventouse. Je ne trouvais cependant pas correct de mettre en doute la nécessité d'un Kristeller devant les futurs parents.
- J'aurais dû toutefois expliquer le déroulement technique du Kristeller.
- Je ne l'ai pas fait, parce que je ne disposais pas, à ce moment-là, de l'assurance nécessaire et d'arguments pour refuser ce Kristeller.

Qu'aurais-je dû faire?

Entre-temps, j'ai acquis de bonnes connaissances sur la manœuvre de Kristeller et j'ai développé des idées sur des alternatives possibles:

Variante 1:

L'espace de temps durant lequel la parturiente

tention à donner des forces à la parturiente.

Variante 2:

Différentes positions d'accouchement offrent des possibilités de changer ou d'influencer le processus physiologique et/ou pathologique de l'accouchement. Dans cette situation, j'avais affaire à une femme fatiguée, mais motivée à essayer différentes positions. J'aurais dû, par exemple, dire au médecin que la position verticale (ou debout appuyée en avant) aurait été plus appropriée pour utiliser la gravité, l'entrée du petit bassin étant plus grande que couchée sur le dos ou assise, et le besoin de pousser étant plus fort.

Toutes ces positions auraient non seulement eu un effet positif sur la descente de la tête fœtale, mais auraient pu dissuader la sage-femme, qui venait d'arriver dans cette situation, de proposer et de d'exécuter une manœuvre de Kristeller. La parturiente n'aurait pas été dans une position qui aurait permis à la sage-femme d'appliquer si rapidement un Kristeller.

Variante 3:

Comme des poussées actives de la femme ne faisaient pas avancer la tête de l'enfant, la question se pose de savoir s'il était opportun de continuer à faire pousser la femme. Sans poussées dirigées, il semblait que l'enfant allait bien selon le CTG, même si un liquide amniotique légèrement teinté faisait penser qu'il avait eu un stress à un moment du travail.

Il aurait été possible de retarder un peu les poussées dirigées et de favoriser la descente de la tête par un changement de position.

Variante 4:

En principe, si lors d'un accouchement en céphalique, la question d'effectuer une manœuvre de Kristeller se pose, l'alternative d'une extraction par ventouse ou par forceps est doit se poser elle aussi. Les préalables pour un accouchement instrumental étaient remplies dans ce cas, s'il s'agissait bien d'un épuisement maternel, et c'était là la seule indication. Les conditions comme un col à dilatation complète, une rupture des membranes, un bassin pas trop étroit, une tête fœtale sous les épines, pas de disproportion fœto-pelvienne et une position de la tête compatible avec une ventouse (pas de présentation de la face) étaient toutes remplies. Dans ce cas, le choix de la procédure in-

Maternités de Suisse romande

«Le Kristeller» en 2006

Un sondage a été réalisé par mes soins en janvier 2006 auprès des sages-femmes responsables dans 23 maternités romandes. Je n'ai rencontré aucun refus, sans doute parce que d'emblée j'ai garanti l'anonymat.

A quelle fréquence?

Très souvent:	0
Souvent*	5
Rarement*	10
Très rarement	3
Jamais	0

Qui l'effectue?

La sage-femme	7
Le médecin	2
Ça dépend	14

Comment?

Des 2 mains	0
De l'avant-bras	15
Ça dépend	8

Est-ce inscrit au dossier?

Oui	16
Non	7

«Le Kristeller», ce n'est donc ni une routine, ni une pratique systématisée (Très souvent = 0) ni une

technique reléguée dans l'histoire humaine (Jamais = 0).

Les sages-femmes n'aiment pas la manœuvre de Kristeller: certaines la détestent même; d'autres ont appris durant leur formation qu'il ne fallait jamais la pratiquer. Alors, elles ont tendance à dire qu'on l'effectue trop souvent. Elles reconnaissent cependant qu'elle est effectuée de moins en moins, donc de plus en plus rarement. Cinq des répondantes en arrivent ainsi à hésiter entre Souvent et Rarement. La plupart remettent tous leurs espoirs dans l'utilisation de la ventouse Kiwi.

«C'est horrible», «C'est brutal», «C'est douloureux»: dans leurs commentaires, les sages-femmes rappellent que la manœuvre de Kristeller laisse de mauvais souvenirs aux parents, à la mère surtout. Alors, ici ou là, des arrangements procéduraux ont été trouvés: on ne l'effectue que 2 ou 3 fois max. juste pour tenter d'éviter une ventouse ou un forceps; on en parle avant, on explique et on demande l'accord de la parturiente.

Josianne Bodart Senn

* 5 ont hésité entre Souvent et Rarement

combat alors au médecin; je n'avais pas de «droit au dialogue».

Variante 5:

J'aurais dû indiquer à la sage-femme qu'elle devait faire l'appui du côté droit de la femme pour favoriser la rotation physiologique de l'enfant, car je connaissais la position de la présentation. J'aurais dû décider avec elle qu'elle écoute mes instructions, tout comme la parturiente le faisait. Quand j'ai constaté que le Kristeller allait être réalisé avec l'avant-bras, j'aurais dû intervenir pour lui demander d'appuyer plutôt avec les mains posées à plat sur le fond de l'utérus.

Mes conclusions

- A l'avenir, dans une situation semblable, je choisirai avant tout les variantes 2, 3 et 5.
- Je fais l'hypothèse suivante: La manœuvre de Kristeller n'est légitime qu'en présence d'indications

claires, effectuée correctement et en l'absence de contre-indications.

- Conséquences pour une collaboration en équipe de même profession ou interdisciplinaire: A l'avenir, j'exprimerai mes pensées et mes doutes lors de la décision d'une procédure. J'interviendrai, je mentionnerai des solutions alternatives, je les argumenterai. J'aimerais pouvoir discuter des problèmes et des aspects peu clairs et les résoudre. Je souhaite également évaluer les accouchements spécialement difficiles, avec les professionnels concernés, pour pouvoir agir dans une situation semblable de manière plus compétente et davantage basée sur l'évidence.

Traduction: Josianne Bodart Senn et Sylvie Uhlig Schwaar

Par manque de place, le texte original a été légèrement raccourci.

La bibliographie se trouve page 10.