

# L'enfance du cerveau

Autor(en): **Frei, Pierre-Yves**

Objektyp: **Article**

Zeitschrift: **Horizons : le magazine suisse de la recherche scientifique**

Band (Jahr): - **(2004)**

Heft 62

PDF erstellt am: **21.07.2024**

Persistenter Link: <https://doi.org/10.5169/seals-552050>

## **Nutzungsbedingungen**

Die ETH-Bibliothek ist Anbieterin der digitalisierten Zeitschriften. Sie besitzt keine Urheberrechte an den Inhalten der Zeitschriften. Die Rechte liegen in der Regel bei den Herausgebern.

Die auf der Plattform e-periodica veröffentlichten Dokumente stehen für nicht-kommerzielle Zwecke in Lehre und Forschung sowie für die private Nutzung frei zur Verfügung. Einzelne Dateien oder Ausdrucke aus diesem Angebot können zusammen mit diesen Nutzungsbedingungen und den korrekten Herkunftsbezeichnungen weitergegeben werden.

Das Veröffentlichen von Bildern in Print- und Online-Publikationen ist nur mit vorheriger Genehmigung der Rechteinhaber erlaubt. Die systematische Speicherung von Teilen des elektronischen Angebots auf anderen Servern bedarf ebenfalls des schriftlichen Einverständnisses der Rechteinhaber.

## **Haftungsausschluss**

Alle Angaben erfolgen ohne Gewähr für Vollständigkeit oder Richtigkeit. Es wird keine Haftung übernommen für Schäden durch die Verwendung von Informationen aus diesem Online-Angebot oder durch das Fehlen von Informationen. Dies gilt auch für Inhalte Dritter, die über dieses Angebot zugänglich sind.



# L'enfance du cerveau

**A l'Hôpital universitaire de Genève, Petra Hüppi et son équipe font appel aux techniques d'imagerie médicale de pointe pour comprendre le développement et la plasticité du cerveau chez les nouveau-nés et tenter un jour d'atténuer les conséquences de certaines lésions graves.**

PAR PIERRE-YVES FREI  
PHOTOS HUG

**A** quoi tient une carrière. Elle n'avait pas dix ans quand elle découvrit le monde hospitalier. Même si la petite Petra Hüppi ne souffrait pas d'une affection grave, il lui arrivait de fréquenter des enfants cérébrolésés et lourdement handicapés. Malgré son jeune âge, elle fut touchée par le courage de ces jeunes patients et le dévouement du personnel soignant. Elle se promet qu'une fois adulte, elle se consacrerait à cette même cause.

Quelques décennies plus tard, cette promesse d'enfant s'est réalisée. Médecin adjoint et professeur ordinaire en pédi-

atrie à Genève, Petra Hüppi s'apprête à prendre la direction du tout nouveau service du développement et de la croissance de l'Hôpital de Genève. « Nous y prendrons en charge toutes les affections liées au développement de l'enfant en bas âge et en particulier celles qui touchent son cerveau et qui s'opposent à l'émergence des fonctions neuro-comportementales essentielles à son intégration à la vie scolaire et sociale. Aujourd'hui, nous nous intéressons particulièrement à la plasticité du cerveau, lésé ou non, chez les nouveau-nés. Que se passe-t-il si un bébé subit une lésion cérébrale à la suite d'une hypoxie (manque d'oxygène) ou d'une ischémie (arrêt de l'afflux sanguin dans une région du corps)? Il est possible qu'une fonction

très affectée soit partiellement récupérée par une région voisine du cerveau. Comprendre comment opère cette plasticité, dans quelles conditions elle se réalise et comment on peut la stimuler constitue pour mon équipe et moi un objectif majeur. »

## Résonance magnétique

Pour étudier le cerveau en « direct » comme elle doit le faire, Petra Hüppi doit recourir à des moyens techniques importants. Il n'y a guère que l'imagerie par résonance magnétique (IRM) pour relever le défi. Un instrument aussi puissant que complexe.

L'IRM représente un progrès majeur pour la médecine en permettant de réaliser de façon non invasive et non irradiante des images médicales de l'intérieur du corps avec une précision inégalée. L'IRM est basée sur les propriétés magnétiques de certains noyaux, comme celui de l'hydrogène-1, présent en abondance dans les tissus

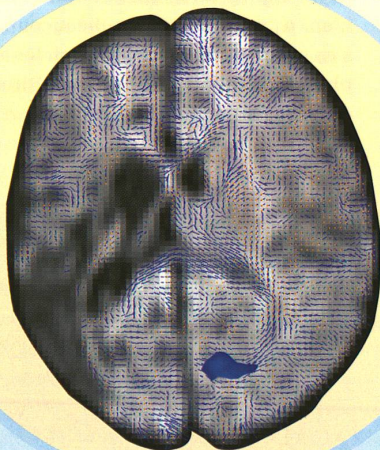


Image de gauche :  
cerveau d'un enfant de trois  
mois avec absence, à gauche,  
de réponses corticales aux  
stimulations visuelles  
et de fibres de la radiation.

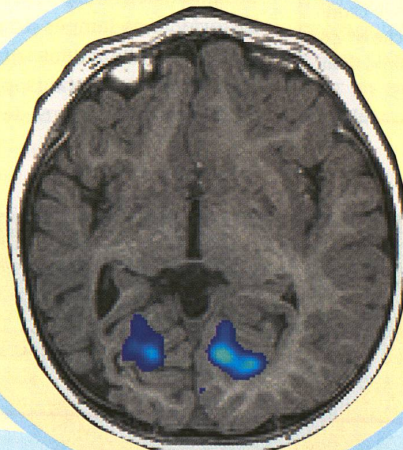



Image de droite :  
à l'âge de vingt mois,  
les deux hémisphères  
répondent de façon  
presque aussi intense  
et les fibres de la radiation  
se sont développées dans  
la partie lésée.






biologiques, tels le cerveau. Lorsque ces noyaux d'hydrogène sont soumis à un champ magnétique intense, ils s'orientent préférentiellement le long du champ. La magnétisation ainsi créée peut être détectée par l'application d'une onde de radiofréquence adaptée qui au final permet de créer des images anatomiques de haute résolution. Il devient alors possible de suivre les principales étapes du développement des structures cérébrales, avec en point d'orgue la prolifération et la migration des neurones, l'apparition des circonvolutions cérébrales que les spécialistes appellent gyri, mais aussi la migration et la différenciation des cellules gliales qui n'en restent pas moins essentielles à la survie des neurones puisqu'elles leur fournissent leur nourriture, les supportent, les protègent et éliminent les déchets résultant de la mort neuronale. Ce sont enfin certaines de ces cellules gliales, les oligodendrocytes, qui constituent la myéline, une gaine isolante qui finit de se mettre en place autour des neurones dans les premiers mois et années de la vie. Si la mise en place de cette substance est empêchée, cela peut entraîner de graves dysfonctions, motrices notamment. Le principal avantage de l'IRM en pédiatrie est de pouvoir visualiser la myélinisation du cerveau en développement.

#### Bons traducteurs

Mais attention, l'IRM, aussi puissant soit-il, ne sert à rien si l'on ne dispose pas des bons traducteurs. Le flot de données qu'il produit exige en effet d'être canalisé, traduit, analysé et modulé afin que les utilisateurs puissent obtenir des images porteuses d'information. C'est là le travail des ordinateurs et des logiciels d'analyse, qui permet la quantification de la maturation du cerveau. « Nous avons beaucoup travaillé sur le développement d'outils informatiques afin de suivre toujours mieux le comportement des différents types de tissus présents dans le cerveau et ainsi pouvoir suivre leur développement et les lésions éventuelles qui les touchent. »

IRM, logiciels « maison », l'arsenal technique de Petra Hüppi est presque



La chercheuse  
Petra Hüppi  
effectuant un  
examen IRM  
sur un bébé.

complet. Il ne manque plus que l'imagerie par diffusion qui mesure le mouvement aléatoire des molécules d'eau. C'est là un cousin de l'IRM conventionnelle. Pour faire simple, cet outil repose sur le principe selon lequel une molécule d'eau libre de toute contrainte est naturellement agitée d'un mouvement parfaitement erratique. Mais tout change si cette même molécule est soudainement canalisée. Elle se voit alors forcée de suivre une direction privilégiée déterminée par l'orientation des fibres nerveuses. C'est ainsi que l'on peut suivre le développement des fibres, grâce auxquelles s'établissent les millions, les milliards même de connexions nécessaires au bon fonctionnement de notre cerveau.

Dans l'une de leurs dernières études, Petra Hüppi et son équipe ont recouru à toutes ces techniques pour suivre le développement cérébral d'un enfant né à terme, mais qui, trois jours après sa naissance, fut secoué de convulsions. Diagnostic : lésion importante dans la partie gauche du cerveau.

« Dans un premier temps, nous avons soumis cet enfant à des tests fonctionnels. Nous éclairions son œil avec un flash lumineux, puis grâce à l'IRM, nous observions quelle partie du cerveau traitait cette information visuelle. Si le cortex visuel droit répondait normalement, en revanche, son correspondant à gauche, là où se trouvait la vision, ne montrait presque

aucune activité. Nous étions de toute évidence en présence d'un enfant affecté d'une hémivision. Comment allait-elle évoluer et la plasticité naturelle du cerveau pourrait-elle y remédier, voilà ce qui nous intéressait. »

#### Prévenir et soigner

A trois mois, la partie gauche du cerveau de ce petit malade, telle qu'elle apparaît grâce à l'imagerie de diffusion en calculant le tenseur de diffusion, présente un déficit fibreux évident. La radiation optique est incomplète. Qu'en sera-t-il à l'avenir ? L'équipe procède à de nouvelles mesures lorsque l'enfant atteint sa première année. Bonne nouvelle : soumis aux exercices de stimulation visuelle, le cerveau répond désormais, même s'il le fait timidement, du côté gauche. L'imagerie par tenseur de diffusion le confirme : la région présente bien un développement des fibres. La démonstration est définitivement faite huit mois plus tard. La réponse est presque aussi intense dans les deux hémisphères. « Nous avons assisté au travail de la plasticité, s'émerveille Petra Hüppi, à la récupération d'une fonction que l'on pouvait croire perdue. Le plus extraordinaire c'est que ce n'est pas seulement la partie lésée elle-même qui s'est en partie rétablie, mais une région connexe qui a repris à son compte une radiation optique. Le cerveau est décidément un organe étonnant. » ■