

Zeitschrift: Mitteilungen aus dem Gebiete der Lebensmitteluntersuchung und Hygiene = Travaux de chimie alimentaire et d'hygiène
Herausgeber: Bundesamt für Gesundheit
Band: 19 (1928)
Heft: 2-3

Artikel: Anämien als Vitaminmangelkrankheiten
Autor: Stiner, Otto
DOI: <https://doi.org/10.5169/seals-984274>

Nutzungsbedingungen

Die ETH-Bibliothek ist die Anbieterin der digitalisierten Zeitschriften. Sie besitzt keine Urheberrechte an den Zeitschriften und ist nicht verantwortlich für deren Inhalte. Die Rechte liegen in der Regel bei den Herausgebern beziehungsweise den externen Rechteinhabern. [Siehe Rechtliche Hinweise.](#)

Conditions d'utilisation

L'ETH Library est le fournisseur des revues numérisées. Elle ne détient aucun droit d'auteur sur les revues et n'est pas responsable de leur contenu. En règle générale, les droits sont détenus par les éditeurs ou les détenteurs de droits externes. [Voir Informations légales.](#)

Terms of use

The ETH Library is the provider of the digitised journals. It does not own any copyrights to the journals and is not responsible for their content. The rights usually lie with the publishers or the external rights holders. [See Legal notice.](#)

Download PDF: 08.02.2025

ETH-Bibliothek Zürich, E-Periodica, <https://www.e-periodica.ch>

zessen, deren Vorhandensein im Röntgenbild durch Auftreibungen und Verdickungen des Knochens angezeigt wird, oder mit Frakturen. Einen Entzündungsprozess zeigt die Abbildung 4, auf der ein deutlich verdickter (und verkürzter) linker Femur zu sehen ist; eine typische Fraktur wird in der Abbildung 5 vorgeführt; sie ist infolge Verabreichung eines Vitaminpräparates in Heilung begriffen (Kallusbildung).

Während im vorstehenden Falle der Knochen ungefähr in der Mitte gebrochen ist, werden in anderen, selteneren Fällen auch Frakturen an den Enden des Femur, den Epiphysenlinien (Wachstumszonen der langen Röhrenknochen) entsprechend, angetroffen.

Selten habe ich Frakturen an den vorderen Gliedmassen gefunden. Allerdings fallen sie weniger auf und sind durch die manuelle Untersuchung viel schwieriger nachzuweisen als die Oberschenkelbrüche. In der folgenden Abbildung 6 sind am linken Vorderbein Radius und Ulna in der Epiphysenlinie gebrochen, am rechten nur der Radius etwas oberhalb dieser Linie.

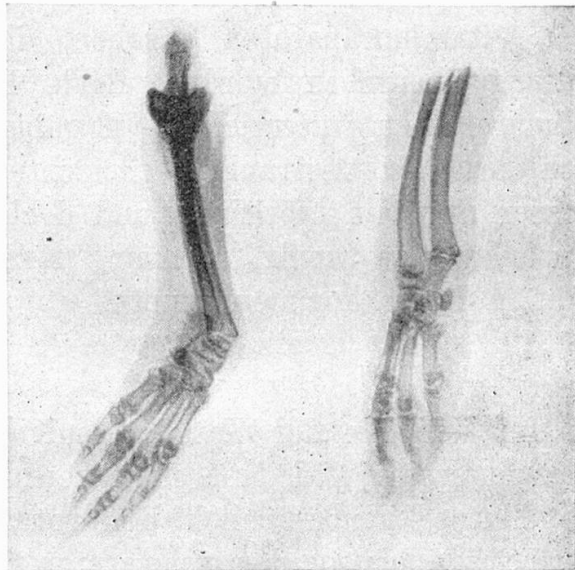


Abb. 6.

Die hier beschriebenen krankhaften Veränderungen des Knochengerüsts des Meerschweinchens finden zum grossen Teil ihre Analogien in der menschlichen Pathologie.

Anämien als Vitaminmangelkrankheiten.

Von Dr. OTTO STINER.

(Aus dem hygienisch-bakteriologischen Laboratorium
des Eidgenössischen Gesundheitsamtes.)

In einer kurzen Veröffentlichung in Heft 3/4 des Jahrgangs 1926 habe ich auf die Schwierigkeiten hingewiesen, die gegenwärtig noch einer exakten Prüfung von Vitaminpräparaten entgegenstehen. Ich stellte damals das Postulat auf, dass der Fabrikant, der Vitaminpräparate in den Handel bringen will, sich ausweisen müsse, dass er über die nötigen Einrichtungen und das wissenschaftliche Personal verfügt, um im Tierversuch den Nachweis einer ausreichenden Vitaminwirkung dieser Präparate

zu liefern; auf Verlangen soll er die Versuchsprotokolle vorzeigen müssen. Als Ersatz für die Versuche wollte ich in besonderen Fällen den Beweis gelten lassen, dass die Produkte aus Materialien hergestellt seien, welche nach dem heutigen Stand der Wissenschaft für besonders vitaminreich gehalten werden, und dass durch den Fabrikationsprozess die Vitamine nicht zerstört und auch nicht wesentlich geschädigt worden sind.

Dass man sich, wenn man von der Forderung des Nachweises der Vitaminwirkung im Tierversuch absehen und meinen zweiten Vorschlag annehmen wollte, auf ein sehr unsicheres Terrain begibt, habe ich an zwei Vitaminpräparaten gesehen, die mir im verflossenen Jahre zur Prüfung übergeben wurden. Beide Präparate waren aus erstklassigen Rohmaterialien von reichem Vitamingehalt hergestellt, beide, soweit ich nach den mir vertraulich gemachten Angaben beurteilen konnte, mit grosser Sorgfalt fabriziert, und doch war das eine absolut unwirksam, das andere so wenig wirksam, dass seine therapeutische Verwendung nicht in Frage kommen konnte.

* * *

Im Verlaufe der Versuche mit dem einen dieser Präparate konnte ich zum ersten Male mit einer gewissen Regelmässigkeit Veränderungen des Blutes, hauptsächlich der roten Blutzellen, beobachten, Anämien aller Grade bis zu den schwersten Formen. Die Beschaffung der einfachen und handlichen Apparatur nach Sahli-Hayem gestattete mir die Vornahme fortlaufender Versuche; die Technik ist auch für den weniger Geübten verhältnismässig leicht und ohne allzugrossen Zeitaufwand zu handhaben.

Es liessen sich gewöhnlich schon einige Wochen nach Versuchsbeginn, d. h. nach Beginn der Fütterung der Tiere mit sterilisierter Nahrung (Heu und Rüben, beide $\frac{1}{2}$ Stunde im Autoklaven bei 120° C. sterilisiert) oder mit an sich vitaminarmer Nahrung (gekochte Milch und Weissbrot) Veränderungen der Blutelemente und bald einmal die charakteristischen Bilder gewisser Anämien bis zur schweren sogenannten perniziösen Anämie beobachten, und es dürfte mit diesen Versuchen der Beweis geleistet sein, dass eine falsche Ernährung allein, ohne komplizierende Infektionen etc., schon genügt, um die gefürchteten Blutkrankheiten hervorzurufen. Wenn man die Ernährungsweise speziell der weiblichen Bevölkerungskreise studiert und Vergleiche mit meinen Versuchen anstellt, so verwundert man sich über die grosse Zahl der Blutkrankheiten, die bei uns, hauptsächlich beim weiblichen Geschlecht, auftreten, nicht mehr.

Dass man die Resultate von Tierversuchen nicht ohne weiteres dazu verwenden kann, die Entstehungsweise und den Verlauf von Krankheiten beim Menschen zu demonstrieren, braucht nicht besonders hervor-

gehoben zu werden. Aber gerade bei den Vitaminmangelkrankheiten ist doch durch vielfältige Erfahrung bewiesen, dass man bei Auswahl geeigneter Tierarten und sachgemässer Anordnung der Versuche Krankheitsbilder hervorrufen kann, die sich von den beim kranken Menschen beobachteten nur wenig unterscheiden. So sind unter anderem auch die beim Meerschweinchen in einer grossen Zahl meiner Versuchsreihen stets wieder auftretenden Veränderungen des Blutbildes so typisch, dass man berechtigt ist, daraus gewisse Schlüsse auf die Entstehung der durch gleiche oder ähnliche Bilder gekennzeichneten menschlichen Krankheiten zu ziehen.

Die typische Vitaminmangelkrankheit des Meerschweinchens ist der Skorbut, eine Krankheit, die in der menschlichen Pathologie früher wohlbekannt und gefürchtet, in neuerer Zeit aber — wenigstens in unserem Erdteil — selten geworden war und erst durch den Weltkrieg wieder, namentlich bei den zum Hungern verurteilten Völkern Zentraleuropas, seine schreckliche Bedeutung zurückgewann.

Schon die Beobachtungen aus früherer Zeit wiesen darauf hin, dass der Skorbut lediglich eine Folge falscher, infolge des Fehlens irgend eines unbekanntes Bestandteiles qualitativ ungenügender Ernährung sein müsse; auch die Bakteriologie, die in ihrer ersten Blütezeit so ziemlich alle Krankheiten auf eine Infektion zurückzuführen versuchte, vermochte diese Ansicht auf die Länge nicht mit Erfolg zu bekämpfen. Das Studium der Möller-Barlow'schen Krankheit, des Skorbutes der kleinen Kinder, brachte einige Gelehrte schon frühzeitig auf den richtigen Weg zur Erklärung der ätiologischen Faktoren, einen Weg, der bei weiterer Verfolgung der Angelegenheit schon vor Jahrzehnten hätte zur Entdeckung der Stoffe führen müssen, die wir gegenwärtig als Vitamine bezeichnen. Der Berner Pädiater Prof. Stooss schliesst bei der Besprechung einiger Fälle von infantilem Skorbut¹⁾ aus den von den verschiedenen Autoren gemachten Angaben über die Ernährung der erkrankten Kinder, dass zur Entstehung der Krankheit «ein Defizit *in ganz bestimmter*, aber uns noch unbekannter Richtung notwendig ist».

Die Therapie des Skorbutes war schon immer eine typische Vitamintherapie: die skorbutkranke Mannschaft von Segelschiffen auf langer Fahrt wurde geheilt, wenn sie rechtzeitig Land antraf, wo sie sich mit frischen Gemüse und Früchten versorgen konnte; gegen den Säuglingskorbut wurden rohe Milch und Fruchtsäfte gegeben.

Der Skorbut des Menschen kommt erst nach langdauernder Einwirkung der Schädigung zum Ausbruch, jedenfalls treten charakteristische Symptome erst viele Monate nach Beginn der mangelhaften Ernährung auf, wenn wir auch annehmen müssen, dass schon früher gewisse Organe, namentlich die Drüsen mit innerer Sekretion, durch den Vitaminmangel

¹⁾ Korrespondenzblatt für Schweizer Aerzte, 1903, S. 497.

gelitten haben. Darauf deutet der in der Anamnese des Säuglingsskorbut stets erwähnte länger dauernde Gewichtsstillstand, welcher, wie Autopsien am *Versuchstier* in diesem Zustand zeigen, bereits einem ziemlich vorgeschrittenen Stadium der Krankheit entspricht.

Beim Meerschweinchen kann durch Verabreichung einer Nahrung, die frei von Vitamin C und überdies sonst ungeeignet ist, z. B. Hafer und Wasser, schon in 2—3 Wochen ein Skorbut ausgelöst werden, der durch ausgedehnte Blutungen imponiert, bezüglich der Beteiligung der inneren Organe an der Krankheit aber wenig oder keine Schlüsse zulässt. Erst eine Ernährung, die der für das Tier gebräuchlichen und zuträglichen mehr oder weniger entspricht, aber ihrer Vitamine ganz oder teilweise beraubt ist, erzeugt die für den langsam entstehenden Skorbut typischen Erscheinungen. Zu diesen gehören nun unter anderem schwere Schädigungen des Blutes, die sich durch charakteristische Veränderungen sowohl des weissen, wie des roten Blutbildes äussern; dabei tritt bald die Schädigung des einen, bald die des andern Bildes mehr in den Vordergrund.

Die Veränderungen, die mit den weissen Blutkörperchen vorgehen, sind schon mehrfach besprochen worden. Sie bestehen in einer absoluten Verminderung der Zahl und in einer Verschiebung der prozentualen Verteilung der Leukozytenarten, indem die eine Art, die Eosinophilen, zum grössten Teil oder sogar gänzlich verschwindet, und die Lymphozyten, die normalerweise im Blute des Meerschweinchens schon stärker vertreten sind, als im menschlichen Blute, prozentual noch zunehmen, beziehungsweise von der allgemeinen Verminderung nicht betroffen werden. Die gleichen Erscheinungen traten auch in meinen Versuchen auf, es zeigten sich nur insofern Unterschiede gegenüber den von andern Untersuchern geschilderten weissen Blutbildern, als ich in protrahierten Fällen weisse Blutkörperchen fand, die ich sonst nie gesehen hatte und die auch in der Blutliteratur, soweit ich sie studieren konnte, nicht verzeichnet waren.

Bei einer Anzahl von Tieren, bei denen nach etwa 6—8 Wochen der für den Skorbut charakteristische Gewichtsstillstand eingetreten war, und die nun für verhältnismässig lange Zeit, wieder 6—8 Wochen oder noch länger, darin verharrten, zeigten sich gegen das Ende dieses Stadiums oder erst in dem diesem folgenden des akuten Gewichtssturzes, der gewöhnlich in kurzer Zeit den Tod im Gefolge hat, ganz kleine Lymphozyten in grosser Zahl. Sie sind bedeutend kleiner als die gewöhnlichen kleinen Lymphozyten und zeichnen sich vor diesen ausserdem durch das absolute Fehlen eines Plasmarandes aus. Es scheinen nur die Kerne vorhanden zu sein, und die sind von den gelegentlich in diesem Krankheitsstadium im Blute anzutreffenden freien Kernen roter Blutkörperchen auf den ersten Blick nur durch die Farbe zu unterscheiden, die bei diesen

blauschwarz ist, während die — in der Grösse ziemlich übereinstimmenden — Lymphozyten dunkelvioletts erscheinen (Leishman - Romanowsky - Färbung).

Eine andere Leukozytenart, die ich nur einmal angetroffen habe, gehörte zu den Monozyten. In der Grösse entsprachen diese Zellen den gewöhnlichen Monozyten und Uebergangsformen, dagegen wich die Form des Kernes, der stets eine Art S bildete, stark von den gebräuchlichen ab, und ausserdem unterschied sich das Plasma der Zellen dadurch von denjenigen gleicher Grösse, Monozyten oder Lymphozyten, dass es sich sehr zart hellblau färbte und nicht die geringsten Einschlüsse, weder Körnelung noch Vakuolen zeigte. Es handelte sich um ein Tier mit einem karzinomähnlichen Tumor der Lunge, der in der Lingula lokalisiert war und nach meiner Ansicht, die ich hier nicht näher begründen will, ätiologisch mit dem Vitaminmangel zusammenhing. Das Tier war eines der verschwindend wenigen, die länger als ein Jahr die falsche Ernährung ertragen hatten.

Wenig erforscht sind die Veränderungen des roten Blutbildes beim Skorbut des Menschen, und auch in der Hochflut der Vitaminliteratur sind bis jetzt darüber wenig genaue Mitteilungen zu finden. Und doch sind die Veränderungen, die wir beim Versuchstier sehen, ausserordentlich interessant und können uns für die Entstehung und nicht zuletzt auch für die Behandlung der Blutkrankheiten des Menschen hochwichtige Anhaltspunkte geben.

Leichte Anämien treten schon 3—4 Wochen nach Versuchsbeginn auf; der Hämoglobingehalt sinkt auf 70 und 60, leichte Anisozytose und Polychromasie zeigen den vermehrten Anspruch an die blutbildenden Organe. Diese Erscheinungen sind zwanglos zu erklären durch die hämorrhagische Diathese, die das Hauptsymptom des Skorbut bildet, das massenhafte Austreten von Blutzellen aus den Gefässen und deren Zugrundegehen. Sobald der Skorbut in ein chronisches Stadium übergeht, hören die Blutaustritte mehr und mehr auf, und trotzdem scheinen die blutbildenden Organe immer weniger ihrer Pflicht genügen zu können. Der Farbstoffgehalt geht zurück auf 40, 30, in ganz schweren Fällen bis auf 20 (einmal auf 17), die Zahl der Erythrozyten nimmt entsprechend ab und geht unter 2 Millionen, sogar unter eine Million zurück. Im Gegensatz zu diesen rückläufigen Erscheinungen belebt sich das rote Blutbild bezüglich Form und Farbe, es erscheinen ganz grosse und ganz kleine Zellen, die zum Teil (im ungefärbten Präparat) abnorme Formen annehmen; später treten immer mehr polychromatophile Zellen, kernhaltige und granuliert Erythrozyten und Megaloblasten auf, bis das Bild der perniziösen Anämie fertig ist. Ich muss hier allerdings beifügen, dass das von vielen Autoren verlangte Erfordernis für die Sicherung der Diagnose perniziöse Anämie — der erhöhte Färbungsindex — nur

in zwei Fällen einwandfrei, d. h. bei mehrmaliger Untersuchung nachzuweisen war. Kernhaltige Erythrozyten werden in grösserer Zahl nur dann beobachtet, wenn das Tier in diesem Stadium hungerte (z. B. infolge vorgeschrittener Zahnkaries mit schweren Defekten des Gebisses).

Ich möchte darauf verzichten, an dieser Stelle eine Klassifizierung der Anämien nach den Grundsätzen der Hämatologie zu geben, und nur wiederholen, dass alle möglichen Bilder, vom Typus der chloroseähnlichen bis zur ausgesprochen perniziösen Anämie, angetroffen werden. Aus den Unterschieden, die sich beim Vergleich der Krankheitsbilder der Versuchsreihen mit Milchfütterung (Milch und Zwieback: Vitamin A ist reichlich vorhanden, Vitamin C zerstört oder geschädigt, von vornherein spärlich vorhanden) gegenüber den Tieren mit sterilisierter Normalnahrung (Vitamin A spärlich vorhanden, wahrscheinlich nicht geschädigt, Vitamin C ursprünglich reichlich, aber zerstört oder geschädigt) ergeben, kann vielleicht geschlossen werden, dass wohl das Fehlen des Vitamin C als Grundursache der schweren Veränderungen des Blutbildes in Betracht kommt; dass aber das Vitamin A entweder vikarierend für C eintreten kann oder wenigstens sein Vorhandensein das Auftreten ganz schwerer Schädigungen verhindert oder zum mindesten verzögert. Die Schädigungen waren bei den Milchtieren stets viel weniger ausgesprochen und traten langsamer auf; eine kleine Anzahl von Tieren konnte sich sogar auf diese Ernährungsart einstellen und dabei 6, 8 Monate, ausnahmsweise sogar über ein Jahr leben. Bei den Tieren mit steriler Normalnahrung waren die Veränderungen schwerer, eine Angewöhnung trat nie ein.

Der Einfluss der Vitamine war stets leicht festzustellen, wenn solche in irgendeiner Form der Nahrung beigelegt wurden. Gras oder frische Gemüse stellten bei den leichteren Fällen in kurzer Zeit das normale Blutbild wieder her. In den schweren Fällen wurde die Blutkrankheit durch Darreichung von konzentrierten Vitaminpräparaten, hauptsächlich durch *Biotose*, stets rasch gebessert; schon in verhältnismässig kurzer Zeit ging der Hämoglobingehalt auf das Doppelte, sogar Dreifache hinauf. Allerdings war bei den schweren Anämien der Zustand der Tiere meist ein derartiger, dass sie wegen der allgemeinen Schwäche oder wegen Zahndefekten nicht mehr genügend anderweitige Nahrung aufnehmen konnten und nach einiger Zeit trotz weitgehender Besserung des Blutbildes, die sich nicht nur in erhöhtem Hämoglobingehalt, sondern auch in der Veränderung von Form und Zahl der Blutkörperchen in der Richtung zum Normalen ausdrückte, an Unterernährung eingingen. Das Vitaminpräparat allein, das in Gaben von 2—3 cm³ täglich, mit der gleichen Menge Milch oder Wasser verdünnt, verabreicht wurde, konnte auf die Dauer nicht den gesamten Körperhaushalt bestreiten.