

Zeitschrift: Mitteilungen der Naturforschenden Gesellschaft Bern
Herausgeber: Naturforschende Gesellschaft Bern
Band: - (1880)
Heft: 979-1003

Artikel: Kleine teratologische Mittheilungen
Autor: Guillebeau, Alfred
DOI: <https://doi.org/10.5169/seals-318951>

Nutzungsbedingungen

Die ETH-Bibliothek ist die Anbieterin der digitalisierten Zeitschriften. Sie besitzt keine Urheberrechte an den Zeitschriften und ist nicht verantwortlich für deren Inhalte. Die Rechte liegen in der Regel bei den Herausgebern beziehungsweise den externen Rechteinhabern. [Siehe Rechtliche Hinweise.](#)

Conditions d'utilisation

L'ETH Library est le fournisseur des revues numérisées. Elle ne détient aucun droit d'auteur sur les revues et n'est pas responsable de leur contenu. En règle générale, les droits sont détenus par les éditeurs ou les détenteurs de droits externes. [Voir Informations légales.](#)

Terms of use

The ETH Library is the provider of the digitised journals. It does not own any copyrights to the journals and is not responsible for their content. The rights usually lie with the publishers or the external rights holders. [See Legal notice.](#)

Download PDF: 06.02.2025

ETH-Bibliothek Zürich, E-Periodica, <https://www.e-periodica.ch>

négligés par les mineurs, et à des assaïms de très petits mouches. Les yeux de ces divers animaux se sont sans doute accoutumés à l'obscurité absolue qui règne dans ces lieux souterrains.

Alfred Guillebeau.

Kleine teratologische Mittheilungen.

Vorgetragen in der Sitzung vom 10. Juli 1880.

I.

Angeborener völliger Mangel beider Ohrmuscheln bei einem Kaninchen. Jederseits eine atheromatöse Retentionscyste auf dem äusseren Gehörgange.

Bei einem älteren, wohl entwickelten und gesunden Kaninchen, war der congeniale, völlige Defect beider Ohrmuscheln besonders auffällig. An dem Orte, wo diese Knorpel sonst vorzukommen pflegen, befand sich jederseits, unter der behaarten Kopfhaut, ein weicher, runder, kirschgrosser Höcker. Auf einem derselben war eine feine Oeffnung bemerkbar, durch welche ein dünner, weisser Pfropfen hervortrat, wenn auf diese Stelle auch nur sanft gedrückt wurde. Die Höcker waren Bälge, in welchen sich eine erhebliche Menge blendend weisser Masse, aus Pflasterepithelien bestehend, angesammelt hatte.

Ring- und Schildknorpel waren gut entwickelt; auch der äussere Gehörgang, das mittlere und innere Ohr waren von normaler Grösse und Form.

O. Larcher ¹⁾ hat abnorme Kleinheit einer der beiden Ohrmuscheln bei einem Kaninchen beobachtet; aber auch einseitiger Mangel dieses Theiles bei Thieren derselben Art sahen *Rivolta* ²⁾ und der schon genannte *O. Larcher* ³⁾.

II.

Ein Fall von *Acephalus bipes* (Gurlt).

Diese Missbildung, welche *Isidore Geoffroy Saint-Hilaire* *Peracephalus bipes* nannte, gehört nicht zu den seltenen Monstruositäten. Das Präparat ⁴⁾, dessen Beschreibung hier folgt, stammt von einem Schafe, welches zuerst ein normales Lamm und unmittelbar darauf das betreffende Monstrum warf. Es besteht dasselbe aus einem ganz kurzen Rumpfe und zwei Hinterbeinen von normaler Gestalt und Grösse.

Bekanntlich haben die Lämmer unserer Gegend einen Schwanz von bedeutender Länge; dieser Missgeburt geht aber ein solcher ab. Das Ganze ist von einer mit Wolle dicht besetzten Haut überzogen.

Auf der Bauchseite des Rumpfstummels befindet sich eine Spalte, durch welche ein kurzes Stück Darm, an einer Gekrösplatte hängend, hervortritt.

Am Knochengerüste kann eine sehr kurze Halswirbelsäule, auf welche eine ebenso kurze Brustwirbelsäule mit nur wenig Rippen folgt, unterschieden werden. Entgegen der gewöhnlichen Angabe, es fehle in der Regel das Brustbein, ist dieser Knochen hier vorhanden; es setzen sich

¹⁾ *O. Larcher*, *Mélanges de pathologie comparée et de tératologie*, p. 8.

²⁾ Von *O. Larcher* an der soeben genannten Stelle citirt.

³⁾ l. c., pag. 273.

⁴⁾ Ich verdanke dasselbe der gütigen Zusendung von Hrn. Thierarzt *Fleury* in Delsberg.

beiderseits die vordersten Rippen an demselben fest. Auch die Lendenwirbelsäule zeichnet sich durch grosse Kürze aus. Die Beckenknochen und die Knochen der hintern Gliedmassen weichen dagegen von der gewöhnlichen Gestalt nicht ab.

Das Rückenmark fängt vornen als dünner Faden an; die Lendenanschwellung ist in normaler Weise ausgebildet; dasselbe kann von dem Hüftgeflecht mit den Hüftnerven gesagt werden.

Herz, Lunge und Leber fehlen. Das kurze Stück Darm, dessen Vorkommen ich schon erwähnte, verbindet sich nach hinten mit der Harnblase.

Von einem Rectum und einem After sind keine Spuren vorhanden. Der Urachus ist als enger Gang noch offen; die Ruthe ist von normaler Grösse; leider wurde versäumt, dieselbe auf ihre Durchgängigkeit zu prüfen. Das Scrotum ist wohl ausgebildet, enthält aber keine Testes. Letztere sind auch in der Bauchhöhle nicht aufzufinden.

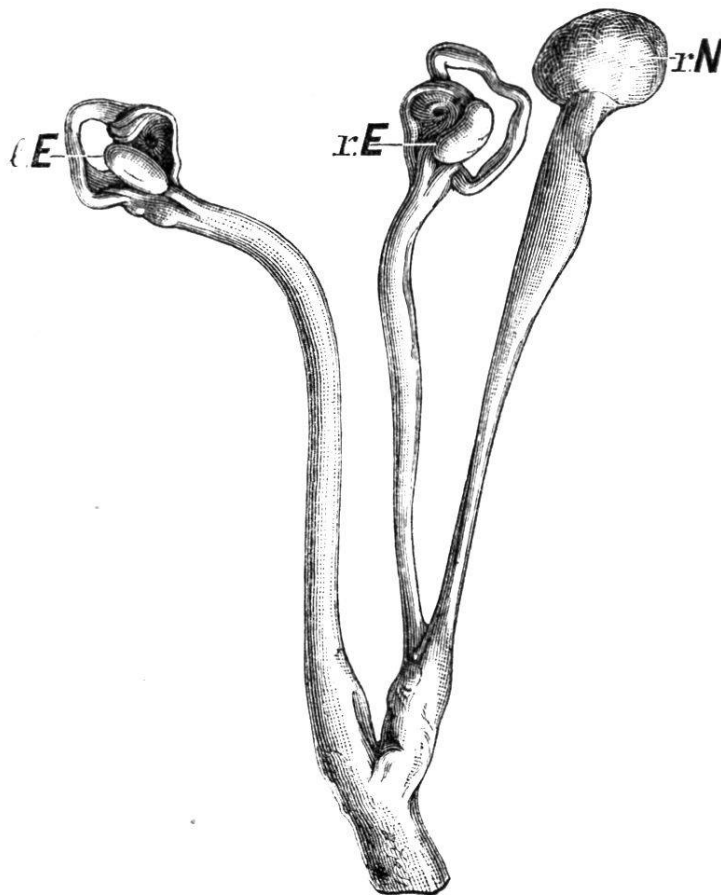
Zum Schlusse möchte ich noch hervorheben, das die ganze Missgeburt im Zustande eines hochgradigen Oedemes sich befindet.

III.

Insertion des rechtseitigen Harnleiters an das rechte Gebärmutterhorn bei einer Katze.

Die Einpflanzung des Harnleiters in die Gebärmutter gehört zu den sehr seltenen Missbildungen. Ich fand dieselbe bei einer jungen Katze. Bekanntlich hat diese Thierart, wie so viele andere, einen zweihörnigen Uterus. Nun trat in dem von mir untersuchten Falle der rechte Harnleiter etwas vor der Vereinigungsstelle beider Hälften der Gebärmutter an das rechte Uterushorn. Der Harnleiter umfasst das Uterushorn zuerst in Form einer Scheide,

verschmilzt aber bald auf's Innigste mit demselben. Der Gang geht schief durch die Uteruswand und mündet unmittelbar vor dem Muttermunde in das Cavum uteri. Neben der Oeffnung ist hier eine dünne, kleine, dreieckige Klappe von ungefähr einem Millimeter Höhe vorhanden, welche den Rücktritt der Flüssigkeit in den Harnleiter hindert. Während in der hintern Hälfte des Urethers die Lichtung beinahe haarfein ist, beträgt der Durchmesser letzterer weiter vornen 1 Millimeter; hier kommt ausserdem ein 4 Millimeter weites Divertikel vor. Das Nieren-



Einpflanzung des rechtsseitigen Harnleiters in die Gebärmutter bei einer Katze.

l. E. linker Eierstock. *r. E.* rechter Eierstock. *r. N.* rechte Niere.

becken ist erweitert. Die Niere ist haselnussgross, also erheblich kleiner als diejenige der andern Seite. Die Oberfläche der Niere ist körnig, die Kapsel leicht abziehbar. Das Gewebe des Organes ist derb. Zahlreiche radiäre Bindegewebsstreifen zeugen von einer pathologischen Zunahme dieses Drüsenbestandtheiles.

Neben der abnormen Insertion kommt somit *Erweiterung des Nierenbeckens und des vordern Theiles des Harnleiters, Verengerung des hintern Abschnittes dieser Röhre, Aplasie der rechten Niere und hydronephrotische Wucherung des Bindegewebes in diesem Organe vor.*

IV.

Ein Fall von Pseudo-hermaphroditismus masculinus completus beim Rinde.

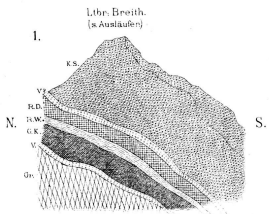
Man bezeichnete früher diesen Bildungsfehler als Hermaphroditismus transversalis. Ich beobachtete denselben an einem grossen mehrere Jahre alten Rinde, dessen Habitus unverkennbar derjenige einer Kuh war. Das kleine Euter hatte das Volumen von vier Fäusten; es zeichnete sich durch eine eigenthümliche, konisch-zugespitzte oder Zuckerhuts-Gestalt aus. Die vier Zitzen waren klein; nur aus einer derselben konnte etwas hellgelbliches Serum gemolken werden. Zwischen Milchdrüse und Bauchwand befand sich jederseits ein rundlicher, faustgrosser, sehr harter, wohl abzugrenzender Tumor, welcher beim Anschneiden als Retentionscyste erkannt wurde. Der eine dieser Behälter enthielt Colostrum, der andere gelbliches durchsichtiges Serum.

Die äussern Genitalien sind durchaus diejenigen der Kuh. Die Rima vulvae ist etwas kurz, die Labia sind klein, die Clitoris ist dagegen grösser als gewöhnlich, denn sie ragt ungefähr 3 Centimeter lang in die Vagina

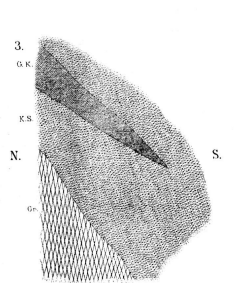
hinein. Von letzterem Gange ist nur das Vestibulum bis zum Ostium vaginale urethrae von annähernd gewöhnlicher Weite. Harnblase und Urethra haben die Beschaffenheit, welche Kühen eigenthümlich ist; auch das Diverticulum neben dem Ostium urethrae fehlt nicht.

Vor diesem Ostium verengt sich die Vagina plötzlich in sehr erheblichem Grade. Zudem ist hier ein dünner, schmaler, muskulöser Balken, welcher von der untern zu der obern Vaginalwand geht, durch die Lichtung des Kanals gespannt. Die Vagina hat eine Länge von 3 Decimetern, die Weite, welche vor dem Ostium urethrae das Eindringen des Fingers gestattet, nimmt nach und nach ab, so dass im vordern Abschnitte kaum ein Gänsekiel noch eingeführt werden könnte. Es geht dieser Kanal in einen verkümmerten, nicht mehr als 6 Centimeter langen zweihörnigen Uterus über, dessen Höhle, wenn auch sehr klein, doch mit Schleimhaut ausgekleidet ist. Die Muskulatur dieses Organes ist relativ sehr dick; sie verliert sich nach vornen allmählig in den breiten Mutterbändern. Tuben und Ovarien fehlen. In Uterus und Vagina kommt ziemlich viel glasiger, durchsichtiger zäher Schleim vor.

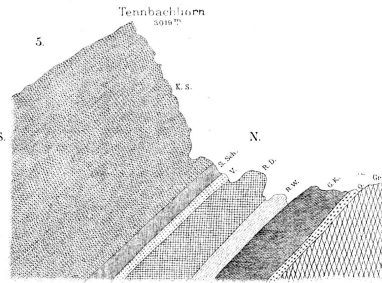
Da, wo man die Ovarien zu vermuthen hätte, befinden sich bei diesem Thiere Testiculi. Die rechte Drüse ist von der Grösse eines Gänseeies, die linke taubeneigross. In beiden ist das Gewebe ockergelb, relativ trocken. Die Tubuli seminiferi sind von gewöhnlichem Baue; das Epithel welches dieselben auskleidet, unterscheidet sich in keiner Weise von demjenigen einer normalen Drüse. Aber Spermatozoen fehlen. Es sind diese Testiculi offenbar nie zur Function erwacht, vielmehr in dem, der frühen Jugend eigenthümlichen Zustande der Latenz verblieben. Die Epididymis ist jederseits wohl entwickelt; sie geht



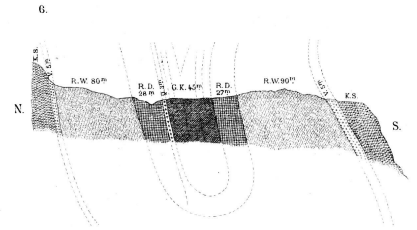
Kalkkeil am Lauterbrunner-Breithorn v. N. n. S. (im innern Pfafflerthal.)



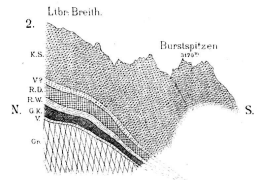
Auskeilung in den kristallin-Schiefern v. N. n. S. (im innern Pfafflerthal.)



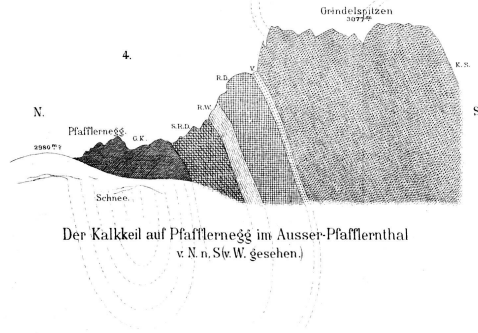
Der Kalkkeil in Tellithal, rechte Thalseite v. N. n. Stv. O. gesehen.)



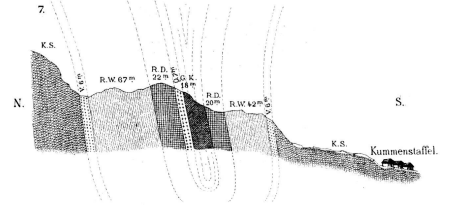
Profil durch die Sattellegi (2600^m) v. N. n. Stv. W. gesehen.)



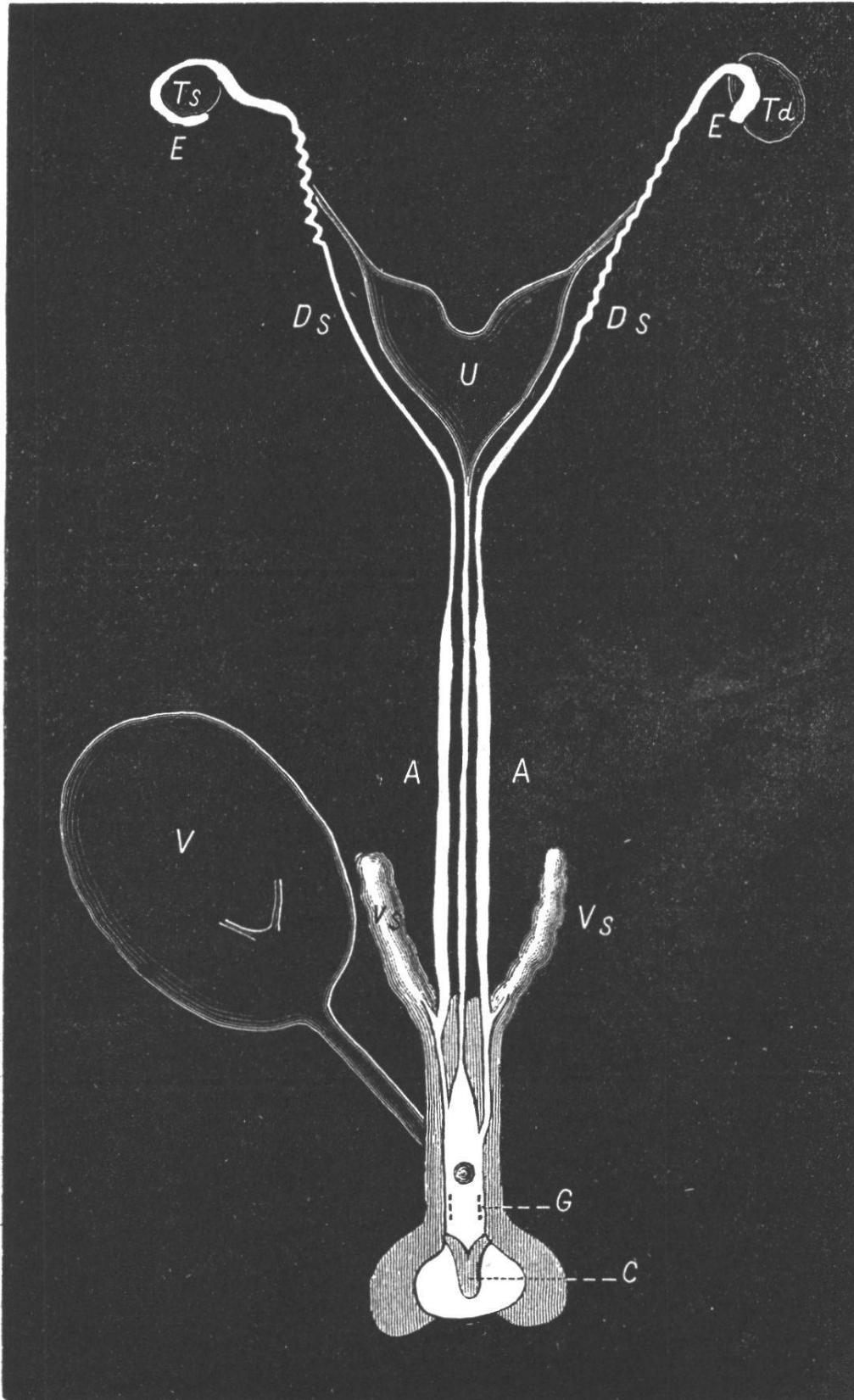
Kalkkeil am Lauterbrunner-Breithorn v. N. n. S. (von Pfafflermeeg aus gesehen.)



Der Kalkkeil auf Pfafflermeeg im Ausser-Pfafflerthal v. N. n. Stv. W. gesehen.)



Profil des Kalkkeils am Krumbach oberhalb Kumenstaffel v. N. n. Stv. W. gesehen.)












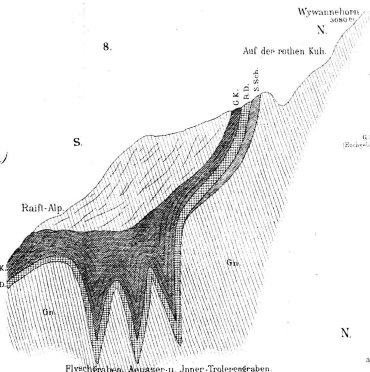
Pseudo-hermaphroditismus beim Kinde.

Ts linker, *Td* rechter Testiculus. *E* Epididymis. *Ds* Vas deferens. *A* Ampulle desselben. *Vs* Vesicula seminalis. *G* Cowper'sche Drüse. *U* Uterus. *V* Harnblase. *C* Clitoris.

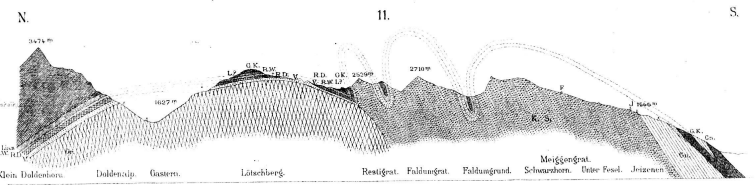
in ein Vas deferens, mit äusserst feiner aber sicher nachweisbarer Lichtung über. Nach einem Verlaufe von 3 Decimetern schwillt letzteres zu der 2 Decimeter langen Ampulle an. An derselben sitzt eine üppig entwickelte Vesicula seminalis von der Länge eines Decimeters und der Dicke eines Fingers. Der normal weite Ductus ejaculatorius mündet unmittelbar vor dem Ostium vaginale urethrae. Da, wo man die Prostata anzutreffen pflegt, kommt eine dicke, derbe, etwas blasse Lage von Muskeln vor, in welcher ich keine drüsigen Elemente fand; dennoch glaube ich, dass diese Gewebsmasse der Prostata entspricht. Zwischen dem Ostium urethrae und der Clitoris sind die etwas verkümmerten, aber mit grossen Ausführungsgängen versehenen Cowper'schen Drüsen gelagert.

Noch erübrigt mir die Schilderung der Ligamenta uteri. Dieselben sind sehr breit und lang; sie gehen nach vornen in die Mesorchien über. Die runden Bänder fehlen nicht. Jedes Mesorchium zerfällt in eine Gefässfalte und eine Falte für das Vas deferens. Der Plexus pampiniformis ist relativ sehr stark ausgebildet.

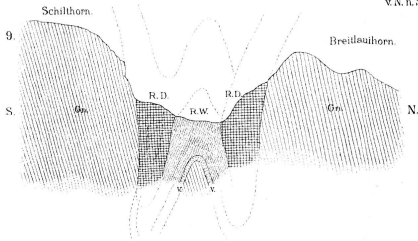
- V  Verrucano
- R. D.  Räthi-Dolomit (S. R. D. schiefrig R. D.)
- R. W.  Rauhwaacke
- G. K.  Grauer Kalk (Hochoberkalk)
- Q.  Quarzit
- S. Sch.  Schwarze Schiefer
- K. S.  Kristallinische Schiefer
- Gr.  Granit
- Cn.  Gneiss



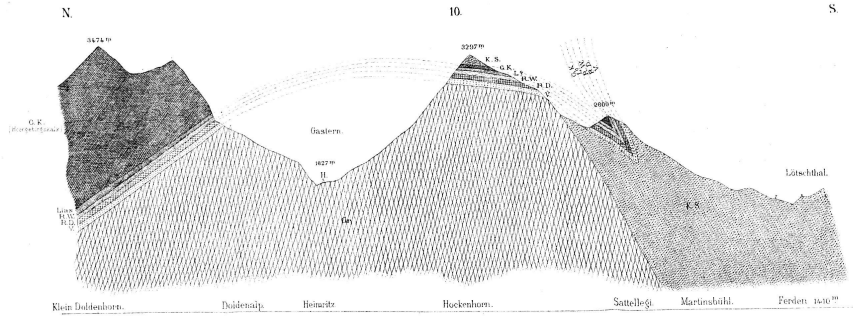
Flyschgraben, Auasser- u. Inner-Troleeengraben
Die Kalksteine im Baltschiederthal
v. N. n. S. u. O. gesehen.)



Profil von Gasteren u. dem Loetschpass ins Rhonethal v. N. n. S.



Profil durch die Schiltfurgge
v. N. n. S. u. W. gesehen.)



Profil vom Gasterenthal nach Loetschen v. N. u. S.