

Ein neuer Fall von *Cysticercus* der *Taenia saginata* beim Rinde

Autor(en): **Guillebeau, Alfred**

Objektyp: **Article**

Zeitschrift: **Mitteilungen der Naturforschenden Gesellschaft Bern**

Band (Jahr): - **(1890)**

Heft 1244-1264

PDF erstellt am: **22.07.2024**

Persistenter Link: <https://doi.org/10.5169/seals-319035>

Nutzungsbedingungen

Die ETH-Bibliothek ist Anbieterin der digitalisierten Zeitschriften. Sie besitzt keine Urheberrechte an den Inhalten der Zeitschriften. Die Rechte liegen in der Regel bei den Herausgebern.

Die auf der Plattform e-periodica veröffentlichten Dokumente stehen für nicht-kommerzielle Zwecke in Lehre und Forschung sowie für die private Nutzung frei zur Verfügung. Einzelne Dateien oder Ausdrucke aus diesem Angebot können zusammen mit diesen Nutzungsbedingungen und den korrekten Herkunftsbezeichnungen weitergegeben werden.

Das Veröffentlichen von Bildern in Print- und Online-Publikationen ist nur mit vorheriger Genehmigung der Rechteinhaber erlaubt. Die systematische Speicherung von Teilen des elektronischen Angebots auf anderen Servern bedarf ebenfalls des schriftlichen Einverständnisses der Rechteinhaber.

Haftungsausschluss

Alle Angaben erfolgen ohne Gewähr für Vollständigkeit oder Richtigkeit. Es wird keine Haftung übernommen für Schäden durch die Verwendung von Informationen aus diesem Online-Angebot oder durch das Fehlen von Informationen. Dies gilt auch für Inhalte Dritter, die über dieses Angebot zugänglich sind.

Prof. Alfred Guillebeau.

Ein neuer Fall von *Cysticercus* der *Taenia saginata* beim Rinde.

(Vorgetragen in der Sitzung vom 22. Juni 1889.)

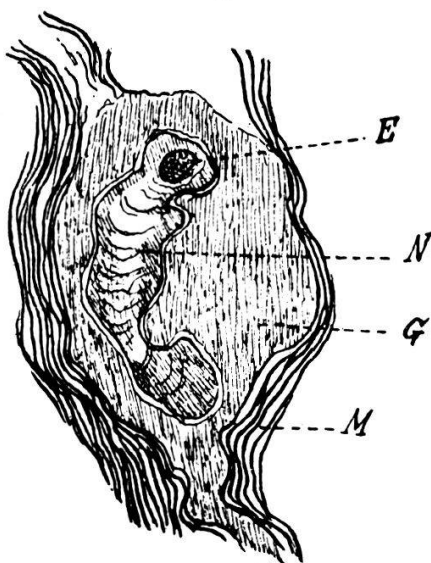
Im Jahre 1881 hat Herr Dr. *Th. Züslein**) in seiner Arbeit über die geographische Verbreitung und Häufigkeit der menschlichen Entozoen in der Schweiz mitgetheilt, dass Prof. *Roth* in Basel bei 1526 Sektionen 11 Mal *Taenia saginata* (0,72%) und keine *Taenia solium* gefunden habe. Das Gesammtresultat aus allen zuverlässigen Quellen waren 180 Fälle von *Taenia saginata* und 19 Fälle von *Taenia solium* oder ein Verhältniss für beide Spezies von 9 — 10 : 1. Aehnliche Resultate haben die Zählungen in Wien, Holstein, Italien und anderswo zu Tage gefördert. In frühern Zeiten waren dagegen beide Arten gleich häufig oder die *Taenia solium* sogar häufiger als die andere.

Die *Taenia saginata* darf auf Grund dieser Angaben als ein nicht allzuseitener Gast des menschlichen Darmes bezeichnet werden, und die Bezugsquelle desselben ist uns im Fleisch der Rinder wohl bekannt. Man könnte daher glauben, dass das Auffinden des *Cysticercus* im Fleische öfters sich ereignen würde, und das um so mehr, als von diesen Jugendformen in Folge des allgemein üblichen Kochens doch nothwendigerweise nur ein kleiner Prozentsatz zur geschlechtlichen Entwicklung im Darne gelangt. Dennoch ist dies nicht der Fall, und man hat nach *Züslein* den *Cysticercus* bis jetzt nur fünf Mal in der Schweiz angetroffen. Diese Seltenheit der Beobachtung war bis vor Kurzem in ganz Mitteleuropa die Regel; so fand man im Jahre 1887 in Berlin unter 130,733 Rindern nur zwei und unter 99,185 Kälbern nur eines mit diesem Parasiten behaftet. Im folgenden Jahre wurde dagegen eine neue Untersuchungsmethode angewandt, bestehend in der Führung eines dem Kieferrand parallelen Schnittes durch den inneren Kaumuskel (m. pterygoideus) und in Folge dieser Verbesserung

*) Correspondenzblatt für Schweizer - Aerzte, Band 11, S. 673.

fand man im Laufe der folgenden neun Monate den *Cysticercus* 55 Mal (*Kallmann*).*) Bekannt ist die Häufigkeit der Rinderfinne in Tunis, Abessinien, u. s. w.

Wenn auch nach den Berliner Erfahrungen einem Einzelfalle in Zukunft voraussichtlich nicht mehr die Bedeutung zukommt wie in der Vergangenheit, so erlaube ich mir dennoch folgende Beobachtung mitzuthemen. Herr Thierarzt *Eichenberger* in Langnau (Bern) fand diesen *Cysticercus* in grosser Zahl in der Muskulatur eines 3 Wochen alten Kalbes. Er erschien in der Form gelbweisser, eiförmiger und tuberkelähnlicher Knötchen von 6 Mm. Länge und 4 Mm. Breite, von denen vielleicht fünfzig in den Kaumuskeln um den Kehlkopf und in der Zunge zugegen waren. Auch der Herzmuskel beherbergte einige Finnen. Für das blosse Auge schienen sich die Knötchen scharf gegen die Umgebung abzugrenzen, das Mikroskop liess indess in den äusseren Schichten oft zahlreiche quergestreifte Muskelfibrillen erkennen, so dass der Uebergang des Knötchengewebes in das Perimysium meistens als ein allmäliger sich zu erkennen gab.



Schnitt durch ein Cestoden-Knötchen aus der Muskulatur des Kalbes.

E = Embryo der *Taenia saginata*.
M = Quergestreifte Muskelfasern.

G = Rundzellengewebe.

N = Blutig infiltrirter nekrotischer Abschnitt des Rundzellengewebes. 6-malige Vergrösserung.

(Gezeichnet von Hrn. Gyssling.)

Die Knötchen bestanden aus dem Embryo der *Taenia* und aus einem Rundzellengewebe, dessen centraler Theil sehr gewöhnlich nekrotisch war. Der Embryo erschien, der Frische der Infection entsprechend, in der Form eines runden, leicht herausfallenden, körnigen Kügelchens von $\frac{1}{2}$ Mm. Breite. Dieses Ausmass macht erklärlich, dass in einem Schnitte durch das Knötchen der Parasit nur als kleiner Flecken erschien. Seine Oberfläche wurde durch dicht gefügte, der Fläche parallel gelagerte Spindelzellen gebildet. Unter dieser dünnen, 1—3 μ breiten Schicht lag eine viel stärker ausgebildete, etwa $\frac{1}{10}$ Mm. dicke Lage von sternförmigen, mit einander anastomosirenden Zellen, zwischen welchen zahlreiche feine und einige grössere rundliche Lücken vorhanden waren. In der Mitte des Embryos befand sich ein nach aussen nicht scharf abgegrenzter Hohlraum, welcher klare Flüssigkeit enthielt.

*) Adam, Thierärztliche Wochenschrift, 1888, S. 457.

Neben dem Embryo und im Innern des Knötchens, jedoch niemals genau central, lag das nekrotische Rundzellengewebe, dessen Umfang $\frac{1}{5}$ — $\frac{1}{3}$ des Knötchens betrug. Stets war dasselbe von grossen oder kleinen Blutextravasaten durchsetzt. Die Umrisse der Zellen waren mehr oder weniger verwischt, doch konnte man zwischen ihnen eine spärliche Zahl von feinen Bindegewebsfibrillen erkennen. Die Oberfläche des hämorrhagischen Infarctes war erweicht und dieser von der Umgebung vollständig abgelöst. Die Hauptmasse des Knötchens wurde durch epithelioide und spindelförmige Zellen gebildet, die in sehr gutem Erhaltungszustande sich befinden. Relativ weite und prall gefüllte Blutgefässe wurden häufig im Perimysium neben den Knötchen angetroffen. Offenbar wurde die Bildung der Knötchen durch den vom Embryo gesetzten formativen Reiz veranlasst. Der Parasit wuchs verhältnissmässig langsam, der Wirth bildete dagegen in aller Eile eine grosse Zahl von Rundzellen. Bald jedoch übte der Embryo einen Druck auf das umliegende Gewebe und veranlasste einen hämorrhagischen Erguss, der zur Nekrose und Einschmelzung des centralen Theiles des Knotens führte, während die Peripherie sich zu der persistirenden Hülle der zuletzt erbsengrossen Hydatide umwandelte.

Unsere parasitischen Gebilde entbehrten des für die Systematik so wichtigen Kopfes. Dennoch kann ihre Zugehörigkeit zum Entwicklungskreise eines Bandwurmes nach dem Stande unseres Wissens und speziell mit Berufung auf die Beschreibung von *Leuckart**) nicht in Zweifel gezogen werden. Selbst die Feststellung als *Taenia saginata* ist möglich. In der That beherbergt das Rind drei Cysticercen, nämlich den *Cysticercus tenuicollis*, den *Echinococcus polymorphus* und den *Cysticercus* der *Taenia saginata*. Der erste hat seinen Sitz im Netze und in den Eingeweiden, der zweite vorzugsweise in der Leber und der Lunge, gelegentlich freilich allenthalben, der dritte aber, wie in unserem Falle, in den Muskeln. Zu dieser für die systematische Bestimmung wichtigen Thatsache gesellt sich ein Merkmal aus der Entwicklungsgeschichte des Embryos. Bei *Taenia marginata* wächst derselbe rasch, so dass er nach 21 Tagen eine Länge von 6 bis 8,5 Mm. und eine Breite von 3,5 bis 5 Mm. erreicht, ehe noch die Kopfanlage sichtbar wird (*Leuckart*). **) Der Embryo der *Taenia Echinococcus* entwickelt sich dagegen sehr langsam: nach 4 Wochen beträgt sein Ausmass 0,25 und 0,35 Mm., nach 8 Wochen 0,5 und

*) *Leuckart*, Die Parasiten des Menschen, 2. Auflage.

**) A. a. O. S. 721.

0,8 Mm. (Leuckart) *) Dagegen weiss man, dass der Embryo der *Taenia saginata* nach 17 bis 25 Tagen 0,4 bis 1,7 Mm. misst (Leuckart) **), und in unserem Falle betrug der Durchmesser $\frac{1}{2}$ Mm.

Noch ein drittes Arten - Merkmal steht uns zur Verfügung. *Leuckart* ***) hebt hervor, dass der Embryo der *Taenia Saginata* von einer vom Wirthe gelieferten Hülle umgeben wird, deren Dicke viel beträchtlicher sei, als bei manchen andern Spezies. Auch dieses trifft in unserem Falle zu, so dass wir, gestützt auf die erwähnten Merkmale, unsere Diagnose als völlig gesichert betrachten können.

*) A. a. O. S. 753, 756.

***) A. a. O. S. 582.

****) A. a. O. S. 582.

