

Ueber eine merkwürdige Bildung an der inneren Kapsel des Gehirns

Autor(en): **Landau, E.**

Objektyp: **Article**

Zeitschrift: **Mitteilungen der Naturforschenden Gesellschaft Bern**

Band (Jahr): - **(1923)**

PDF erstellt am: **22.07.2024**

Persistenter Link: <https://doi.org/10.5169/seals-319302>

Nutzungsbedingungen

Die ETH-Bibliothek ist Anbieterin der digitalisierten Zeitschriften. Sie besitzt keine Urheberrechte an den Inhalten der Zeitschriften. Die Rechte liegen in der Regel bei den Herausgebern. Die auf der Plattform e-periodica veröffentlichten Dokumente stehen für nicht-kommerzielle Zwecke in Lehre und Forschung sowie für die private Nutzung frei zur Verfügung. Einzelne Dateien oder Ausdrucke aus diesem Angebot können zusammen mit diesen Nutzungsbedingungen und den korrekten Herkunftsbezeichnungen weitergegeben werden. Das Veröffentlichen von Bildern in Print- und Online-Publikationen ist nur mit vorheriger Genehmigung der Rechteinhaber erlaubt. Die systematische Speicherung von Teilen des elektronischen Angebots auf anderen Servern bedarf ebenfalls des schriftlichen Einverständnisses der Rechteinhaber.

Haftungsausschluss

Alle Angaben erfolgen ohne Gewähr für Vollständigkeit oder Richtigkeit. Es wird keine Haftung übernommen für Schäden durch die Verwendung von Informationen aus diesem Online-Angebot oder durch das Fehlen von Informationen. Dies gilt auch für Inhalte Dritter, die über dieses Angebot zugänglich sind.

E. Landau.

Ueber eine merkwürdige Bildung an der inneren Kapsel des Gehirns.

(Vorläufige Mitteilung.)

Der Gedanke, welchen im Jahre 1896 der italienische Forscher Mirto¹⁾ zum erstenmal ausgesprochen hatte, und zwar, dass sehr intime Beziehungen bestehen müssten zwischen dem Globus pallidus und der Substantia nigra (locus niger), wird nun in den letzten Jahren von neuem aufgenommen und bereits auf präziserer Basis, als es vor fast 30 Jahren geschah, bestätigt.

Mirto betrachtete den Locus niger als einen während der Entwicklung abgespaltenen Teil vom Globus pallidus. Diese seine Auffassung begründete er durch folgende Ueberlegungen: erstens, erscheinen im Locus niger die Ganglienzellen später als im Globus pallidus, sie könnten daher als aus den Zellen des letzteren entstanden betrachtet werden; zweitens, die Zellen des Globus pallidus (oder kürzer — des «Pallidums») und die des Locus niger haben die gleiche Form; drittens, kann man zwischen beiden Gebilden in den Maschen der Capsula interna Ganglienzellen beobachten, von denen es schwer zu sagen ist, ob sie zum Pallidum oder zum Locus niger gehören.

Derartige Uebergänge zwischen dem Locus niger (im speziellen — der Zona reticulata desselben) und dem Pallidum hat Sano²⁾ als «A-Felder» beschrieben. Solche Streifen grauer Substanz sieht man in der Capsula interna von der entsprechenden Gegend an jedem gutgefärbten Weigert-Präparat.

Zur Schweiz. Neurologenversammlung in Genf (1920) berichtete ich von Strängen grauer Substanz zwischen dem Pallidum und der

¹⁾ Mirto, G. Sulla fina anatomia delle regioni peduncolare ed subthalamica. Riv. di path. nerv. mentale. Vol. I, Fasc. 2, 1896.

Mirto, G. Contributo alla fina anatomia della substantia nigra de Soemmering. Riv. speriment. di frenatria e med. legale. Vol. 22, 1896.

²⁾ Sano, T. Beiträge z. vergl. Anatomie der Subst. nigra, des Corp. Luysii und d. Zona incerta. Monatschr. f. Psych. u. Psychiatrie. Bd. 27 u. 28, 1920.

Regio Subthalamica, und im Jahre 1922 hat H. Spatz¹⁾ eine interessante Schnittführung durch das fragliche Gebiet gefunden, bei welcher man selbst auf einige Millimeter dicken Hirnscheiben den direkten Zusammenhang des Pallidums mit dem Locus niger makroskopisch demonstrieren kann.

Ganz neuerdings (1923) hat Herr W. Melik Gousseinoff in unserem Laboratorium diese Frage nochmals bestätigen können, und zwar, wie an Weigert-Präparaten, so auch an Hirnscheiben, welche nach unserem Verfahren (Ferrum Sesquichloratum allein, oder mit einer Nachbehandlung mit Blutlaugensalz, event. mit Rhodan-ammonium, oder mit Salicylsäure) hergestellt waren.

Dieses extrapyramidal-motorische System interessiert in der letzten Zeit am meisten den Kliniker, insbesondere nach den sehr wichtigen Untersuchungen von K. Wilson und C. und O. Vogt. Mit den Beziehungen des Locus niger zum extrapyramidal-motorischen System im Speziellen, befassten sich in interessanten Studien unter anderem Tretjakoff, Goldstein, Bing, Camus u. a.

Auf eine ausserordentlich interessante Beziehung zwischen dem Locus niger und der Grosshirnrinde wird schon bei Déjerine²⁾ hingewiesen. Wir lesen dort (S. 81, Bd. II): «... Les radiations du locus niger tirent leur origine de la région rolandique. La dégénérescence du locus niger accompagne toujours les lésions corticales de la zone rolandique, et le secteur dégénéré correspond assez exactement à la zone de dégénérescence pédonculaire. La dégénérescence du locus niger est plus intense lorsque le deuxième cinquième externe du pied du pédoncule cérébral est dégénéré, que lorsque la dégénérescence occupe les deux cinquième internes . . . Ces faits nous permettent de conclure que les radiations du locus niger proviennent surtout des régions rolandiques supérieures.» Es existieren somit direkte Zusammenhänge zwischen dem Locus niger und der motorischen (vielleicht auch der sensitiven) Grosshirnrinde, — eine Tatsache, die zum Nachdenken anregt und zum Nachprüfen auffordert, wie denn eigentlich der Locus niger sich bei der Paralysis agitans beteiligt: direkt oder vià motorische Grosshirnrinde?

¹⁾ Spatz, H. Ueber Beziehungen zwischen d. Subst. nigra und dem Glob. pallidus. Verh. der Deutsch. Anat. Ges. in Erlangen. 1922.

²⁾ Déjerine, Mr. et Mme. Anatomie du Système Nerveux, Bd. I und II. Paris, 1895—1901.

Auf Grund des vorläufig untersuchten Materials kann ich darüber nichts näheres aussagen, doch stiess ich beim Durchforschen einer Reihe von Weigert-Präparaten wie im eignen Laboratorium, so auch im gehirnanatomischen Institute der Universität Zürich, auf eine merkwürdige Tatsache, welche meines Wissens bis jetzt in der Literatur nicht näher besprochen wurde.

Es handelt sich um den merkwürdigen Charakter, welchen die Capsula interna annimmt im Gebiete, welches zwischen dem Pallidum einerseits, und dem Nucleus ruber und dem Locus niger andererseits, gelegen ist.

Während wir doch gewohnt sind anzunehmen, dass z. B. der Nucleus caudatus und das Putamen durch die dazwischen durchziehende innere Kapsel von einander getrennt werden, dass also die graue Masse den Weg räumt der pyramidalen Leitungsbahn, gewahrt man am Pes pedunculi unseres Falles gerade das Entgegengesetzte. Die anfangs durch den Verlauf der inneren Kapsel zersprengte graue Masse, welche zwischen dem Pallidum und der Regio subthalamica gelegen ist, sammelt sich bald zu immer festeren Strängen, welche schliesslich den Lauf der inneren Kapsel beeinflussen und ihre Bündel zerflattern.

Schon an einigen Frontalserien vom menschlichen Gehirn, konnte ich eine solche Zerflatterung der Bündel der inneren Kapsel in der genannten Gegend beobachten, doch nicht in solchem Masse, wie am zu beschreibenden Falle.

Das Gehirn stammt von einem psychisch und neurologisch normalen Kinde, welches einer akuten Infektionskrankheit erlegen ist. Schon an einem Frontalschnitte aus der Gegend, wo das Corpus mammillare angetroffen wird (s. Fig. I), wo der Tractus lenticularis von Forel mit dem Vicq d'Azyr'schen Bündel zusammentreffen, gewahrt man eine Auflockerung der Capsula interna, welche sich mit einzelnen Faserbündeln um den medianwärts vorspringenden Keil des Pallidums legt und erst im Pes pedunculi sich wiederum zu einem soliden Strange vereinigt.

Noch viel merkwürdiger ist aber das Aussehen der inneren Kapsel auf einem andern Frontalschnitt des gleichen Gehirns, welcher etwas mehr kaudalwärts liegt, als der eben beschriebene, und zwar dort, wo das Vicq d'Azyr'sche Bündel bereits verschwunden ist und wo statt dessen auf dem Querschnitte der Nucleus ruber von Stilling, sowie das Corpus Luysii in ganzer Ausdehnung erscheinen.

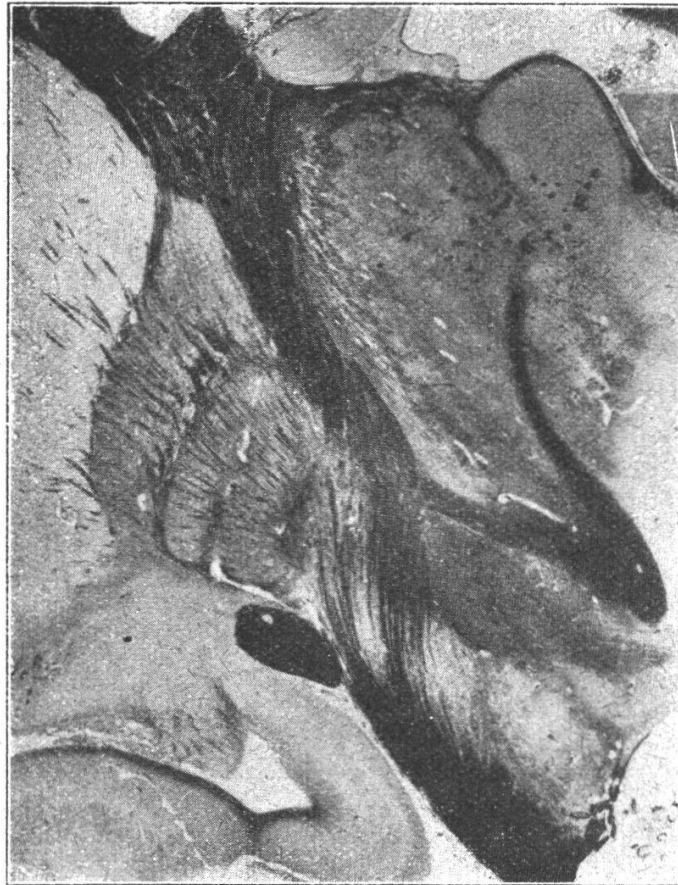


Fig. I. Frontalschnitt durch ein menschliches Gehirn. Die Capsula interna zieht zwischen dem Pallidum und dem Thalamus opticus. Im Thalamus opticus ist der Nucleus anterior Thalami gut sichtbar, sowie das zu ihm vom Corpus mammillare ziehende Vicq d'Azyr'sche Bündel. Das letztere stösst unten unter scharfem Winkel mit dem Fasciculus lenticularis von Forel zusammen. Unter dem Forel'schen Bündel sieht man das Corpus Subthalamicum. Zwischen dem letzteren, endlich, und dem Pes pedunculi befindet sich der Locus niger. Links von der Capsula interna befindet sich im obersten Teile der Abbildung das Putamen, welches ganz unten in sehr nahe Beziehungen zum hintersten Teile des Nucleus amygdalae tritt. Nach innen vom Putamen liegt das Pallidum. Es ist auf unserem Schnitte vier teilig! Der erste, breiteste und grösste, liegt dem Putamen an; das zweite und dritte Glied sind nur halb getrennt von einander, da die Lamina medullaris nur in der unteren Hälfte gut ausgebildet ist. Das vierte Glied, endlich, hat den Charakter eines Dreieckes, in welchem von der Mitte seiner Basis gegen die obere Spitze ein Faserbündel von der inneren Kapsel zieht und so das «Dreieck» in zwei Teile zerlegt: in ein kleineres unteres Dreieck und einen langen Streifen mit fast parallelen Rändern. Dieses letztere hat in seiner oberen Hälfte mehr Aehnlichkeit mit dem Pallidum, und in der unteren Hälfte nimmt es bereits ganz den Charakter des Locus niger an.

Wir konstatieren hier einen scheinbaren totalen Durchbruch der Capsula interna durch einen recht breiten Zug grauer Substanz, welche den Globus pallidus direkt mit dem Locus niger verbindet (s. Fig. II).

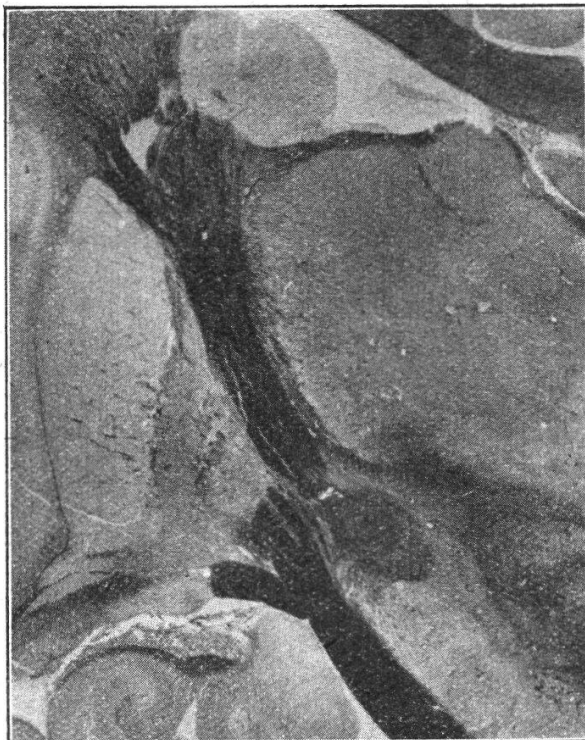

Fig. II. Frontalschnitt durch ein menschliches Gehirn. Man sieht hier an grauen Kernen: längs des linken Randes der Abbildung gewahrt man das Claustrum und nach innen von ihm das Putamen, welches seinerseits dem Globus pallidus von aussen anliegt; unten links erkennt man das Ammonshorn mit dem Alveus und mit der Fimbria fornicis; den ganzen mittleren Teil des rechten Randes nimmt der Thalamus opticus ein, und unter ihm sieht man linkerseits das Corpus Luysii und rechterseits den Nucleus ruber Stillingi; oberhalb des Thalamus befindet sich im Seitenventrikel der Nucleus caudatus.

Wie man sieht, erleidet die innere Kapsel im Winkel zwischen dem Pallidum, einerseits, und dem Corpus subthalamicum und der Substantia nigra, andererseits, eine vollständige Unterbrechung. Die beiden Enden der hier durchbrochenen inneren Kapsel liegen nicht auf der gleichen Flucht hintereinander, sondern sie ziehen aneinander vorbei.

Wie schon bei der Figurenerklärung hervorgehoben wird, liegen die beiden Endstücke der durchbrochenen inneren Kapsel nicht direkt hintereinander, sondern sie ziehen aneinander vorbei. Durchforscht man die ganze Serie, so überzeugt man sich bald, dass es auch hier in der Wirklichkeit nicht um eine totale Durchtrennung der inneren

Kapsel handelt, sondern dass die Capsula interna an dieser Stelle, statt, — wie sie zwischen Putamen und Caudatum, event. Pallidum und Thalamus zieht, — sich durch die grauen Kerne den Weg zu legen, plötzlich den grauen Massen hier sozusagen die Priorität abtritt, um selber auf Umwegen zum Pes pedunculi zu gelangen. Die innere Kapsel macht an dieser Stelle eine Knickung, abgesehen von der Zerflatterung eines Teiles ihrer Bündel an dieser Stelle.

Es wäre von grossem Interesse embryologisch, sowie entwicklungsmechanisch aufzuklären, warum die führende, formende Rolle zwischen dem Putamen und dem Nucleus caudatus, sowie zwischen dem Pallidum und dem Thalamus den Bündeln der inneren Kapsel zukommt, und warum dann die formende Rolle in der Regio subthalamica von der Capsula interna plötzlich zu der grauen Masse übergeht?
