

Observations cliniques

Objekttyp: **Chapter**

Zeitschrift: **Mémoires de la Société Vaudoise des Sciences Naturelles**

Band (Jahr): **5 (1934-1937)**

Heft 5

PDF erstellt am: **22.07.2024**

Nutzungsbedingungen

Die ETH-Bibliothek ist Anbieterin der digitalisierten Zeitschriften. Sie besitzt keine Urheberrechte an den Inhalten der Zeitschriften. Die Rechte liegen in der Regel bei den Herausgebern.

Die auf der Plattform e-periodica veröffentlichten Dokumente stehen für nicht-kommerzielle Zwecke in Lehre und Forschung sowie für die private Nutzung frei zur Verfügung. Einzelne Dateien oder Ausdrucke aus diesem Angebot können zusammen mit diesen Nutzungsbedingungen und den korrekten Herkunftsbezeichnungen weitergegeben werden.

Das Veröffentlichen von Bildern in Print- und Online-Publikationen ist nur mit vorheriger Genehmigung der Rechteinhaber erlaubt. Die systematische Speicherung von Teilen des elektronischen Angebots auf anderen Servern bedarf ebenfalls des schriftlichen Einverständnisses der Rechteinhaber.

Haftungsausschluss

Alle Angaben erfolgen ohne Gewähr für Vollständigkeit oder Richtigkeit. Es wird keine Haftung übernommen für Schäden durch die Verwendung von Informationen aus diesem Online-Angebot oder durch das Fehlen von Informationen. Dies gilt auch für Inhalte Dritter, die über dieses Angebot zugänglich sind.

tions cutanées: abcès, furoncles, anthrax, panaris, orgelets, eczémas suintants, acné suppurée, brûlures infectées, plaies traumatiques infectées, dermatoses, blépharites, etc. ;

les infections des voies génito-urinaires : cystites, pyérites, urétrites, etc. ;

les infections de la plèvre, des voies auditives, du nez, des sinus, etc.

D'une manière générale, on peut dire que la vaccination locale par l'auto-antivirus peut être tentée pour tout foyer inflammatoire pouvant être mis en contact direct avec le bouillon-filtrat préparé à partir des germes provenant du dit foyer. Les observations que nous donnons plus loin montreront la diversité de ces applications.

Une cure d'application d'auto-antivirus doit être suffisamment longue et ininterrompue. A cet effet, nous préparons un nombre d'ampoules permettant, pour chaque cas, un traitement assez prolongé. Si la guérison n'est pas obtenue, on peut très bien faire préparer à nouveau l'auto-antivirus. Il est indiqué de ne pas utiliser les anciennes souches, mais de partir d'un échantillon septique correspondant à l'état immunitaire présent.

On peut toujours étayer utilement le traitement par des auto-vaccins buccaux ou injectables. Rappelons encore que le stock-antivirus peut être utilisé dans les périodes d'attente et de préparation.

IV. Observations cliniques.

Nous avons demandé aux médecins qui avaient utilisé des auto-vaccins préparés par notre institut, dans la période de deux ans allant du 1^{er} juillet 1932 au 1^{er} juillet 1934, de bien vouloir nous renseigner sur les résultats obtenus.

Disons tout de suite que notre démarche a rencontré un accueil très favorable et que le corps médical a fait preuve à notre égard d'un empressement que nous tenons à signaler. Nous prions donc les médecins qui ont collaboré à notre travail de trouver ici l'expression de notre gratitude et de notre vive reconnaissance. Nous remercions tout spécialement ceux qui nous ont communiqué leurs opinions et leurs appréciations, que l'on trouvera plus loin.

Nous nous excusons, par contre, auprès de ceux qui nous ont transmis des observations que nous n'avons pu publier: il s'agissait d'observations par trop sommaires ou incomplètes, de cas pour lesquels l'auto-vaccin constituait une théra-

peutique de désespoir ou encore de cas dans lesquels le vaccin a été mal utilisé.

145 médecins ont été sollicités par nous; 93 ont répondu. Nous avons préparé, pour ces 145 médecins, dans cette période de deux ans, 927 vaccins se répartissant comme suit:

auto-vaccins injectables	164
auto-entérovaccins buccaux	456
auto-antivirus	228
stock-antivirus	79

Ces 927 vaccins ont été destinés au traitement de 629 malades. Ils nous ont permis de réunir 377 observations cliniques.

Malgré la difficulté d'obtenir des indications rigoureuses chez les malades traités à domicile, et en mettant très sérieusement en question la discipline de ces derniers vis-à-vis de la posologie vaccinale imposée, on verra que nous sommes arrivés, du moins nous l'espérons, à donner des conclusions utiles pour la pratique de l'auto-vaccinothérapie. Remarquons cependant que de nombreuses observations concernent des patients suivis très soigneusement en clinique ou dans les hôpitaux, ce qui leur conserve toute leur valeur.

Pour faciliter la lecture des cas catalogués, nous les avons classés en groupes relevant de l'urologie, de la dermatologie, de l'entérologie, de la stomatologie, de l'oto-rhino-laryngologie, etc. Cette classification n'a rien d'absolu; elle cherche seulement à réunir les cas cliniquement semblables dans des cadres plus ou moins souples.

Pour chaque observation, nous avons cherché à avoir: l'âge et le sexe du patient, un diagnostic clinique succinct, des renseignements sur le traitement éventuel antérieur à la cure vaccinale. Nous donnons ensuite les types de vaccins utilisés, en spécifiant le matériel à partir duquel ils ont été préparés. Finalement, nous donnons le résultat obtenu.

Toutes ces observations sont données dans le texte original communiqué par leurs auteurs. De légères modifications rédactionnelles ont été apportées quelquefois pour des raisons de simplification, mais le sens a toujours été scrupuleusement conservé.

Pour ne pas charger inutilement la composition typographique de ce travail, l'auto-vaccin injectable est désigné par AV. inj. — l'auto-entérovaccin buccal par AEV — l'auto-antivirus par A. virus — le stock-antivirus par Stk. virus.

Urologie et organes génito-urinaires (Nos 1 à 120).

Nous avons réuni sous cette appellation 120 observations qui se subdivisent en trois groupes :

- A) 85 observations comprenant les affections relevant du *syndrome entéro-rénal de Heitz-Boyer* et les *infections des reins et de la vessie* (Nos 1 à 85).
- B) 21 observations concernant plus particulièrement les *infections des organes génitaux et de leurs annexes* (Nos 86 à 106).
- C) 14 observations concernant les *organes génito-urinaires, mais chez des tuberculeux* (Nos 107 à 120).

Observations A.

Obs. N° 1. — Bébé (fillette), 6 mois: pyélite à colibacille. L'urine contient en outre des acido-résistants non pathogènes. Traitement par AV. inj. (urine). Vaccin bien supporté; pas d'incidents. La température tombe rapidement. *Cas brillant. Guérison.*

Obs. N° 2. — Femme, 41 ans: hydronéphrose volumineuse, colibacillurie. Traitement par AEV (urine). *Résultat nul.*

Obs. N° 3. — Femme, 35 ans: fatigue, température subfébrile. L'urine contient du Pneumobacille de Friedländer. Traitement par AEV (urine). *Guérison lente.*

Obs. N° 4. — Femme, 36 ans: hydronéphrose. L'urine contient du colibacille et de l'entérocoque. Traitement par AEV (urine). *Amélioration* qui a permis à la malade de subir l'ablation d'un rein avec pyohydronéphrose. Guérie depuis.

Obs. N° 5. — Femme, 30 ans: appendicite grave et profonde, une petite partie de l'organe est restée après l'opération collée contre le bassin. Il en résulte une fistule, écoulement de pus à coli. L'urine renferme du colibacille, du staphylocoque et des bâtonnets Gram $\frac{+}{-}$. Mauvais état général et amaigrissement énorme. Traitement par AEV (urine) qui amène une *amélioration certaine dans l'état général*, sans modifier la sécrétion, qui n'a tari qu'au bout de longs mois.

Obs. N° 6. — Femme, 19 ans: anorexie, faiblesse générale, température subfébrile. L'urine renferme du colibacille et de l'entérocoque. Traitement par AEV (urine et selles). Le vaccin n'a pas agi, mais *l'état s'est ensuite amélioré. Guérison actuelle.*

Obs. N° 7. — Femme, 30 ans: entéro-colite, 6 semaines après un accouchement chez une ptosique; légère fièvre oscillant entre 37°-38°. L'urine renferme de l'entérocoque et du staphylocoque. Traitement par AEV (urine et selles). Régression assez rapide des phénomènes morbides et *guérison.*

Obs. N° 8. — Homme, 74 ans: cholélithiase avec poussées fébriles. L'urine contient du colibacille. Nombreux traitements antérieurs. Cho-

lécystite opérée 6 mois avant. Traitement par AEV (urine et selles) indiqué par des poussées fébriles périodiques. *Guérison cinq semaines après la fin du vaccin*. Il est difficile de déterminer la part de ce dernier dans le rétablissement obtenu.

Obs. N° 9. — Femme, 18 ans: syndrome entéro-rénal. L'urine renferme du colibacille. Traitement par AEV (urine). *Résultat favorable*.

Obs. N° 10. — Femme, 28 ans: syndrome entéro-rénal. L'urine renferme du colibacille et de l'entérocoque. Traitement par AEV (urine et selles). *Amélioration*.

Obs. N° 11. — Fillette, 15 ans: état subfébrile, fatigue, pyélite. L'urine renferme du colibacille. Traitement par AEV (urine et selles). *Guérison*.

Obs. N° 12. — Femme, 38 ans: fatigue, température subfébrile, constipation. L'urine contient du colibacille. Traitement par l'amphotropine sans succès, puis par AEV (urine et selles). *Guérison*.

Obs. N° 13. — Femme, 29 ans: pyélo-cystite à colibacille. Poussées de température à 39°; état général très affecté. Traitement par antiseptique *per os*; injections de vaccin de Vincent, puis AEV (urine et selles). Vu le fait que dans ce cas il s'agissait d'une thérapie combinée, il est difficile d'attribuer le succès thérapeutique à une des méthodes utilisées. Néanmoins, il semble que *l'AEV a influencé très favorablement l'évolution du cas*.

Obs. N° 14. — Garçon 7 ans. L'urine contient du colibacille et de l'entérocoque. Traitement par AEV (urine et selles) continué à l'étranger. Renseignements reçus par lettres trois mois plus tard: inappétence et fatigue; urine toujours infectée. *Echec*.

Obs. N° 15. — Femme, 31 ans: colibacillose. Quinze jours après accouchement, fièvre irrégulière jusqu'à 40°. Abdomen encombré. Douleurs région rénale, un jour à gauche, un jour à droite. L'urine contient du colibacille. Traitée sans résultat par les antiseptiques urinaires chimiques et végétaux. Sérum de Vincent: 5 injections sans succès. Le colitique Astier commence par faire tomber la fièvre, puis traitement par AEV (urine et selles). *Guérison clinique*. L'urine serait actuellement normale.

Obs. N° 16. — Femme, 23 ans: colibacillose. Jeune femme récemment mariée, arrivant du Haut-Valais avec une température élevée, des douleurs au bas ventre qui avaient fait penser au médecin traitant à une affection aiguë des organes génitaux qui était assez vraisemblable. Calmants, glace sur le bas-ventre: la fièvre tombe rapidement, mais les urines restent très troubles avec fort dépôt muco-purulent. Traitement par AEV (urine et selles). *Amélioration rapide*. L'urine devient claire. La malade remonte dans le Haut-Valais où *elle s'est toujours bien portée depuis* et n'a plus éprouvé de troubles du côté des organes génito-urinaires.

Obs. N° 17. — Homme, 46 ans: colibacillose. Traité d'abord par les méthodes habituelles: désinfectants chimiques par voie buccale

puis par injections intra-veineuses d'amphotropine (10 amp. de 20 cc. à 40%) sans résultat. Le traitement par AEV (urine et selles) améliore rapidement l'état du malade, les colibacilles disparaissent et *le malade fut radicalement guéri.*

Obs. N° 18. -- Femme, 57 ans: pyélo-cystite à colibacilles. Plusieurs inoculations d'urine au cobaye: résultats négatifs. Traitement par AEV (urine et selles). A la sortie de l'hôpital, on *note une amélioration*, cependant que la malade continue son traitement à domicile.

Obs. N° 19. — Femme, 46 ans: souffre de la région du foie et du rein droit. Un peu de pyélonéphrite. Aucun désinfectant n'a agi. L'urine renferme du colibacille, du staphylocoque et des bâtonnets Gram +-. Traitement par AEV (urine et selles) qui a pour effet un peu tardif que la malade se sent beaucoup moins intoxiquée, mais les douleurs provoquées par le déplacement du rein ne diminuent pas. *Amélioration.*

Obs. N° 20. — Femme, 56 ans: cystite à colibacilles et staphylocoques, traitée sans grand résultat jusqu'à l'ingestion d'un AEV (urine et selles) qui amène la *disparition complète des bacilles.*

Obs. N° 21. — Femme, 56 ans: colibacillurie. L'urine renferme en outre de l'entérocoque. Traitement par AEV (urine et selles). *Amélioration très nette.*

Obs. N° 22. — Femme, 51 ans: pyélite à colibacilles, entérocoques et streptocoques avec crises très douloureuses durant depuis dix mois. Traitement par AEV (urine et selles). *Guérison rapide se maintient parfaite depuis deux ans.*

Obs. N° 23. — Femme, 36 ans: pyélite à colibacilles et entérocoques. Traitement par AEV (urine et selles). *Bon résultat.*

Obs. N° 24. — Femme 40 ans: pyélite et cystite à colibacilles et entérocoques suite de calculs du rein. Traitement par AEV (urine et selles). *Très bon résultat rapidement obtenu.*

Obs. N° 25. — Homme, 31 ans: pyélo-cystite à colibacilles. Traitement par AEV (urine et selles). *Guérison brillante.* A récidivé neuf mois après avec une urine purulente, alcaline à *micrococcus ureae*, mais sans colibacille. Guérison par l'acide phosphorique.

Obs. N° 26. — Femme, 44 ans: pyélite à colibacilles et entérocoques suite de calculose rénale qu'elle a refusé de laisser opérer. Cystite très pénible. Traitement par AEV (urine et selles). Améliorée sensiblement. *Bon résultat.*

Obs. N° 27. — Femme, 47 ans: cystite chronique à colibacilles datant de plusieurs années. Traitement par AEV (urine et selles) et acide phosphorique, contrôle constant de la réaction acide de l'urine. *Guérison absolue depuis huit mois.*

Obs. N° 28. — Bébé, 18 mois: pyélite aiguë à colibacilles et entérocoques. Traitement par les désinfectants chimiques sans succès. La température reste irrégulière, il y a toujours du pus dans l'urine.

Après le traitement par AEV (urine et selles), la température devient normale. *Guérison durable.*

Obs. N° 29. — Fillette, 8 ans: pyélo-cystite chronique, ancienne à entérocoques. Troubles intestinaux (selles acides, amidon). Mauvais état général, poussées subfébriles. De nombreux traitements du tube digestif laissent l'état stationnaire. Après un traitement par AEV (urine et selles), la température est normale, *les urines sont stériles et l'état général est très amélioré.*

Obs. N° 30. — Femme, 43 ans: pyélo-cystite à colibacille. Traitement par AEV (urine et selles). *Résultat nul.*

Obs. N° 31. — Femme, 35 ans: pyélo-cystite chronique à colibacille et entérocoque. Traitement par AEV (urine et selles). *Résultat nul.*

Obs. N° 32. — Femme, 49 ans: colibacillose. L'urine renferme en outre de l'entérocoque. Traitement par AEV (urine et selles). *Résultat excellent.*

Obs. N° 33. — Femme, 32 ans: colibacillose, insuffisance hépatique. Traitement par AEV (urine et selles). *Résultat favorable.*

Obs. N° 34. — Femme, 55 ans: pyélo-cystite datant de 4 ans, avec poussées fébriles. Colibacille. L'urine est stérile après 9 jours de traitement par l'AEV (urine et selles). *Guérison complète, clinique et bactériologique.*

Obs. N° 35. — Femme, 25 ans: cystite à colibacille. Traitement par AEV (urine et selles). *Bon résultat, guérison clinique et bactériologique.*

Obs. N° 36. — Femme, 50 ans: pyélite à colibacille. Traitement par AEV (urine et selles). *Bon résultat, guérison clinique et bactériologique.*

Obs. N° 37. — Femme, 21 ans: pyélite à colibacille. Traitement par AEV (urine et selles). *Bon résultat, guérison clinique et bactériologique.*

Obs. N° 38. — Femme, 64 ans: cystite ancienne à colibacille. Traitement par AEV (urine et selles). *Résultat nul.*

Obs. N° 39. — Femme, 69 ans: Hydronéphrose, colibacillurie. Traitement par AEV (urine et selles). *Résultat nul.*

Obs. N° 40. — Femme, 35 ans: pyélite double à colibacille. Traitement par AEV (urine et selles). *Résultat nul.*

Obs. N° 41. — Fillette, 8 ans: pyélite à colibacille. Traitement par AEV (urine et selles). *Résultat nul.*

Obs. N° 42. — Femme, 67 ans: polype de vessie et cystite intense à colibacille. Electrocoagulation du polype et traitement par AEV (urine et selles). *Guérison complète et durable, clinique et bactériologique.*

Obs. N° 43. — Homme, 39 ans: hydronéphrose gauche avec colibacille. Traitement par AEV (urine et selles). *Amélioré.*

Obs. N° 44. — Fillette, 5 ans: pyélite à colibacille et entérocoque. Traitement par AEV (urine et selles). *Bon résultat, guérison clinique et bactériologique.*

Obs. N° 45. — Femme, 54 ans: cystite à colibacille, datant de 4 mois. Traitée sans succès par lavages quotidiens de la vessie durant un mois et par des médicaments. L'urine contient 14 800 000 colibacilles au cc. Reçoit simultanément un désinfectant chimique et AEV (urine et selles) et 2 lavages de vessie. Trois jours après le début de ce traitement combiné, l'urine est stérile. *La guérison est durable.* Un autre auto-antivirus mis en préparation à partir de l'urine, pour lavages vésicaux, n'a pas été utilisé.

Obs. N° 46. — Femme, 50 ans: cysto-pyérite à colibacille. Traitement par AEV (urine et selles). *Bon résultat, guérison clinique et bactériologique.*

Obs. N° 47. — Femme, 29 ans: pyélite à colibacille. Traitement par AEV (urine et selles). *Bon résultat, guérison clinique et bactériologique.*

Obs. N° 48. — Femme, 23 ans: pyélite, cystite post-gravidique. Colibacille: 22 400 000 germes au cc. Traitement simultané par désinfectant urinaire et par AEV (urine et selles) et 3 lavages de vessie. L'urine est stérile 10 jours après le début du traitement. *Guérison durable clinique et bactériologique.*

Obs. N° 49. — Femme, 27 ans: pyélite à colibacille. Traitement par AEV (urine et selles). *Résultat nul.* Malade indisciplinée.

Obs. N° 50. — Fillette, 6 ans: cystite chronique à colibacille. Traitement par AEV (urine et selles). *Résultat nul.*

Obs. N° 51. — Homme, 46 ans: pyélite double à colibacille. Traitement par AEV (urine et selles). *Amélioration.*

Obs. N° 52. — Femme, 34 ans: volumineux calcul rénal gauche, infecté de colibacille. Traitement par AEV (urine du R. gauche et selles). *Amélioration.*

Obs. N° 53. — Femme, 25 ans: hydronéphrose volumineuse. L'urine renferme du colibacille et de l'entérocoque. Traitement par AEV (urine et selles). *Résultat nul.*

Obs. N° 54. — Fillette, 8 ans: hydronéphrose, poussées de pyélite à colibacille. Traitement par AEV (urine et selles). *Résultat nul.*

Obs. N° 55. — Femme, 61 ans: diabète, cystite à colibacille et entérocoque. Traitement par AEV (urine et selles). *Résultat nul.*

Obs. N° 56. — Femme, 27 ans: colibacillose et gravelle. Tuberculose de l'articulation sacro-iliaque et du genou. Traitement par AEV (urine et selles). *Résultat nul.*

Obs. N° 57. — Fillette, 7 ans: colibacillose. Traitement par AEV (urine et selles). *Résultat nul.*

Obs. N° 58. — Femme, 33 ans: état nerveux très accusé. Colibacillose. A 26 ans appendicectomie et ovariectomie d'un côté, à 27 ans ovariectomie de l'autre côté, hystérotomie, à 52 ans diphtérie. Traitement par AEV (urine et selles). La malade a été très éprouvée par le vaccin qu'elle n'a pu terminer malgré qu'elle le prenait à la fin à

doses réduites. *N'a pas été guérie par le vaccin qui a fait plus de mal que de bien.*

Obs. N° 59. — Homme, 60 ans: cystite après prostatectomie. L'urine renferme du colibacille. Traitement par AEV (urine et selles). Guérison au bout de 8 jours. *Résultat excellent.*

Obs. N° 60. — Femme, 55 ans: entéro-colite chronique et colibacillose. Traitement par AEV (urine et selles). *Améliorée.*

Obs. N° 61. — Femme, 34 ans: colibacillose, état septicémique. En 1927, pyélite, un mois avant le premier accouchement, guérie 10 jours après la délivrance. En 1930, second accouchement, normal. En 1932, 6 jours après le troisième accouchement, poussées fébriles au-dessus de 40°, avec frissons, sans localisation aucune. Grippe? ou colibacillurie? Guérison en 4 jours par médication symptomatique. En 1934, quatrième accouchement, normal. Neuf jours après, poussées fébriles progressives avec petits frissons allant jusqu'à 39°5. Aucune localisation, aucune douleur, mais état inquiétant, malaises généraux. Les examens répétés font admettre une poussée aiguë de colibacillurie. Au bout de 3 semaines, 27. 2. 34, administration de stock-entéro-vaccin. Puis injection tous les deux jours de 20 cc. d'amphotropine. La température commence à tomber au bout de 5 jours en lysis lente. Les hémocultures ont permis d'isoler le 3. 3. 34 du staphylocoque blanc. Traitement par AEV (urine, selles, sang). Vers le 10 mars, la température est à peu près normale et ne remonte plus dès lors. *La guérison est acquise aux environs du 25 mars, et les examens ne décèlent plus de colibacille.* Le 1^{er} avril, la malade fait une poussée de corticopleurite, avec expectorations sanguinolentes pendant 10 jours. Guérison en 4 semaines. Depuis lors, en parfaite santé.

Obs. N° 62. — Homme, 25 ans: dysenterie amibienne et colibacillose. Traitement par l'émétine, le slovarsol et par deux AEV successifs (urine et selles) à deux mois d'intervalle. Le deuxième vaccin à doses fortes. *Résultat excellent.*

Obs. N° 63. — Femme, 38 ans: colibacillose. Traitement par AEV (urine et selles). *Guérison clinique et bactériologique.* Deux ans après l'urine est toujours stérile. Troubles intestinaux. Deuxième traitement par AEV (selles). *Bon résultat.* L'urine reste stérile.

Obs. N° 64. — Femme, 67 ans: colibacillose. Traitement par deux AEV successifs (urine et selles) à six semaines d'intervalle. Le second à doses fortes. *Très améliorée.*

Obs. N° 65. — Femme, 29 ans: pyélo-néphrite à colibacille. Traitement par stock-vaccin du commerce sans succès. Puis par AEV (urine et selles). Guérison. Rechute 8 mois après. Deuxième cure d'AEV. *Guérison* depuis 6 mois.

Obs. N° 66. — Homme, 50 ans: cystite aiguë à colibacille. Traitement par AEV (urine et selles). Guérison. Rechute 5 mois après. Deuxième AEV. *Guérison.*

Obs. N° 67. — Homme, 29 ans: entérite chronique, psychasthénie. L'urine contient du colibacille. Traitement par trois AEV successifs (urine et selles). *Amélioré pour quelques mois après chaque vaccin.*

Obs. N° 68. — Femme, 34 ans: cystite et pyélite récidivantes. L'urine contient du colibacille. Traitement par AEV (urine) et lavages vésicaux par l'auto-antivirus (urine). L'AEV a eu un heureux effet au point de vue de l'appétit. L'auto-antivirus local m'a paru également utile. L'urine est stérile. Récidive après 9 mois. L'urine renferme à ce moment de l'entérocoque. Le colibacille a disparu. Deuxième traitement par AEV (urine et selles). Là encore le vaccin a eu une bonne influence sur la digestion. Le traitement local n'a pu être fait pour des raisons spéciales. Comme actuellement l'état vésical est satisfaisant, il ne sera pas entrepris. *Bon résultat.*

Obs. N° 69. — Homme, 40 ans: cysto-pyérite à colibacille. L'urine renferme 304 000 colibacilles-cc. Traitement par AEV (urine et selles) et instillations urétrales d'auto-antivirus plus désinfectants urinaires. On constate une grosse amélioration. Sept mois après l'urine contient 8000 coli/cc. Deux mois plus tard, épидидymite et cystite. On recommence un traitement par AEV et auto-antivirus. L'urine examinée trois mois plus tard contient de rares leucocytes et 10 coli/cc. *Grosse amélioration, guérison clinique mais non bactériologique.*

Obs. N° 70. — Femme, 61 ans: cysto-pyérite à colibacille. Traitement par AEV (urine et selles) et lavages vésicaux par auto-antivirus (urine). *Guérison complète* clinique et bactériologique. Rechute un an après présence de colibacilles peu nombreux dans l'urine.

Obs. N° 71. — Femme, 64 ans: cystite à colibacille datant de trois ans. Traitement par AEV (urine et selles) et lavages vésicaux par auto-antivirus (urine) et désinfectants chimiques. *Guérison.*

Obs. N° 72. — Femme, 35 ans: pyélite double à colibacille. Traitement par AEV (urine et selles) et désinfectants chimiques. Lavages des reins par des antiseptiques et par l'auto-antivirus (urine). *Résultat nul.*

Obs. N° 73. — Femme, 30 ans: hydronéphrose droite, colibacille. Reçoit des lavages de vessie et 12 lavages du rein droit sans succès. On compte 824 000 coli/cc. dans la vessie et 4000 coli/cc. dans le rein droit. Traitement par AEV (urine et selles) et 6 lavages du rein droit par l'auto-antivirus (urine de la vessie et du R. D.) Cas paradoxal: *l'urine du R. D. est stérile*, celle du R. G. renferme 40 coli/cc. et celle de la vessie 428 000 coli/cc.

Obs. N° 74. — Homme, 81 ans: calcul rénal, prostatite, colibacillurie. Traitement par AEV (urine et selles) et par A. virus (urine). Plusieurs cures successives. *Subjectivement mieux.*

Obs. N° 75. — Femme: 44 ans: hydronéphrose, colibacillurie. Traitement par AEV (urine et selles) et lavages par A. virus (urine). *Résultat nul.*

Obs. N° 76. — Femme, 42 ans: cystite chronique à colibacille et entérocoque. On compte dans l'urine 8 800 000 coli/cc. Après traitement par AEV (urine et selles), le nombre tombe à 800 000 puis, après 6 lavages vésicaux par A. virus (urine), il descend à 252 000 coli/cc. *Amélioration nette*. Le traitement poursuivi par les désinfectants chimiques n'a pas stérilisé les urines.

Obs. N° 77. — Femme, 74 ans: colibacillose, cystite chronique. Depuis 4 mois température entre 37°8 et 39°. Arrive de l'étranger après avoir subi divers traitements sans succès (régimes, désinfectants urinaires, lavages de vessie, etc.). Légèrement améliorée par AEV (urine et selles). Puis après 8 lavages de vessie par A. virus (urine): la température devient normale. La guérison clinique persiste depuis deux ans, la fièvre ne s'est jamais reproduite quoique l'urine renferme toujours du colibacille. *Résultat brillant*.

Obs. N° 78. — Femme, 24 ans: lithiase rénale droite (cystine) et infection urinaire par le colibacille, l'entérocoque et le B. pyocyanique. Durant 5 séjours à l'hôpital, traitement par AEV (urine et selles) et 30 lavages de bassinets avec A. virus (urine) sans amélioration objective ni subjective. — N. B.: La malade est suivie actuellement par un médecin de la ville qui nous dit: La guérison bactériologique n'est pas obtenue, mais il y a *amélioration clinique*.

Obs. N° 79. — Femme, 30 ans: cystite à colibacille. Traitement par AEV (urine et selles), puis lavages vésicaux par A. virus (urine). Après absorption de l'AEV, la même influence favorable est spontanément constatée par la malade sur la digestion et l'appétit. Localement, les instillations d'A. virus se poursuivent à l'étranger où l'on fait également des instillations à base d'argent. Lorsque la malade revient à Leysin 8 mois plus tard, les urines sont stériles. *Bon résultat*.

Obs. N° 80. — Femme, 33 ans: cystite qui dure depuis trois ans, rebelle à tous les traitements. L'urine contient du colibacille et de l'entérocoque. Traitement par AEV (urine et selles) et instillations vésicales d'A. virus (urine). *Guérison complète qui dure depuis six mois*.

Obs. N° 81. — Femme, 71 ans: cystite chronique. L'urine renferme 464 000 coli/cc. Traitement par AEV (urine et selles) et par Stk., puis A. virus (urine). Après 2 lavages par le stock et 5 lavages par l'auto-antivirus, les urines sont stériles. Pas de désinfectants chimiques. *Guérison complète*, puis rechute 7 mois après.

Obs. N° 82. — Femme, 32 ans: pyélo-cystite au cours d'une grossesse, avec forte température. L'urine renferme du colibacille et de l'entérocoque. Traitement par AEV (urine et selles) et lavages vésicaux par du Stk. virus. *Guérison plus rapide que par les moyens thérapeutiques ordinaires*.

Obs. N° 83. — Femme, 20 ans: pyélite à colibacille et entérocoque. Amélioration par désinfectant chimique intra-veineux. Chute de la température. Puis traitement par AEV (urine et selles) et lavages vésicaux par du Stk. virus. *Guérison durable*.

Obs. N° 84. — Femme, 27 ans: pyélite bilatérale à colibacille et à bâtonnets Gram +. Traitement: lavages des bassinets avec de l'auto-antivirus (urine). Traitement ambulatoire. Malgré les lavages, les signes d'infection persistent, tandis qu'on note une *amélioration subjective*. La malade, suivie encore actuellement, présente une urine toujours infectée.

Obs. N° 85. — Femme, 35 ans: pyélite bilatérale. L'urine renferme du colibacille, de l'entérocoque, du staphylocoque et des bâtonnets Gram +. Lavages vésicaux et des bassinets par A. virus (urine). *Résultat nul*.

Ces 85 observations se condensent dans le tableau suivant:

Syndrome entéro-rénal, infections des reins et de la vessie.

Vaccins utilisés	Cas	Guérisons	Echecs	Améliorations
AV. inj. seul.	1	1	0	0
AEV (urine seule)	4	0	1	3
AEV (urine et selles)	56	30	15	11
AEV (2,3)+A.virus	8	6	0	2
AEV + A. virus	14	9	2	3
A. virus seul	2	0	2	0
	85	46 (52,9%)	20 (23,5%)	19 (23,6%)

Un cas de pyélite à colibacille traité par Av. inj. seul a été radicalement guéri (N° 1). Cet unique exemple est insuffisant pour donner une appréciation sur l'utilisation de l'AV. inj. dans la colibacillose. Il est intéressant en ce sens que l'AV. inj. est généralement et à juste titre déconseillé dans ces cas-là.

Le traitement par l'AEV buccal est plus efficace surtout si le vaccin est préparé à partir de l'urine et des selles (30 guérisons sur 56 cas). L'adjonction des germes des selles aux germes de l'urine améliore certainement l'activité du vaccin, ce qui démontre que dans la plupart des cas l'infection urinaire est d'origine intestinale. Nous en avons eu plusieurs fois la preuve en constatant la présence simultanée du B. pyocyanique (cultures vertes!) dans l'urine et dans les selles du même malade. D'autre part, les AEV préparés à partir de l'urine seule n'ont pas donné de bons résultats (4 cas, pas de guérison).

Les cures répétées d'AEV constituent parfois une thérapeutique indispensable et très utile. *Dans bien des cas, un seul vaccin est insuffisant*. Nous avons enregistré des guérisons après 2, 3 ou 4 AEV successifs (N° 62).

L'AEV buccal combiné à l'auto-antivirus (lavages vésicaux) a donné des résultats très satisfaisants (9 guérisons sur 14 cas).

Le traitement par l'A. virus seul s'est montré insuffisant.

Dans toutes ces infections de l'arbre urinaire, le colibacille représente de beaucoup le germe le plus fréquent. Il est souvent associé à l'entérocoque et plus rarement au staphylocoque, au streptocoque, au B. pyocyanique, etc. *La guérison par auto-vaccination ne dépend pas du germe incriminé, mais beaucoup plus de l'état clinique du patient.* On trouvera plus loin, dans l'étude du Dr M. Secrétan, des précisions à ce sujet.

Il ne semble pas qu'on puisse mettre en cause l'influence du sexe ou de l'âge. Il est admis qu'un individu jeune réagit généralement mieux à l'auto-vaccination. Nous avons cependant des cas de vieillards guéris ou très améliorés (N° 77).

Quelle est la durée de l'immunité? Elle varie de plusieurs semaines à plusieurs années. Nous n'avons pas assez de recul pour déterminer le temps maximum enregistré par nos observations. Nous pouvons indiquer des guérisons durables de 18 mois (N° 25) de deux ans (Nos 22, 42, 63). On nous a signalé des rechutes après 5, 6, 7, 8, 9 mois. Un nouveau vaccin administré à ce moment-là a ramené la guérison (Nos 65, 66).

L'état nerveux du malade joue un rôle important dans l'auto-vaccinothérapie. Lorsqu'il est déficient, la vaccination est plus difficile à obtenir (Nos 58, 67). Cette constatation confirme les conceptions nouvelles de l'immunité.

Pas de réactions ou d'accidents à signaler, sauf pour le cas 58 qui concerne une malade qui présente une colibacillose et un état nerveux très accusé.

Observations B.

Obs. N° 86. — Homme, 25 ans: uréthrite chronique non gonococcique. La spermoculture donne du staphylocoque et des bâtonnets Gram +. Traitement par AV. inj. *Bon résultat.*

Obs. N° 87. — Homme, 36 ans: blennorragie aiguë. Traitement par AV. inj. préparé à partir du liquide spermatique (culture pure de gonocoques). Le malade fait chaque fois des réactions très fortes (plus de 40°); il maigrit de 10 kg. Etayé par traitement classique. *Guérison complète.*

Obs. N° 88. — Homme, 26 ans: blennorragie chronique avec localisation spermatique suspecte. Les examens directs après provocation aux différents moyens donnent invariablement un résultat négatif. Par contre, la spermoculture montre de rares colonies de gonocoques qui sont utilisées pour préparer un AV. inj. Le traitement au vaccin pratique selon le mode prescrit ne donne *aucun résultat clinique appréciable.*

Obs. N° 89. — Homme, 36 ans: rhumatisme gonococcique, réveil d'ancienne infection; prostatite chronique. Absence de gonocoque dans l'urèthre et le liquide prostatique. Traitement salicylé, pyramidon, sans succès. Culture du liquide prostatique: Neisser négatif, mais présence d'une flore associée représentée par du staphylocoque et des bâtonnets Gram +. Cure d'AV. inj. préparé avec les germes du liquide prostatique auxquels on ajoute alors du gonocoque provenant de cultures entretenues en laboratoire. Fortes réactions générales. *Grosse amélioration locale*, mais les articulations du carpe gardent une ankylose partielle.

Obs. N° 90. — Femme, 28 ans: salpingo-ovarite chronique avec poussées antérieures de pyélite, subfébrile, anémique, troubles intestinaux légers (colite). L'urine contient du colibacille et de l'entérocoque et le pus vaginal du staphylocoque, de l'entérocoque et des bâtonnets Gram + et —. Multiples traitements sans succès, faute de diagnostic précis. Traitement par AEV (urines, selles et pus vaginal) et injections d'auto-vaccin (urine et sécrétions vaginales), curetage. Les deux vaccins sont très bien supportés, aucune réaction chez une malade hypersensible. La patiente n'a plus de fièvre ni d'anémie. Elle a gagné plusieurs kilos et les signes locaux ont presque disparu. *Grosse amélioration par les vaccins*.

Obs. N° 91. — Homme, 44 ans: prostatite chronique, colibacillurie. Traitement par AEV (urine et selles), par AV. inj. et auto-antivirus (urine). *Subjectivement mieux*.

Obs. N° 92. — Femme, 37 ans: salpingite et vaginite. Les sécrétions vaginales renferment du staphylocoque, de l'entérocoque et des bâtonnets Gram +. Traitement par AV. inj. (sécr. vag.) et applications locale de deux auto-antivirus (sécr. vag.) à 6 mois d'intervalle. Disparition des douleurs et de la sécrétion. Réactions générales assez fortes: frissons, douleurs. *Très bon résultat*.

Obs. N° 93. — Femme, 20 ans: bartholinite aiguë, rares gonocoques. Stock-vaccin injectable du commerce après incision et applications locales de stock-antivirus (gono. et flore vaginale). Poussée de salpingite aiguë. Arrêt du traitement. Reprise des vaccins. *Guérison rapide*.

Obs. N° 94. — Homme, 27 ans: cystite, épидидymite. L'urine contient du colibacille et de l'entérocoque. Traitement par AEV (urine et selles). *Guérison clinique et bactériologique*.

Obs. N° 95. — Femme, 42 ans: vaginite et cystite. L'urine contient du colibacille et de l'entérocoque. Cure d'AEV (urine et selles). *Amélioration rapide*. Pas de réaction. Pas de contrôle plus tard, la malade ayant quitté Leysin.

Obs. N° 96. — Fillette, 4 ans: écoulement vaginal renfermant du staphylocoque et de l'entérocoque. L'urine contient du staphylocoque et de l'entérocoque. Traitement par AEV (urine et pus vaginal). *Les signes cliniques ont disparu après trois semaines de traitement*. Pas de réaction.

Obs. N° 97. — Femme, 47 ans: fistule uréthro-rectale. L'urine renferme du colibacille et de l'entérocoque. Traitement par AEV (urine et selles). *Résultat nul.*

Obs. N° 98. — Homme, 44 ans: cystite et épидidymite. Colibacille dans l'urine. Traitement par AEV (urine et selles). *Bon résultat, guérison clinique et bactériologique.*

Obs. N° 99. — Homme, 45 ans: cystite et épидidymite. L'urine renferme du colibacille. Traitement par AEV (urine et selles). *Bon résultat, guérison clinique et bactériologique.*

Obs. N° 100. — Homme 81 ans: hypertrophie de prostate, cystite à colibacille. Traitement par AEV (urine et selles). *Résultat nul.*

Obs. N° 101. — Homme, 51 ans: pyélo-cystite et prostatite colibacillaire. Traité par plusieurs désinfectants chimiques urinaires dont un seul apporte une amélioration. Traitement par AEV (urine et selles) qui en 24 à 48 heures, au maximum, produit une amélioration nouvelle, mais incomplète. Il en est de même du sérum de Vincent, qui, du reste, déclenche des manifestations sériques (urticaire). La stérilité des urines n'est obtenue que par l'amphotropine en injections intraveineuses. Deux récives depuis. *Le vaccin a produit, très rapidement, une amélioration passagère.*

Obs. N° 102. — Fillette, 6 $\frac{1}{2}$ ans: vulvo-vaginite non spécifique. La flore est représentée par du staphylocoque, de l'entérocoque et des bâtonnets Gram +. Applications locales d'A. virus (sécr. vaginales). *Résultat bon*, pour autant que je puisse en juger: aucune réaction à la suite du traitement et diminution sensible de la sécrétion vaginale. En fait, je crois presque pouvoir dire guérison. L'enfant a quitté Lausanne. Je n'ai pu la suivre jusqu'au bout.

Obs. N° 103. — Femme, 27 ans: endométrite. Le pus contient du colibacille, de l'entérocoque et des bâtonnets Gram +. Traitement par A. virus (pus) en applications locales. *Améliorée.*

Obs. N° 104. — Femme, 62 ans: abcès à colibacille, entérocoque, staphylocoque, streptocoque et bâtonnets Gram + (pus vaginal). Applications locales d'A. virus. *Amélioration.*

Obs. N° 105. — Homme, 40 ans: urétrite chronique. Jamais trouvé de gonocoque, ni à l'examen direct, ni par spermoculture. Présence de bacilles pseudo-diphthériques, de staphylocoque et d'entérocoque. Traitement par 8 lavages d'A. virus (pus urétral). Chaque fois réaction locale très nette (écoulement, polynucléose le lendemain matin). Pas de réactions générales. *Amélioration.*

Obs. N° 106. — Femme, 25 ans: blennorragie chronique, rares gonocoques dans les sécrétions urétrales et vaginales qui contiennent en outre de l'entérocoque et des bâtonnets Gram +. Nombreuses applications locales de Stk. virus (stock-gono et flore vaginale) et traitement local aux sels d'argent. Poussée de salpingite au cours du traitement. Recherche du gonocoque négative à trois reprises, même après provocation; durée de l'observation: 3 mois. *Grosse amélioration.*

Ces 21 observations se condensent dans le tableau suivant:

Infections des organes génitaux et de leurs annexes.

Vaccins utilisés	Cas	Guérisons	Echecs	Améliorations
AV. inj. seuls	4	2	1	1
AV. inj. + A. virus	4	3	0	1
AEV seuls	8	4	2	2
A. et Stk. virus	5	1	0	4
	21	10 (47,6%)	3 (14,2%)	8 (38,2%)

L'AV. inj. a donné de bons résultats dans un cas d'urétrite non gonococcique et dans un cas de blennorragie aiguë. Ce dernier succès n'est pas conforme à l'opinion généralement admise. Par contre, deux infections gonococciques chroniques, normalement justiciables de l'AV. inj., se sont montrées l'une réfractaire et l'autre plus maniable (Nos 88 et 89).

Le traitement par l'AV. inj., combiné aux applications locales d'auto-antivirus s'est montré plus efficace (3 guérisons sur 4 observations).

Les cures par les AEV ne sont pas toujours suffisantes (4 guérisons sur 8 observations). Il en est de même pour les auto-antivirus utilisés seuls.

On peut dire que, dans les cas d'infections des organes génito-urinaires et de leurs annexes, l'auto-vaccination par voie buccale ou parentérale doit être combinée à la vaccination locale par les auto ou les stock-antivirus.

La guérison ne dépend pas du ou des germes incriminés. L'état clinique a, comme nous le verrons plus loin, une grosse importance.

Nous n'avons pas assez d'observations pour parler de l'influence de l'âge, du sexe ou de l'état nerveux, ni pour établir la valeur des périodes d'immunité.

L'AV. inj. provoque des réactions locales ou générales parfois assez marquées (Nos 89 et 92). Un malade fait des réactions très fortes (N° 87). Par contre, une femme hypersensible n'en fait pas (N° 90). Seul un auto-antivirus provoque des réactions locales, explicables par la nature même de son action élective sur la muqueuse à vacciner (N° 105).

Observations C.

Obs. N° 107. — Femme, 27 ans: salpingite tbc. Infection post-opératoire. Très mauvais état général. Le pus vaginal renferme du colibacille, du staphylocoque et des bâtonnets Gram +. Traitement par AV. inj. (pus) et applications locales d'A. virus (pus). Rétrécissement rapide de la plaie opératoire du vagin. Diminution de la sécrétion

après trois semaines de traitement. La fistule vaginale est fermée trois mois après le début du traitement. Pas de réaction. *Résultat merveilleux*. Aux dernières nouvelles, la fistule reste fermée.

Obs. N° 108. — Femme, 45 ans: mauvais état général. L'urine contient du colibacille et de l'entérocoque. Tbc. rénale. Traitement par AEV (urine et sellés). *Amélioration rapide de l'état général*. Pas de réaction.

Obs. N° 109. — Femme, 35 ans: cystite tbc. et colibacillurie. Traitement par AEV (urine et selles). Disparition des germes de l'infection secondaire 20 jours après le début de la cure vaccinale. *Guérison de la colibacillurie.*

Obs. N° 110. — Homme, 36 ans: tuberculose rénale avec ablation du rein il y a trois ans. Il persiste une cystite très prononcée avec rares BK et nombreux pneumobacilles de Friedländer dans l'urine. Traitement par AEV (urine et selles). *Résultat presque nul*. Le malade continue à souffrir de sa cystite à peu près comme avant.

Obs. N° 111. — Homme, 32 ans: tuberculose rénale, surinfection par le pneumobacille de Friedländer. Traitement par AEV (urine et selles). *Résultat nul*.

Obs. N° 112. — Femme, 30 ans: péritonite ascitique tuberculeuse, colibacillose. Traitement par AEV (urine et selles). *Vaccin sans effet*.

Obs. N° 113. — Femme, 52 ans: péritonite tuberculeuse. L'urine contient du colibacille. Traitement par AEV (urine et selles). *Amélioration de la digestion*, disparition du ballonnement. Pas de réaction. Contrôle insuffisant à cause du départ de la malade.

Obs. N° 114. — Fillette, 11 ans: coxalgie, ancienne pyélo-cystite. L'urine contient du colibacille. Traitement par AEV (urine et selles). *Les poussées aiguës de pyélo-cystite ont disparu après cet unique traitement*.

Obs. N° 115. — Fillette, 8 ans: coxalgie. L'urine contient du colibacille et du BK. La présence des deux germes a été constatée huit mois avant le traitement. Trois cures successives d'AEV au cours d'un an. Premier AEV (urine) le 17. 2. 33: amélioration générale, le colibacille persiste dans les urines. — Deuxième AEV (urine) le 25. 4. 33: l'état général continue à s'améliorer, le colibacille est toujours présent dans les urines. L'inoculation au cobaye est positive (BK). Cystoscopie négative. — Troisième AEV (urine et selles). *Disparition complète du colibacille*. Pas de réaction.

Obs. N° 116. — Fillette, 9 ans: coxalgie gauche, colibacillurie. Quatre cures par AEV (urine et selles). Premier AEV, le 11. 1. 33: pas de changement. — Deuxième AEV, le 8. 3. 33: L'urine contient encore du colibacille. L'état général continue à s'améliorer. Pas de réaction à la vaccination. — Troisième AEV, le 14. 6. 33: l'urine est claire, sans leucocytes; le colibacille est toujours présent. La température est normale. Bon état général. — Quatrième AEV, le 22. 8. 33: *Disparition du colibacille*.

Obs. N° 117. — Femme, 38 ans: néphrectomie et infection mixte de la vessie. L'urine renferme du colibacille, de l'entérocoque, du staphylocoque, du streptocoque et du B. pyocyanique. Traitement par AEV (urines et selles) et instillations vésicales d'auto-antivirus (urine). *Influence heureuse de l'AEV per os. Localement, l'antivirus semble avoir amélioré l'état de la vessie.*

Obs. N° 118. — Femme, 28 ans: tuberculose rénale, néphrectomie droite. Cystite tuberculeuse. L'urine contient en outre du colibacille et de l'entérocoque. Cure d'AEV (urine et selles) et lavages vésicaux par l'auto-antivirus (urine), puis sept mois plus tard un deuxième AEV (urine et selles). *Amélioration considérable de l'état de la vessie. Disparition du colibacille après le premier AEV. Pas de réaction.*

Obs. N° 119. — Femme, 53 ans: pyonéphrose, néphrostomie. L'urine renferme du colibacille, de l'entérocoque et du streptocoque. Injections d'auto-antivirus par la fistule. *Amélioration.*

Obs. N° 120. — Femme, 53 ans: pyonéphrose tuberculeuse et calcul rénal. L'urine renferme du colibacille, de l'entérocoque et du streptocoque. Traitement par auto-antivirus (urine). *Résultat nul.*

Ces 14 observations se condensent dans le tableau suivant:

Infections des organes génito-urinaires chez des tuberculeux.

Vaccins utilisés	Cas	Guérisons	Echecs	Améliorations
AV. inj. + A. virus	1	1	0	0
AEV seuls	7	3	3	1
AEV répétés (3 et 4 fois)	2	2	0	0
AEV + A. virus	4	1	1	2
	14	7 (50,0%)	4 (28,5%)	3 (21,5%)

Ces observations offrent un intérêt particulier parce qu'elles concernent des *tuberculeux*. Elles démontrent que l'*auto-vaccinothérapie n'est pas contre-indiquée chez ces malades et qu'elle donne d'aussi bons résultats que chez les non-tuberculeux* (guérison 50 %).

Les conclusions partielles données aux deux groupements précédents peuvent se répéter ici. Cependant, il est intéressant de noter que l'*infection secondaire qui, si souvent, accompagne l'infection tuberculeuse des voies urinaires peut être jugulée par les auto-vaccins* (Nos 109, 118).

De très bons résultats ont été enregistrés en pratiquant des cures vaccinales répétées 2, 3 et 4 fois (Nos 115, 116). *Il semble bien que l'immunisation est plus difficile à obtenir sur le terrain tuberculeux et qu'elle ne peut être acquise d'une manière durable, dans certains cas, que par un traitement soutenu et répété.*

Deux cas d'infection mixte à B. K. et Pneumobacille de

Friedländer se sont montrés particulièrement rebelles aux auto-vaccins (Nos 110 et 111). Ce germe est-il plus réfractaire à ce traitement que les autres? On peut le supposer.

Nous étions surtout curieux de savoir quelles seraient les réactions locales ou générales enregistrées chez ces tuberculeux. Rien de particulier ne nous a été signalé et, dans quatre cas, le médecin traitant nous a indiqué l'absence de toute réaction.

Pour terminer ce chapitre se rapportant à l'urologie et aux organes génito-urinaires, nous ne pouvons mieux faire que de donner les pages que M. le Dr Secrétan, à Lausanne, a bien voulu consacrer pour nous à cette question. Voici l'opinion de ce spécialiste :

1. *Auto-entérovaccins.*

« Cette méthode nous paraît extrêmement intéressante pour plusieurs raisons. Tout d'abord l'administration du vaccin est très facile et ne présente aucun inconvénient; tout au plus la pilule de bile ingérée avant le vaccin exagère-t-elle parfois le péristaltisme intestinal; quant aux réactions du vaccin, nous n'en avons vu que deux fois: un exanthème accompagné de fièvre pendant deux jours chez une fillette de 7 ans qui absorbait un auto-entérovaccin depuis 10 jours, et chez une femme de 20 ans, récemment guérie d'une pyélite (cultures de l'urine négatives), une température sub-fébrile (37°3-37°5) du dixième jour du traitement au dernier; la température revint à la normale dès le lendemain de l'arrêt du vaccin.

Les réactions à l'auto-entérovaccin sont donc aussi rares que minimes. Par contre, les malades ressentent fréquemment une amélioration lorsqu'ils souffrent de cystite aiguë; et, comme avec les stock-vaccins, on peut voir souvent des malades attribuer à l'auto-entérovaccin l'atténuation rapide de leurs douleurs à la miction. Comme autres phénomènes subjectifs, on constate fréquemment l'amélioration des fonctions intestinales, spécialement chez les enfants.

Le test de la guérison en matière de colibacillose est très simple puisqu'une urine normale doit être stérile; tant que les cultures de l'urine décèlent la présence de colibacilles, on peut parler peut-être de guérison clinique, mais non de guérison vraie. En attendant celle-ci, on peut suivre l'évolution de l'infection en calculant le nombre des microbes selon un procédé fort utile malgré son approximation.

Le test de la guérison vraie de la colibacillose étant très sensible, donc très rigoureux, on sera d'autant plus satisfait du résultat obtenu lorsqu'on aura pu prouver la stérilité des urines. Dans quelles proportions obtient-on la guérison vraie de la colibacillose avec les auto-entérovaccins? Pour donner un chiffre, il faut éliminer de la statistique les cas où il ne s'agit pas réellement de ce qu'on appelle la colibacillose, mais des cas extrêmement divers d'affections urologiques où le colibacille n'est que surajouté à une lésion ou malformation des voies urinaires (lithiase, hydronéphrose, hypertrophie de prostate, etc., etc.).

Dans ces cas, la stérilisation des urines est impossible à obtenir tant que la lésion ou malformation n'est pas guérie. On peut souvent obtenir des améliorations, mais la guérison vraie est exceptionnelle. Nous avons cependant le souvenir d'une tuberculose de la vessie surinfectée (N° 109), où le colibacille disparut après une cure de vaccins; une malade atteinte d'un polype de vessie avec violente cystite (N° 42) et 250 000 coli/cc., guérit complètement par l'association de quatre séances d'électrocoagulation de la tumeur et d'une cure unique d'auto-entéro-vaccin.

Quant aux colibacilloses dites simples parce qu'on n'a pas trouvé dans les voies urinaires une cause anatomique justifiant la persistance de l'infection, il n'est pas toujours possible, lorsqu'on obtient la guérison, d'attribuer celle-ci à la seule action des auto-entérovaccins, car le plus souvent nous avons combiné plusieurs méthodes: lavages de vessie, ou même de reins, antiseptiques chimiques. Cependant les cas pour lesquels nous avons prescrit des auto-entérovaccins étaient des cas chroniques, donc particulièrement difficiles, et nous pensons que lorsque la guérison a été obtenue, elle est due en bonne partie aux auto-entérovaccins.

Parmi 20 cas de colibacillose simple chronique, 8 ne purent être débarrassés de leurs microbes; malgré le plus souvent une amélioration subjective ou même l'absence de signes cliniques, l'urine restait plus ou moins infectée. Les 12 autres, soit le 60%, furent totalement guéris. Parmi ceux-ci, on peut citer celui d'une femme de 55 ans (N° 34), atteinte de colibacillose depuis 4 ans avec fréquentes poussées fébriles, urines troubles, avec pus et 3 800 000 colis par cc.; après un lavage de vessie et 9 jours d'auto-entérovaccin, les urines deviennent stériles et le restent. Un autre cas intéressant est celui d'une femme de 23 ans (N° 48), atteinte de pyélite gravidique au huitième mois. Trois mois après l'accouchement, la malade souffre toujours de son rein droit et d'une violente cystite; l'urine trouble contient du pus et 22 400 000 colis/cc. Après deux lavages de vessie et 13 jours d'auto-entérovaccin, il n'y a plus de pus dans les urines et les cultures sont stériles!

Ces exemples montrent l'intérêt d'une méthode qui nous a permis, avec ou sans l'aide d'autres moyens thérapeutiques, d'obtenir rapidement la guérison complète dans le 60 % de nos cas de colibacillose simple chronique. Cette méthode des auto-entérovaccins, facile à appliquer et inoffensive, nous paraît donc recommandable.

Si l'on rencontre si souvent des échecs dans la vaccinothérapie des colibacilloses, c'est souvent qu'on n'a pas vu ou pas pu voir qu'il s'agit d'une colibacillose compliquée, où les vaccins peuvent faire quelque bien, mais non guérir; ils peuvent au contraire être indirectement nuisibles en faisant perdre du temps, alors qu'un autre traitement eût été indiqué contre l'affection urologique primaire qui reste méconnue parce que non recherchée; la vaccinothérapie risque, à cause de ces cas, d'être injustement discréditée et c'est l'occasion de citer l'opinion de Marion: « L'emploi des vaccins est souvent un cache-

misère qui masque l'ignorance du médecin incapable d'établir le diagnostic d'une infection. Avant tout, il faut préciser le diagnostic et ce n'est que si l'on ne peut pas agir d'une façon plus efficace ou si vraiment l'emploi des vaccins est indiqué qu'on les utilisera.»

2. *Auto-antivirus.*

Destinés à être appliqués localement dans la vessie ou le bassinnet, les auto-antivirus demandent une technique moins simple que les auto-entérovaccins et ils exigent l'abstention de toute médication antiseptique; il faut se contenter de laver la vessie ou le bassinnet avec de l'eau stérile avant de laisser dans l'organe l'auto-antivirus, qui a du reste peu de temps pour agir avant d'être rapidement dilué puis expulsé.

En outre, la préparation d'un auto-antivirus demande trois semaines¹ et il arrive souvent que le médicament arrive après la guérison du malade! Ce n'est donc que dans peu de cas que nous avons employé cette méthode et toujours dans des cas très chroniques: dans quatre cas en instillations pyéliqués, dans sept autres en instillations vésicales. Les cas de colibacillose compliquée n'ont pu, bien entendu, être stérilisés, pas plus par cette méthode que par les autres; cependant, nous avons pu désinfecter une petite hydronéphrose qui présentait 640 coli/cc. avant un traitement de deux instillations pyéliques avec stock-antivirus et quatre avec auto-antivirus. D'autres malades ont vu leur état général s'améliorer et le nombre de leurs colibacilles diminuer, mais sans que jamais ceux-ci disparussent.

Parmi les cas de colibacillose simple, deux malades (Nos 81 et 70) ont guéri complètement, mais nous ne pouvons dans ces cas faire la part de l'antivirusthérapie, car ces patients avaient été traités par diverses médications telles que lavages de reins et ingestion de fortes doses d'antiseptiques chimiques.

Nous avons vu malheureusement le phénomène inverse: l'augmentation des colibacilles après, ou malgré, le traitement à l'antivirus en applications locales: femme de 26 ans atteinte de pyélite gravidique. Trois mois après l'accouchement, on ne constate à la pyélographie double aucune anomalie des voies urinaires, ni calcul, ni coudure, ni dilatation. L'urine du rein droit contient 184 000 coli/cc., qui diminuent à 4800 après trois lavages du bassinnet droit au nitrate d'argent. Deux mois après, la malade reprend le traitement parce que, quoique en meilleure santé et engraisée de 8 kilos, elle élimine toujours des colibacilles. Elle subit alors 8 instillations pyéliques bilatérales quotidiennes d'auto-antivirus. Après ce traitement, les germes ont passé de 12 800 000 à 15 200 000 par cc. dans l'urine vésicale; ceux du rein droit de 360 à 2 400 000 et ceux du rein gauche de 40 à 120! L'échec de l'antivirus a été dans ce cas complet et je m'empresse d'ajouter que les antiseptiques chimiques énergiques uti-

¹ Nous rappelons que l'on peut avoir recours aux stock-antivirus pendant la période de préparation de l'auto-antivirus.

lisés ensuite n'ont pas réussi non plus, mais les choses se sont passées avec l'antivirus comme si celui-ci avait favorisé le développement des microbes !

Les cas que nous avons traités par l'auto-antivirusthérapie sont trop peu nombreux pour nous permettre de conclure à l'efficacité ou à l'inefficacité de cette méthode. Nous avons cependant l'impression que les auto-antivirus en instillations vésicales ou pyéliqués contre le colibacille sont incapables de stériliser à eux seuls ces organes; et que quand la désinfection est obtenue, c'est que d'autres médications leur ont été associées, la part respective des diverses médications et de l'auto-antivirusthérapie étant dans nos cas impossible à déterminer. »

Entérologie (Nos 121 à 190).

Nous avons réuni sous cette appellation 70 observations de troubles intestinaux, colites, entérites, entérocolites, infections intestinales, un cas de typhus abdominal, etc. Neuf de ces malades sont des *tuberculeux* (Nos 182 à 190) chez lesquels on a tenté une auto-vaccination contre une infection surajoutée ou en vue de rétablir des fonctions intestinales déficientes.

Obs. N° 121. — Femme, 26 ans: entérite légère. Traitement par AEV (selles). *Résultat excellent.*

Obs. N° 122. — Homme, 50 ans: entérite aiguë. Perd 25 kg. en un mois, selles sanguinolentes (20 à 25 fois par jour). Traitement local par lavements avec des poudres inertes, puis par deux AEV successifs. *Guérison.* Trois semaines après le vaccin, phlébite infectieuse avec fièvre, de la jambe gauche, puis 11 jours plus tard phlébite de la jambe droite. Guérison par les traitements ordinaires.

Obs. N° 123. — Femme, 82 ans: entérite. Traitement par AEV (selles). *Le vaccin a été très efficace*; la malade a été guérie de son entérite, mais elle décéda 4 mois plus tard de faiblesse du cœur.

Obs. N° 124. — Homme, 35 ans: entérite. Traitement par AEV (selles). *Amélioré.*

Obs. N° 125. — Femme, 43 ans: entérite. Traitement par AEV (selles). *Bon résultat.*

Obs. N° 126. — Femme, 36 ans: entérite chronique. Traitement par AEV (selles). *Amélioration.*

Obs. N° 127. — Homme, 38 ans: entérite chronique. Traitement par AEV (selles). *Pas d'effet appréciable.*

Obs. N° 128. — Femme, 49 ans: troubles intestinaux, entérite. Traitement par AEV (selles). *Le vaccin n'a pas eu grand effet*, les selles sont devenues plus régulières, moins glaireuses, mais les ballonnements dont se plaignait la malade n'ont pas diminué.

Obs. N° 129. — Femme, 39 ans: entérite avec hypochlorhydrie. Traitement par AEV (selles). *Bon résultat.*

Obs. N° 130. — Femme, 43 ans: entérite muco-membraneuse, nervosisme. Traitement par AEV (selles). *Résultat nul.*

Obs. N° 131. — Femme, 34 ans: entérite muco-membraneuse. Traitement par AEV (selles). *Résultat nul.*

Obs. N° 132. — Femme, 55 ans: entérite ulcéro-membraneuse. Traitement par AEV (selles). *Amélioration nette.*

Obs. N° 133. — Femme, 58 ans: cholécystite, entérite chronique. Traitement par AEV (selles). *Amélioration.*

Obs. N° 134. — Homme, 26 ans: entérite parasitaire (trichocéphales). Traitement par stovarsol et AEV (selles). *Bon résultat.*

Obs. N° 135. — Femme, 23 ans: entérite après péritonite aiguë, suite d'abortus survenu 8 mois avant. Traitement par AEV (selles). *Résultat nul.*

Obs. N° 136. — Femme, 68 ans: entérocolite légère. Traitement par deux AEV successifs (selles) à un mois d'intervalle. Le deuxième vaccin à doses plus fortes. *Bon résultat.*

Obs. N° 137. — Homme, 31 ans: entérocolite. Traitement par AEV (selles). *Très amélioré.*

Obs. N° 138. — Femme, 42 ans: entérocolite. Traitement par AEV (selles). *Bon résultat.*

Obs. N° 139. — Femme, 63 ans: entérocolite muco-membraneuse datant de six mois. Traitement par AEV (selles). *Résultat excellent.*

Obs. N° 140. — Femme, 23 ans: entérocolite chronique avec poussées aiguës. Traitement par AEV (selles). *Résultat nul.*

Obs. N° 141. — Femme, 28 ans: entérocolite chronique. Traitement par AEV (selles). *Résultat nul.*

Obs. N° 142. — Homme, 45 ans: entérocolite chronique datant de 5 à 6 ans. Trois hémorragies intestinales nécessitant chaque fois une transfusion sanguine. Traitement par AEV (selles). Pas de rechutes depuis deux ans. Le malade reprend un deuxième AEV à titre préventif. *Bon résultat.*

Obs. N° 143. — Homme, 52 ans: entérocolite douloureuse, spastique. Traitement par AEV (selles) presque guéri pendant un an, rechute, puis un deuxième AEV (selles). *Amélioration.*

Obs. N° 144. — Homme, 62 ans: entérocolite à B. pyocyanique avec flatulence, durant depuis 15 ans. Nombreux traitements antérieurs sans succès. Traitement par AEV (selles). *Guérison durable.*

Obs. N° 145. — Homme, 41 ans: entérocolite spastique, forte constipation. Traitement par AEV (selles). *Forte amélioration.* Malade indiscipliné.

Obs. N° 146. — Femme, 29 ans: colite avec constipation, état subfébrile. Traitement par AEV (selles). *Amélioration peu nette.* Deuxième AEV (selles) 5 mois plus tard. *Résultat nul.*

Obs. N° 147. — Femme, 29 ans: colite par constipation. Traitement par AEV (selles). *Amélioration*.

Obs. N° 148. — Homme, 20 ans: constipation chronique avec colite de fermentation, selles très acides. Traité sans succès par l'huile de paraffine. Psyllium. Un peu amélioré par le lactéol en ampoules. *Un traitement par AEV (selles) guérit le malade*, dont les selles sont normales et régulières depuis plusieurs mois.

Obs. N° 149. — Homme, 57 ans: colite membraneuse spastique très ancienne, arthritisme. Traitement par AEV (selles). *Résultat nul*.

Obs. N° 150. — Homme, 53 ans: colite. A souffert d'entérite; opéré en 1923 d'une appendicite qui fut suivie d'une thrombose. Depuis, souffre à chaque instant de l'intestin: selles irrégulières, diarrhées intercalées de périodes de constipation, migraines. Abdomen ballonné, douleur le long du descendant et du caecum. Transit baryté: *nil*. Traitement par AEV (selles). *Amélioration*, les douleurs intestinales ont diminué. Pas revu depuis.

Obs. N° 151. — Homme, 28 ans: souffre depuis 7 ans de colite dont la cause n'a pu être décelée. Ce patient est un explorateur, grand et sportif. Il a été examiné par une série de médecins, en Amérique spécialement. Aucun traitement n'a pu le guérir. A l'examen, on ne trouve rien à part un côlon transverse et ascendant spastique. Traitement par AEV (selles). *Très grande amélioration* qui se maintient depuis bien des mois. Le malade a écrit d'Amérique pour demander un nouveau vaccin en vue d'une rechute possible.

Obs. N° 152. — Homme, 43 ans: colite chronique avec hémorragies. Traitement par AEV (selles). *Pas de modification sensible* de l'état général. (Une cure à Châtel-Guyon apporte une amélioration très sensible qui permet la reprise du travail.)

Obs. N° 153. — Femme, 48 ans: colite chronique. Cinq traitements par AEV (selles) en un an et demi. *Grosse amélioration* progressant après chaque vaccin. Le dernier à doses doubles.

Obs. N° 154. — Homme, 58 ans: colite chronique. Traitement par AEV (selles). *Très amélioré*.

Obs. N° 155. — Femme, 62 ans: colite droite, psychopathie. Traitement par AEV (selles). *Très améliorée*.

Obs. N° 156. — Homme, 23 ans: colite spastique sans base organique chez un hérédoluetique. Traitement par AEV (selles). *Très bon résultat* coïncidant avec la fin d'un état dépressif.

Obs. N° 157. — Femme, 32 ans: colite muco-membraneuse depuis 1931; apparition de douleurs dans la région du duodénum en 1932. Examen radiologique: ulcère du duodénum. Après traitement prolongé, les douleurs ulcéreuses disparaissent, puis réapparaissent; les diarrhées avec sang et mucus. Traitement par AEV (selles). *Bon résultat*. Pas de nouvelles depuis.

Obs. N° 158. — Femme, 60 ans: nombreuses adhérences suite d'opé-

ration, colite. Obstruction chronique. Essai de traitement par AEV (selles). *Etat stationnaire.*

Obs. N° 159. — Femme, 38 ans: troubles dyspeptiques. Traitement par AEV (selles). *A mal supporté le vaccin.* Les troubles devaient avoir une origine nerveuse. (Troubles du sympathique).

Obs. N° 160. — Femme, 25 ans: troubles gastro-intestinaux rebelles aux traitements habituels, gros amaigrissement. Traitement par AEV (selles). *Résultat excellent.* Disparition des troubles, poids augmenté.

Obs. N° 161. — Femme, 30 ans: troubles intestinaux. Traitement par AEV (selles). *Amélioration.*

Obs. N° 162. — Femme, 69 ans: troubles intestinaux. Traitement par AEV (selles). Au début, légère accentuation des troubles intestinaux. Dans la suite, *amélioration marquée*, selles normales, température normale, augmentation de poids.

Obs. N° 163. — Femme, 35 ans: troubles intestinaux rebelles aux traitements habituels, amaigrissement. Traitement par AEV (selles). Amélioration. Deuxième traitement par AEV (selles) 4 mois plus tard. *Résultat excellent.* (Le second vaccin à doses fortes.)

Obs. N° 164. — Fillette, 10 ans: digestion difficile et capricieuse, selles fétides, mauvaise haleine, langue constamment chargée, teint pâle, état général précaire. Traitement par AEV (selles). La langue devient rose, le teint plus coloré, les digestions normales, le poids et l'appétit ont augmenté. *Bon résultat.*

Obs. N° 165. — Homme, 50 ans: diarrhées toute sa vie d'origine certainement nerveuse. Aucune médication n'a donné de résultat stable. Traitement par AEV (selles). *Résultat nul.*

Obs. N° 166. — Femme, 35 ans: diarrhées énormes et persistantes, très affaiblie. Streptocoques et staphylocoques dans les selles. Traitement par AEV (selles). Arrêt des diarrhées. Malade hystérique, ses allégations sont sujettes à caution. *Guérie.*

Obs. N° 167. — Garçon, 8 ans: diarrhées, fermentation exagérée des selles, entérocoque. Traitement par AEV (selles). Un mois après l'enfant va bien, n'a plus eu de troubles de la digestion. *Succès.*

Obs. N° 168. — Femme, 30 ans: souffre depuis deux ou trois ans de troubles digestifs: douleurs d'estomac (pesanteurs, brûlures), nausées, douleurs tout le long du gros intestin, mais spécialement sur le caecum. Vomit souvent. Maigrît beaucoup. L'examen complet ne révèle rien de net. Ablation de l'appendice. Toute thérapeutique échoue. Traitement par AEV (selles). *Pas de résultat net.*

Obs. N° 169. — Femme, 58 ans: dyspepsie intestinale, flatulence (aérophagie). Nombreux traitements antérieurs sans succès. Deux traitements par AEV (selles) en trois mois. *Grosse amélioration.*

Obs. N° 170. — Homme, 25 ans: grands accès fébriles. Toutes recherches autres que ce qui est trouvé dans les selles restent négatives. (Bâtonnets Gram + 25%, entérocoques 20%, streptocoques peu nom-

breux.) Traitement par AEV (selles). Cas ayant évolué favorablement. Mais, comme toute une thérapeutique a été antérieurement en action, *quel est le rôle du vaccin dans le cas particulier? Résultat bon.*

Obs. N° 171. — Femme, 28 ans: température subfébrile, fatigue, mauvais état général. Constipation anorexie. Traitement par AEV (selles). *Amélioration passagère.*

Obs. N° 172. — Femme, 38 ans: état subfébrile d'origine intestinale. Nombreux traitements antérieurs sans succès. Traitement par deux AEV successifs (selles) à un mois d'intervalle. *Guérison.* Pas de rechute depuis un an et demi.

Obs. N° 173. — Femme, 18 ans: état subfébrile par légère infection intestinale. Deux traitements par AEV (selles) à deux mois d'intervalle. Le second vaccin à doses fortes. *Guérison.*

Obs. N° 174. — Femme, 22 ans: état subfébrile par légère infection intestinale. Traitement par AEV (selles). *Guérison.* Etat général bon. Augmentation du poids.

Obs. N° 175. — Garçon, 8 ans: affection sans diagnostic précis, à forme septicémique, avec grosse augmentation de volume de la rate (présence d'urobiline dans les urines). Aucune localisation clinique. Etat général toujours bon. Fortes transpirations. Hémocultures négatives. Traitement par AEV (selles). *La fièvre tombe rapidement et régulièrement* sous l'action du vaccin. Guérison, puis pleurésie exudative trois mois plus tard, évoluant sans complications ni séquelles. Complètement guéri et solide après six mois à la montagne. Depuis lors jamais malade. *Très bon résultat.*

Obs. N° 176. — Femme, 19 ans: infection intestinale fébrile, céphalées continuelles, insomnie, anorexie, amaigrissement. Six traitements successifs par AEV (selles) en un an, les quatre derniers à doses plus fortes. Disparition de la fièvre, céphalées fortement diminuées, appétit régulier faible, poids stationnaire. *Amélioration.*

Obs. N° 177. — Homme, 73 ans: vertiges d'origine digestive. Traitement par AEV (selles). *Amélioration.*

Obs. N° 178. — Femme, 48 ans: céphalées et vertiges d'origine digestive. Traitement par AEV (selles). *Guérison.*

Obs. N° 179. — Fillette, 11½ ans: angiocholite. Traitement par AEV (selles). *Aucun résultat.* (Pas indiqué probablement.)

Obs. N° 180. — Homme, 43 ans: fièvre typhoïde (Eberth) contractée à Marseille le 14. X. 32. Maladie longue compliquée de phlébite et cholécystite et angiocholite. Amaigrissement de 26 kg. On recherche à plusieurs reprises le B. d'Eberth dans les selles où il est toujours présent. Quatre mois après le début de la maladie, traitement par AEV (selles). *Disparition définitive du B. d'Eberth.*

Obs. N° 181. — Femme, 21 ans: colite ulcéreuse avec perforation sigmoïdienne. Colibacille, streptocoque, staphylocoque, entérocoque et bâtonnets Gram +. Traitement par auto-antivirus (pus) *sans amélioration.*

Obs. N° 182. — Femme, 48 ans: entérite non spécifique chez une tuberculeuse pulmonaire. Traitement par AEV (selles). *Bon résultat.*

Obs. N° 183. — Femme, 38 ans: entérite non spécifique chez une tuberculeuse pulmonaire. Traitement par AEV (selles). *Résultat nul.*

Obs. N° 184. — Fillette, 16 ans: péritonite tuberculeuse. Inappétence. Traitement par AEV (selles). Disparition de l'inappétence, bonne digestion. Pas de réaction. *Bon résultat.*

Obs. N° 185. — Garçon, 9 ans: coxalgie, mauvais état général. Traitement par AEV (selles). Bonne amélioration de l'état général, de l'appétit et de la digestion. *Bon résultat.* Pas de réaction.

Obs. N° 186. — Femme, 23 ans: coxalgie. Constipation opiniâtre. Traitement par AEV (selles). *Amélioration de la digestion.* Pas de réaction.

Obs. N° 187. — Femme, 20 ans: péritonite tuberculeuse opérée, fistule. L'urine contient du colibacille, de l'entérocoque et du staphylocoque. Traitement par AEV (selles). Pas de changement appréciable. Deux mois après, un deuxième AEV (urine et selles). Puis troisième AEV (urines et selles) 8 mois plus tard. Bonne influence sur la fonction intestinale et sur l'état général. *Résultat satisfaisant.* L'urine est stérile. Pas de réaction.

Obs. N° 188. — Femme, 30 ans: tuberculose pulmonaire caverneuse, présence de B. K. dans les selles. Deux traitements par AEV (selles) à deux mois d'intervalle. Amélioration remarquable au point de vue intestinal. Après les vaccins, la *malade a retrouvé l'appétit et la digestion est devenue normale.* Pas de réaction au vaccin.

Obs. N° 189. — Femme, 25 ans: péritonite tuberculeuse, fistule. Deux traitements par AEV (selles) à deux mois d'intervalle. Disparition des douleurs, digestion normale, état intestinal bien amélioré. *Beau résultat.* Pas de contrôle définitif à cause du départ de la malade. Pas de réaction.

Obs. N° 190. — Fillette, 8 ans: pyélite datant de deux ans avant l'arrivée à Leysin. Etat chronique. Polyarthrite (tuberculeuse?) Pirquet négatif. Tuméfaction des articulations des deux genoux, des coudes et des articulations des pieds. Trois traitements par AEV (selles). Amélioration de tous les symptômes. *L'autovaccinothérapie répétée a amené la guérison complète.* Pas de réaction.

Remarquons que des 70 cas réunis sous le titre « entérologie », 69 ont été traités uniquement par des auto-entérovaccins buccaux préparés à partir des selles seulement. Cette thérapeutique unitaire donne une valeur toute spéciale aux résultats enregistrés.

Un seul cas traité par auto-antivirus (N° 181) a conduit à un échec.

Sur ces 69 observations nous comptons: 31 guérisons (45 %); 14 échecs (20,3 %) et 24 améliorations (34,7 %).

Dix fois le traitement a été répété. Le deuxième vaccin, préparé dans plusieurs cas à doses plus fortes, a généralement renforcé l'état immunitaire primitivement acquis et a amené la guérison (Nos 163, 169, 172, 173, 189). Une fois, le second vaccin a été demandé à titre préventif par le malade lui-même! (N° 142).

4 cas particulièrement rebelles ont été soumis aux AEV buccaux 3, 5 et 6 fois et tous avec succès (Nos 153, 176, 187, 190). Dans l'observation 187, les deux derniers AEV ont été préparés à partir des selles et de l'urine. Cette dernière est devenue stérile après le traitement.

Nous pouvons donc dire que *l'auto-entérovaccin peut toujours être conseillé dans les troubles intestinaux de nature microbienne; souvent il est utile de répéter la cure vaccinale pour amener la guérison.*

L'immunité, qui est d'abord locale, puis générale, s'installe plus ou moins rapidement et se manifeste par des signes cliniques évidents. De son côté, le laboratoire est à même de contrôler l'action du vaccin par l'examen chimique et surtout bactériologique des selles en établissant le bilan de la flore microbienne. On connaît celle de l'individu normal soumis au régime ordinaire.

Voici, à titre d'exemple, les variations de la flore intestinale dans un cas qui a été soumis à 5 AEV successifs :

Obs. N° 153	31-5-33	15-11-33	19-2-34	4-6-34	16-10-34	Norm. %
Bât. Gr.— (typ. coli)	65	80	55	60	70	75%
Entérocoques	20	10	25	20	15	15%
Bât. Gr.+	15	10	20	20	15	10%
Staphylocoques	p. nb.	—	p. nb.	p. nb.	p. nb.	0
Streptocoques	p. nb.	—	—	—	—	0

La guérison par AEV dépend-elle de la gravité du déséquilibre de la flore intestinale ou de la prédominance de tel ou tel germe?

Il est difficile de se prononcer d'autant plus que certains facteurs devraient être considérés sous leur angle particulier: la virulence par exemple. Cependant, en comparant soigneusement les bilans de la flore intestinale établis pour ces observations, on peut énoncer une loi très générale: *le traitement auto-entérovaccinal est d'autant plus favorable que la flore intestinale est plus abondante en germes prenant le Gram.*

Trois cas offrent un intérêt particulier par la présence de germes spéciaux: deux avec *B. pyocyanique* (Nos 154 et 186)

et un avec B. d'Eberth (N° 180). Les résultats obtenus par l'AEV ont été très satisfaisants, surtout dans le cas de fièvre typhoïde. L'efficacité du traitement spécifique a été nettement démontrée.

Il ne semble pas que l'on puisse mettre en cause l'influence de l'âge et du sexe. Notons trois bons résultats chez des enfants (Nos 164, 167 et 175), un succès également chez une malade de 82 ans (N° 123).

En parcourant les observations groupées ici, on verra qu'il est malaisé de tirer des conclusions du point de vue strictement clinique. Remarquons seulement que des cas chroniques ou anciens ont été améliorés ou guéris par l'AEV.

Pour l'instant, nous pouvons dire que *l'immunité acquise persiste de plusieurs mois* (Nos 148, 151) *à un an et demi* (N° 172) *et à deux ans* (N° 175). Nous n'avons pas assez de recul pour juger de périodes très certainement plus longues.

Comme nous l'avons dit pour les observations d'urologie, *l'état nerveux du patient joue un rôle important dans l'auto-vaccinothérapie. Il semble que ce facteur s'amplifie encore dans les cas d'entérologie* où l'organisme se montre plus capricieux vis-à-vis de la réaction vaccinale. Les médecins traitants nous ont mis en garde, et à juste titre, contre l'interprétation des réactions, des symptômes et des résultats observés et enregistrés par ces malades eux-mêmes (Nos 155, 156, 159, 165, 166). Il faut donc être très prudent dans l'énoncé des conclusions d'ordre clinique chez les nerveux. Il sera toujours indiqué de demander un contrôle chimique et bactériologique des selles au laboratoire.

Les observations 182 à 190 concernent des *tuberculeux*. *Sur 9 cas, 8 ont donné des résultats satisfaisants*. On ne signale pas de réactions.

Pour terminer ce chapitre, voici ce que M. le Dr Ch. Blanc, à Lausanne, a bien voulu nous communiquer :

« Je pense qu'on peut résumer de la façon suivante : Il est difficile de tirer une conclusion absolue, car, dans tous les cas, le traitement aux auto-vaccins a été combiné à d'autres moyens thérapeutiques. Il en est cependant plusieurs où le vaccin a donné un résultat favorable après que le régime et la médication ordinaire eurent échoué. En résumé on a l'impression que le vaccin est utile : Dans plusieurs cas d'entérocologie et surtout de colibacillose, il a donné un résultat brillant et plusieurs fois même il a fait disparaître le colibacille des urines alors que tous les désinfectants chimiques essayés auparavant *per os* et *in loco* n'avaient eu aucun succès. »

Nous renvoyons les lecteurs désirant des renseignements

complémentaires à l'étude de H. Gaehlinger et A. Bécart¹, ainsi qu'aux comptes rendus du Congrès de la colibacillose tenu à Châtel-Guyon en septembre 1934².

Dermatologie (Nos 191 à 265).

Nous avons réuni sous ce titre 75 observations d'infections cutanées comprenant surtout des cas de furonculoses, d'anthrax, d'acnés, d'eczémas suintants, de plaies infectées, de gangrènes chez des diabétiques, etc.

Obs. N° 191. — Homme, 55 ans : furonculose à staphylocoque doré. Traitement par AV. inj. (pus). *Guérison complète par le vaccin.*

Obs. N° 192. — Femme, 29 ans : furonculose à staphylocoque doré. Traitement par AV. inj. (pus). *La guérison n'est pas obtenue*, souffre encore de furonculose depuis 2 ou 3 ans.

Obs. N° 193. — Femme, 62 ans : furonculose à staphylocoque doré. Traitement par AV. inj. (pus). En trois semaines, guérison d'un abcès tubéreux de l'aisselle puis petite rechute deux mois plus tard (petit furoncle), *dès lors aucune apparition furonculeuse.*

Obs. N° 194. — Femme, 64 ans : furonculose à staphylocoque doré. Traitement par AV. inj. (pus). *Résultat favorable.* Rechute avec moins d'intensité. (quelques petits furoncles à la joue).

Obs. N° 195. — Femme, 18 ans : furonculose à staphylocoque doré. Traitement par AV. inj. (pus) durant 15 jours seulement. *Amélioration.*

Obs. N° 196. — Homme, 41 ans : furonculose à staphylocoque doré. Traitement par AV. inj. (pus). *Bon résultat.*

Obs. N° 197. — Homme, 21 ans : furonculose à staphylocoque doré. Traitement par AV. inj. (pus). *Bon résultat, n'a pas récidivé.*

Obs. N° 198. — Homme, 24 ans : furonculose à staphylocoque doré. Traitement par AV. inj. *Guérison.*

Obs. N° 199. — Homme, 40 ans : furonculose à staphylocoque doré. Traitement par AV. inj. (pus). *Guérison.* L'auto-antivirus préparé pour les applications locales n'a pas trouvé d'emploi. Pas de nouvelles depuis.

Obs. N° 200. — Homme, 68 ans : furoncurose, anthrax à staphylocoque doré. Traitement par AV. inj. *Amélioré*, atténuation de la maladie.

Obs. N° 201. — Femme, 35 ans : furoncle de l'oreille à staphylocoque doré. Traitement par AV. inj. (pus). *Guérison puis rechute 6 mois plus tard* (petit furoncle sous le menton), dès lors bien (a fait une sinusite depuis).

¹ GAHLINGER H et BÉCART A. La vaccination par voie buccale dans l'infection intestinale. Paris (Doin), 1927.

² *Rapports et communications du Congrès de la Colibacillose.* Châtel-Guyon, 1934.

Obs. N° 202. — Femme, 45 ans : furonculose des conduits auditifs et généralisée. Le pus renferme du staphylocoque doré. Traitement par AV. inj. (pus). *Guérison complète.*

Obs. N° 203. — Femme, 29 ans : furonculose généralisée récente, à staphylocoque doré. Traitement par AV. inj. (pus). Pas de réactions appréciables. *Guérison rapide.* Pas de rechute depuis un an.

Obs. N° 204. — Homme, 17 ans : furonculose généralisée à staphylocoque doré. Traitement par AV. inj. (pus). *Bon résultat,* actuellement sans furoncles, mais en a eu encore plusieurs fois après la fin du vaccin.

Obs. N° 205. — Bébé fillette, 4 mois : furonculose à staphylocoque doré. Traitement par AV. inj. (pus). Ce vaccin a été utilisé *sans résultat appréciable quelconque.* Bien au contraire, il m'a été démontré que les fonctions d'assimilation du gros intestin commandées par le système sympathique du bassin ganglion hypogastrique sont primordiales dans les cas d'infection. En moins d'une semaine de traitement physiothérapique de la cellulite de la hanche droite de l'enfant, l'infection a disparu complètement.

Obs. N° 206. — Garçon, 13 ans : infection cutanée (jambe droite) à staphylocoque doré. Traitement par AV. inj. (pus). *Action favorable et rapide.*

Obs. N° 207. — Homme, 18 ans : anthrax et acné. Le pus contient du staphylocoque doré. Traitement par AV. inj. *Guérison de l'anthrax mais pas de l'acné,* qui persiste sur le haut du dos et le visage.

Obs. N° 208. — Homme, 20 ans : acné pustuleuse à staphylocoque doré. Traitement par AV. inj. (pus). Pas de réaction. *Guérison lente, puis rechute.* L'acné persiste.

Obs. N° 209. — Homme, 21 ans : acné à staphylocoque doré. Traitement par AV. inj. (pus). *Amélioration nette.* Pas de nouvelles depuis.

Obs. N° 210. — Homme, 19 ans. acné *vulgaris.* Le pus renferme du staphylocoque doré. Traitement par AV. inj. (pus). *Aucun résultat.*

Obs. N° 211. — Fillette, 4 ans : pyémie depuis plusieurs mois avec abcès multiples localisés à la fesse droite, à l'avant-bras droit, au genou gauche. Malgré divers traitements, les abcès continuent. Le pus renferme du staphylocoque doré. Traitement par AV. inj. (pus). *Guérison radicale en 3-4 semaines,* pas de récurrence depuis un an.

Obs. N° 212. — Femme, 19 ans : abcès du gros orteil à staphylocoque doré chez une schizophrénique agitée ; abcès suppurant depuis 15 jours. Traitement par AV. inj. (pus). Le vaccin arrêta certainement l'extension de l'abcès, qui guérit en 10 jours après l'injection. *Bon résultat.*

Obs. N° 213. — Homme, 48 ans : abcès cutané à streptocoque hémolytique. Traitement par AV. inj. (pus). *Très bon résultat.*

Obs. N° 214. — Homme, 21 ans : infection impétigineuse généralisée à entérocoque et staphylocoque. Traitement par AV. inj. (pus et

squames). Dix piqûres en un mois. Guérison, puis rechute deux mois après, avec pharyngite, température 39°3, maux de tête sans autre symptôme objectif. La fièvre ne cédant pas, on procède 15 jours plus tard à une prise de sang pour hémocultures. On trouve dans le sang de l'entérocoque. La culture est utilisée pour préparer un deuxième auto-vaccin. Douze nouvelles injections sont pratiquées en un mois. *La guérison s'est maintenue jusqu'à ce jour.*

Obs. N° 215. — Homme, 30 ans: lymphadénite suppurie à streptocoque. Traitement par AV. inj. (pus). *Guérison assez rapide* de ses ganglions cervicaux. Ce résultat peut être attribué à l'auto-vaccin. Récidive 13 mois plus tard.

Obs. Nos 216 et 217 (mère et enfant). — N° 216, femme, 23 ans: abcès du sein droit à staphylocoque doré chez une primipare. Traitement par AEV (lait). Les abcès ont régressé rapidement ou avorté. *Guérison rapide.* N° 217, bébé (garçon), 4 semaines: furonculose à staphylocoque doré. Infection par le lait du sein droit. Le lait du sein gauche ne renferme pas de staphylocoque doré, mais du staphylocoque blanc. Traitement par AEV à doses faibles (lait maternel, sein droit). *Guérison.*

Obs. N° 218. — Homme, 16 ans: furonculose de la région cervicale et de la nuque à staphylocoque doré. Traitement par AEV (pus). *Guérison.*

Obs. N° 219. — Fillette, 14 ans: acné et furonculose de l'aisselle à staphylocoque doré. Traitement par AEV (pus). *Guérison de la furonculose, mais pas de l'acné.*

Obs. N° 220. — Homme, 35 ans: furonculose à staphylocoque doré. Traitement par AEV (pus et selles). *Très bon résultat, rapidement obtenu.*

Obs. N° 221. — Homme, 31 ans: folliculites récidivantes du visage et troubles intestinaux. Traitement par AEV (selles). *Echec.*

Obs. N° 222. — Femme, 28 ans: acné rosée et troubles intestinaux chroniques (appendicectomie). Nombreux traitements avec alternatives de guérisons et de rechutes. Traitement par AEV (selles). *Bon résultat, pas de rechutes depuis.*

Obs. N° 223. — Femme, 38 ans: séborrhéide de la nuque datant de plusieurs années. Staphylocoque doré dans les squames. Applications locale d'auto-antivirus (squames) en pommade. *Bon résultat.*

Obs. N° 224. — Homme, 32 ans: fistule anale. Le pus contient des colibacilles, de l'entérocoque, du staphylocoque et des bâtonnets Gram +. Applications locales d'auto-antivirus. *Très amélioré.*

Obs. N° 225. — Homme, 65 ans: maladie de Raynaud. Gros furoncles du dos à staphylocoque. Applications locales de stock-antivirus. *Amélioration immédiate et guérison des furoncles.*

Obs. N° 226. — Garçon, 11 ans: petit anthrax à staphylocoque de l'avant-bras. Applications locales de stock-antivirus. *Guérison rapide.*

Obs. N° 227. — Femme, 52 ans: anthrax de la joue à staphylocoque doré. Applications locales de stock-antivirus. Disparition de l'anthrax. Un mois plus tard, petits furoncles dans le voisinage, puis *guérison*.

Obs. N° 228. — Homme, 70 ans: pneumonie, puis gros anthrax de la région sacrée (pas d'examen du pus). Applications locales de stock-antivirus de staphylocoque doré. *Amélioration immédiate*. A la suite d'une analyse d'urine, on découvre du diabète. Régime et *guérison de l'anthrax*.

Obs. N° 229. — Homme, 40 ans: abcès du doigt à staphylocoque doré. Applications locales de stock-antivirus. *Guérison*.

Obs. N° 230. — Femme, 20 ans: abcès du doigt à staphylocoque doré. Traitement ordinaire sans succès. Applications locales de stock-antivirus. *Guérison*.

Obs. N° 231. — Homme, 17 ans: infection du lit de l'ongle à tous les doigts des deux mains sauf un. Le pus contient du staphylocoque doré. Applications locales de stock-antivirus liquide. *Guérison durable*.

Obs. N° 232. — Femme, 22 ans: panaris, furoncles de la main et du poignet. Récidives d'une infection datant d'au moins 6 mois. Le pus contient du staphylocoque doré. Applications de stock-antivirus. *Guérison*, puis deux fois légères récidives de furoncles cédant rapidement au traitement local.

Obs. N° 233. — Garçon, 3 ans: pyodermite à staphylocoque doré. Applications locales de stock-antivirus. *Bon résultat*.

Obs. N° 234. — Homme, 42 ans: plaie à staphylocoque doré. Applications locales de stock-antivirus. Les compresses ont un excellent résultat. La plaie a immédiatement bourgeonné et se comble. *Guérison*. L'auto-antivirus mis en préparation n'a pas été nécessaire.

Obs. N° 235. — Femme, 41 ans: plaie infectée. Applications locales de stock-antivirus polyvalent et polymicrobien. *Guérison*.

Obs. N° 236. — Homme, 63 ans: plaie opératoire infectée par du streptocoque et du staphylocoque. Applications locales de stock-antivirus. *Très amélioré*.

Obs. N° 237. — Femme, 50 ans: plaie infectée (anus contre nature). Applications de stock-antivirus (pus abdominal). *Guérison*.

Obs. N° 238. — Femme, 28 ans: furunculose à staphylocoque doré. Traitement par AV. inj. (pus) et applications locales d'auto-antivirus. *Résultat favorable, amélioration très rapide*. Pas de récidive.

Obs. N° 239. — Homme, 23 ans: furunculose. Le pus renferme du staphylocoque blanc. Traitement par AV. inj. et applications locales d'auto-antivirus (pus). *Bon résultat*.

Obs. N° 240. — Homme, 22 ans: furunculose à staphylocoque doré. Traitement par AV. inj. et applications locales d'auto-antivirus. Second AV. inj. neuf mois plus tard. *Résultat douteux*.

Obs. N° 241. — Homme, 26 ans: anthrax axillaire grave à staphy-

locoque doré. Traitement par AV. inj. et applications locales d'auto-antivirus. Guérison qui persiste depuis deux ans. *Résultat brillant.*

Obs. N° 242. — Femme, 26 ans: acné chronique de la face, profond. Les pustules renferment du staphylocoque doré. Nombreux traitements sans succès, puis injections intra-dermiques locales d'auto-vaccin: 4 piqûres de $\frac{1}{4}$ de cc. par fois, deux fois par semaine. En outre, applications locales d'auto-antivirus (en pommade). *Résultat brillant.* Pas de rechute depuis neuf mois.

Obs. N° 243. — Femme, 56 ans: furonculose à staphylocoque doré. Traitement par AV. inj. et applications locales de stock-antivirus. *Guérison* durant depuis deux ans.

Obs. N° 244. — Fillette, 6 ans: furonculose à staphylocoque doré. Traitement par AV. inj. et applications locales de stock-antivirus. Amélioration, récurrence. Nouvelles applications de stock-antivirus sept mois plus tard. *Amélioration.*

Obs. N° 245. — Homme, 20 ans: furonculose du visage récente à staphylocoque doré. Traitement par AV. inj. (pus). Pas de réactions. Applications locales de stock-antivirus du commerce. *Guérison rapide sans rechute.*

Obs. N° 246. — Homme, 18 ans: furonculose du visage, récente, à staphylocoque doré et streptocoque. Traitement par AV. inj. (pus). Pas de réactions. Applications locales de stock-antivirus (pommade le jour, liquide la nuit). *Guérison durable.*

Obs. N° 247. — Femme, 45 ans: furonculose généralisée, à staphylocoque doré. Soignée depuis très longtemps sans succès. Traitement par AV. inj. (pus). Pas de réactions. Applications locales de stock-antivirus. *Guérison après 15 jours de traitement.* Pas de nouvelles depuis.

Obs. N° 248. — Garçon, 8 ans: impétigo à staphylocoque doré et streptocoque, récidivant. Traitement par AV. inj. (pus) et applications locales de stock-antivirus. Tout un hiver au Maroc. *Guérison durable* (d'après sa grand-mère).

Obs. N° 249. — Homme, 33 ans: furonculose de la région cervicale et de la nuque, à staphylocoque doré. Ne cède à aucun traitement. Un traitement par AV. inj. apporte une grosse amélioration, puis rechute quatre mois après. On essaie un AEV (pus): disparition des furoncles de la nuque et du cou et formation d'un gros furoncle à la ceinture qui disparaît au cours du traitement. *Guérison complète* depuis huit mois.

Obs. N° 250. — Homme, 39 ans: furonculose à staphylocoque doré, datant d'un an. Cure d'AEV (selles et pus) et applications locales d'auto-antivirus (pus). *Très bon résultat*, obtenu rapidement.

Obs. N° 251. — Homme, 69 ans: eczéma chronique desquamant généralisé. La culture des squames donne du staphylocoque doré, l'urine renferme du staphylocoque doré. Traitement par AEV (urine et selles) et applications locales d'auto-antivirus (squame). *Echec.*

Obs. N° 252. — Homme, 42 ans: eczéma péri-anal et péri-scrotal chronique, durant depuis des années. Traité pendant cinq ans sans amélioration notable. Traitement par AEV (selles) et applications locales d'auto-antivirus en pommade (selles). *Guérison rapide. C'est le premier été où le patient peut travailler sans souffrir. Résultat brillant.*

Obs. N° 253. — Garçon, 8 ans: dermite généralisée du corps et du cuir chevelu, carapace de squames infectées, impétigineuses et furonculose. Le pus renferme du staphylocoque doré. Echec de tous les traitements ordinaires par pommades, compresses, cataplasmes, etc. Après amélioration passagère, récidivant toujours. Traitement par AEV (pus) et applications locales d'auto-antivirus liquide et pommade (pus). Deuxième traitement deux mois plus tard et pour consolider la vaccination, un troisième AEV préparé à partir du staphylocoque doré isolé du pus. L'auto-antivirus a donné rapidement, non seulement une amélioration, mais une guérison clinique qui a rendu possible la pose d'un appareil plâtré (pour luxation de la hanche) qu'on renvoyait depuis des mois à cause des continuelles infections cutanées. Il s'agissait d'un « minus habens » que l'auto-antivirus n'a pas rendu plus intelligent, mais, localement, *le résultat a été brillant.*

Obs. N° 254. — Femme, 37 ans: furonculose à staphylocoque doré. Traitement par AEV (pus et selles) et applications locales de stock-antivirus en pommade. *Bon résultat, rapidement obtenu.*

Obs. N° 255. — Garçon, 7 ans: eczéma impétigineux des doigts à staphylocoque doré. Applications locales de stock- puis d'auto-antivirus. Amélioration rapide et guérison passagère. Nouvelles applications de stock-antivirus, sept mois plus tard (liquide et pommade). *Résultat presque nul.*

Obs. N° 256. — Femme, 65 ans: eczéma impétigineux péri-vulvaire et prurit. L'urine renferme du streptocoque. Applications locales de stock- puis d'auto-antivirus (urine et selles) en pommade. *Très bon résultat.*

Obs. N° 257. — Homme, 43 ans: furonculose à staphylocoque doré. Traitement par AV. inj. et applications locales de stock- puis d'auto-antivirus. *Bon résultat, pas de récurrence.*

Obs. N° 258. — Homme, 60 ans: diabète, anthrax, septicopyémie, abcès multiples aux deux jambes, anémie secondaire et myocardite. A l'entrée, énorme anthrax à *staphylocoque doré*, chez un diabétique. Température à clochers se poursuivant durant quatre mois. Soumis au régime pour diabétiques plus insuline (120 unités par jour) au cours de la période fébrile. Applications locales de stock-antivirus et injections journalières d'auto-vaccin (1 cc. par jour en une fois) en couronne autour de la plaie. On pratique trois incisions dans les quinze premiers jours. Puis applications locales d'auto-antivirus.

L'anthrax s'est progressivement et complètement guéri (v. fig. 3 et 4) cependant, alors que l'anthrax disparaissait, le malade a fait des localisations multiples aux jambes. Ces abcès, imputables à son

état septicopyémique, ont complètement cédé aux traitements ordinaires.

Obs. N° 259. — Femme, 18 ans: furonculose généralisée à staphylocoque doré. Traitement par AV.inj. et stock-antivirus puis par auto-antivirus (liquide et pommade). *Echec.*

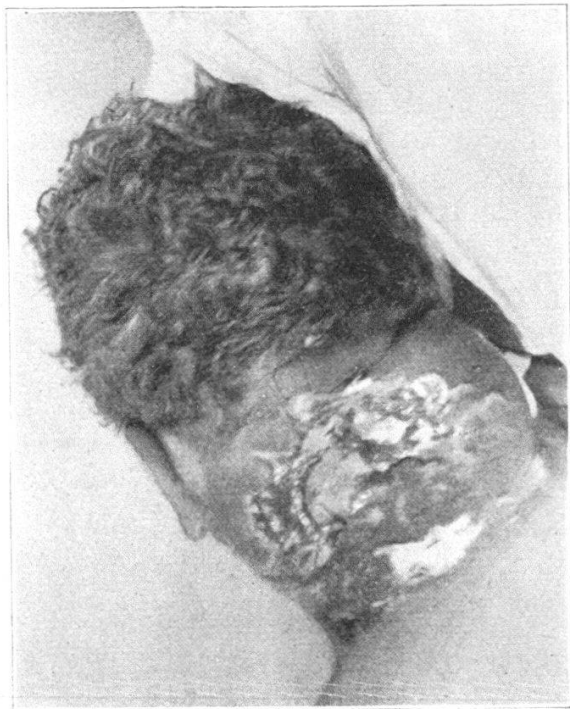

FIG. 3.

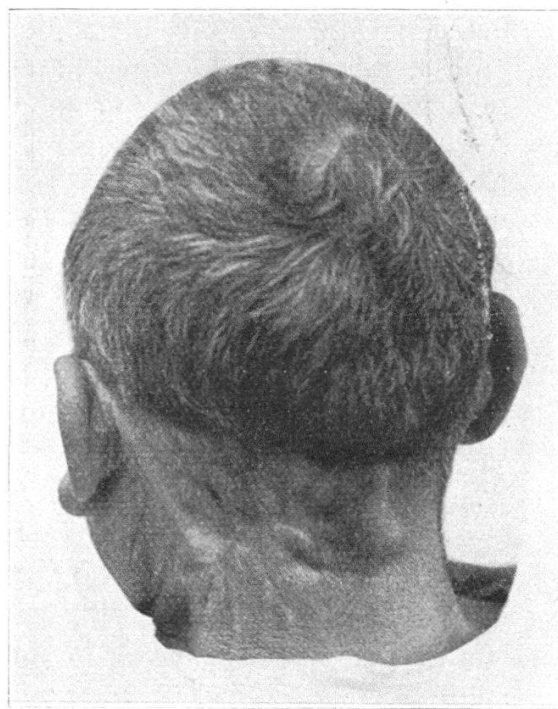


FIG. 4.

Obs. N° 260. — Homme, 60 ans: diabète, gangrène du pied gauche, néphrite secondaire, azotémie, cirrhose hépatique, ascite, anémie secondaire. Traitement de la plaie du pied par des applications locales de stock-antivirus puis d'auto-antivirus. Injection, en couronne, d'auto-vaccin. (*Staphylocoque doré et streptocoque hémolytique.*) Ce traitement apporte une *amélioration locale certaine*, mais le malade meurt d'insuffisance cardiaque et d'azotémie.

Obs. N° 261. — Femme, 35 ans: abcès sous-cutané à répétitions. Le pus contient du colibacille, de l'entérocoque, du staphylocoque, du streptocoque et des bâtonnets Gram +. Traitement par AV.inj. et stock-antivirus puis par auto-antivirus. *Très améliorée.*

Obs. N° 262. — Femme, 27 ans: eczéma des mains, suintant et récidivant. Très nombreux traitements antérieurs sans succès. On isole des pustules du staphylocoque. Traitement par AV.inj. (pus), cure d'AEV (pus et selles) et applications locales d'auto-antivirus en pommade (pus). Grosse amélioration. Légère rechute un an et demi après. Deuxième traitement par AEV (pus), staphylocoque doré et auto-antivirus (liquide et pommade). *Nouvelle amélioration.*

Obs. N° 263. — Homme, 50 ans: eczéma intertrigineux péri-anal et péri-scrotal durant depuis quinze ans et finissant par rendre toute activité impossible. Légère furonculose intermittente à staphylocoque doré. A été soigné par plusieurs médecins sans aucun résultat durable. Traitement par AEV (selles), traitement par AV. inj. (pus de furoncle) et applications locales d'auto-antivirus (pus et selles). Dès l'application de pommade à l'auto-antivirus, la guérison a été obtenue en trois semaines. Véritable guérison et non seulement amélioration passagère. La vie du malade a été absolument transformée. Le patient est actuellement en parfait état et a pu reprendre en plein et avec gaieté son travail qui lui était affreusement pénible depuis des années et qu'il se croyait obligé d'abandonner définitivement avant l'âge de la retraite. *Résultat très brillant et presque miraculeux*, aux dires du malade.

Obs. N° 264. — Garçon, 10 ans: infection généralisée à streptocoque, suite d'une blessure au pied (abcès). Applications locales de stock-puis d'auto-antivirus (pus) et traitement par AEV (pus et selles). *Amélioration lente et guérison au bout de trois mois.*

Obs. N° 265. — Homme, 44 ans: furonculose à staphylocoque doré. Traitement par AV. inj. (pus) et applications locales de stock-puis d'auto-antivirus (pus). Guérison passagère obtenue très lentement. Quatre mois plus tard, traitement par AEV (pus). *Actuellement guéri.*

Ces 75 observations se condensent dans le tableau suivant :

Dermatologie (75 observations).

Vaccins utilisés	Cas	Guérisons	Echecs	Améliorés
AV. inj.	25	15	3	7
AEV buccal	7	5	1	1
Auto-A. virus	2	1	0	1
Stock-antivirus	13	11	0	2
2 vaccins combinés	19	15	3	1
3 vaccins combinés	8	5	1	2
4 vaccins combinés	1	1	0	0
Totaux	75	53 (70,6%)	8 (10,6%)	14 (18,8%)

Notons d'emblée que *le traitement par un seul AV. injectable a donné des résultats satisfaisants* (15 guérisons sur 25 cas). Les cures combinées de plusieurs auto-vaccins amènent plus sûrement la guérison. *Il est préférable de vacciner simultanément par la voie buccale ou parentérale et localement par les stock ou les auto-antivirus.* Dans ces cures combinées, *l'auto-vaccin administré per os est souvent plus efficace que l'auto-vaccin injectable* et de plus il a l'avantage de ne pas déclencher des réactions désagréables pour le malade (Nos 249, 250). Plusieurs cas ont nécessité non seulement des cures combinées, mais aussi répétées, pour arriver à la guérison durable.

Dans toutes ces infections cutanées, le staphylocoque doré représente de beaucoup le germe le plus fréquent. Il est parfois associé au streptocoque (Nos 236, 246, 260) ou à l'entérocoque (214). Trois observations sont des streptococcies simples (213, 215, 256) et plusieurs cas sont des infections mixtes à germes nombreux (224, 261). Nous n'avons pas enregistré d'échecs dans ces observations. *Les infections cutanées staphylococciques, mixtes ou non staphylococciques sont donc justiciables de l'auto-vaccinothérapie.*

Du point de vue clinique, il est difficile de donner des directives très précises. *En règle générale, à part de rares exceptions, la furonculose doit céder au traitement auto-vaccinal simple ou mieux combiné. L'acné et certains eczémas semblent plus rebelles* (207, 208, 210, 219, 251, 255). Par contre, ces mêmes affections ont été guéries parfois d'une manière surprenante (242, 252, 256, 263). Un cas d'acné rosée et un de folliculites du visage, tous deux compliqués de troubles intestinaux et soumis à une cure d'AEV préparés à partir des selles seulement, nous ont permis d'enregistrer un succès (222) et un échec (221). *Trois diabétiques atteints d'anthrax ou de gangrène ont été guéris ou améliorés* (228, 258, 260). *Des cas chroniques ou très anciens ont donné de brillants résultats* (252, 263).

Il ne semble pas qu'on puisse mettre en cause l'influence du sexe ou de l'âge. *Chez les enfants, nous enregistrons en général de bons résultats* (233, 248, 253). Nous comptons un échec dans un cas d'eczéma impétigineux (255).

Quelle est la durée de l'immunité? Elle varie de plusieurs mois à plusieurs années. Nous pouvons indiquer des guérisons durables de 8 mois (249), 13 mois (215), 18 mois (262), 2 ans (243), 2 ans et demi (206). Nous n'avons pas assez de recul actuellement pour juger de périodes certainement plus longues.

Nous n'avons pas pour ces observations d'indications sur l'état nerveux des patients. Les médecins traitants ne nous ont pas signalé d'incidents ou d'accidents provoqués par l'auto-vaccination. Cela ne veut pas dire qu'il n'y ait pas eu de réactions chez certains malades soumis aux vaccins injectables plus particulièrement. Ces réactions n'ont présenté probablement ni intérêt ni gravité.

Remarquons, pour terminer, que 13 cas ont été traités par du stock-antivirus seulement. Ces 13 observations comptent 11 succès! Ce résultat est imputable à la qualité du bouillon-vaccin livré. Ce dernier, polyvalent et polymicrobien, a été

préparé à partir de 20 ou 30 souches de germes différents, ce qui explique son efficacité (230, 231, 232, 233, 234). Il est intéressant de noter que, pour certains cas, nous avons fourni du stock-antivirus sans faire d'examen bactériologique du pus de la plaie à traiter (235, 237).

Nous ne pouvons mieux faire, pour clore ce chapitre consacré à la dermatologie, que de donner ici les pages que M. le Dr G. Cornaz, médecin-chef du Dispensaire antivénérien de la Polyclinique de Lausanne, a bien voulu nous communiquer:

« L'autovaccinothérapie représente pour la dermatologie et pour l'urologie une méthode de traitement d'un intérêt indiscutable surtout depuis que l'on peut obtenir l'auto-vaccin sous trois types différents: Auto-vaccin injectable, auto-entérovaccin buccal et auto-antivirus pour applications locales. Cette gamme permet un choix judicieux dans l'arsenal auto-vaccinal et, en plus, elle permet surtout de combiner simultanément dans un même traitement deux et même trois auto-vaccins dans les cas rebelles ou particulièrement difficiles.

Ces cures d'auto-vaccins sont absolument sans danger pour le malade. Le vaccin buccal est particulièrement agréable puisqu'il permet au patient de se traiter lui-même sans être dérangé dans ses occupations.

Il n'est pas facile de dire exactement quelle est la valeur des auto-vaccins ou, plus justement, quelle est la part exacte du vaccin dans une action thérapeutique très souvent étayée par les procédés habituels. Dans certains cas, cependant, ils ont amené, sans le concours d'autres médicaments, une guérison certaine, souvent surprenante (obs. Nos 253, 22) en rétablissant d'une manière brillante et durable des malades souffrant depuis des années et chez lesquels tous les soins antérieurs n'avaient été que des échecs (obs. Nos 263, 252). Sur 9 cas de furonculose à staphylocoque doré, je compte: 1 échec, 1 amélioré et 7 guéris. Le traitement classique par l'auto-vaccin injectable seul est très souvent insuffisant. Il faut agir localement en outre par le stock ou l'auto-antivirus. Mais la guérison est plus sûrement obtenue si on utilise un vaccin buccal combiné à l'antivirus local. Remarquons justement que les deux cas d'insuccès n'ont pas eu de vaccin buccal, mais seulement de l'injectable et de l'antivirus (obs. Nos 240, 244).

Sur 10 cas comprenant des eczémas, des dermites, des folliculites, etc., je compte 3 échecs et 7 guérisons. Il va sans dire que dans ces cas-là on fait appel avant tout aux auto-antivirus combinés aux auto-vaccins buccaux. Les 3 insuccès sont représentés par un eczéma chronique desquamant, un eczéma impétigineux chez un enfant et des folliculites récidivantes du visage (obs. Nos 251, 255, 221).

Sur 5 cas de pyélo-cystite, je compte 5 guérisons par auto-entérovaccins buccaux préparés à partir de l'urine et des selles.

Un cas d'urétrite non gonococcique chronique, traité par l'auto-vaccin injectable seul a donné un bon résultat.

Je puis donc dire que :

Bien des infections dermatologiques et de l'arbre urinaire sont justiciables de l'autovaccinothérapie simple ou combinée. Sur l'ensemble des patients traités, je compte 84% de guérison. »

Pulmonaires (266 à 289).

Nous avons réuni sous ce titre 24 observations qui comprennent des affections des voies respiratoires et de la plèvre. Deux cas sont des tuberculoses pulmonaires avec infections mixtes. Les autres sont représentées par des cas d'asthme, de bronchites chroniques, de bronchectasies, d'abcès pulmonaires, d'emphysèmes, etc.

Obs. N° 266. — Femme, 28 ans: asthme datant de deux ans. Les expectorations renferment du pneumocoque, du staphylocoque, du streptocoque et du *micr. catarrhalis*. Traitement par AV. inj. à deux concentrations (crachats). Après la cure: plus de crises, mais encore quelques sifflements. Six mois plus tard, deuxième AV. inj. (crachats). Pas d'asthme, pas de sifflements. *Depuis toujours bien.*

Obs. N° 267. — Femme, 54 ans: asthme. Les expectorations renferment du pneumocoque, du staphylocoque, du streptocoque et du *micr. catarrhalis*. Traitement par AV. inj. à deux concentrations (crachats). Après la cure, respire très normalement, est restée *bien depuis plus d'une année.*

Obs. N° 268. — Femme, 59 ans: asthme depuis 40 ans, crises fréquentes. Thorax: sifflements partout. Nombreux traitements sans succès. Les expectorations renferment du pneumocoque, du streptocoque, du staphylocoque et du *micr. catarrhalis*. Traitement par AV. inj. à deux concentrations (crachats). Deux mois après: plus d'asthme. *Très bon résultat.*

Obs. N° 269. — Homme, 49 ans: asthme depuis 25 ans, expectorations assez importantes, toujours en état de dyspnée. Présence de staphylocoques, de streptocoques et de pneumocoques. Traitement par AV. inj. à deux concentrations (crachats). A la fin du traitement, à peine quelques sifflements épars, pas de crises. *Très bien depuis.*

Obs. N° 270. — Homme, 50 ans: bronchite chronique avec poussées pneumoniques fébriles à répétitions. Les expectorations renferment du pneumocoque, du staphylocoque et du streptocoque. Traitement par AV. inj. (crachats). A supporté le vaccin avec un *bon résultat apparent* (chute de la fièvre, diminution de l'expectoration et de la toux) pendant un mois, quand est apparue subitement, au cours du traitement même, une violente poussée pneumonique de tout le poumon avec formation d'un abcès pulmonaire diffus qui a emporté le malade en quelques jours par suffocation et intoxication.

Obs. N° 271. — Homme, 43 ans: bronchite chronique avec râles moyens, surtout base droite. Expectations purulentes qui renferment du staphylocoque, du *micr. catarrhalis*, du streptocoque et du pneumocoque. Traitement par AV. inj. à deux concentrations (crachats). A la fin de la cure: expectations blanches, rarement jaunâtres. *Bon résultat.*

Obs. N° 272. — Femme, 29 ans: dilatation bronchique chronique. Les expectations renferment du pneumocoque, du pneumobacille de Friedländer, du *micr. catarrhalis* et du coccobacille de Pfeiffer. Traitement par deux AV. inj. successifs (crachats) à trois mois d'intervalle. Pas d'effet appréciable sur la flore bactérienne ni sur l'abondance des crachats. *Résultats nul.*

Obs. N° 273. — Homme, 40 ans: catarrhe chronique naso-pharyngé. Les expectations renferment du staphylocoque et du pneumocoque. Traitement par AV. inj. (crachats). *Bon résultat.*

Obs. N° 274. — Femme, 41 ans: tuberculose pulmonaire avec infection mixte. La flore des expectations est représentée par du pneumocoque, staphylocoque, streptocoque et du *micr. catarrhalis*. Traitement par AV. inj. à deux concentrations (crachats). *Pas de résultat*, ce qui est souvent le cas avec la tuberculose pulmonaire.

Obs. N° 275. — Femme, 46 ans: broncho-pneumonie grippale, compliquée d'un abcès ou pseudo-abcès de la région hilare droite. Début de la maladie: 27 octobre 33. Traitement par injection de transpulmine et d'omnadine. Abcès vidé par les bronches à partir du 20 novembre (petite vomique). Pendant la convalescence, traitement par AV. inj. (crachats). Première injection, 22 novembre, dernière 29 décembre. Les 4 ou 5 ampoules qui restaient ont été prises *per os* les jours suivants. Traitement simultané par AEV buccal (expectations) soit à partir de fin novembre 33 jusqu'au début de janvier 34. Aucune réaction. Par contre, les cinq premières injections d'auto-vaccin ont été suivies d'une élévation de température, max. 37°9, axillaire après le troisième. En outre, il s'est produit *chaque fois* une infiltration douloureuse avec rougeur de la peau, de la région où avait été faite l'injection, atteignant jusqu'à la dimension d'une paume de main et diminuant graduellement après 24 heures ou 48 heures pour ne disparaître tout à fait qu'après 15 jours environ. On n'a pratiqué que 6 injections de 1 cc.; pour toutes les autres on n'a employé qu'une demi-ampoule. *Résultat immédiat: très bon. Il est difficile d'évaluer la part du vaccin*, puisque son application n'a commencé qu'au moment où il s'était déjà produit une forte amélioration dans l'état général et local. Les réactions vaccinales ont légèrement entravé et allongé la convalescence. (Impossibilité ou gêne de la marche; sommeil troublé par les infiltrations douloureuses. *Résultat éloigné: très bon. (Il ne peut être, de nouveau, attribué entièrement au vaccin*, la malade ayant fait un séjour de convalescence dans le Midi). Pas de récidives. Toux et rhumes beaucoup moins fréquents qu'antérieurement. Les expectations renferment du pneumocoque,

du staphylocoque, du streptocoque, du *micr. catarrhalis* et du cocco-bacil. de Pfeiffer.

Obs. N° 276. — Homme, 71 ans: bronchite chronique et emphy-sème. Les expectorations renferment du coccobacille de Pfeiffer, du pneumocoque, du pneumobacille de Friedländer, du staphylocoque, du streptocoque et du *micr. catarrhalis*. Traitement par AEV (sputa). *Bonne amélioration*. Deuxième AEV (sputa) six mois après. *Nouvelle et notable amélioration*.

Obs. N° 277. — Garçon, 7 ans: bronchite chronique BK négatif. La flore des expectorations est représentée par du pneumocoque, pneu-mobacille de Friedländer, staphylocoque, *micr. catarrhalis* et du cocco-bacille de Pfeiffer. Traitement par AEV (sputa). *Très amélioré, guérison ultérieure*.

Obs. N° 278. — Femme, 50 ans: bronchite catarrhale. L'expectora-tion renferme du pneumocoque, du staphylocoque, du streptocoque et du *micr. catarrhalis*. Traitement par AEV (crachets). *Les signes du catarrhe ont disparu au bout de huit jours*. Pas de réaction.

Obs. N° 279. — Homme, 51 ans: bronchectasie. BK négatif. La flore des expectorations est représentée par du pneumocoque, du pneu-mobacille de Friedländer, du *micr. catarrhalis*, du cocco-bacille de Pfeiffer, et du staphylocoque. Traitement par AEV (crachats). *Très amélioré*.

Obs. N° 280. — Homme, 40 ans: bronchectasie. BK négatif. Les expectorations renferment du pneumocoque, du pneumobacille de Friedländer, du staphylocoque, du streptocoque et du cocco-bacille de Pfeiffer. Traitement par AEV (sputa). *Très amélioré*.

Obs. N° 281. — Femme, 21 ans: bronchectasies multiples aux deux bases, rebelles à tout traitement. Les expectorations renferment du pneumocoque, du staphylocoque et du cocco-bacille de Pfeiffer. Trai-tement par AEV (crachats). Le vaccin a eu pour effet de fluidifier quelque peu et passagèrement les sécrétions bronchiques, sans diminuer la quantité ni la purulence. *Il y eut donc échec complet*. Il faut dire que tous les traitements actuellement connus, sauf la bronchoscopie, ont été essayés chez cette malade, sans résultat.

Obs. N° 282. — Homme, 60 ans: bronchite à répétition, souvent fé-brile et accès fréquents d'entérite. L'expectoration renferme du pneu-mocoque et du cocco-bacille de Pfeiffer. Traitement par AEV (crachats). Pas de réaction. La bronchite a été heureusement influencée, c'est-à-dire qu'elle s'est terminée dans un laps de temps assez court. *Dès lors, le malade se porte bien*, mais a encore de temps à autre une crise d'entérite (réaction nerveuse).

Obs. N° 283. — Homme, 50 ans: bronchite chronique depuis 13 ans, expectoration purulente très abondante sans BK. Bronchectasies bila-térales mises en évidence par un « lipiodol » intrabronchique. Les ex-pectorations renferment du pneumocoque, du pneubacille de Fried-länder, du staphylocoque, du streptocoque, du *micr. catarrhalis* et

du cocco-bacille de Pfeiffer. L'administration d'un AEV (crachats) pulmonaire *per os*, apporte dès le milieu du traitement une *diminution des deux tiers de l'expectoration*, en volume.

Obs. N° 284. — Femme, 42 ans : abcès pulmonaire grave. L'expectoration renferme du pneumocoque, du staphylocoque, du streptocoque, du pneumobacille de Friedländer et du *micr. catarrhalis*. Traitement par AEV (crachats). *Résultat excellent* : diminution rapide de l'expectoration, chute définitive de la température durant depuis des semaines, assèchement complet de la cavité.

Obs. N° 285. — Homme, 24 ans : Tuberculose pulmonaire ancienne avec poussée aiguë non spécifique. A la suite d'un refroidissement, température et point de côté. Traité pour grippe, rhumatisme intercostal et laryngo-trachéo-bronchite. Crachats sanguinolents. Séjour en sanatorium. Guérison apparente, puis alternatives de rétablissements et de rechutes avec poussées fébriles et expectorations hémoptoïques. Jamais de BK dans les crachats, mais présence à ce moment de nombreux bacilles de Loeffler avirulents pour le cobaye et d'une flore associée abondante (pneumocoque, pneumobacille de Friedländer, staphylocoque, *micr. catarrhalis*, bacilles fusiformes). Le diagnostic est modifié : surinfection pulmonaire banale avec cependant prédominance du bacille de Loeffler. La sérothérapie antidiphthérique n'a pas d'action sur le cours de l'affection, mais un traitement par AEV (préparé à partir des sputa) détermine une *amélioration considérable* de l'état du patient.

Obs. N° 286. — Femme, 76 ans : emphysème, toux fréquente, alternatives de diarrhée et de constipation, arthritisme. En 1933, de mai à juillet : broncho-pneumonie et otite double, qui laisse la malade très chancelante jusqu'à l'hiver suivant 1934 où elle contracte une pneumonie lobulaire, hautes températures, râles abondants, crachats sanguinolents, etc. Traitement : injection de transpulmine, puis traitement par AEV buccal (crachats). Les expectorations renferment du pneumocoque, du pneumobacille de Friedländer, du streptocoque et du staphylocoque. Les foyers sont rapidement cicatrisés, les râles disparaissent, l'état général s'améliore rapidement. *L'injection du vaccin a été fort bien tolérée et semble avoir un résultat durable*, car les accès de toux ont entièrement disparu et la malade se trouve beaucoup mieux qu'après la première atteinte.

Obs. N° 287. — Homme, 35 ans : pneumonie droite (lobe moyen). Le malade, grand fumeur, présente depuis plusieurs années une température irrégulière, des accès de toux le matin accompagnés d'expectorations muqueuses avec fortes recrudescences pendant les périodes froides. Depuis 4 jours, température en plateau, 40°-40°8, crachats visqueux, rouillés, apparition tardive des crépitants et du point douloureux. Les crachats renferment du pneumocoque, du staphylocoque, du streptocoque et du pneumobacille de Friedländer. Traitement classique, puis injection de 1/2 cc. de vaccin Minet. Le lendemain, température : 38°. Trois injections massives à doses croissantes

de ce même vaccin, n'amènent aucune modification de la température et des symptômes pulmonaires. Traitement par AEV (crachats). Chaque ingestion provoque, dans les heures qui suivent, une petite transpiration d'odeur désagréable, accompagnée d'une chute de température de 2-3 dixièmes. La toux devient moins pénible, l'expectoration plus fluide perd sa teinte rouille. Le malade se lève quelques heures par jour (pour terminer un travail urgent), ce qui a pour effet de faire remonter un peu la température. Néanmoins, *la toux diminue de plus en plus, l'expectoration reprend peu à peu l'aspect qu'elle avait antérieurement, la température redescend lentement à la normale.* Quelques semaines plus tard, un deuxième traitement par AEV (crachats). Pas de réaction. A l'heure actuelle, on constate une *raréfaction très remarquable de la toux et de l'expectoration*, comparative-ment aux mêmes périodes des années précédentes (sans avoir diminué la fumée). La reprise d'une activité complète a ramené les mêmes irrégularités de température dont la cause n'a, jusqu'ici, pas été élucidée.

Obs. N° 288. — Femme, 30 ans: tuberculose pulmonaire, pleurésie à streptocoque hémolytique. Pleurotomie, résection des côtes. Traitement local durant 9 mois par plusieurs auto-antivirus (liquide pleural). Réaction thermique après chaque injection. Puis, deux mois plus tard, un traitement par AEV pulmonaire (expectoration), renferment du pneumocoque, du staphylocoque et du *micr. catarrhalis*. *Guérison au point de vue pleural, attribuable aux auto-antivirus.*

Obs. N° 289. — Femme, 26 ans: empyème à base de streptocoque hémolytique. Injection dans la plèvre de stock-antivirus. Ensuite drainage chirurgical. *Guérison.* L'auto-antivirus, mis en préparation n'a pas été utilisé.

Ces 24 observations se résument comme suit :

Vaccins utilisés	Pulmonaires (24 observations).			
	Cas	Guéris	Echecs	Améliorés
AV. injectable	10	6	3	1
AEV.	12	4	1	7
A. et Stk. virus	2	2	0	0
Totaux	24	12 (50,0%)	4 (16,9%)	8 (33,1%)

Chez ces pulmonaires, le traitement par l'auto-vaccin injectable s'est montré en général plus efficace que l'auto-vaccin buccal. Ce dernier sera préféré cependant lorsqu'on aura à faire à des malades fragiles ou affaiblis, dont l'état général est mauvais et chez lesquels les réactions vaccinales seraient à redouter.

Les cures ont été répétées parfois avec succès (266, 276).

Dans 22 cas, les auto-vaccins ont été préparés à partir des

expectorations. Il s'agissait d'infections mixtes qui intéressaient les germes courants de la cavité naso-trachéo-bronchique. Une fois, la flore était augmentée du B. de Loeffler (285). Deux cas concernaient des pleurésies à streptocoque hémolytique qui ont subi un traitement par auto et stock-antivirus (288, 289). *Ces affections assez variées du point de vue bactériologique ont été en général justiciables de l'auto-vaccinothérapie* (12 guérisons sur 24 cas).

Cliniquement, *il faut signaler avant tout les bons résultats enregistrés dans l'asthme et, plus particulièrement, dans certains cas chroniques ou très anciens* (268, 269).

Chez deux tuberculeux pulmonaires, on a cherché à éteindre l'infection secondaire. La première observation, qui était une infection pulmonaire mixte (274), a conduit à un échec. La seconde, une pleurésie à streptocoque hémolytique, traitée par auto-antivirus, a évolué vers la guérison (288).

Dans bien des cas, l'immunité a été durable: un an (266, 267), deux ans (268, 289), etc. Nous n'avons pas assez de recul pour signaler des périodes certainement plus longues.

Nous n'avons malheureusement pas d'indications concernant l'âge, le sexe et surtout l'état nerveux des patients.

On nous signale quelques réactions provoquées par l'auto-vaccination: un AV. inj. produit chez un malade des réactions assez violentes qui directement et indirectement ont « légèrement entravé et allongé la convalescence » (275). On enregistre également des réactions chez un patient qui reçoit deux AEV successifs, mais lors de la première cure seulement (287). Par contre, dans deux traitements par AEV, le médecin spécifie: pas de réactions (278, 282). *Chez ces pulmonaires, on observe parfois des réactions vaccinales qui semblent de nature tout à fait individuelle.*

Ostéomyélites (290 à 301).

Nous avons réuni sous ce titre 12 observations d'ostéomyélites et d'infections osseuses sans présomption de tuberculose.

Obs. No 290. — Femme, 40 ans : phlegmon du maxillaire inférieur, angle droit (ostéomyélite consécutive à une avulsion dentaire). Le pus renferme du pneumocoque, du staphylocoque, du streptocoque, du pneumobacille de Friedländer et du *micr. catarrhalis*. Le phlegmon a suivi son cours jusqu'à élimination des séquestres. Traitement par AV. inj. (pus). Le vaccin paraît n'avoir *aucune action sur l'état local pas plus que sur les phénomènes généraux.*

Obs. 291. — Homme, 38 ans : ostéomyélite chronique du tibia à staphylocoque doré. Traitement par AV. inj. (pus) et applications loca-

les d'auto-antivirus (pus). Pas d'autre traitement. Assèchement de la plaie. *Guérison.*

Obs. N° 292. — Homme, 42 ans : ostéomyélite chronique de la cuisse gauche avec nombreuses fistules. Le pus renferme de l'entérocoque, du staphylocoque, du streptocoque et du B. pyocyanique. Trois à quatre interventions chirurgicales. Radio : pas de séquestres. Traitement par AV. inj. puis applications locales d'auto-antivirus (pus). *Résultat à peu près nul* après six semaines. Le malade retourne chez lui dans le même état qu'il est entré à l'hôpital. Il a pourtant moins de poussées thermiques.

Obs. N° 293. — Femme, 22 ans : carie osseuse. Le pus renferme du staphylocoque. Traitement par AV. inj. (pus) et applications locales de stock, puis d'auto-antivirus. *Amélioration rapide, puis guérison totale sans récurrence.* La carie osseuse que la radiographie révélait et qui était un foyer d'ostéite larvée en progrès depuis quelques semaines, a diminué progressivement sous l'influence des piqûres pour n'être plus visible en fin de traitement. Il y a maintenant quatre mois que la malade est guérie définitivement. *C'est un résultat splendide à l'actif de l'auto-vaccinothérapie.*

Obs. N° 294. — Fillette, 15 ans : ostéomyélite à staphylocoque doré, extrémité inférieure du péroné. Début le 11. 6. 34, incision neuf jours plus tard. Arthrite tibiotarsienne. Traitement par AV. inj. (pus) et applications locales de stock, puis d'auto-antivirus (pus). Sort guérie de l'infirmerie, mais ankylosée de la tibiotarsienne le 25. IX. 34. Il s'agissait ici d'un cas grave, avec fièvre élevée et délire. *Nous avons eu l'impression que vos vaccins ont aidé dans une certaine mesure la guérison.*

Obs. N° 295. — Garçon, 12 ans : ostéomyélite chronique à staphylocoque doré et à streptocoque. Quatre fistules du fémur gauche, pus en grande quantité. Traitement par auto-vaccin injectable et applications locales de stock-antivirus, puis d'auto-antivirus. Une fistule est fermée, les autres marquent une très forte diminution du pus. *Grosse amélioration.*

Obs. N° 296. — Garçon, 2 ans : ostéomyélite du pied, fistule. Le pus renferme du staphylocoque et du streptocoque. Applications locales d'auto-antivirus (pus). Héliothérapie. Élimination spontanée du gros séquestre. Fistule fermée trois mois après le traitement. Pas de réaction. *Très beau résultat.*

Obs. N° 297. — Homme, 18 ans : accident de monte-charge, puis plaie infectée. a) fracture de la rotule ; — b) fracture ouverte du bras droit, arrachement du nerf radial. Suture primitive des plaies. Guérison *per priam* de la rotule. Plaie du bras : suppuration gazeuse et présence de vibrion septique. État très grave : on faillit pratiquer l'amputation du bras. On y renonce pour une large réouverture et drainage multiple de toute la plaie du bras. Guérison après élimination des séquestres. Là aussi, j'ai utilisé *in loco* votre auto-antivirus,

préparé en deux séries; mais lorsque je l'ai reçu, l'infection était déjà jugulée; tout *danger quo ad vitam* et *ad ablationem* paraissait écarté et la guérison ultérieure de la plaie s'est faite après élimination des séquestres. Je ne saurais donc affirmer que l'antivirus ait été utile à lutter contre l'infection, mais je dois signaler que la *consolidation de la fracture s'est faite avec une grande rapidité*, malgré la multiplicité des fragments et la virulence de l'infection. L'emploi de l'auto-antivirus nous a-t-il aidé à ce résultat, on peut le supposer, mais non le démontrer.

Obs. N° 298. — Garçon, 5 ans: ostéomyélite de l'extrémité inférieure du fémur (staphylocoque blanc et streptocoque hémolytique). Incision *précoce* d'un vaste abcès sous périosté. Applications locales de stock, puis d'auto-antivirus. Malgré ce traitement, progression de l'ostéite à toute la diaphyse du fémur et formation de multiples séquestres. Quinze mois après le début du traitement, l'enfant rentra chez lui avec deux fistules fémorales. Dans ce cas, *il ne me paraît pas permis de dire que localement on puisse attribuer une aide même probable aux antivirus*. Notons toutefois l'absence de métastases dans d'autres os.

Obs. N° 299. — Homme, 32 ans: suppuration autour d'un séquestre de greffe osseuse. La suppuration a continué jusqu'à l'élimination partielle du séquestre. Le pus renferme du staphylocoque, du streptocoque et de l'entérocoque. Applications locales de stock-antivirus à trois reprises à partir du 17. 12. 32, puis du 3. 2. 33 et du 5. 6. 34 et une fois d'auto-virus (pus) après le premier stock-antivirus. *Résultat encore incomplet*, la fistule est fermée, mais il subsiste une cavité kystique avec du pus qui ne contient plus que du staphylocoque.

Obs. N° 300. — Bébé, 11 jours: ostéomyélite du maxillaire supérieur gauche, écoulement purulent au méat moyen. Incision de trois collections purulentes dans le sillon gingivo-labial. Le pus renferme du staphylocoque doré. Traitement local par du stock-antivirus (lavages). *Guérison complète en huit semaines* sans élimination de séquestres.

Obs. N° 301. — Garçon, 8 ans: gonite aiguë à streptocoque par plaie infectée. Température 39°. Préparé un AEV buccal (pus), mais qui est appliqué directement dans la plaie articulaire (par l'orifice de drainage). *Amélioration progressive*. L'enfant quitte l'hôpital après un mois, sans fièvre, avec un genou indolore, en partie ankylosé.

Ces 12 observations se résument comme suit :

Ostéomyélites (12 observations).

Vaccins utilisés	Cas	Guéris	Echecs	Améliorés
AV. injectable	1	0	1	0
AV. inj. et A. virus	5	2	1	2
A. virus et Stk. vir.	5	2	1	2
AEV	(1)	0	0	(1) (sans signific.)
	12	4 (36,4%)	3 (27,2%)	4 (36,4%)

Un seul cas traité par AV. inj. a conduit à un échec (290). Cette unique observation ne permet pas de juger de la valeur de l'auto-vaccin injectable. Il semble bien cependant qu'il aurait fallu étayer cette cure par une vaccination locale par antivirüs. Les autres observations prouvent, du reste, l'exactitude de cette façon de voir. *Dans les ostéomyélites, on obtient de meilleurs résultats en vaccinant localement par les auto et les stock-antivirüs. Il est souvent utile de combiner ce traitement local au traitement par auto-vaccin injectable.*

Signalons qu'un auto-vaccin buccal a été appliqué *loco dolenti* et que dans ce cas-là on a enregistré une amélioration progressive (301).

Les infections simples, à staphylocoque doré plus particulièrement, sont moins rebelles à l'auto-vaccinothérapie (291, 293) que les infections mixtes (290, 292).

Le lecteur pourra tirer quelques renseignements d'ordre clinique en parcourant ces observations. Elles ne sont cependant pas assez nombreuses pour permettre de tirer des conclusions même générales.

Notons qu'on ne signale pas de rechutes dans les cas guéris, mais au contraire une immunité durable: 4 mois (293), 1 an (300).

On ne nous a pas signalé non plus de réactions vaccinales.

Infections secondaires dans les tuberculoses chirurgicales (302 à 330).

Nous avons réuni sous ce titre 29 observations de tuberculoses chirurgicales qui présentaient en outre une *infection secondaire*. Cette dernière a fait l'objet d'un traitement auto-vaccinal.

Obs. N° 302. — Femme, 33 ans: tbc. sacro-lombaire guérie; fistules persistantes depuis des années (8 ans) avec rétentions, nouveaux abcès, nouvelles fistules. Le pus contient du staphylocoque doré. Traitement par AV. inj. (pus) et par A. virus (pus). Les injections d'auto-vaccin sont, presque chaque fois, accompagnées de poussées fébriles et m'ont paru n'être d'aucune utilité. Les instillations d'A. virus ont *partiellement amélioré*, en diminuant l'écoulement qui actuellement est plus ou moins abondant. A eu d'autres traitements qui n'ont pas amené de changements notables ou certains.

Obs. N° 303. — Homme; 27 ans: coxalgie fistulée et fortement surinfectée. Le pus renferme du streptocoque, de l'entérocoque et du B. pyocyanique. Traitement par AV. inj. (pus) et applications locales d'auto-antivirüs (pus). *Le traitement n'a donné aucune amélioration*. La fièvre était toujours aussi élevée et la sécrétion abondante. Le malade est d'ailleurs mort un an plus tard.

Obs. N° 304. — Homme, 40 ans: ostéite multiple, surinfection. Le pus renferme du staphylocoque doré. Traitement par AV. inj. (pus) et applications locales d'A. virus (pus). Le malade a eu certainement une *amélioration passagère*. Cependant peu après son départ d'ici, il a fait une rechute aux endroits d'application du vaccin et il a été nécessaire de faire une nouvelle intervention.

Obs. N° 305. — Homme, 33 ans: tbc. fistulée du genou avec présence de séquestres. Cas grave. Le pus renferme du staphylocoque doré. Traitement par AV. inj. (pus) et applications locales d'A. virus (pus). Le malade a vu au cours et à la suite du traitement *les signes d'infection surajoutée s'atténuer*, de même qu'à l'analyse bactériologique du pus, les pyogènes se raréfiaient. Une séquestrectomie large a été faite 7 mois plus tard. Le malade est encore en traitement et, si je suis bien informé, a encore de la suppuration. Je l'ai en effet perdu de vue depuis longtemps.

Obs. N° 306. — Fillette, 11 ans: coxalgie. Fistule sur toute la cuisse jusqu'au genou. Le pus contient du staphylocoque doré. Traitement par AV. inj. (pus). Amélioration de l'état des fistules. Réactions thermiques variables. Plus tard, formation de nouveaux abcès et de nouvelles fistules. Cas grave. Cinq et six mois plus tard, applications locales de deux A. virus (pus) successifs. *Les signes locaux diminuent* (enflure et sécrétion). *Amélioration sensible de l'état général*.

Obs. N° 307. — Fillette, 13 ans: ancienne ostéomyélite du col du fémur. Formation d'un énorme abcès à la cuisse, avec fièvre persistant après l'incision. Le pus renferme du staphylocoque doré. Traitement par AV. inj. (pus) et applications locales de Stk. puis d'A. virus (pus). L'auto-vaccin injectable m'a paru efficace. La température a baissé à chacune des injections, du début jusqu'à une température normale. Le traitement local par instillations dans l'abcès a paru améliorer, *en diminuant l'abondance de l'écoulement, mais sans le tarir*. La deuxième série d'auto-antivirus, seize mois plus tard, a eu un effet semblable. La guérison n'est pas encore obtenue. Dans ce cas, il y a eu également d'autres traitements: une cure à Lavey et diverses instillations.

Obs. N° 308. — Homme, 29 ans: fistules de spondylite. Le pus renferme du streptocoque, de l'entérocoque, du staphylocoque et du B. pyocyanique. Traitement par AV. inj. (pus) et traitement par AEV (pus). *Aucun effet marqué*. Les diverses fistules coulent encore actuellement et le malade fait de temps à autre des rétensions fébriles.

Obs. N° 309. — Femme, 18 ans: fistules pottiques surinfectées de streptocoque, de staphylocoque, de pneumocoque et de pneumobacille de Friedländer. Instillation d'auto-antivirus (pus). Le traitement a donné un bon résultat et a fait rapidement tarir les fistules. Cependant, avant même que la guérison totale soit obtenue, j'ai dû suspendre les instillations, car elles déterminaient chez la malade, environ une à deux heures après, des vomissements abondants et des céphalées intenses. Malgré cela, *on peut considérer le résultat comme bon*. L'auto-

antivirus ayant amélioré dans une proportion notoire la situation précaire de cette malade.

Obs. N° 310. — Homme, 26 ans : ostéo-arthrite du genou droit, avec fistulisation et infection mixte. L'affection tuberculeuse de ce genou date de dix ans. Le pus renferme du staphylocoque doré. Antérieurement, Roentgen-thérapie puis héliothérapie. Des interventions partielles (curetages) des trajets fistuleux avaient eu lieu, sans succès définitif. Dès décembre 1933, j'ai proposé un meilleur drainage des trajets fistuleux, des irrigations passagères au nitrate d'argent avec des solutions de concentrations croissantes, puis irrigations à l'auto-antivirus (pus). Pendant la préparation des ampoules j'obtenais déjà un meilleur drainage en méchant régulièrement les trajets et en les débarrassant par le nitrate des bourgeons de mauvaise nature. Les irrigations médicamenteuses sont remplacées par du sérum physiologique puis par l'auto-antivirus. La première application eut lieu le 8 janvier 1934. Au cours du traitement, je n'ai observé aucune réaction, ni locale, ni générale. Sauf une fois, une réaction locale, mais qui s'est produite aussi parfois en dehors du traitement par auto-antivirus. Pas de vio ni d'iodoforme pour contrecarrer l'action du vaccin. Fin du traitement, fin février : *fistules plus propres, suppuration bien moins abondante* ; cependant, je ne sais si tout le mérite en revient à l'auto-antivirus ou au meilleur drainage et à la suppression des bourgeons par AgNO_3 . On peut dire qu'il y eut *amélioration* et que l'auto-antivirus fut bien supporté, sans grosse réaction. Actuellement, les fistules sont toujours là, bien « entretenues » et suppurant encore, mais peu.

Obs. N° 312. — Garçon, 13 ans : ostéomyélite multiple, opérée, fistules. Le pus renferme du staphylocoque doré. Applications locales d'auto-antivirus (pus). Les fistules sont fermées en trois mois. Très bon état général. Pas de réaction. *Très bon résultat.*

Obs. N° 313. — Femme, 56 ans : multiples fistules tuberculeuses surinfectées autour du genou, fièvre. Le pus renferme du staphylocoque doré, de l'entérocoque et des spirilles. Applications locales de deux auto-antivirus (pus) préparés respectivement pour chaque plaie. *Action tout à fait magnifique de l'auto-antivirus, disparition rapide de la fièvre, guérison totale des fistules.*

Obs. N° 314. — Femme, 30 ans : coxalgie tuberculeuse fistulée. Cas grave. Le pus renferme du streptocoque. Applications locales d'auto-antivirus (pus). La malade est encore en traitement à Leysin. *Persistance de la suppuration.* Conditions de drainage précaires.

Obs. N° 315. — Femme, 17 ans : coxalgie, fistules, péritonite tuberculeuse. Fistules après ponction. Le pus contient du streptocoque hémolytique. Traitement immédiat par auto-antivirus (pus). Fermeture des fistules en quatre mois. Pas de réaction. *Très beau résultat.*

Obs. N° 316. — Fillette, 12 ans : coxalgie fistuleuse. Le pus renferme du staphylocoque doré. Dès la formation des fistules, applications locales d'auto-antivirus (pus). Une fistule fermée. Plus tard, forma-

tion d'autres fistules. Très légère réaction thermique. Traitement interrompu à cause du départ de la malade.

Obs. N° 317. — Homme, 43 ans : spondylite dorsale, fistulée. Le pus renferme du streptocoque, du staphylocoque et des bâtonnets à Gram +. Fistules ouvertes depuis 14 ans. Applications locales d'auto-antivirus (pus). Malgré l'utilisation très irrégulière de l'A. virus, *le pus est devenu plus clair et les rétentions pouvaient être évitées.* Très légères réactions locales et générales (tension).

Obs. N° 318. — Femme, 25 ans : spondylite lombaire, fistulée. Fistules à chaque cuisse. Le pus renferme du staphylocoque. Applications locales d'auto-antivirus (pus). Eliminations des séquestres, trois fistules se ferment et deux restent grandes comme une tête d'épingle. Réaction thermique irrégulière surtout en faisant les injections simultanément des deux côtés. Excellent état général. *Très bon résultat.*

Obs. N° 319. — Fillette, 13 ans : spondylite lombaire, coxalgie double, abcès, fistule. Le pus renferme du streptocoque. Cette ancienne fistule qui a suppuré pendant plus de deux ans est restée fermée durant deux nouvelles années. Elle s'est réouverte à Leysin et a suppuré pendant quatorze mois durant lesquels on a appliqué de l'auto-antivirus (pus). *Amélioration lente, mais progressive* et fermeture de la fistule. Bon résultat.

Obs. N° 320. — Femme, 32 ans : spondylite dorsale fistulée ; tuberculose de l'épaule gauche, fistules. Le pus renferme du staphylocoque. Applications locales d'auto-antivirus (pus). *Bons progrès.* Les fistules de l'épaule sont fermées sauf une. La sécrétion des fistules pottiques a bien diminué. Bon état général. Le traitement continue.

Obs. N° 321. — Homme, 28 ans : coxalgie double fistulée. Un examen histologique ultérieur a montré qu'il s'agissait de tuberculose. Le pus renferme du staphylocoque doré. Essai d'applications locales d'auto-antivirus (pus). Cas grave. Le malade est mort cinq mois plus tard d'hémorragie profuse dans les plaies. *Pas de résultat.*

Obs. N° 322. — Homme, 31 ans : coxalgie, tuberculose du grand trochanter opérée, surinfection. Le pus renferme du streptocoque. Essai d'applications locales d'auto-antivirus (pus). Cas grave. Le malade est mort cinq mois plus tard d'hémorragie profuse dans les plaies. *Pas de résultat.*

Obs. N° 323. — Fillette, 10 ans : coxalgie avec six fistules. Le pus renferme du staphylocoque. Fistules ouvertes depuis huit mois avant l'arrivée à Leysin. Applications locales d'auto-antivirus (pus). Après sept mois de traitement, fermetures successives de toutes les fistules. *Très beau résultat.* Une fistule qui s'est réouverte par la suite ne renfermait plus de staphylocoque. Pas de réaction au vaccin.

Obs. N° 324. — Fillette, 14 ans : spondylite cervicale, fistulée. Le pus renferme du streptocoque hémolytique. Applications locales d'auto-antivirus (pus). Le traitement a été interrompu par suite du départ de la malade, mais *les premiers résultats obtenus étaient très favo-*

rables, le pus était devenu plus clair et quelques fistules montraient une tendance à se fermer. Pas de réaction.

Obs. N° 325. — Femme, 39 ans : tuberculose vertébrale, abcès opéré, infection secondaire. Le pus de la plaie renferme du streptocoque hémolytique. Applications locales de stock puis d'auto-antivirus (pus). Actuellement, *amélioration de la plaie opératoire*, mais l'écoulement persistant, le traitement dure encore.

Obs. N° 326. — Fillette, 6 ans : arthrite sacro-iliaque, fistulée (tuberculose miliaire après l'opération de l'arth. sacro-il.). Le pus renferme du streptocoque et du staphylocoque. Traitement par applications locales de trois auto-antivirus au cours d'une année. — Premier auto-antivirus (pus) le 29-3-33; amélioration sensible; le pus devient plus clair, tendance des fistules à se fermer. Meilleur teint. — Deuxième auto-antivirus (pus) le 11-8-33; amélioration continue de l'état général; la suppuration diminue, une fistule est fermée. — Troisième auto-antivirus (pus) le 9-3-34; la suppuration n'est pas tarie, mais la sécrétion est plutôt séreuse. Traitement pas suffisamment suivi. Cure interrompue. Parfois légère réaction thermique et générale.

Obs. N° 327. — Femme, 24 ans : spondylite dorsale, fistulée. A l'arrivée, deux fistules dont une ouverte depuis un an et la deuxième depuis deux mois. Poche de pus, avec un long trajet allant des côtes jusque dans le bassin. Le pus renferme du staphylocoque, du streptocoque hémolytique et des bâtonnets Gram +. Traitement local durant six mois par instillations de trois auto-virus (pus) successifs. Après le premier auto-antivirus : une fistule s'est fermée. Après le deuxième auto-antivirus : par la radiographie (lipiodol) on constate la disparition de tout le trajet fistuleux et de la poche dans le bassin. Sécrétion minime de la seconde fistule. Après le troisième auto-antivirus : *fistule presque fermée* à peine un cm. de profondeur. Sécrétion presque séreuse. Légère réaction thermique. La malade quitte Leysin dans cet état.

Obs. N° 328. — Fillette, 11 ans : mal de Pott, coxalgie double, abcès ouvert. Hérédolues. Grande plaie abdominale (formée après ponction de l'abcès) infectée par du staphylocoque doré et restée ouverte durant cinq mois. Traitement de quatorze mois par quatre auto-antivirus successifs. *Fermeture des fistules et guérison définitive attribuable aux antivirus*, malgré leur action lente. Pas de réaction ni locale ni générale.

Obs. N° 329. — Femme, 27 ans : spondylite dorso-lombaire, fistuleuse. Le pus renferme du streptocoque. Applications locales d'auto-antivirus (pus). Réaction très forte. Température 40°, frissons, douleurs localisées aux endroits fistulés et dans le dos. Pour déterminer si les réactions constatées étaient dues à la nature des milieux ensemencés, on prépare, six mois plus tard, au moyen d'un nouveau prélèvement de pus, trois auto-antivirus en utilisant des milieux différents : Milieu A : Bouillon ordinaire, peptoné. — Milieu B : Bouillon ascite

peptoné. — Milieu C: Bouillon ascite sucré. — L'auto-antivirus B a été très bien supporté, tandis que les préparations A et C donnaient une très forte réaction générale. *Le résultat clinique est resté négatif.*

Obs. N° 330. — Femme, 27 ans: péritonite tuberculeuse, fistule purulente et stercorale? Le pus renferme du colibacille, du staphylocoque et des bâtonnets Gram +. Traitement par AEV (urine et selles) et applications locales d'auto-antivirus (pus péritonéal). *Amélioration rapide.* Fistule purulente fermée quatre mois après. Légère réaction thermique. Le résultat final est inconnu, la malade ayant quitté Leysin.

Ces 29 observations se résument comme suit :

Infections secondaires dans les TBC chirurgicales (29 observations).

Vaccins utilisés	Cas	Guéris	Echecs	Améliorés
AV. inj. et A. virus	6	0	1	5
AV. inj. et AEV	1	0	1	0
Stk. et A. virus	21	6	3	12
AEV et A. virus	1	0	0	1
	29	6 (20,7%)	5 (17,2%)	18 (62,1%)

Remarquons en premier lieu que, d'une manière générale, les résultats sont moins satisfaisants que dans les groupes précédents. On voit que *les cures combinées et répétées sont indispensables pour obtenir une amélioration ou une guérison.* Il faut en chercher la raison dans la nature même du « terrain tuberculeux », dans la gravité des cas traités et dans la difficulté technique à appliquer les auto-vaccins et les auto-antivirus plus particulièrement. Voici, à ce sujet, des lignes fort suggestives de M. le Dr Widmer, à Leysin:

« La remarque qui s'impose tout d'abord, c'est la gravité de tous les cas traités. Il s'agissait primitivement de tbc où le drainage était laborieux avec une tendance aux rétentions purulentes fébriles et un état général plus ou moins touché.

Deuxième remarque: il est extrêmement difficile d'appliquer l'agent thérapeutique à la source de la suppuration; par injection dans les trajets fistulaires, il se produit presque constamment un reflux et le plus souvent, il a fallu se contenter d'applications en surface par compresses imbibées.

Je ne me sens pas la liberté de porter un jugement défavorable sur la méthode; je me suis toujours heurté à des difficultés techniques: toujours le contact de l'agent thérapeutique avec les tissus infectés a été fort court. Si la tbc., dans des cas de ce genre, ne semble plus jouer cliniquement qu'un rôle effacé, je crois pour ma part, qu'elle continue néanmoins à influencer défavorablement la résistance tissulaire aux germes surajoutés, qu'en un mot le « terrain » rend aux agents thérapeutiques biologiques la tâche difficile comme

d'ailleurs aux désinfectants chimiques. Le drainage régulier des sécrétions purulentes est d'importance majeure et sera, bien souvent encore, l'œuvre du chirurgien.

Je pense qu'alors seulement l'auto-antivirusthérapie, associée éventuellement à l'auto-vaccinothérapie, déploierait ses effets bienfaisants.»

Voici encore une opinion. Nous la devons à l'amabilité de Mlle Dr Golay, à Leysin :

« En résumé: jusqu'à maintenant je n'ai pas obtenu, dans les fistulisations de plaies opératoires en relation avec d'anciens foyers d'ostéomyélites ou de tbc., de guérisons évidentes. Il m'a paru que le traitement local par anti-virus améliorait. Dans les pyélo-cystites avec troubles digestifs, il m'a paru que le traitement combiné de l'entérovaccin *per os* et de l'auto-antivirus améliorait l'état des voies digestives et pouvait faire disparaître le colibacille des urines, sans l'empêcher de réapparaître. »

Donnons encore les précieuses lignes que Mme Dr Linden, à Leysin, a bien voulu nous communiquer:

« L'Institut de chimie clinique de Lausanne a préparé des auto-vaccins pour 45 de mes malades. Selon les cas, j'ai eu recours aux auto-vaccins injectables ou buccaux ou encore aux auto-antivirus. Ces derniers ont plus particulièrement retenu mon attention, car ils étaient destinés au traitement local des infections secondaires si souvent présentes dans les tuberculoses chirurgicales. On sait combien ces infections surajoutées compliquent et entravent le traitement de nos malades.

Grâce aux auto-vaccins, nous avons bénéficié d'une thérapeutique spécifique qui, dans les cas sus-indiqués, a complété fort heureusement les éléments classiques du traitement anti-tuberculeux pratiqué dans les sanatoria d'altitude.

Dans quelques cas, un seul auto-antivirus a suffi à amener la guérison, par applications bi-journalières durant 2 à 3 semaines (312, 315). Ces résultats sont cependant plutôt exceptionnels. Souvent, le traitement local par A. virus doit être répété et étayé par un auto-vaccin buccal ou injectable. Il semble du reste que l'association de l'AV. inj. et de l'A. virus donne de meilleurs résultats. Cependant, c'est la répétition des cures auto-vaccinales qui conduit le plus sûrement au succès dans les cas difficiles ou rebelles. Je n'ai pas hésité dans bien des cas à poursuivre le traitement par plusieurs auto-antivirus successifs durant des mois et même plus d'une année. On constate après chaque cure une amélioration progressive qui aboutit le plus souvent à la guérison (328, 327, 326). L'examen du pus montre chaque fois, dans les cas à évolution favorable, une phagocytose qui est de plus en plus nette.

Dans ces infections mixtes, la flore associée est représentée par ordre de fréquence par le staphylocoque, le streptocoque, les bâtonnets Gram +, l'entérocoque, le coli, le B. pyocyanique, etc. Indépen-

damment de la virulence qui peut être variable pour chaque germe et chaque cas, peut-on dire lequel de ces germes offre le plus de résistance à l'auto-vaccinothérapie? *Lorsqu'il est seul, le staphylocoque doré cède facilement au traitement spécifique* (317, 318, 320). Le streptocoque, lui, *donne des résultats plus irréguliers* (315, 329). *Les associations microbiennes multiples ont donné en général de bons résultats* (330).

Sur 8 enfants, je compte 5 guérisons et 3 améliorations.

Sur 7 adultes et adolescents, je compte 4 guérisons, 2 améliorations et un échec (329). *L'individu jeune semble donc plus réceptif à la cure auto-vaccinale.*

Si, en général, il est plus difficile d'obtenir rapidement des guérisons dans les infections tuberculeuses mixtes, il faut mettre en cause, à mon avis, *le terrain tuberculeux*. La tbc. rend plus capricieuse et diminue la résistance du malade vis-à-vis de la surinfection, l'état général est souvent mauvais et on a bien l'impression que de tels patients sont biologiquement déficients et moins aptes à réagir utilement à l'auto-vaccinothérapie. La plupart des cas sont, en outre, des infections chroniques ou anciennes. C'est pour cette raison que *le traitement auto-vaccinal doit être soutenu et poursuivi jusqu'à la guérison*. C'est cette persévérance qui m'a permis d'enregistrer dans bien des observations des résultats aussi favorables.

Les réactions locales et générales sont, à dire vrai, assez fréquentes chez les tuberculeux soumis au traitement auto-vaccinal. Alors que l'AV. inj. provoque presque toujours des incidents plus ou moins marqués, même chez les non tuberculeux, j'ai enregistré chez 13 de mes patients traités par applications locales ou instillations d'A. virus: 6 sans aucune réaction, 5 avec de légères réactions et 2 avec fortes réactions (318, 329). Ces dernières sont représentées par des poussées thermiques plus ou moins fortes, compliquées parfois de courbature, de douleurs localisées aux endroits d'application du vaccin, de l'hypertension, etc. Le cas 329 est particulièrement intéressant à ce point de vue, car il a permis de montrer que les réactions étaient dues à la nature même du milieu de culture utilisé pour la préparation de l'A. virus. Malgré les réactions, je crois qu'il est bon de continuer le traitement en diminuant les doses et en espaçant les applications. Ces réactions semblent d'ailleurs de nature personnelle aux malades et ne trouvent pas encore d'explication scientifique. J'ai vu, par exemple, un patient porteur de fistules aux deux jambes faire de fortes réactions thermiques en traitant l'une, tandis que l'autre ne donnait lieu à aucun incident. L'A. virus appliqué était le même pour les deux membres.

En dehors des tuberculoses chirurgicales traitées pour une infection secondaire, j'ai utilisé un certain nombre d'AV. inj., d'AEV buccaux et d'A. virus pour d'autres malades.

Dans leur ensemble, les résultats obtenus sont encore meilleurs. Il va sans dire que là encore, j'ai eu recours aux cures auto-vaccinales simples, mais, le plus souvent, répétées et combinées.

Dans 9 observations d'infection des organes génitaux et des voies urinaires, je ne compte aucun échec. Ces résultats ont été obtenus: 4 fois par un seul AEV buccal (95, 96, 108, 114); 2 fois en combinant l'AV. inj. et l'A. virus (92, 107); 3 fois un AEV buccal a été administré successivement 2, 3 et 4 fois (118, 115, 116).

Six étaient des tuberculeux atteints d'infection surajoutée, chez lesquels l'auto-vaccinothérapie a efficacement combattu la flore secondaire.

Un seul malade a présenté des réactions assez fortes (92).

Dans le groupe relevant de l'entérologie, on trouvera 7 patients également tuberculeux (péritonite, coxalgie, tbc. pulm., polyarthrite tbc., etc.), mais chez lesquels des troubles intestinaux compromettaient l'état général. Ces 7 malades ont été traités par AEV préparés à partir des selles. Tous ont été améliorés: 2 ont donné de très bons résultats (189, 190). Sur ces 7 patients, 3 ont reçu un seul AEV, 2 ont subi deux cures successives, et 2 enfin en ont eu 3. Cette persistance dans le traitement a donné la preuve de l'utilité de cette thérapeutique (187, 189, 190). Pas de réaction à signaler.

Pour terminer, je dois noter encore deux *pulmonaires*: un non tuberculeux et un tuberculeux. Le premier, soumis à un AEV préparé à partir des expectorations, a enregistré une amélioration rapide, sans réaction (278). Le second, qui était une tbc. pulm. compliquée d'une pleurésie à streptocoque, a reçu des lavages de la plèvre par plusieurs A. virus. Le résultat a été favorable, mais il faut signaler ici des réactions thermiques après chaque instillation (288).

Un seul cas d'*ostéomyélite* à staphylocoque et streptocoque traité par un seul A. virus a évolué vers la guérison sans réactions.

Je n'ai pas constaté de rechutes chez les malades guéris: *l'immunité acquise semble durable*.

En résumé, je puis dire que l'auto-vaccinothérapie simple, répétée ou combinée, est une méthode toujours utile, souvent très efficace et pratiquement sans danger. Elle représente un élément important à ajouter aux moyens thérapeutiques actuellement en honneur pour lutter contre l'invasion microbienne. Elle est particulièrement indiquée dans les infections ordinaires des organes génitaux et des voies urinaires, dans les troubles intestinaux d'origine microbienne, dans les infections osseuses, mais aussi dans le traitement des infections secondaires si souvent fréquentes dans la tbc. uro-génitale, pulmonaire et chirurgicale. »

Septicémies (331 à 342).

Nous avons réuni sous ce titre 12 observations d'infections généralisées.

Obs. N° 331. — Homme, 72 ans: septicémie chronique à entérocoque. Culture du sang: positive. L'urine renferme en outre du colibacille et de l'entérocoque. Traitement par AEV (urine, selles, sang) et AV. inj. (sang). Deuxième AEV (urine et selles) 2 mois après. Décès.

Obs. N° 332. — Femme, 20 ans: endocardite septique à streptocoque non hémolytique. Hémocultures: positives. Essai de traitement par l'alcool intraveineux puis par AV. inj. (sang) et par AEV (sang). *Décès.*

Obs. N° 333. — Femme, 25 ans: septicémie à streptocoque non hémolytique. Essai de traitement par AV. inj. (sang) et par AEV (sang). Cas désespéré. *Résultat nul.*

Obs. N° 334. — Garçon, 17 ans: ancien vice cardiaque rhumatismal avec endocardite récurrente gravissime, grosse rate, anémie prononcée (hémogl. 45%, gl. rouges 2 750 000). Hémocultures positives: streptocoque hémolytique. Insuffisance cardiaque, ascite, œdèmes, albuminurie. Pronostic fatal. Traitement par AV. inj. et AEV (sang). Action manifeste sur la température, mais temporaire seulement. Cette action a en outre été remarquable sur la diurèse dépassant énormément tout ce qui avait été obtenu par des diurétiques variés et puissants, salyrgan y compris et par les toniques du cœur. Mort un mois après l'application des vaccins qui n'agissaient plus durant les derniers dix jours. Tolérance parfaite. *Amélioration passagère.*

Obs. N° 335. — Femme, 68 ans: sepsis par germe inconnu. A 53 ans, calculs rénaux et biliaires; à 54 ans ictère suite d'émotion? Depuis quelques mois fait subitement, de temps à autre, des poussées de fièvre jusqu'à 39-40° avec teint subictérique. Ne souffre pratiquement pas. Rien de spécial à signaler à part une vésicule biliaire douloureuse à la palpation. Rate impalpable. Transit baryté: *nihil.* Selles: sang négatif. Lors d'un accès de fièvre, on tente une hémoculture. On isole un germe du groupe coli, mais qui ne peut être classé exactement parmi les germes pathogènes connus. Traitement par AV. inj. (sang) et par AEV (selles et sang). La malade s'est paraît-il *beaucoup améliorée*, mais présente encore quelques petits accès fébriles.

Obs. N° 336. — Homme, 42 ans: septicémie. L'hémoculture est positive. Présence de staphylocoque, de streptocoque, d'entérocoque et de bâtonnets Gram —. Traitement par AV. inj. (sang) et par AEV (sang). *Guéri*, mais très faible après 10 mois de traitement.

Obs. N° 337. — Femme, 18 ans: septicémie à bacille pyocyanique. Origine: infection staphylococcique de la joue. Traitement local « en famille »: cataplasmes. Hémocultures négatives; traces d'albumine et globules rouges dans les urines. On suppose tout de même une infection à colibacille et on fait du sérum de Vincent sans succès. Deuxième hémoculture: culture pure de bacilles pyocyaniques qu'on utilise pour préparer un AEV. A la quatrième semaine, chute de la température, qui pourtant ne revient pas à la normale. Traitement au mercurochrome. *Guérison.*

Obs. N° 338. — Femme, 33 ans: septicémie à colibacille. L'urine renferme du colibacille et de l'entérocoque. Traitement par AEV (urine et selles). Amélioration. Six mois plus tard, deuxième AEV (urine seulement). *Guérison.* L'auto-antivirus préparé pour des lavages vésicaux n'a pas été utilisé.

Obs. N° 339. — Homme, 32 ans: endocardite à streptocoque hémolytique, hémocultures positives. Traitement par AEV (sang). Même température que précédemment. Décès trois mois plus tard. *Résultat nul.*

Obs. N° 340. — Homme, 60 ans: septicémie à pneumocoque, a présenté à partir d'octobre 1932: *a)* une pneumonie; *b)* une ostéite lombaire (2^{me} vertèbre lombaire); *c)* une arthrite coxofémorale gauche; *d)* abcès paranéphrétique (streptocoque et entérocoque). A ce moment seulement (avril 1933), il vient sous ma surveillance médicale. Traitement: *a)* résection de l'articulation de la hanche gauche; *b)* *per os*: AEV (pus). Paraissait en voie de guérison en août 1933, quand il commença de présenter des symptômes d'occlusion pylorique. Une gastro-entérostomie établie le 22 novembre 1933 sur un carcinome du pylore ne produit pas d'amélioration de la cachexie et le malade succombe mi-novembre 1933 à domicile. Ce malade nous est arrivé dans un état très grave; son état général et local de ses plaies se sont améliorés à un point qu'à un moment nous avons osé espérer une guérison. *Nous avons l'impression que l'auto-antivirus a été un adjuvant important de notre thérapeutique.*

Obs. N° 341. — Bébé (garçon), 9 mois: état septicémique très grave. Le pus articulaire de l'épaule renferme du bâtonnet Gram —. Au début, légère amélioration par un traitement purement symptomatique, puis traitement par AEV (pus) qui paraît aider puissamment à l'amélioration. Enfin, l'injection dans une des articulations malades (épaule) de *l'auto-antivirus* amène la guérison. Disparition de la fièvre après la troisième injection. Depuis, d'après ce que j'ai appris, l'enfant va bien.

Obs. N° 342. — Femme, 25 ans: infection généralisée à staphylocoque doré, après accouchement (utérus et annexes tout à fait normaux). 24 heures après la délivrance, l'enfant fait une éruption hémorragique nécrotique sur tout le corps. Température 40°. Septicémie à staphylocoque doré. Mort au 5^{me} jour. La mère s'infecte probablement par son enfant et fait une septicémie, 40°5 à 40°. Quatre jours après l'accouchement, transfusion sanguine qui améliore l'état général. Injections, tous les jours, de septicémine et de cardiotoniques et de 1 litre d'eau physiologique, goutte à goutte. Culture du sang négative. Il se produit un abcès du sein droit, incision et préparation d'un auto-entérovaccin à staphylocoque doré isolé comme chez l'enfant. Applications locales de stock-antivirus, sans résultat appréciable, remplacé par du Dakin. Traitement par auto-vaccin buccal: *l'état général s'améliore. La température tombe.* Trois semaines après, la malade se frappe le tibia avec sa cruche. Formation à l'endroit touché d'un gros abcès qu'il faut inciser; quinze jours après, cette malade, qui allait se lever, fait une phlébite de la jambe droite qui a progressé jusque dans le bassin. Sangsues, compresses, etc.: *guérison.*

Ces 12 observations nous ont permis d'enregistrer 5 guérisons, 5 échecs et 2 améliorations. Nous avons jugé inutile

d'établir des %. Ces cas ne sont pas assez nombreux et, d'autre part, il est difficile de donner des conclusions bien nettes. Les résultats sont assez contradictoires. On obtient par l'auto-vaccinothérapie des améliorations durables (335) ou passagères (334), parfois des guérisons surprenantes (341), mais aussi des échecs retentissants (331, 332, 333). *Le succès du traitement auto-vaccinal semble dépendre uniquement de l'état clinique du malade.* Il suffit, du reste, de jeter un coup d'œil sur ces observations pour s'en rendre compte.

Le principe de la vaccination directe qui fait appel pour se manifester utilement aux réserves saines de l'organisme trouve dans la septicémie une confirmation éclatante. En effet, un être en proie à une infection généralisée voit tous ses bastions occupés et le torrent sanguin plus particulièrement envahi par l'ennemi. On comprend alors qu'il ne soit plus à même de réagir biologiquement à l'action du vaccin et de fabriquer les anticorps nécessaires à sa défense. Si on recourt à l'auto-vaccin, on le fera avec prudence, c'est-à-dire en choisissant de préférence la voie buccale, surtout si l'infection est d'origine intestinale. Si on essaie d'agir par voie parentérale, on réduira les doses injectées au strict minimum.

Les succès que nous avons enregistrés (337, 338, 341) nous autorisent cependant à considérer l'autovaccinothérapie, non pas uniquement comme une thérapeutique de désespoir ou une chance à faire courir au malade, mais comme *un moyen capable d'apporter dans bien des cas un résultat favorable.*

Oto-rhino-laryngologie (343 à 369).

Nous avons réuni sous ce titre 27 observations d'infections du nez, de la gorge, des oreilles, des glandes parotides, etc.

Obs. N° 343. — Garçon, 5 ans: angines récidivantes (14 en 3 mois). On trouve dans les prélèvements du pneumocoque, du staphylocoque, du pneumobacille de Friedländer et du *micr. catarrhalis*. Traitement par AV. inj. (angine). *Grosse amélioration.* Pas de nouvelles depuis.

Obs. N° 344. — Femme, 39 ans: rhino-pharyngite chronique après sinusite maxillaire bilatérale opérée; catarrhe du cavum. La sécrétion nasale renferme du pneumocoque, du pneumobacille de Friedländer, du staphylocoque doré et du streptocoque. Traitement par AV. inj. (sécré. nasales). *Amélioration nette,* diminution de la sécrétion.

Obs. N° 345. — Femme, 22 ans: fistule après mastoïdite; le pus renferme du staphylocoque. Traitement par AV. inj. (pus). *Guérison.*

Obs. N° 346. — Femme, 36 ans: ancienne rhinite d'allure ozéneuse, remontant à plusieurs années, traitée sans succès notable par lavages

et massages. Les sécrétions nasales renferment du pneumobacille de Friedländer, du *micr. catarrhalis*, et des bâtonnets Gram +. Traitement par bouillon-vaccin du commerce en instillations, puis, par AV. inj. (sécré. nasales) et A. virus (sécr. nasales). *Amélioration considérable*, manifestée dès le traitement par le stock-vaccin, consolidée par vos auto-vaccins et auto-antivirus.

Obs. N° 347. — Femme, 26 ans: rhinite spasmodique chronique datant de 8 ans. Sécrétions nasales abondantes dans lesquelles on trouve du pneumocoque, du staphylocoque, du *micr. catarrhalis* et des bâtonnets Gram +. Nombreux traitements antérieurs sans succès. L'examen des selles signale la présence d'un *Taenia saginata* qui est expulsé avec difficulté. Traitement par AV. inj. et applications locales par instillations dans le nez d'A. virus (sécré. nasales). *Amélioration*.

Obs. N° 348. — Femme, 18 ans: ozène. Les sécrétions nasales renferment du pneumocoque, du pneumobacille de Friedländer, du *micr. catarrhalis* et des bâtonnets Gram +. Traitement par AV. inj. et applications locales par vaporisations dans le nez et l'arrière-nez, d'A. virus (sécré. nasales). *Très bon résultat*.

Obs. N° 349. — Femme, 50 ans: parotidite chronique bilatérale récidivante. La salive renferme du pneumocoque. Plusieurs traitements par AV. inj. (salive) amènent chaque fois une guérison non durable. Récidives bénignes. Instillations d'A. virus (salive) dans les glandes parotides, par le canal de Sténon. Fortes réactions locales et générales. Température jusqu'à 39°5 pendant 3 jours; persistance de l'enflure 5 à 6 jours. Traitement abandonné, mais *pas de récidives depuis*.

Obs. N° 350. — Femme, 35 ans: rhinite purulente gauche, ethmoïdite, sinusite maxillaire gauche opérée. Résection de l'ethmoïde et traitement par l'auto-antivirus. Le pus renfermait du pneumobacille de Friedländer, du bacille pseudo-diptérique, du pneumocoque et du staphylocoque. *Amélioration*, diminution des croûtes, écoulement moins abondant et moins purulent.

Obs. N° 351. — Femme, 20 ans: rhinite purulente et ozène après sinusite fronto-maxillaire bilatérale et ethmoïde bilatérale. Le pus renferme du staphylocoque, du bacille pyocyanique, du bacille pseudo-diptérique, du pneumocoque et du pneumobacille de Friedländer. Opération radicale des sinus maxillaires et des ethmoïdes. Lavages des sinus frontaux et traitement de la muqueuse nasale par l'auto-antivirus: disparition des croûtes, écoulement peu abondant d'aspect plus muqueux. *Amélioration de l'état de la muqueuse nasale*.

Obs. N° 352. — Femme, 50 ans: rhinite purulente, ethmoïdite chronique gauche, sinusite maxillaire bilatérale, pharyngite atrophique secondaire. Opération des sinus maxillaires. Les sécrétions nasales renferment du pneumocoque, du staphylocoque, du bacille pyocyanique et du bacille pseudo-diptérique. Traitement local par auto-antivirus: diminution notable de la sécrétion, *amélioration de l'état local*.

Obs. N° 353. — Femme, 27 ans: rhinite purulente. Les sécrétions na-

sales renferment du pneumobacille de Friedländer, du pneumocoque, du staphylocoque et du *micrococcus catarrhalis*. Traitement local par auto-antivirus (vaporisations deux fois par jour). *Amélioration nette*. Pas de nouvelles depuis.

Obs. N° 354. — Homme, 56 ans: rhinite muco-purulente remontant à 18 mois. Les sécrétions nasales renferment du pneumocoque, du pneumobacille de Friedländer et du staphylocoque. Applications locales (instillations) de bouillon-vaccin du commerce, puis d'A. virus (sécr. nasales). *Amélioration*. Il n'y a cependant pas guérison.

Obs. N° 355. — Homme, 44 ans: rhino-trachéo-bronchite avec congestion des sinus, à répétitions. Les sécrétions nasales renferment du pneumobacille de Friedländer, du *micr. catarrhalis*, du pneumocoque et du staphylocoque. Applications locales (instillations dans le nez et l'arrière-nez) d'A. virus (sécr. nasales). Au début du premier hiver, l'infection est coupée par l'A. virus: plus de rhume pendant une année. L'hiver suivant, légère trachéo-bronchite ne donnant pas de rhinite. *Bon résultat*.

Obs. N° 356. — Homme, 40 ans: sinusite frontale aiguë. Lavages du sinus sans amélioration notable. Le pus renferme du pneumocoque, du staphylocoque, du streptocoque, du *micr. catarrhalis* et du pneumobacille de Friedländer. Traitement local (lavages) par A. virus (pus). *Guérison*.

Obs. N° 357. — Femme, 32 ans: sinusite frontale gauche chronique datant d'une année. Lavages pendant 6 mois, une fois par semaine, sans amélioration notable. Le pus renferme du staphylocoque et des bâtonnets Gram +. Traitement local par A. virus (pus): un lavage par semaine et instillations journalières dans le nez. Diminution de la sécrétion qui devient muqueuse. Disparition des maux de tête. *Amélioration*. Guérison après opération radicale du sinus.

Obs. N° 358. — Femme, 35 ans: sinusite fronto-maxillaire gauche chronique, avec atrophie de la muqueuse nasale. Opération radicale du sinus maxillaire. Lavages du sinus frontal pendant 6 mois. Le pus renferme du pneumocoque, du pneumobacille de Friedländer et du staphylocoque. Traitement local par A. virus (pus). *Amélioration*: diminution de la sécrétion, la muqueuse nasale a repris un aspect plus normal; les maux de tête ont disparu. Guérison par opération radicale du sinus frontal.

Obs. N° 359. — Femme, 22 ans: sinusite fronto-maxillaire bilatérale chronique, datant de l'enfance, avec poussées rhumatismales fréquentes. Opération radicale des maxillaires et lavages des sinus frontaux pendant un an. Le pus renferme du staphylocoque doré. Traitement local par A. virus (pus). *Amélioration*: la sécrétion diminue et est moins purulente, disparition des maux de tête. Guérison par opération radicale des sinus frontaux.

Obs. N° 360. — Femme, 22 ans: ozène bilatéral. Les sécrétions nasales renferment du pneumobacille de Friedländer, du staphylocoque

et du bacille pseudo-diphthérique. Traitement par A. virus (pus) en vaporisations intranasales: disparition des croûtes et de l'odeur. *Amélioration nette* de l'état atrophique de la muqueuse nasale.

Obs. N° 361. — Femme, 58 ans: ozène, après sinusite maxillaire opérée il y a quelques années. Grosse atrophie de la muqueuse nasale, petites croûtes très nauséabondes. Les sécrétions nasales renferment du B. pyocyanique, du pneumocoque, du staphylocoque, du pneumobacille de Friedländer et du bacille pseudo-diphthérique. Traitement local par A. virus (pus): disparition des croûtes, écoulement plus muqueux, disparition de l'odeur. *Amélioration*.

Obs. N° 362. — Femme, 25 ans: ozène après sinusite. Opération radicale des deux sinus maxillaires. Le pus renferme du B. de Loeffler, du pneumobacille de Friedländer, du pneumocoque, du staphylocoque, et du *micr. catarrhalis*. Traitement de l'ozène par applications locales d'A. virus (pus): disparition des croûtes et de l'odeur. *Amélioration de la membrane muqueuse*.

Obs. N° 363. — Femme, 50 ans: ozène, croûtes peu abondantes, mais très fétides. Les sécrétions nasales renferment du B. de Loeffler, du pneumobacille de Friedländer et du staphylocoque. Traitement local par A. virus (sécré. nasales). *Amélioration*, la sécrétion diminue et devient plus muqueuse, disparition des croûtes et de l'odeur.

Obs. N° 364. — Femme, 20 ans: ozène, sécrétions abondantes avec croûtes nauséabondes. Le pus renferme du pneumobacille de Friedländer, du pneumocoque, du staphylocoque et du bacille pseudo-diphthérique. Traitement local par A. virus (pus) en vaporisations *Amélioration*: diminution de la sécrétion qui devient plus muqueuse, disparition des croûtes et de l'odeur.

Obs. N° 365. — Garçon, 7 ans: ozène. Les sécrétions nasales renferment du pneumobacille de Friedländer, du pneumocoque, du staphylocoque et du *micr. catarrhalis*. Traitement local par A. virus (sécré. nasales) en instillations et vaporisations journalières. *Amélioration nette*: disparition des croûtes et de l'odeur, la sécrétion devient plus muqueuse.

Obs. N° 366. — Fillette, 6 ans: ozène très prononcé, grosse atrophie des cornets, croûtes abondantes très fétides. Les sécrétions nasales renferment du bacille de Loeffler, du pneumobacille de Friedländer et du staphylocoque. Traitement local (vaporisations) par auto-antivirus. *Amélioration nette*: écoulement plus muqueux, disparition des croûtes et de l'odeur.

Obs. N° 367. — Femme, 18 ans: ozène. Les sécrétions nasales renferment du bacille de Loeffler, du pneumobacille de Friedländer et du staphylocoque. Traitement local (vaporisations) par auto-antivirus: *amélioration nette*: écoulement plus muqueux, disparition des croûtes et de l'odeur.

Obs. N° 368. — Femme, 42 ans: mastoïdite grippale opérée, infection suraiguë 48 heures après l'opération érysipèle partout sur la plaie.

Le pus renferme du streptocoque hémolytique. Applications locales de stock-antivirus. *L'évolution me paraît avoir été plus favorable que ce qui pourrait être dans un cas pareil.* L'auto-antivirus n'étant plus nécessaire, il n'a pas été utilisé.

Obs. N° 369. — Femme, 39 ans: mastoïdite gauche, grave, avec abcès ayant fusé le long du muscle sténo-cléido-mastoïdien. Opération de la mastoïde et incision cervicale de l'abcès, mise en place d'un séton et lavages de la plaie opératoire et du trajet fistulé par du stock-antivirus. Le pus renfermait du streptocoque hémolytique. *Guérison rapide.*

Ces 27 observations se résument dans le tableau suivant:

Oto-rhino-laryngologie (27 observations).

Vaccins utilisés	Cas	Guéris	Echecs	Améliorés
AV. inj.	3	1	0	2
AV. inj. et A. virus	4	1	0	3
A. virus	18	1	0	17
Stk. virus	2	2	0	0
	27	5 (18,5%)	0 (0,0%)	22 (81,5%)

Ces 27 malades ont été traités uniquement par des AV. inj. et par des auto et des stock-antivirus. On comprend bien que, pour ces cas d'oto-rhino-laryngologie, le vaccin buccal ne soit pas indiqué. *Il est préférable d'agir par voie sous-cutanée ou mieux encore par applications locales d'antivirus directement sur les tissus malades.* La combinaison des deux vaccins a été réalisée dans plusieurs cas avec succès (348).

Ce qui frappe en examinant les résultats enregistrés, c'est *le petit nombre de guérisons, le grand nombre d'améliorations et l'absence d'échecs.* La méthode auto-vaccinale est donc d'une utilité certaine et si son efficacité n'est pas plus grande, c'est qu'elle n'est pas, à notre avis, suffisamment soutenue et répétée. En effet, il est difficile de juguler, en particulier, l'infection des fosses nasales et des cavités accessoires si le contact intime et prolongé de l'antivirus avec la muqueuse n'est pas réalisé. C'est pour cette raison que le plus souvent on constate une amélioration rapide et très nette, mais pas de guérison. On se heurte, surtout en clientèle privée, à des difficultés d'ordre pratique: il n'est pas possible de faire faire par le malade lui-même des applications bi-journalières d'auto-antivirus. Lorsqu'il s'agit de simples vaporisations ou de badigeonnages en surface, l'opération ne demande pas de compétence spéciale, mais s'il s'agit de lavages du sinus par exemple, on voit la complication qui en résulte.

Cependant, *la méthode a fait ses preuves non seulement dans les cas aigus, mais aussi dans les cas rebelles, chroniques ou anciens* (357, 359, 346, 347) et malgré la complexité de la flore présente¹.

Les cas chroniques sont toujours plus difficiles et plus longs à traiter. Cela s'explique aisément par le fait que la cellule à vacciner a subi l'usure causée par l'infection, qu'elle est plus ou moins dégénérée et qu'elle a perdu de ce fait de sa valeur réceptrice. Très souvent, s'il n'amène pas à la guérison complète, *le traitement auto-vaccinal permet de préparer le terrain en vue d'une intervention chirurgicale* comme l'opération radicale des sinus.

On ne signale pas de réaction vaccinale chez ces malades, sauf pour l'observation 349. Il s'agit là d'un cas spécial d'infection chronique des glandes parotides, dans lequel l'auto-antivirus a eu une action brutale, mais efficace.

Les améliorations et les guérisons acquises sont durables.

Donnons, à propos du traitement des voies respiratoires supérieures par les auto-antivirus cette intéressante remarque de M. le Dr H. Pellis, à Lausanne: « L'effet sur les plaies est indéniable, mais l'odeur est bien incommode ». Il y a là un problème technique à résoudre: parfumer ou mieux désodoriser le vaccin tout en conservant intacte son efficacité.

Pour terminer ce chapitre, nous donnons l'opinion de M. le Dr Gavillet, ancien chef de clinique oto-rhino-laryngologique, qui a bien voulu nous écrire :

« Depuis deux ans, nous avons eu recours, pour quelques-uns de nos malades, aux méthodes modernes de vaccination par les auto-vaccins injectables, les auto et les stock-antivirus. Ces vaccins, préparés par l'Institut de chimie clinique à Lausanne, ont été utilisés soit sous forme de vaccins en injections sous-cutanées, soit sous forme de bouillons en instillations, vaporisations dans les fosses nasales, lavages des sinus, pansements du conduit auditif et des plaies après opération de mastoïdite.

Nous avons donné un court aperçu de nos observations.

Notons tout d'abord les résultats excellents obtenus dans les affections aiguës, la guérison complète étant en effet survenue dans un laps de temps minimum.

Pour qui connaît la durée des infections chroniques des fosses nasales et des cavités accessoires et leurs conséquences si désagréables pour les malades, nous nous permettons de relever ici les résultats encourageants obtenus dans la rhinite purulente chronique, l'ozène,

¹ BORNAND M. Contribution à la bactériologie de l'Ozène. *Rev. méd. Suisse romande*, N° 13, 1932.

la rhinite et la pharyngite atrophique. Dans les cas traités, nous avons en effet constaté une diminution notable de la suppuration, la disparition des croûtes et du foetor; l'écoulement est devenu plus muqueux, les maux de tête ont disparu et les malades se sont trouvés beaucoup mieux.

Les mêmes résultats ont été notés dans les sinusites purulentes chroniques. L'amélioration nette est constatable déjà au cours du traitement. Nous n'avons cependant pas observé de guérison complète. Les soins que nécessitent ces infections chroniques sont en général de longue durée et la réinfection survient rapidement si le malade ne se soumet pas aux règles d'hygiène appropriées à son état de santé.

Ce traitement par les auto-vaccins et les auto-antivirus doit évidemment être renouvelé sous forme de « cures ». Cependant nous estimons que nous avons là un traitement de choix pour les patients qui ne veulent pas se soumettre à une intervention radicale, ou chez lesquels il y a contre-indication à l'opération. »

Arthrites, rhumatismes (370 à 373).

Nous avons réuni sous ce titre 4 observations un peu disparates d'arthrites et de rhumatismes. Nous les donnons pour être complets et par intérêt scientifique.

Obs. N° 370. — Femme, 30 ans: sciatique chronique, rhumatisme. Un prélèvement de la gorge renferme du pneumocoque, de staphylocoque et du pneumobacille de Friedländer. Traitement par AV. inj. (gorge). *Bon résultat.*

Obs. N° 371. — Femme, 65 ans: rhumatisme chronique articulaire généralisé et rhinite chronique. L'urine renferme du colibacille et de l'entérocoque. Traitement par AEV (urine, selles, sécr. nasales) et par AV. inj. (sputa et sécr. nasales); en outre, instillations et applications locales d'A. virus (sputa et sécr. nasales) dans le nez et le rhino-pharynx. *Echec*, de même que par tous les autres traitements.

Obs. N° 372. — Fillette, 13 ans: nombreuses poussées de polyarthrite aiguë, même après amygdalectomie. On prélève du streptocoque, du pneumocoque, du staphylocoque et du *micr. catarrhalis* sur un moignon d'amygdale qui persiste. La culture est utilisée pour préparer un AEV. En plus, applications locales, par pulvérisations d'A. virus. *Guérison; pas de rechutes depuis un an.*

Obs. N° 373. — Homme, 47 ans: arthrite déformante, ankylosante. Malade souffrant d'écoulement rectal. Le pus contient du colibacille, du staphylocoque et du B. pyocyanique. L'urine renferme du colibacille et du B. pyocyanique. Les selles contiennent aussi du B. pyocyanique. Traitement local par A. virus (pus) et par AEV (urine et selles). Amélioration progressive. Les tissus sous-cutanés, qui étaient complètement atrophés, commencent à reprendre la consistance et l'aspect normaux. La peau sèche couverte de croûtes jaunâtres a repris l'aspect absolument normal, bien vascularisée. Les arti-

culations des pieds et des poignets deviennent un peu mobiles. Trois mois après, on prépare un nouvel A. virus et un nouvel AEV (urine et selles), puis trois AEV (urine et selles), chaque fois à deux mois d'intervalle. *Continue à bien aller.* Se sent bien fortifié. Les mouvements des articulations des doigts, des pieds et des mains, des genoux et des coudes deviennent plus libres. Pas de réactions.

Ces 4 cas traités par les auto-vaccins ont donné 2 bons résultats, une amélioration et un échec. Il n'est pas utile à notre avis d'épiloguer longuement sur ces observations: elles sont trop peu nombreuses et cliniquement assez dissemblables. Elles permettent cependant d'envisager *un traitement anti-rhumatismal par les auto-vaccins en les préparant à partir des germes prélevés dans la gorge et sur les amygdales plus particulièrement.*

Stomatologie (374 à 377).

Nous avons réuni sous ce titre 4 observations de pyorrhée alvéolaire.

Obs. N° 374. — Femme, 25 ans: pyorrhée bien caractérisée. Le pus dentaire renferme du pneumocoque, du staphylocoque, du *micr. catarhalis*, des spirochètes et des bâtonnets Gram +. Une ou deux séances de nettoyage sérieux, puis instillations d'acétylarsan dans les culs-de-sac pyorrhéiques; une ampoule de 0,01 gr. chaque fois, puis début du traitement par AV. inj. (pus). 1^{re} séance 10 gouttes: pas de réaction. — 2^{me} séance 30 gouttes: réaction violente, fièvre. — 3^{me} séance 50 gouttes: pas de réaction. — 4^{me} séance 80 gouttes: réaction si forte que la malade garde le lit. N'osant plus employer des doses si fortes, je lui fais encore 8 injections de 60 gouttes chacune, avec chaque fois détermination d'un petit œdème au point d'injection. Ces injections se sont faites de 5 à 8 jours d'intervalle. J'ai revu la patiente un an après. *On peut considérer sa pyorrhée comme guérie.*

Obs. N° 375. — Homme, 24 ans: pyorrhée, état général mauvais, arthritique; vie sédentaire, se nourrit mal, particulièrement de conserves. Le pus dentaire renferme du streptocoque. En 1927 j'ai soigné ce malade pour une pyorrhée par le moyen du vaccin de Goldenberg: échec complet. En 1931, le patient revient me voir comme il le fait chaque année. Sa santé ne s'était pas améliorée et sa pyorrhée non plus. Je lui propose un traitement par auto-vaccin. Je débute le 7 juillet 1931 par un prélèvement, des radiographies, nettoyages, etc. Puis 10 séances d'instillations de myosalvarsan et même de piqûres intra-gingivales; je complète ces séances par des massages. Après cette première partie, tous les 4 à 5 jours, une piqûre d'AV. inj. (pus). Je débute par 3 gouttes pour arriver à 30 gouttes à la 6^{me} séance, sans avoir de réactions; le malade ne se plaint plus de ses gencives, qui semblent aller mieux. A la 13^{me} séance, j'atteins 100

gouttes, ce qui provoque une forte fièvre et un état semblable à une bonne grippe qui dure 48 heures. Je fais encore quelques injections de 100 gouttes et n'observe plus de réactions. Ce traitement a été terminé en novembre 1931. Depuis, chaque six mois, je revois le patient pour des détartrages. Il a un peu modifié son genre de vie; il est moins sédentaire, sa santé est meilleure et sa bouche, si elle n'a pas l'apparence d'une bouche parfaitement saine, est du moins dans un état satisfaisant. *Il n'y a plus de suppuration*, les dents sont en grande partie consolidées et les douleurs et la mauvaise haleine ont disparu.

Obs. N° 376. — Homme, 51 ans: pyorrhée. Le pus dentaire renferme du pneumocoque, du staphylocoque, du *micr. catarrhalis*, du pneumobacille de Friedländer et du streptocoque. Traitement par AV. inj. (pus). Pas de complications. *Bon résultat*. Pas de nouvelles depuis.

Obs. N° 377. — Homme, 30 ans: pyorrhée. Le pus prélevé renferme du pneumocoque, du staphylocoque, du pneumobacille de Friedländer et du *micr. catarrhalis*. Traitement par AV. inj. (pus). Pas de complications. *Bon résultat*. Pas revu depuis.

Nous jugeons inutile de faire suivre ces 4 observations de longs commentaires. Les résultats obtenus sont bons. *Ils ouvrent la voie à un traitement auto-vaccinal antipyorrhéique d'une incontestable efficacité*. Deux observations sont suffisamment détaillées pour permettre au spécialiste d'y trouver des renseignements pratiques (374, 375).

M. le Dr W. Charbonnier, médecin-dentiste à Lausanne, qui a utilisé nos auto-vaccins pour des cas analogues, a publié des travaux très concluants sur cette question¹.

V. — Conclusions générales.

En nous basant sur l'ensemble des observations réunies dans ce travail, et en nous plaçant au point de vue essentiellement pratique, nous pouvons donner ces conclusions :

Dans les infections relevant du syndrome entéro-rénal et les infections des reins et de la vessie, le traitement par l'auto-entéro-vaccin buccal est très efficace surtout si le vaccin est préparé à partir de l'urine et des selles. Des cures répétées et combinées aux lavages vésicaux par les auto-antivirus sont indiquées dans les cas rebelles. Les cas plus particulièrement difficiles sont représentés par les « colibacillooses compliquées »,

¹ CHARBONNIER W. *Rev. mens. suisse d'Odontologie*, N° 6, 1931 et N° 9, 1932.