

[Planches]

Objekttyp: **Chapter**

Zeitschrift: **Mémoires de la Société Vaudoise des Sciences Naturelles**

Band (Jahr): **8 (1944-1946)**

Heft 3

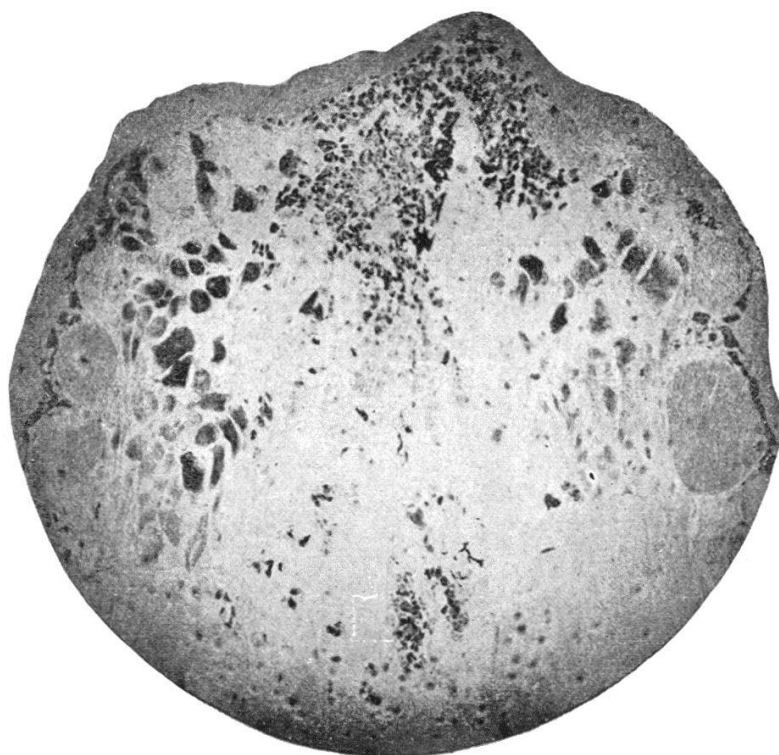PDF erstellt am: **22.07.2024**

Nutzungsbedingungen

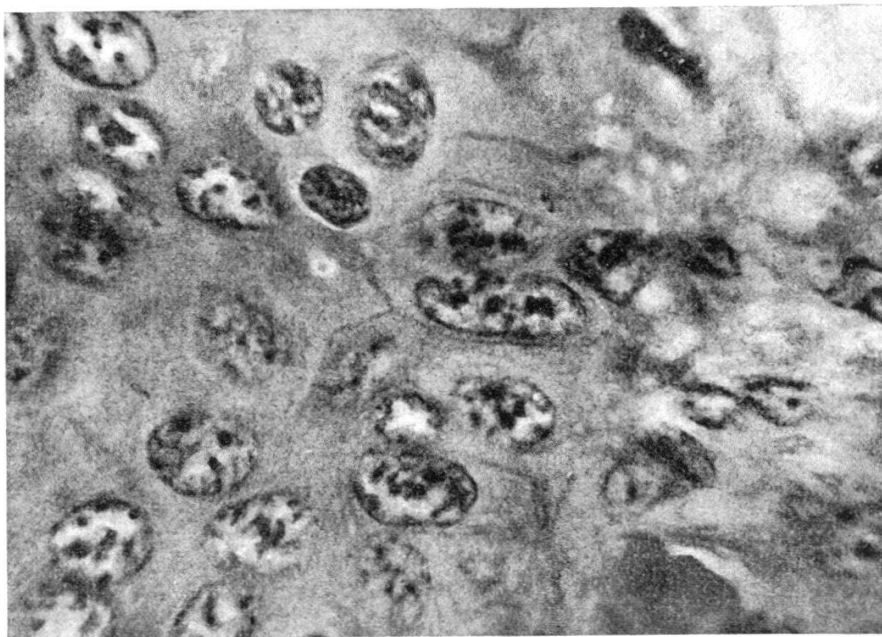
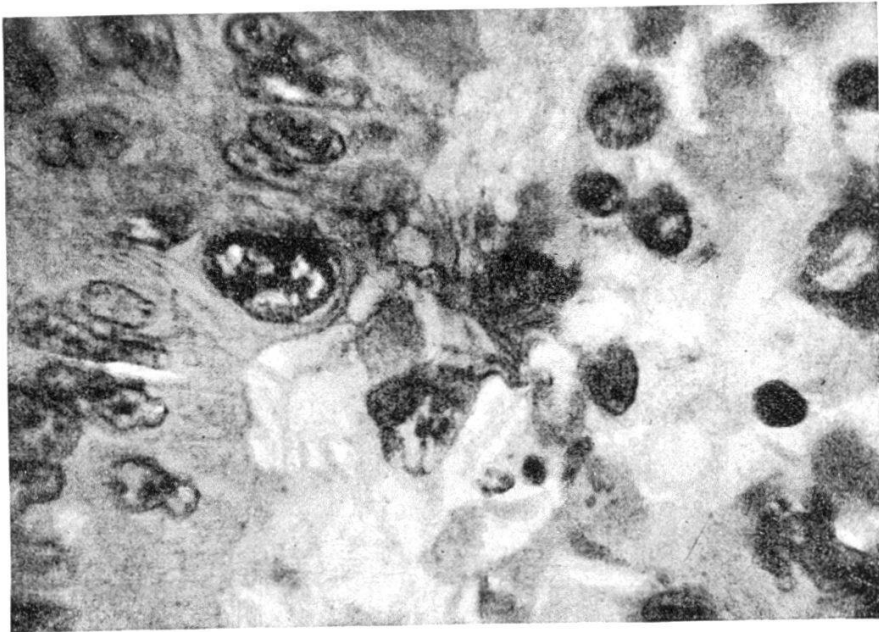
Die ETH-Bibliothek ist Anbieterin der digitalisierten Zeitschriften. Sie besitzt keine Urheberrechte an den Inhalten der Zeitschriften. Die Rechte liegen in der Regel bei den Herausgebern. Die auf der Plattform e-periodica veröffentlichten Dokumente stehen für nicht-kommerzielle Zwecke in Lehre und Forschung sowie für die private Nutzung frei zur Verfügung. Einzelne Dateien oder Ausdrucke aus diesem Angebot können zusammen mit diesen Nutzungsbedingungen und den korrekten Herkunftsbezeichnungen weitergegeben werden. Das Veröffentlichen von Bildern in Print- und Online-Publikationen ist nur mit vorheriger Genehmigung der Rechteinhaber erlaubt. Die systematische Speicherung von Teilen des elektronischen Angebots auf anderen Servern bedarf ebenfalls des schriftlichen Einverständnisses der Rechteinhaber.

Haftungsausschluss

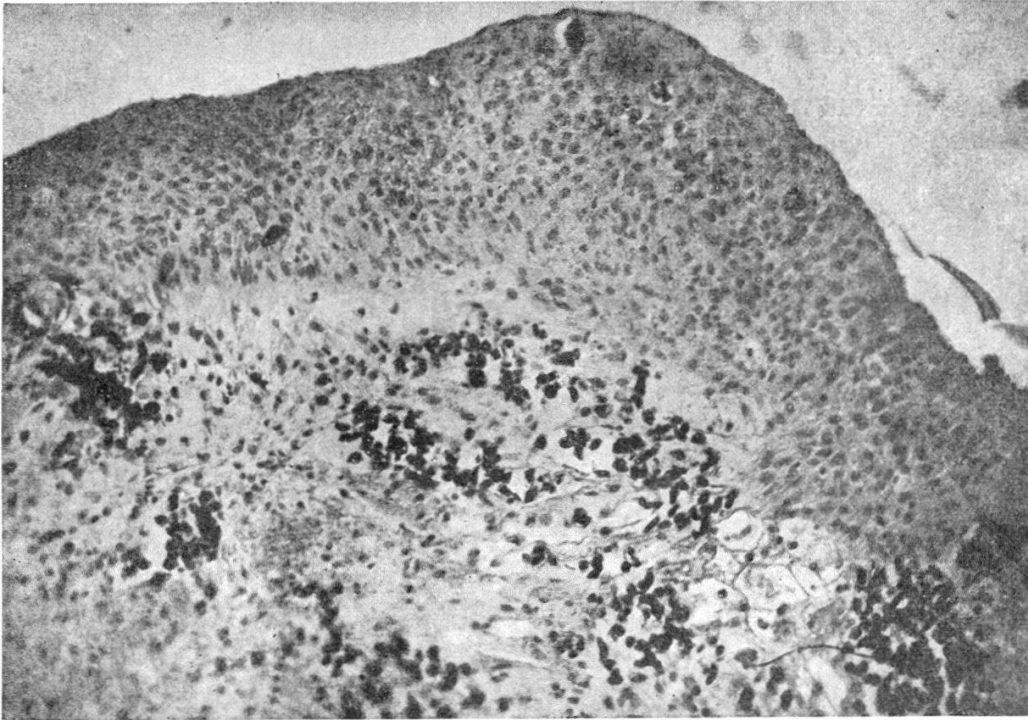
Alle Angaben erfolgen ohne Gewähr für Vollständigkeit oder Richtigkeit. Es wird keine Haftung übernommen für Schäden durch die Verwendung von Informationen aus diesem Online-Angebot oder durch das Fehlen von Informationen. Dies gilt auch für Inhalte Dritter, die über dieses Angebot zugänglich sind.



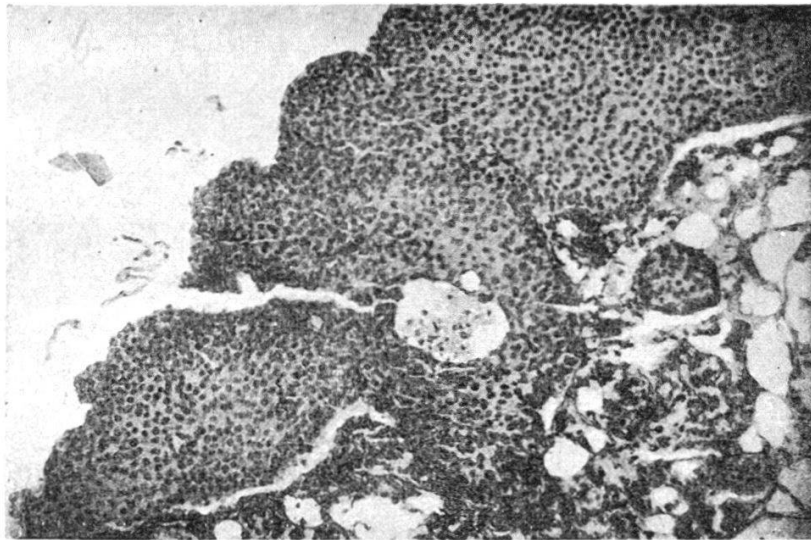
PL. I. — Blastème de 1 jour. Dégénérescence des muscles et des tissus conjonctifs de la base (hyperchromatophilie).




Pl. II. --- A gauche : épithélium ; à droite : tissu conjonctif. Passage de noyaux épithéiaux dans le tissu conjonctif.



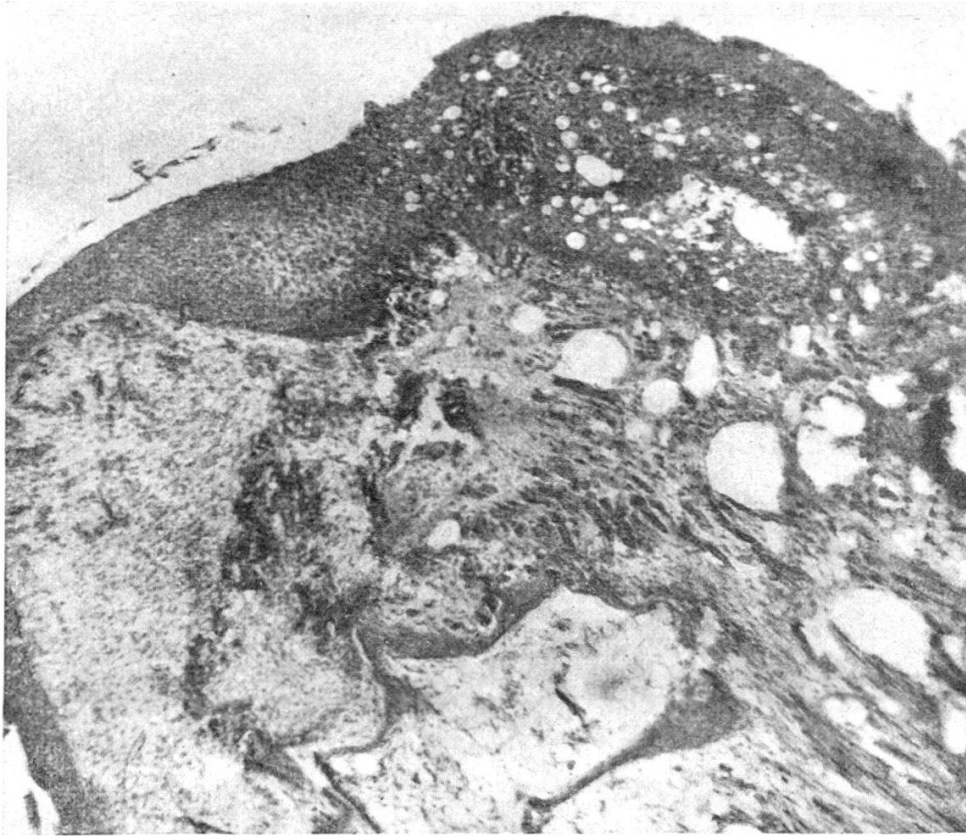
PL. III. — Blastème de 15 jours. Epithélium épaissi ; absence de membrane basale ; îlots de sang extravasé ; tissus conjonctifs dédifférenciés.



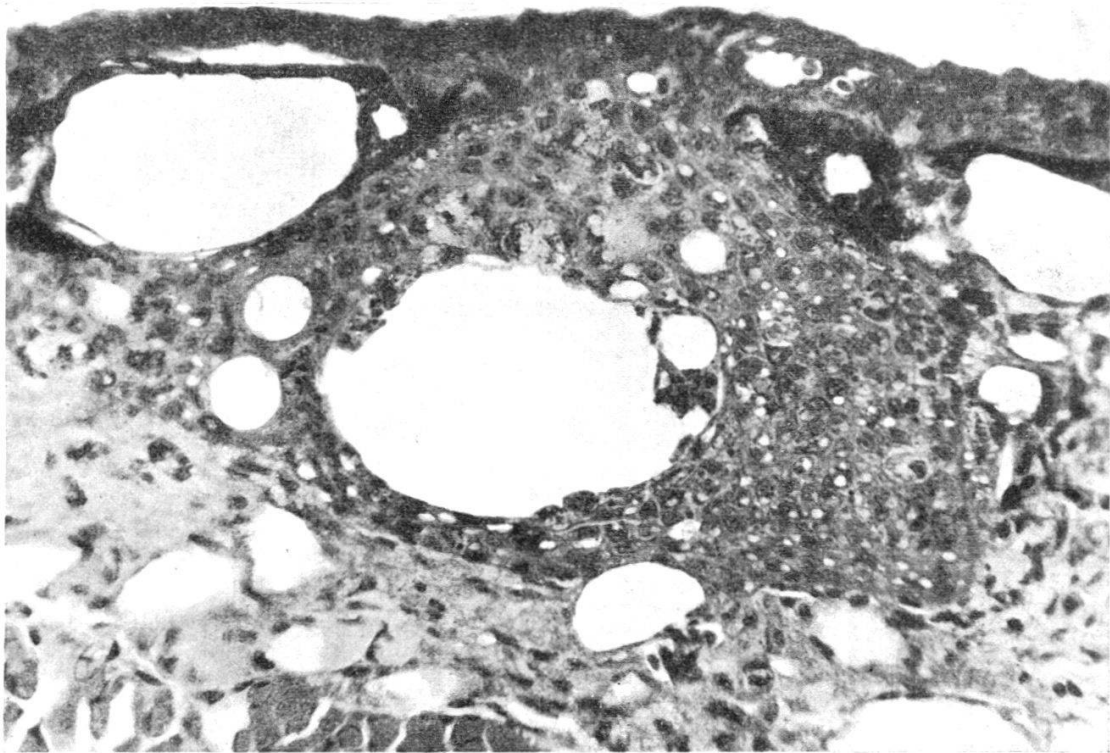
a) L'épithélium envahit les tissus sous-jacents.



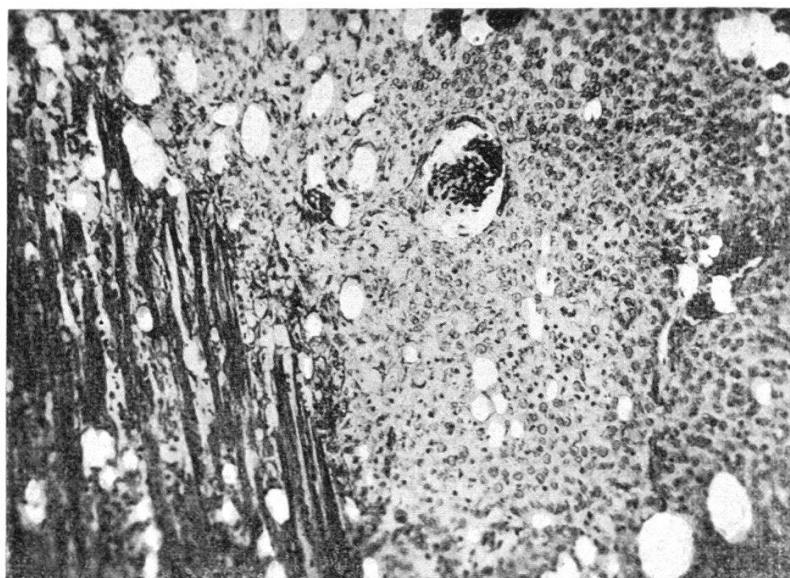
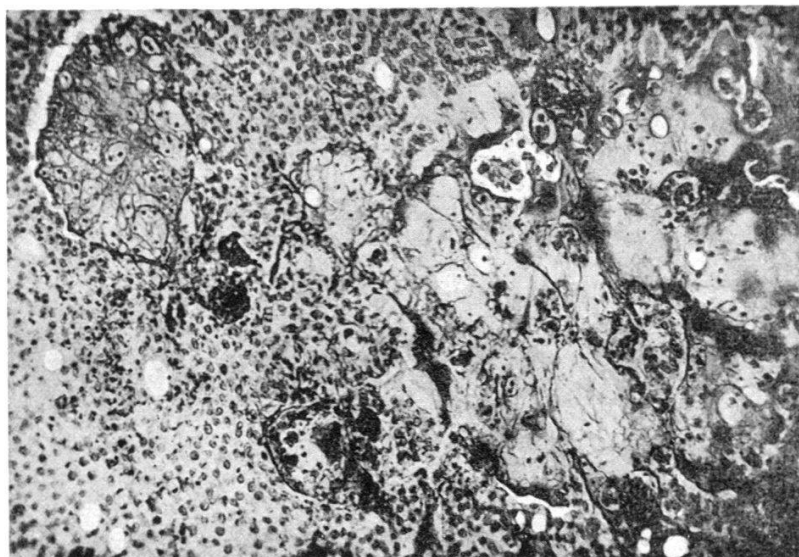
b) Epaissement de l'épithélium et prolongements papilliformes.
En un point, la basale est déjà débordée.



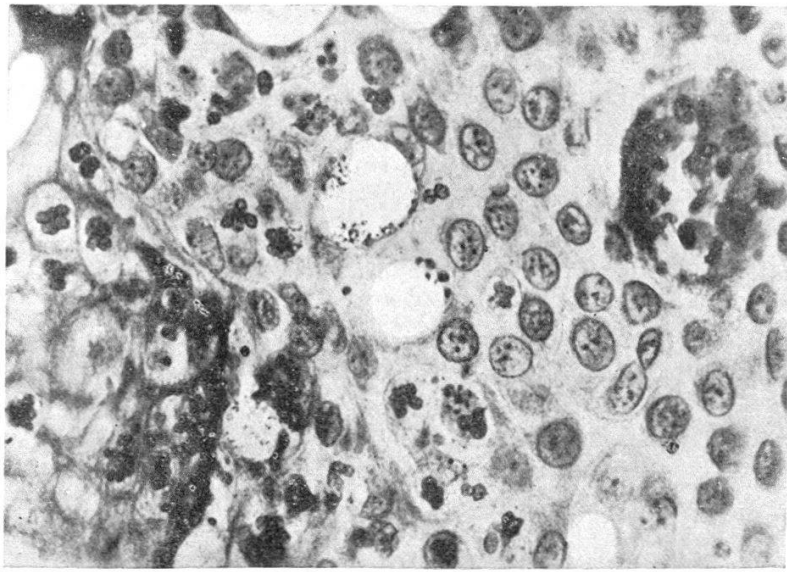
a) A gauche, blastème bien formé à épithélium épais. Au centre, îlots de sang extravasé. En haut et à droite, formation épithéliale néoplasique envahissant les tissus anciens de l'organe.



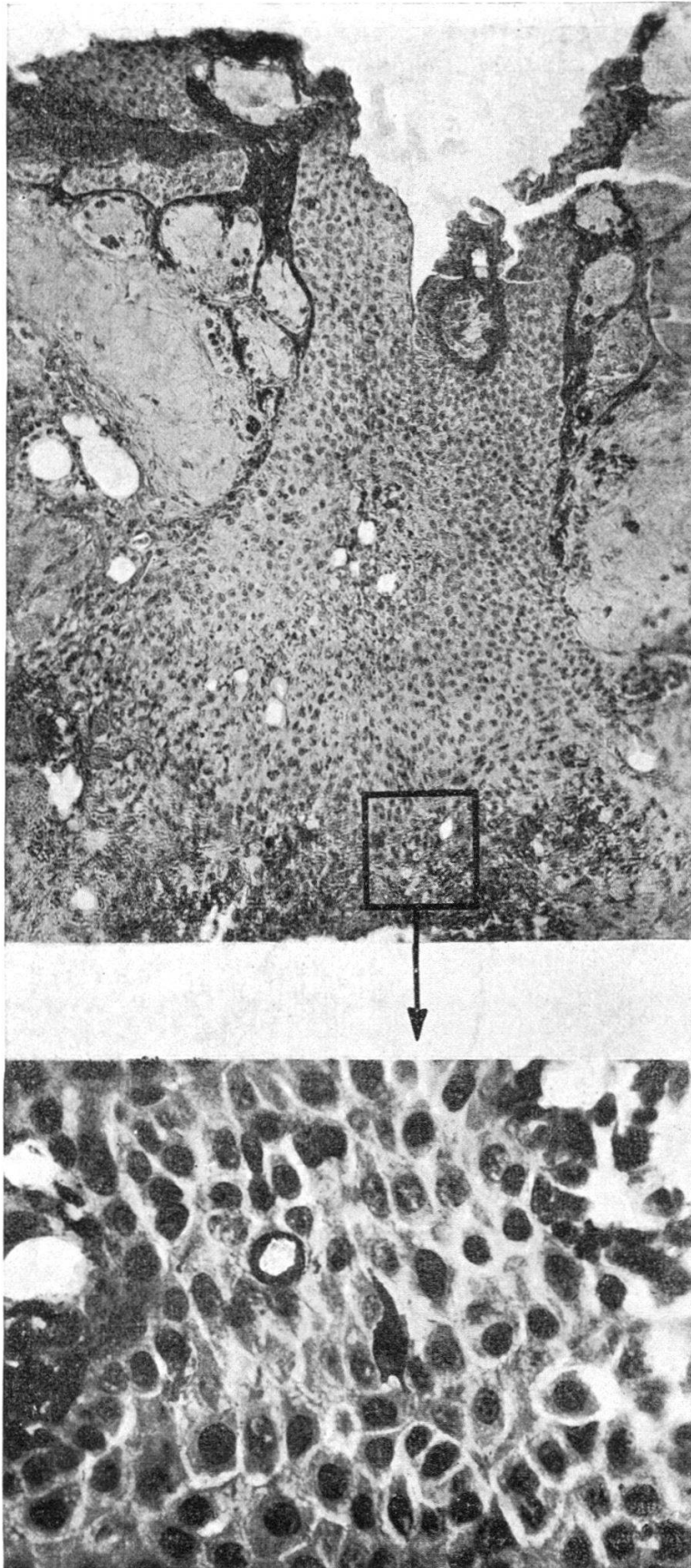
b) Nodule d'infiltration épithélial avec cellules vacuolées.



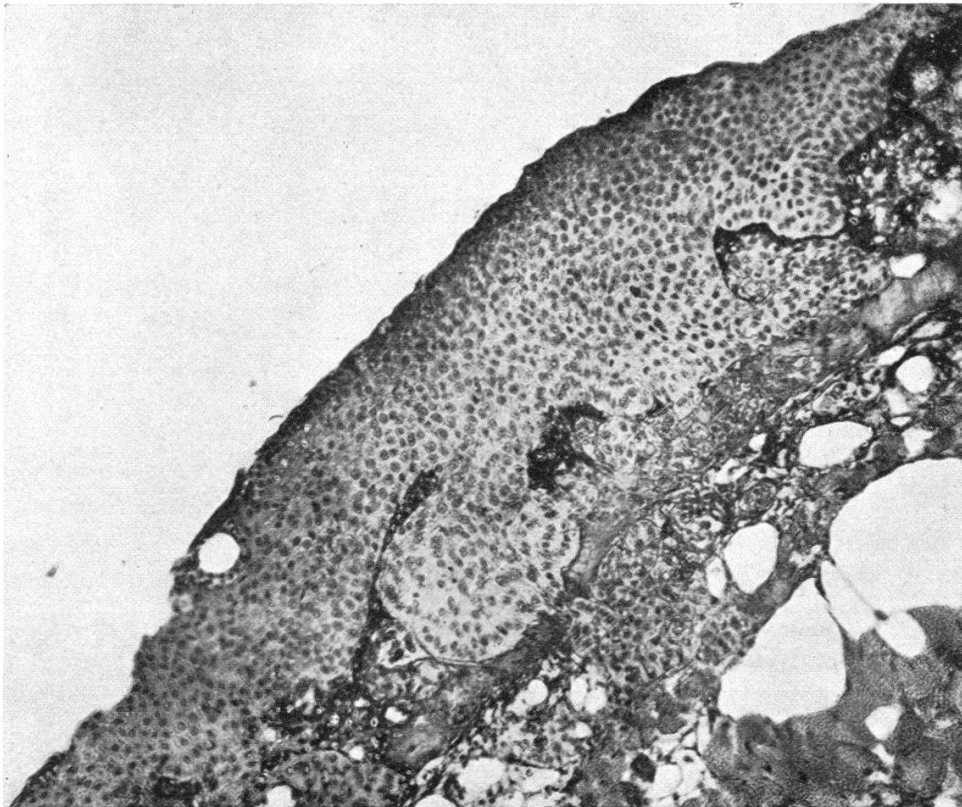
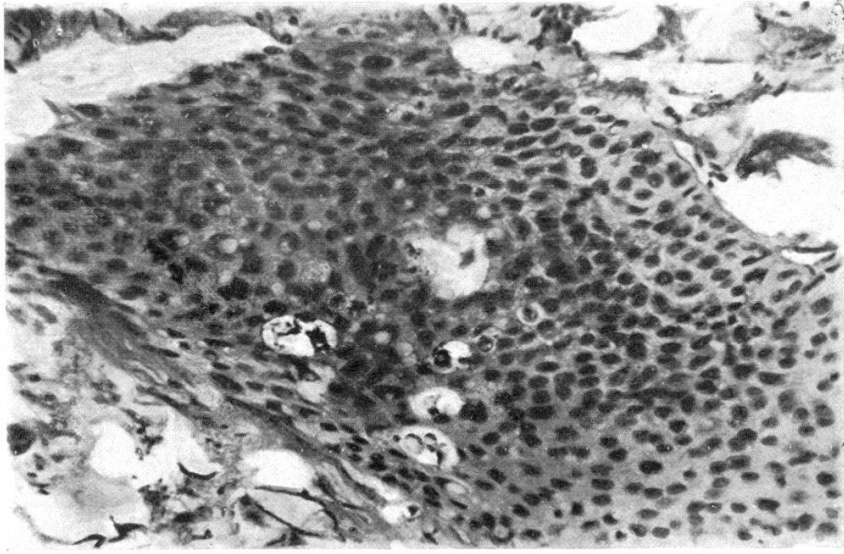
PL. VI. — En haut : apparition de mucus simulant un tissu cartilagineux dans une néoplasie à cellules atypiques. En bas, infiltration des muscles par une néoplasie à cellules atypiques.



Pl. VII. — Néoplasie à cellules atypiques (monstruosités cellulaires).



PL. VIII. — Néoplasie à cellules normales.



PL. IX. --- Néoplasie à cellules normales. En haut, nodule d'infiltration avec cellules vacuolées.