

Zeitschrift: Der Heilmasseur-Physiopraktiker : Zeitschrift des Schweizerischen Verbandes staatlich geprüfter Masseur, Heilgymnasten und Physiopraktiker = Le praticien en massophysiothérapie : bulletin de la Fédération suisse des praticiens en massophysiothérapie

Herausgeber: Schweizerischer Verband staatlich geprüfter Masseur, Heilgymnasten und Physiopraktiker

Band: - (1952)

Heft: 124

Artikel: Die Krankheiten der Wirbelsäule

Autor: Fischer, E.

DOI: <https://doi.org/10.5169/seals-930875>

Nutzungsbedingungen

Die ETH-Bibliothek ist die Anbieterin der digitalisierten Zeitschriften. Sie besitzt keine Urheberrechte an den Zeitschriften und ist nicht verantwortlich für deren Inhalte. Die Rechte liegen in der Regel bei den Herausgebern beziehungsweise den externen Rechteinhabern. [Siehe Rechtliche Hinweise.](#)

Conditions d'utilisation

L'ETH Library est le fournisseur des revues numérisées. Elle ne détient aucun droit d'auteur sur les revues et n'est pas responsable de leur contenu. En règle générale, les droits sont détenus par les éditeurs ou les détenteurs de droits externes. [Voir Informations légales.](#)

Terms of use

The ETH Library is the provider of the digitised journals. It does not own any copyrights to the journals and is not responsible for their content. The rights usually lie with the publishers or the external rights holders. [See Legal notice.](#)

Download PDF: 18.03.2025

ETH-Bibliothek Zürich, E-Periodica, <https://www.e-periodica.ch>

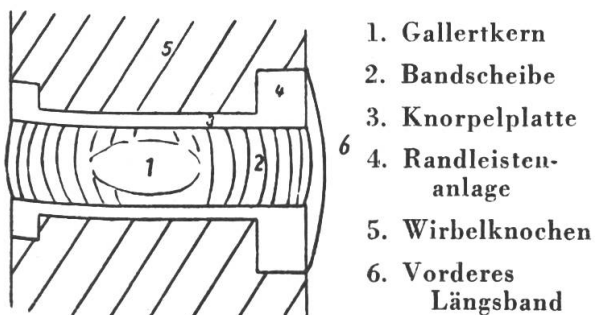
Die Krankheiten der Wirbelsäule

von Dr. med. E. Fischer, Zürich

Die Krankheiten der Wirbelsäule können wir am besten verstehen, wenn wir uns zuerst den Bau der Wirbelsäule vergegenwärtigen.

Die Wirbelsäule wird aus 24 freien Wirbeln und den dazwischenliegenden Bandscheiben aufgebaut. Die Bandscheiben bestehen aus faserknorpeligen Zügen und enthalten einen kugeligen Gallertkern, den *nucleus pulposus*. Mit Hilfe der elastischen Bandscheibe sind die Bewegungen der Wirbelsäule in den verschiedenen Ebenen möglich. Wirbelkörper und Bandscheiben sind durch ein kräftiges vorderes und hinteres Längsband untereinander verbunden. Das vordere Längsband ist so angelegt, dass es die Bandscheiben überspringt und an den Wirbelkörpern angeheftet ist. Das hintere Längsband ist mit den Bandscheiben verbunden und zieht nur locker über die Wirbelkörper hinweg. Im Zwischenraum verlaufen dort Gefässe.

Der Wirbelkörper besteht aus spongiosen Knochen, am oberen und untern Ende ist der Knochen etwas dichter: knöcherner Abschlussplatte. Darauf liegt eine



knorpelige Abschlussplatte unter welcher das Längenwachstum noch längere Zeit weiter geht. Wenn der Wirbelkörper bereits verknöchert ist, befinden sich an den oberen und unteren Kanten des Wirbels noch knorpelige Randleisten. Vom 7. Lebensjahr an fangen auch diese an zu

verknöchern und liefern einen kompakten, harten Knochen, die Randleiste. Erst vom 14.—15. Jahr an verschmilzt diese mit dem übrigen Wirbelkörper, vorher ist sie im Röntgenbild als kleiner, dem Wirbelkörper vorgesetzter Schatten zu sehen.

Congenitale Fehlbildungen der Wirbelsäule:

Uebergangswirbel, Spina bifida, sacrum acutum

Fehlbildungen der Wirbelsäule sind noch keine Krankheiten, aber sie disponieren doch zu Beschwerden, da Abweichungen vom normalen Bau funktionell meist ungünstiger sind. Solche kleine Varianten im Bau der Wirbelsäule findet man etwa zu 30 %.

Am häufigsten findet man den *Uebergangswirbel*. Der letzte Lendenwirbel ist gebaut wie ein Sacralwirbel oder der erste Sacralwirbel hat freie Quer- und Gelenkfortsätze wie ein Lendenwirbel. Das erstere nennt man *Sacralisation*, das letztere *Lumbalisation*. Dadurch wird die Lendenwirbelsäule kürzer oder länger. Es entsteht eine veränderte Statik, aber nur dann, wenn der Uebergangswirbel einseitig ausgebildet ist, also auf der einen Seite verwachsen, auf der anderen Seite beweglich ist. Auf der beweglichen Seite bilden sich dann häufig arthrotische Veränderungen, welche zu Beschwerden führen können.

Bei der *Spina bifida* sind die Wirbelbögen nicht vollständig verwachsen, es können ein oder mehrere Wirbel betroffen sein, die Dornfortsätze sind dann gespalten. Eigentümlicherweise findet man bei solchen Fällen häufig, dass die Lumbosacralgegend mit Haaren bewachsen ist, die länger sind als die Haare der übrigen Körperhaut.

Ebenfalls ungünstigere statische Verhältnisse entstehen durch Aenderung der

Beckenhaltung und Verlagerung der Schwerlinie beim *sacrum acutum*, wo der Winkel zwischen sacrum und LWS statt ein stumpfer Winkel von 135—140° ein spitzerer ist, bis ca. 90°.

Entwicklungsstörung der WS: Adolescentenkyphose

Ist der Knochen etwas minderwertig veranlagt, dann kann er in der Wachstumsperiode der Belastung durch strenge Arbeit oder Sport nicht standhalten, die Zwischenwirbelscheiben, speziell der Gallertkern werden durch den Druck in den zu weichen Wirbelkörper hineingedrückt, es entsteht ein Vorfall oder Prolaps der Bandscheibe, nach Schmorl, der diesen Befund beschrieben hat, Schmorl'sches Knötchen genannt. Durch diesen Substanzverlust werden die Bandscheiben schmaler, da der Abstand der Wirbelkörper hinten durch die gelenkigen Verbindungen fixiert ist, sinkt die Bandscheibe besonders vorn zusammen, dadurch entsteht eine vermehrte Belastung in den vorderen Partien der Wirbel und es kommt allmählich zur Ausbildung von Keilwirbeln. Diese bedingen wieder die Kyphosierung der Brustwirbelsäule.

Durch den Einbruch des Bandscheibenmaterials in die Abschlussplatten der Wirbel wird auch das Wachstum geschädigt. Im Röntgenbild sieht man dann die Keilwirbel, die Schmorl'schen Knötchen und die unregelmässigen aufgefaserten Abschlussplatten. Nach Ansicht mancher Autoren sind auch Störungen in der Verknöcherung der Randleiste oder Wirbelapophyse mitbeteiligt bei der Entstehung der Scheuermann'schen Krankheit.

Degenerative Veränderungen

Spondylose, Migraine cervicale, Discopathie, Osteochondrose, Discushernie, Osteoporose, Alterskyphose.

Sponylosis. Vom 30.—40. Altersjahr an sieht man im Röntgenbild häufig sog. Zackenbildungen an den Wirbelkörpern. Die Randleisten sind schnabelförmig ausgezogen, so als ob die druckauffangende

Schicht verbreitert werden sollte. Man sieht darin eine Reaktion des Knochen auf die Belastung, die einerseits durch den Druck von oben zustande kommt und andererseits durch den Zug der Bandscheibenfasern, die an den Randleisten ansetzen und mit der Zeit unelastisch werden können, wodurch sich der Zug verstärkt.

Bei entsprechender Lokalisation der Zacken können diese in die Intervertebrallöcher hineinragen und zusammen mit den meist gleichzeitig bestehenden Bandscheiben-Verschmälerungen zu einer Einengung des foramen intervertebrale führen (prozessi uncinati an der HWS). An der Halswirbelsäule, wo sich in dieser Gegend ein besonders reich entwickeltes sympathisches Nervengeflecht befindet, kann es, allerdings in selteneren Fällen zu Störungen kommen, die man als *Migraine cervicale* bezeichnet. Entsprechend der weiteren Ausbreitung der sympathischen Fasern (nervus vertebralis) kann es zu mannigfaltigen Störungen kommen wie Ohrensausen, Schwindel, Flimmern vor den Augen, Ausfall im Gesichtsfeld, Pupillendifferenzen, halbseit. Kopfschmerz, Schluckbeschwerden, Uebelkeit.

Die Beschwerden können anfallsartig auftreten und können durch eine Aufregung, durch Aerger, durch bruske Kopfbewegungen, durch zu starken Druck auf die empfindlichen Stellen, durch eine intensive Sonnenbestrahlung ausgelöst werden.

Therapie: vorsichtige Extension, eventuell bei Bettruhe, milde Wärme, Massage, Novocaininjektionen.

Discopathie

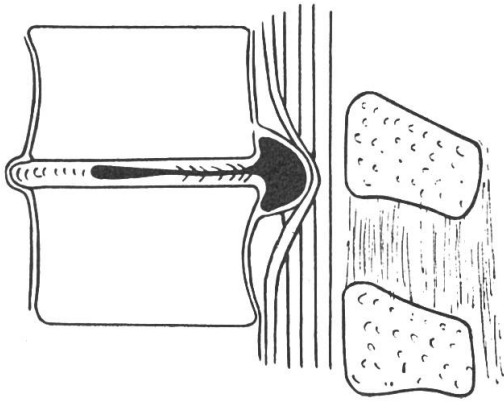
Die Degenerationsvorgänge in den Bandscheiben bestehen vor allem in Austrocknungserscheinungen des Gewebes. Dadurch wird die Bandscheibe unelastisch, sie schrumpft, es kommt zu Spalt- und Höhlenbildungen. Gefässe können entlang von kleinen Degenerationsherden einwachsen und die faserknorpelige Bandscheibe fibrös umwandeln. Es kann sogar zu Kalkablagerungen mitten in der Bandscheibe kommen. Dadurch verliert die

Bandscheibe natürlich ihre Kompressibilität und dieses führt zu merkbarer Bewegungseinschränkung.

Wenn die knorpelige Abschlussplatte verkalkt, wird dies als Osteochondrose bezeichnet.

Diskushernie

Diskushernie tritt meist am Ort der grössten Abnützung auf, dies ist vor allem die 5. Lendenbandscheibe, dann auch die 4. LB-Scheibe und die untern Bandscheiben der Halswirbelsäule. Bevor es zu einer Discushernie kommen kann, muss die Bandscheibe Degenerationssymptome auf-



weisen. Durch solche oben erwähnte Riss- und Spaltbildungen kann dann ein Teil der beweglichen Nucleus pulposus-Masse bei Bewegungen der Wirbelsäule hinausgepresst werden. Geschieht dies nach rückwärts, so können austretende Nervenstämmen getroffen und komprimiert werden. In Höhe von L₅ ist das der Ischiassyn- drom auf der befallenen Seite mit Schmerzen und meist auch Sensibilitäts- und Reflexstörungen im befallenen Bein. Die Discushernien sind anfänglich meist mobil und können sich wieder zurückbilden. Durch Extension der Lendenwirbelsäule wird versucht den eingeklemmten Nerven zu entlasten, bei schwereren Fällen ist vollkommene Bettruhe zur Entlastung dieser Gegend notwendig. Ist die Hernie nicht mehr reponibel, muss eventuell operiert werden.

In das Gebiet der Altersveränderungen gehört auch die *Altersosteoporose- und Kyphose*.

Die Wirbelsäule ist während des ganzen Lebens im Umbau begriffen, immer wird Knochen abgebaut und wieder neu angebaut. Bei der Osteoporose überwiegt nun der Abbau. Die Spongiosabalken werden dünner, die Netzstruktur wird weitmaschiger, es sind besonders die Querbälkchen reduziert. Im Röntgenbild ist der Knochen nicht so schattendicht wie der normale. Der osteoporotische Wirbel erweist sich vielfach der Belastung gegenüber als insuffizient. Es kommt zu Deformation des Wirbelkörpers, die Art der Formveränderung hängt ab vom Zustand der Bandscheiben. Sind diese noch gut erhalten, wasserreich, der nucleus pulposus von normalem Ausdehnungsdruck, so werden die schwachen Wirbel in der Mitte eingedrückt, es kommt zu Fischwirbelbildung. Sind die Bandscheiben ebenfalls degeneriert und faserig umgewandelt, dann entstehen Keilwirbel und damit die Alterskyphose.

Die entzündlichen Erkrankungen der Wirbelsäule

Spondylitis tuberculosa, Bechterew'sche Krankheit.

Die *Wirbeltuberkulose* beginnt meist an der Randzone des Wirbels. Gewöhnlich greift sie dann schnell auf die Bandscheibe über, zerstört diese völlig und destruiert dann den anschliessenden Wirbel. Beidseits der Wirbelsäule kann tuberculöser Eiter als Senkungsabszess herunterfliessen, im Röntgenbild ist dieser Senkungsabszess oft als Schatten neben der Wirbelsäule sichtbar. Der zerstörte Wirbel sintert dann zusammen und es entsteht eine scharfe Abknickung, der Gibbus. Zwei benachbarte Wirbel können durch die Zerstörung der Bandscheibe auch vollständig verschmelzen, es entsteht ein Blockwirbel. Die Abheilung des tuberculösen Prozesses kann unter Blockwirbelbildung vor sich gehen.

Neben der tuberkulösen gibt es auch noch andere infektiöse Spondylitiden, am bekanntesten sind diejenigen nach Typhus und bei Bang'scher Krankheit.

Bechterew'sche Krankheit

Die Bechterew'sche Krankheit oder die Spondylitis ankylopoetica wird auch zu den entzündlichen Erkrankungen gezählt. Die Entzündung spielt sich hier ab in den Intervertebralgelenken, zu denen auch das Illiosacralgelenk gehört.

An den Illiosacralgelenken findet man meist die ersten Veränderungen. Ferner kommt es zu einer Verkalkung und Verknöcherung der Längsbänder, was zu einer weitgehenden Bewegungseinschränkung und Versteifung führen kann. Im fortgeschrittenen Stadium sieht die Wirbelsäule aus wie ein Bambusstab. Die Lendenwirbelsäule und Halswirbelsäule sind steif, der Rücken kann gerade wie ein Bügelbrett sein oder dann findet man eine starke Kyphosierung der Brustwirbelsäule und Neigung des Oberkörpers nach vorn. Die Bechterew'sche Krankheit befällt mehr Männer als Frauen, vor allem zwischen 20 und 30 Jahren. Im Frühstadium ist sie heilbar. Die einzig wirksame Therapie ist die Röntgenbestrahlung der Wirbelsäule mit anschließender Mobilisation und Badekur im Leukerbad. Der Ultraschall, der so oft empfohlen wird, hat nur eine schmerzlindernde Wirkung, hält aber den Krankheitsprozess nicht auf.

Frakturen der Wirbelsäule

Spondylolisthesis und Pseudospondylolisthesis

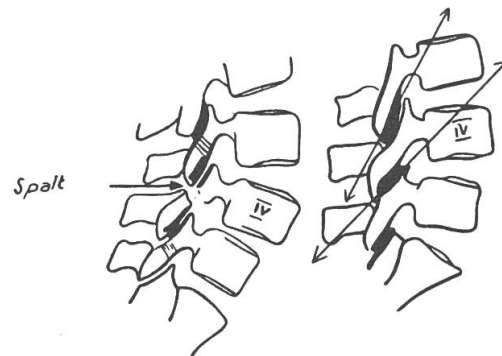
Aehnliche Formveränderungen wie bei der Spondylitis tbc können auch durch *Wirbelkörperfrakturen* entstehen. Ein Wirbelkörper kann keilförmig zusammengedrückt werden, dadurch entsteht eine spitzwinklige Kyphose, ein sogenannter Gibbus. Es kann auch zu einer Blockwirbelbildung kommen, 2 Wirbel verschmelzen, weil die dazwischen liegende Bandscheibe zerstört worden ist und durch

Callus ersetzt wird. Die Wirbeltraumen haben im allgemeinen eine gute Heilungstendenz, gefährlich werden sie nur, wenn das Rückenmark gequetscht wird, was zu Lähmungen oder sofortigem Tod führen kann.

Spondylolisthesis

Das Abrutschen eines Wirbels, gewöhnlich des 5. oder 4. Lendenwirbels kommt zustande durch eine Spaltbildung im Zwischengelenkstück des Wirbels. Ob diese Spaltbildung angeboren ist oder durch ein akutes oder schleichendes Trauma durch zu grosse Belastung zustande kommt, ist noch nicht völlig geklärt.

Von der echten Spondylolisthesis ist zu trennen die *Pseudospondylolisthesis*. Hier ist keine Spaltbildung vorhanden, das Vorrutschen des Wirbels ist nur ein scheinbares und kommt zustande durch eine etwas stärker ausgeprägte Richtungsänderung in der Achse der Intervertebralgelenke. Eine schematische Darstellung nach Junghans soll dies veranschaulichen.



Seltene Wirbelerkrankungen:

Tumormetastase, Morbus Paget,
Hämangiom

Eine wichtige Erkrankung der Wirbelsäule ist die *Krebsmetastase* und andere *Tumormetastasen*. Die Primärtumoren sitzen beim Mann zu $\frac{2}{3}$ in der Prostata, dann in der Blase, in Lungen und Bronchien. Bei der Frau zu $\frac{2}{3}$ in den Brustdrüsen und in der Schilddrüse. Die Tumorzellen verdrängen die Knochenzellen,

der befallene Wirbel sieht im Röntgenbild fleckig aus.

Paget.

Der *Morbus Paget* ist eine Knochenerkrankung, die alle Knochen befallen kann. Häufig betroffen ist das Sacrum, die Wirbelsäule und die tibiae. Es findet bei dieser Krankheit ein übermässiger Umbau im Knochen statt, der frisch gebaute Knochen ist minderwertig, er zeigt eine strähnige oder bimssteinartige Struktur, d. h. er ist nicht fein und regelmässig gebaut wie die normale Spongiosa, sondern die Bälkchen sind verdickt und eine rahmenartige Umrandung des Knochens, die aus dichten, aber nicht völlig verkalkten Knochenbälkchen besteht. Dieser Knochen kann der Belastung nachgeben und es kommt dann zu Keil- und Fischwirbelbildung.

Hämangiom

Ein etwas selteneres Bild ist das Hämangiom. Dies ist ein Tumor aus Blutgefässen, welche den Knochen durchwuchern und den Knochen schliesslich so reduzieren können, dass er zusammenbricht. Im Röntgenbild sieht man eine ähnliche längsgestreifte, strähnige Struktur wie beim Paget, doch ist keine Rahmenbildung vorhanden.

Die Krankheiten der Wirbelsäule sind also sehr mannigfaltig und nicht immer harmlos. Bei allen diesen Krankheiten bestehen Kreuz- und Rückenschmerzen; daraus lässt sich noch nicht auf die Ursache der Beschwerden schliessen. Eine gründliche und möglichst frühzeitige Untersuchung und Abklärung ist daher dringend notwendig, bevor irgendwelche Therapie eingeleitet werden kann.

Aus dem Zentralvorstand

Der neugewählte Zentralvorstand hielt am 18. Mai 1952 in Bern seine erste Sitzung, wobei die Uebergabe der laufenden Geschäfte vollzogen wurde, zugleich wurden die neugewählten Funktionäre in ihre Aufgaben eingeführt. Leider konnten an dieser Sitzung nur der Zentralsekretär und der Zentralkassier des abtretenden Vorstandes teilnehmen, da die andern Kollegen teils durch Krankheit oder Landesabwesenheit verhindert waren daran teilzunehmen. Der neue Zentralpräsident J. Bosshard, Thalwil, dankte nochmals den abtretenden Kollegen für ihre geleisteten Arbeiten und gab der Hoffnung Ausdruck, dass diese, mit reichen Erfahrungen ausgerüsteten Kollegen auch weiterhin mit ihrem Rat dem Verband dienen werden.

Die laufenden Probleme wurden wie folgt behandelt:

Verbandsplakette: Aus dem Kreis der Mitgliedschaft wurde schon vor längerer Zeit die Anregung gemacht, eine grössere Verbandsplakette zu Reklamezwecken zu

schaffen. Dieselbe soll an gut sichtbarer Stelle der Praxisräumlichkeiten angebracht werden, damit Passanten und Patienten sehen, dass der betreffende Berufsmann Mitglied des Schweiz. Berufsverbandes ist. Nach ausgiebiger Diskussion wurde beschlossen, eine solche Plakette in Email und farbiger Ausführung zu schaffen. Die Plakette soll nicht zum Verkauf kommen, sondern nur mit einer Leihgebühr an Interessenten abgegeben werden, damit sie im Besitze des Verbandes bleibt und als Eigentum des Verbandes zu betrachten ist. Eine Umfrage betreffend Interesse von Seiten der Mitglieder soll in nächster Zeit geschehen.

Tariffragen: Nach langwieriger Diskussion und auf Grund früherer Erfahrungen wird beschlossen, dass der Zentralvorstand von einem verbindlichen Tarif absieht und den Sektionen lediglich eine Wegleitung zukommen lässt, damit den Sektionen die Möglichkeit geboten wird, einen Tarif aufzustellen, welcher den örtlichen Verhältnissen angepasst ist. Der