

Zeitschrift: Physiotherapeut : Zeitschrift des Schweizerischen
Physiotherapeutenverbandes = Physiothérapeute : bulletin de la
Fédération Suisse des Physiothérapeutes = Fisioterapista : bollettino
della Federazione Svizzera dei Fisioterapisti

Herausgeber: Schweizerischer Physiotherapeuten-Verband

Band: - (1963)

Heft: 191

Artikel: Eine Bestimmungsart der residuellen Schultersteife

Autor: Dupuis-Deltor, J.

DOI: <https://doi.org/10.5169/seals-929909>

Nutzungsbedingungen

Die ETH-Bibliothek ist die Anbieterin der digitalisierten Zeitschriften. Sie besitzt keine Urheberrechte an den Zeitschriften und ist nicht verantwortlich für deren Inhalte. Die Rechte liegen in der Regel bei den Herausgebern beziehungsweise den externen Rechteinhabern. [Siehe Rechtliche Hinweise.](#)

Conditions d'utilisation

L'ETH Library est le fournisseur des revues numérisées. Elle ne détient aucun droit d'auteur sur les revues et n'est pas responsable de leur contenu. En règle générale, les droits sont détenus par les éditeurs ou les détenteurs de droits externes. [Voir Informations légales.](#)

Terms of use

The ETH Library is the provider of the digitised journals. It does not own any copyrights to the journals and is not responsible for their content. The rights usually lie with the publishers or the external rights holders. [See Legal notice.](#)

Download PDF: 02.02.2025

ETH-Bibliothek Zürich, E-Periodica, <https://www.e-periodica.ch>

Eine Bestimmungsart der residuellen Schultersteife

Von J. Dupuis-Deltor, Paris — Uebersetzung Maya Coaz

Nach einem Trauma oder einer rheumatischen Affektion ist es oft schwierig, die Grösse der Einschränkung des Schultergelenkes genau abzuschätzen. Man sieht häufig Kranke, die nach einer Behandlung einer Periarthritis humero-scapularis noch eine mehr oder weniger schwere Blockierung des Gelenkes aufweisen, nachdem sie als geheilt erklärt worden sind.

Bei der Prüfung konstatiert man, dass die gebräuchlichen Bewegungen, die nicht den ganzen Bewegungsumfang beanspruchen, möglich sind. Diejenigen dagegen, die weiter geführt werden oder passiv gegen die maximale Grenze gebracht werden, lösen eine schmerzhaft Reaktion aus, oder sind unmöglich.

Steht der Kranke aufrecht, die Arme in der Vertikalen gehoben, von der Seite gesehen, sieht man folgendes:

1. Eine Neigung des Körpers nach hinten, um mit den Armen die frontale Linie zu erhalten (Fig. 1).

2. Dass eine vollständige Extension des Ellbogens der befallenen Seite oft schwierig ist (Fig. 2).

3. Dass das Schulterblatt derselben Seite sich vom Thorax mehr abhebt. Den Humerus, aufgehoben in der Vertikalen, zieht es übermässig nach vorn und aussen.

Wir haben dieses Vorstehen des Schulterblattes nach einem Trauma (Sturz auf die Schulter ohne Fraktur oder Luxation), wie auch nach einem rheumatischen Schub konstatiert und dies trotz einer verlängerten Behandlung. Diese Fehlbewegung besteht manchmal sogar dann, wenn sich der Patient an den Händen aufhängen kann (Fig. 3), weil zu der Bewegungseinschränkung des Schultergelenkes noch eine kompensatorische Bewegung der Wirbelsäule kommt, die grösser ist als normalerweise. Dasselbe sieht man, wenn der Patient auf dem Rücken liegt, und man ihn auffordert, die Arme nach hinten aufzuheben. Besteht eine Gelenksteife, macht der Patient, sobald die Bewegung schwierig wird für ihn, und ohne es sich bewusst zu sein, anstelle einer Elevation eine Ausweich-

bewegung, d. h. er verstärkt die Lendenlordose (Fig. 4). Wir sind daher dazugekommen, bei der Einschätzung dieser Einschränkung folgenderweise vorzugehen:

Der Patient liegt auf dem Bauch am Tischrand, die Füsse auf dem Boden, die Arme seitlich ausgestreckt, auf dem Tisch aufliegend, die Vorderarme auf beiden Seiten des Tisches herabhängend (Fig. 5).

Der Test wird zuerst auf der gesunden, dann auf der kranken Seite gemacht. Man nimmt die Hand des Patienten, währenddem man sein Schulterblatt mit Hilfe des Vorderarmes blockiert, was gleichzeitig den Thorax fixiert. Die Hand des Therapeuten hält den Arm des Patienten auf dem Tisch (Fig. 6). Zieht man nun die Hand nach hinten, bringt man das Schulterblatt in Innenrotation; dabei stellt man fest, dass auf der gesunden Seite die dorsale Handfläche sich leicht auf den Tisch legen lässt (Fig. 7).

Auf ähnliche Weise geht man vor bei der Aussenrotation, indem man die Hand des Patienten nach vorn hebt. Man wird hier dieselbe Leichtigkeit feststellen, um die Innenfläche der Hand des Patienten auf den Tisch zu legen (Fig. 8).

Der Arm des Patienten muss während der Ausführung dieser Bewegung mit dem Tisch in Kontakt bleiben.

Ganz anders verhält es sich, wenn man den Test auf der betroffenen Seite macht.

Währenddem die Innenrotation manchmal zufriedenstellend (oder fast) ist, bemerkt man oft, dass eine vermeintlich wiederhergestellte Schulter nicht ohne Schmerz und Schwierigkeit in die Aussenrotation gebracht werden kann.

Diese Art des Vorgehens weist mehrere Vorteile auf:

1. Sie erlaubt dem Arzt oder Physiotherapeuten, die Integrität des Gelenkes zu schätzen.

2. Sie zeigt dem Patienten, im Vergleich zur gesunden Seite, das Wegstück, das ihn von der vollständigen Wiederherstellung noch trennt, — wenn diese möglich ist — was ihn dazu aufmuntert, aktiv an seiner Besserung mitzuarbeiten.

3. Es erlaubt, relativ genau, in Zahlen den Umfang der Immobilisation oder der Blockierung abzuschätzen.

Wenn man annimmt, dass der Vorderarm, der freihängt (Fig. 5), 0 Grad darstellt, liegt die Tischfläche in bezug auf die vom Vorderarm gebildete Vertikale bei 90 Grad. Es ist also leicht, den Winkel, der vom Vorderarm in dieser Fläche gebildet wird, abzuschätzen. Es genügt, zu präzisieren, ob es sich um eine Innen- oder Aussenrotation handelt.

Zusammenfassend sollte man nicht zu sehr auf der Tatsache bestehen, dass die mehr oder weniger umfängliche Immobilisation der Schulter oft nicht erkannt wird infolge einer ungenügenden Untersuchung. Diese bleibenden Blockierungen resultieren zum grossen Teil aus einer ungenügenden oder gänzlich fehlenden Behandlung, oder auch daher, dass die Behandlungstechniken nach einem Trauma oder einer

rheumatischen Affektion zu spät angewendet wurden.

Die Schultersteife manifestiert sich gewöhnlich nach einer vollständigen längeren oder kürzeren Immobilisation. Sie kann verhütet werden durch eine sehr früh nach Krankheit oder Trauma angewendeten Behandlung durch gesteigerte aktive Bewegungstherapie, die ja allgemein bekannt ist.

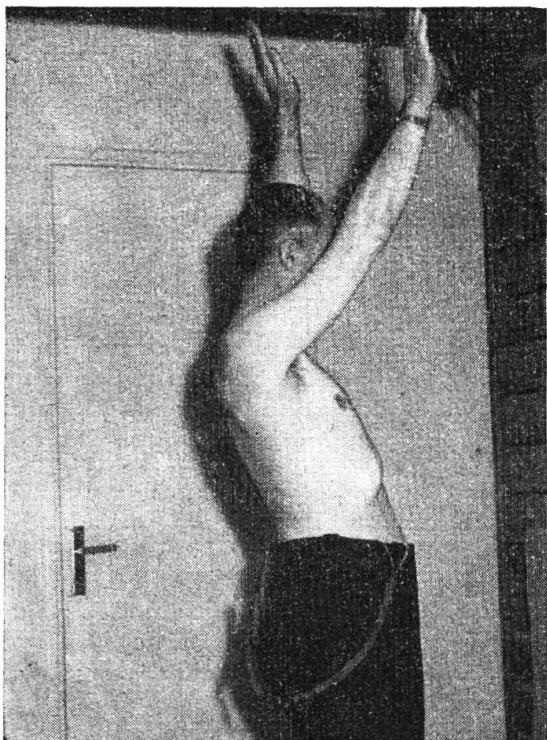


Fig. 1

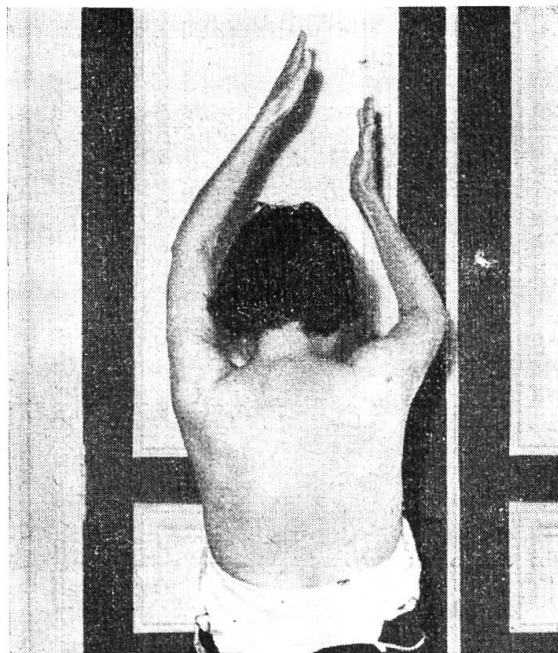


Fig. 2




Fig. 3

Le patient est en suspension à l'espalier suédois. On constate la saillie en dehors de l'omoplate droit.