

**Zeitschrift:** Physiotherapeut : Zeitschrift des Schweizerischen  
Physiotherapeutenverbandes = Physiothérapeute : bulletin de la  
Fédération Suisse des Physiothérapeutes = Fisioterapista : bollettino  
della Federazione Svizzera dei Fisioterapisti

**Herausgeber:** Schweizerischer Physiotherapeuten-Verband

**Band:** 22 (1986)

**Heft:** 1

**Artikel:** Das funktionelle ISG-Syndrom

**Autor:** Pfeiffer, Renate

**DOI:** <https://doi.org/10.5169/seals-930198>

### **Nutzungsbedingungen**

Die ETH-Bibliothek ist die Anbieterin der digitalisierten Zeitschriften. Sie besitzt keine Urheberrechte an den Zeitschriften und ist nicht verantwortlich für deren Inhalte. Die Rechte liegen in der Regel bei den Herausgebern beziehungsweise den externen Rechteinhabern. [Siehe Rechtliche Hinweise.](#)

### **Conditions d'utilisation**

L'ETH Library est le fournisseur des revues numérisées. Elle ne détient aucun droit d'auteur sur les revues et n'est pas responsable de leur contenu. En règle générale, les droits sont détenus par les éditeurs ou les détenteurs de droits externes. [Voir Informations légales.](#)

### **Terms of use**

The ETH Library is the provider of the digitised journals. It does not own any copyrights to the journals and is not responsible for their content. The rights usually lie with the publishers or the external rights holders. [See Legal notice.](#)

**Download PDF:** 22.01.2025

**ETH-Bibliothek Zürich, E-Periodica, <https://www.e-periodica.ch>**

# Das funktionelle ISG-Syndrom

Diplomarbeit Renate Pfeiffer, Kurs 21  
Frau O. Bronner, Fachlehrerin für funktionelle Bewegungslehre

«Lumbalgie» ist eine der häufigsten Überweisungs-Diagnosen, namentlich in der allgemeinen Praxis. Hinter diesem Sammelbegriff stehen zahlreiche Ursachen, die zu Beschwerden im lumbalen Bereich führen. Eine dieser möglichen Ursachen liegt im Iliosacralgelenk. Dieses kann sowohl die Quelle der Störung sein, als auch durch ein LWS-Syndrom sekundär in Mitleidenschaft gezogen werden. Um genaueres über diesen Zusammenhang zu erfahren, beschäftigte ich mich in meiner Diplomarbeit mit dem Thema «Iliosacralgelenk».

Die Suche nach geeigneter Fachliteratur war mühevoller als erwartet. In krankengymnastischen und orthopädisch-chirurgischen Arbeiten wurden Funktionsstörungen der Iliosacralgelenke, wenn überhaupt, nur am Rande erwähnt. Vertiefte und ausführliche Studien fand ich vor allem in Publikationen über die manuelle Medizin. Allerdings variierten die Ansichten verschiedener Autoren erheblich. Da sie überdies zum Teil auch noch widersprüchlich waren, musste ich eine Wahl treffen. Ich habe mich dabei für jene Meinungen entschieden, welche in meine Vorbildung passten und mit der funktionellen Bewegungslehre nach Klein-Vogelbach in Einklang gebracht werden konnten. Der auf diese Weise entstandene Beitrag zum Thema «Iliosacralgelenk» erhebt daher nicht den Anspruch vollständig und umfassend zu sein.

Der theoretische Teil meiner Arbeit soll einen Einblick geben in die anatomischen und mechanischen Verhältnisse, sowie die normale Funktion des Gelenks. Dann werden die Folgen dargestellt, welche eine Störung in diesem Bereich haben kann. Der praktische Teil zeigt, wie im funktionellen Status die Iliosacralgelenke miteinbezogen werden können und welche Therapiemöglichkeiten sich bieten.

In der Auseinandersetzung mit diesem Thema habe ich Einsichten gewonnen, welche es mir leichter machen, die Diagnose «Lumbalgie» zu differenzieren. Soweit ich es erproben konnte ist es mir wohl deshalb auch gelungen meine Patienten wirksamer zu behandeln.

Meine Arbeit hätte einen doppelten Zweck erfüllt, wenn sie dem geduldrigen Leser in ähnlicher Weise Nutzen brächte.

## Anatomie

### Die Gelenkflächen (Abb. 1)

Die Facies auriculares ossis ilii und sacri sind nach Grösse, Form und Oberflächengestalt individuell sehr verschieden. Ihre Form ist einem Halbmond ähnlich. Die Gelenkflächen des Kreuzbeins sind grösser und haben einen dickeren Knorpelbelag (1–4 mm) als die des Darmbeins (0.3–0.6 mm). Die Facies auricularis ossis sacri liegt bei der Frau an der lateralen Fläche von S1–S2, beim Mann dehnt sie sich auch auf S3 aus. Am Darmbein besteht der Knorpelbelag aus Faserknorpel, am Kreuzbein oberflächlich aus Faser-, in der Tiefe aus Hyalinknorpel.

Die Gelenkoberfläche ist entweder höckerig oder schienenartig gestaltet.

Die Höcker und Vertiefungen sind ineinander verzahnt, in den oberen zwei Dritteln wölben sich die Höcker des Darmbeins in das Kreuzbein hinein, im unteren Drittel ist es umgekehrt.

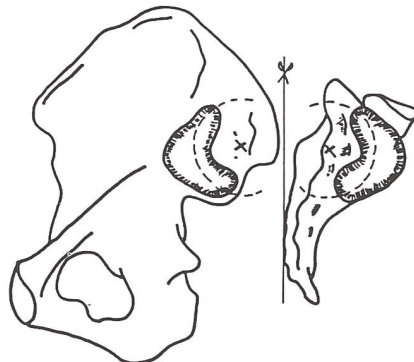


Abb. 1  
Das Sakrum ist um 180° nach aussen geklappt (nach Kapandij)

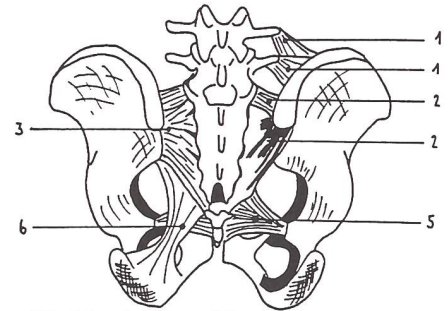


Abb. 2 (nach Kapandij)

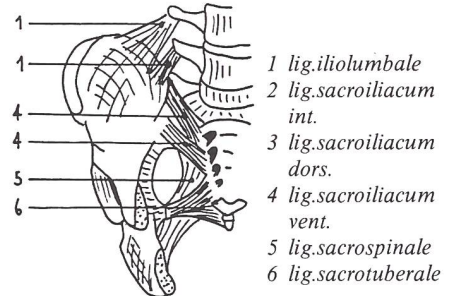


Abb. 3 (nach Kapandij)

### Die Gelenkkapsel

Die Gelenkkapsel des Iliosacralgelenks ist so straff, dass sie als Fortsetzung des Periosts erscheint. Sie ist vorn viel dünner als hinten. In die Gelenkspalte ragen einige Synovialzotten und faserige Fortsätze des Knorpels hinein.

### Der Bandapparat

Nebst der straffen Gelenkkapsel spielt der ligamentäre Apparat eine wichtige Rolle. Das Gelenk wird von den ligg. sacroiliacum dorsale und ventrale umschlossen. Das ventrale Band ist viel schwächer als das dorsale. Das lig. sacroiliacum interossum entspricht der Gelenkkapsel und ist die Fortsetzung des Periosts. Funktionell von Bedeutung für das Iliosacralgelenk sind weiterhin das lig. iliolumbale und die ligg. sacrospinale und sacrotuberale. (Abb. 2 + 3)

## Mechanik des Iliosacralgelenks

### Konstruktionsprinzip des Beckens mit dem Kreuzbein

Das Kreuzbein ist wie ein Schlussstein in das Gewölbe des knöchernen Beckenrings eingefügt, rechtes und

linkes Iliosacralgelenk bilden die Nahtstellen. Das Kreuzbein ist mit kräftigen Bändern an den Darmbeinen aufgehängt. Dieser ventrale und dorsale Bandapparat bildet die äusserste Struktur des Iliosacralgelenks. Wie bereits beschrieben ist der ventrale Bandapparat schwächer als der dorsale. Die funktionelle Bedeutung dieser Einrichtung erkennen wir in der Belastung:

Im Stehen senkt sich unter der Last der Wirbelsäule der obere Kreuzbeinrand nach ventral caudal, die Kreuzbeinspitze hebt sich nach dorsal cranial. Es findet eine Bewegung um eine frontotransversale Achse statt. Die Bewegungsachse befindet sich ungefähr auf Höhe des zweiten Sacralwirbels. Wird im Stehen noch eine Last getragen, wird das Kreuzbein zusätzlich wie ein Keil zwischen die Darmbeine gepresst. Das System wird durch Lastensteigerung immer fester und wirkt wie eine Selbstblockade. Ausserdem wird die Bewegung des Kreuzbeins durch den kräftigen dorsalen Bandapparat gehemmt.

Zur Funktionseinheit des Iliosacralgelenks gehört nebst Sacrum und Ilium auch der 5. Lendenwirbel. Dieser liegt zwischen den Darmbeinen und ist mit diesen, sowie den Nachbargebieten über das vom Proc. costarius ausgehende lig. iliolumbale verankert.

Mit der Senkbewegung des oberen Kreuzbeinrands werden die ligg. iliolumbale, sacroiliaca interossea und sacroiliaca ventralia gespannt. Die Hebung der Kreuzbeinspitze wird durch die ligg. sacrospinale und sacrotuberale gebremst. Gleichzeitig werden die Darmbeine durch die ligg. sacroiliaca dorsalia an das Kreuzbein herangezogen. Dieser Zug findet in der Symphyse eine Hemmung. Es herrscht hier eine Druckspannung. Die Kraftübertragung im aufrechten Stand erfolgt also durch den Rumpf über das Kreuzbein und die Iliosacralgelenke auf das Becken. Hier wird die Kraft in zwei Komponenten zerlegt:

Die erste Komponente wird in der Symphyse ausgeglichen. Die zweite Komponente wird direkt über das Acetabulum auf das Hüftgelenk übertragen.

Im Sitzen hängt das Kreuzbein nicht mehr im Beckenring, es steht jetzt gewissermassen und der Bänderkomplex kann sich entspannen.

#### *Die Beweglichkeit des Iliosacralgelenks*

Etwas umstritten ist die eigentliche Beweglichkeit des Iliosacralgelenks. Es handelt sich hier um ein echtes Gelenk mit Gelenkknorpel, Synovia, Gelenkkapsel und Gelenkspalt. Der mächtige Bandapparat, der die Kapsel verstärkt, schränkt jedoch die Beweglichkeit ein. Es fehlt dem Iliosacralgelenk eine gelenküberspannende Muskulatur, welche die beiden Gelenkpartner gegeneinander bewegen könnte. Das Gelenk wurde daher von den Anatomen als Amphiarthrose definiert. Es ist naheliegend anzunehmen, dass funktionell eine möglichst geringe Beweglichkeit erwünscht ist.

Die Beweglichkeit im Iliosacralgelenk wurde unter Verwendung einer röntgenstereophotogrammetrischen Methode aus verschiedenen Ausgangsstellungen nachgewiesen und kann somit als gesichert angenommen werden. Es wurden Bewegungsausschläge um die frontotransversale, die sagittotransversale und die frontosagittale Achse getestet.

Die Bewegung um die frontotransversale Achse, welche auch Nutationsbewegung genannt wird, weist den grössten Bewegungsausgang auf. Er beträgt maximal 2 Winkelgrade.

All diese Angaben und Messwerte beziehen sich auf den Normalfall.

#### *Die Funktion des Iliosacralgelenks*

Die gewünschte Funktion des Iliosacralgelenks ist die Kraftübertragung des Rumpfs auf das Becken durch Federung und elastische Pufferung.

Zum Beispiel spielt die Nutationsbewegung des Kreuzbeins um die frontotransversale Achse beim Gang eine wichtige Rolle. Sie kann die Auf- und Abbewegungen der Wirbelsäule beim Gehen abfangen. In der Standbeinphase senkt sich der obere Kreuzbeinrand unter der Last der Wirbelsäule nach ventral caudal. Würde im Iliosacralgelenk keinerlei Bewegung stattfinden, wäre denkbar, dass sich statt dessen das Becken im Sinne einer minimalen Flexion in den Hüftgelenken neigen müsste. Wir wissen jedoch, dass während der Standbeinphase vom proximalen Hebel aus keine Flexion im Hüftgelenk stattfindet, sondern im Gegenteil eine Extension durch Verschiebung des Drehpunkts Hüftgelenk und Neigung der Beinlängsachse nach vorn. Als weitere Bewegungskomponenten haben wir im Hüftgelenk des Standbeins eine Innenrotation und Adduktion, beides vom proximalen Hebel, dem Becken aus. Obwohl das Becken mitsamt dem Kreuzbein von den Gangbewegungen erfasst wird, muss das Iliosacralgelenk eine kleine Bewegungstoleranz haben, um die Last der Wirbelsäule auf dem Kreuzbein abzufedern und auszugleichen.

Die Funktion im komplexen Gangmechanismus erscheint winzig klein und trotzdem ist sie bedeutsam. Dies wird uns bewusst, wenn wir an die Aufrichtung des Vierfüsslers zum Zweibeiner denken. Bei diesem Vorgang haben sich die mechanischen Belastungsverhältnisse zwischen dem Becken und der Wirbelsäule wesentlich verändert. Das Iliosacralgelenk stellt die Nahtstelle zwischen Wirbelsäule und Becken dar.

Durch die zentrale Lage der Iliosacralgelenke besteht auch eine enge Verbindung zum Körperschwerpunkt. Der Körperschwerpunkt befindet sich in der definitiven Nullstellung ungefähr in der Mitte des Beckenraums. Geringe Schwerpunktverschiebungen in der Symmetrieebene und in der mittleren Frontalebene haben einen direkten Ein-

fluss auf die Belastung oder Entlastung des Bandapparats um das Iliosacralgelenk herum.

## Störungen am Iliosacralgelenk

### Hypermobilität und Hypomobilität

Wie bei jedem anderen Gelenk kann die Störung in einer Hyper- oder Hypomobilität bestehen.

Eine *Hypermobilität* findet man oft bei Frauen während der Schwangerschaft, hervorgerufen durch die hormonelle Auflockerung der Bänder im Beckenbereich. Hypermobilität kann aber auch die Folge mechanischer Überlastung sein. Die elastischen Elemente in den Bändern und Kapseln der Iliosacralgelenke werden überdehnt und somit geht der Normaltonus des Bänderkomplexes verloren. Auch nach schweren Beckentraumen kann eine Hypermobilität auftreten, besonders dann, wenn durch den Unfall der eigentliche Beckenring instabil geworden ist. Auf der anderen Seite spricht man oft von einem blockierten Iliosacralgelenk, also vom *hypomobilen Gelenk*. Durch die unregelmässige Konfiguration der Gelenkflächen von Kreuzbein und Darmbein können die beiden Gelenkpartner schon bei minimalen Fehlstellungen gegeneinander verklemmen (Abb. 4). So erscheint es ebenfalls logisch, dass ein hypermobiles Gelenk auch eine Gefahr für eine Blockierung bedeutet. Hypermobilität und Hypomobilität können in einzelnen Fällen somit in engem Zusammenhang stehen.

### Folgen und Auswirkungen eines blockierten Iliosacralgelenks

Die feinen koordinierten Bewegungen zwischen dem Kreuzbein und dem Darmbein gehen verloren, es findet keine Federung und keine Nutation mehr statt. Bewegungsimpulse, welche normalerweise im Iliosacralgelenk abgefedert werden, stossen hier auf ein starres System. Die Situation des Selbstblockierungsmechanismus zwischen Kreuzbein und Darmbein ist eingetreten. Es müssen

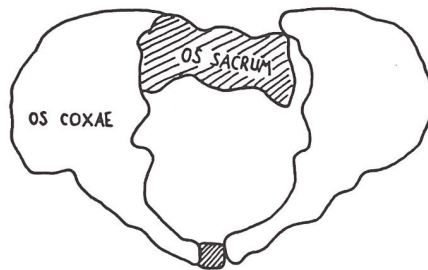


Abb. 4  
Isolierte Sacrumfehlstellung bei blockiertem ISG

nun andere Bewegungsniveaus die Bewegungsimpulse abfangen. Es bieten sich die Lendenwirbelsäule und die Hüftgelenke an. An beiden Orten können durch diese zusätzliche Belastung Schmerzen entstehen, wovon die untere Lendenwirbelsäule besonders betroffen ist.

Da der lumbale Schmerz offenbar dominiert, wird das blockierte Iliosacralgelenk als mögliche Ursache des Problems übersehen. Der Zustand wird mit Lumbalgie, zu deutsch: Lendenweh, bezeichnet, was den Behandler in die Irre führt. Hier können uns die genaue Schmerzanamnese des Patienten sowie gezielte Untersuchungen Hinweise geben, die uns dem eigentlichen Problem und seiner Lösung näher bringen.

### Wichtige Hinweise zur Iliosacralgelenkläsion

- Ganz allgemein werden Störungen der Iliosacralgelenke bei Frauen häufiger beobachtet als bei Männern. Dies bei der Frau oft im Zusammenhang mit der bereits beschriebenen Schwangerschaft oder der monatlichen Regelblutung.
- Zwar gibt es keine neurologischen Symptome wie z.B. ein radikuläres Syndrom, jedoch eine Reizung von Gelenkrezeptoren, den sogenannten Nozirezeptoren. Diese Reizung führt zu reflektorischen Veränderungen im entsprechenden Segment und in der dem Gelenk am nächsten liegenden Muskulatur. Im Falle des Iliosacralgelenks projiziert sich der Schmerz ins Dermatom L5 und S1.

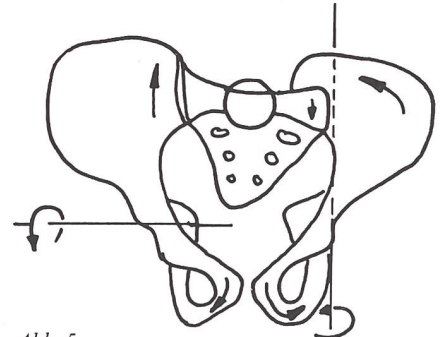


Abb. 5  
Darstellung des Mechanismus der Beckenverwringung nach Cramer

- In seltenen Fällen kann eine Blockierung der Iliosacralgelenke auch mit einer Beckenverwringung kombiniert vorkommen. Dabei handelt es sich um eine pathologische Fehlstellung zwischen dem Kreuzbein und den Darmbeinen, welche Schwierigkeiten für die Diagnose und Behandlung bietet (Abb. 5).

- Röntgenaufnahmen vom Becken und der Lendenwirbelsäule seitlich und a.p können gegebenenfalls Anhaltspunkte für ein Iliosacralgelenk-Syndrom liefern. In der Seitenaufnahme stellen sich normalerweise die Darmbeinschaukeln parallel zueinander dar. Bei Blockierung oder Hypermobilität des Iliosacralgelenks können sie schräg zueinander verlaufen. In der a.p Aufnahme des Beckens können Stufenbildung an der Symphyse, eventuell Asymmetrien der Beckenschaukeln, der Foramina obturatoria und der die Symphyse bildenden Äste für eine Störung im Iliosacralgelenk sprechen.

- Typisch für eine Iliosacralgelenkläsion sind die sogenannten Irritationszonen (IZ). Es handelt sich dabei um deutliche teigige, schmerzhafte Schwellungen an genau definierten Stellen auf dem Sacrum. Durch einen Ventralisationsdruck auf das Sacrum in Bauchlage können die IZ zum Verschwinden gebracht werden. Beim Loslassen erscheinen sie wieder, begleitet von einem stechenden Schmerz. Während des Ventralisationsmanövers muss der palpierende Daumen mit konstantem Druck auf der IZ verweilen (Abb. 6).

**Nouveau**

# <sup>®</sup> Voltarène <sup>®</sup> Emulgel **en tube.**

Le Voltarène, médicament éprouvé,  
sous une forme topique inédite: l'Emulgel.  
Doux comme une crème, frais comme  
un gel. Hautement efficace et très bien  
toléré.



**Nouveau: Liste C**

Composition: 100 g de VOLTARÈNE EMULGEL contiennent 1,16 g de diclofénac, sel de diéthylammonium. Indications: traitement local des inflammations d'origine traumatique des tendons, ligaments, muscles et articulations, par exemple en cas d'entorses, contusions, claquages musculaires; formes localisées de rhumatisme abarticulaire telles que ténosynovite, syndrome épaule-main, bursite; affections rhumatismales localisées, notamment arthroses des articulations périphériques ou rachidiennes, périarthropathies. Posologie et mode d'emploi: appliquer 3 ou 4 fois par jour 2 à 4 g d'Emulgel en massant légèrement. Le VOLTARÈNE EMULGEL peut être utilisé conjointement avec d'autres formes de VOLTARÈNE. Contre-indications: hypersensibilité au diclofénac, à l'acide acétylsalicylique et à d'autres anti-inflammatoires non stéroïdiens ainsi qu'à l'isopropanol ou au propylène glycol. Mesures de précaution: n'appliquer que sur des zones cutanées intactes et non sur des plaies ou sur la peau excoriée. Le VOLTARÈNE EMULGEL ne doit pas entrer en contact avec les yeux ou les muqueuses. Effets indésirables: le VOLTARÈNE EMULGEL est d'ordinaire bien toléré; il peut cependant apparaître un prurit, des rougeurs, une éruption cutanée ou une sensation de brûlure. Pour plus de détails, en particulier sur les limitations d'emploi, consulter le prospectus de base.

**CIBA-GEIGY**



# Medizin-Service Stäfa

Apparate für Spitäler; Physikalische Therapien, Heime

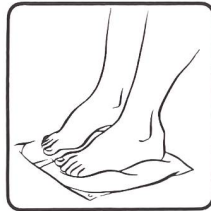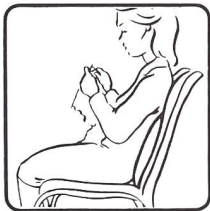*Gesamteinrichtungen, Einzelzubehör, Verbrauchsmaterial*

IHR	* Wärmetherapie	* Kältetherapie
PARTNER	* Massage	* Manualtherapie
FÜR	* Hydrotherapie	* Elektrotherapie

*Bewährte Fachleute gewähren Ihnen einen prompten Service !*

*Dorfstrasse 27 CH - 8712 Stäfa 01 / 926 37 64*

## NEU AUS SKANDINAVIEN FÜR DAS WOHLBEFINDEN VON RÜCKEN UND BEINEN



## NOUVEAU DE SCANDINAVIE POUR LE BIEN-ÊTRE DU DOS ET DES JAMBES

Les coussins HELSTED, par leurs poches communicantes et remplies d'air, stimulent les muscles et la circulation sanguine au moindre mouvement du corps. Un principe simple mais ingénieux. Une source de bien-être. Déjà plus de 10 000 utilisateurs satisfaits en Scandinavie.

Die HELSTED Kissen, durch ihre zwei verbundenen und mit Luft gefüllten Kammern, bewirken eine beständige Anregung der Muskeln und des Blutkreislaufes durch geringfügige Körperbewegung. Vom Prinzip her einfach aber erfinderisch. Die Quelle des Wohlbefindens. Schon mehr als 10 000 zufriedene Benutzer in Skandinavien.

<b>Prix:</b>		<b>Preise:</b>
Coussin pour le dos	Fr. 37.-	Rückenkissen
Coussin pour les jambes	Fr. 37.-	Fusskissen
Housse pour institutions	Fr. 8.-	Bezug für Spitäle und Heime
Housse pour particuliers	Fr. 31.-	Bezug für Privatgebrauch
Pompe à air	Fr. 47.-	Handpumpe

<b>Rabais:</b>		<b>Rabatt:</b>
20% dès 5 coussins/housses		20% ab 5 Kissen/Bezug
30% dès 10 coussins/housses		30% ab 10 Kissen/Bezug

MAZUR & MOELLER  
Route Bordinette 13 1094 PAUDEX (VD) Tél. 021 - 39 30 03 (8 h 30-12 h)



## Reflexzonenarbeit am Fuss nach Methode H. Marquardt

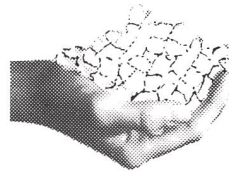Die Ausbildung umfasst je einen 3-Tage-Einführungs- und -Fortbildungskurs.

Die Kurse sind praxisnah mit gegenseitigem Erlernen von manuellen Griffen, die den Menschen ganzheitlich erfassen, sowie bewährtes Unterrichtsmaterial mit Lehrfilm.

Teilnahmeberechtigt sind nur diejenigen, die dank ihrer Ausbildung die Erlaubnis haben, kranke Menschen zu behandeln.

Einführungs- und Fortbildungskurse vorwiegend in der Lehrstätte 2543 Lengnau.

Nähere Informationen durch: **Edgar Rihs**, Leiter der einzigen offiziellen Zweiglehrstätte in der Schweiz, Krähenbergstrasse 6, 2543 Lengnau, Tel. 065 - 52 45 15.



**micro-cub**

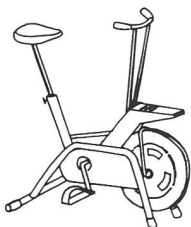
Gebrauchsfertiges Eis

- immer streufähig, gut dosierbar
- weich, angenehm und schön
- auch mit Wasser rieselig bleibend

**KIBERNETIK AG**

Eismaschinenfabrik

CH-9470 Buchs · Tel. 085 6 21 31



## Moderne Geräte für Therapie und Leistungs- messung

preisgünstig und mit einwandfreiem Servicedienst. TUNTURI-Pulsmessgerät 295.-, TUNTURI-Ergometer standard 789.-, elektronisch 3480.-, TUNTURI-Laufbandtrainer 1380.-.

**BON GTSM 2532 Magglingen**

**032/23 69 03 01/461 11 30**

Bitte Prospekt und Bezugsquellen-Nachweis senden

Name/Adresse: \_\_\_\_\_



## Physiotherapeut Physiothérapeute Fisioterapista

Inserate – annonces:

HOSPITALIS-VERLAG AG  
«Physiotherapeut»  
Postfach 11  
8702 Zollikon

## Der funktionelle Status unter besonderer Berücksichtigung der Iliosacralgelenke

### Kondition

#### Diagnose:

Die Überweisungsdiagnose auf der ärztlichen Verordnung lautet gewöhnlich wie folgt:

- Chronisches lumbovertebrales Syndrom
- Chronische Lumboischialgie
- Chronische Lumbalgie
- Lumbalgie, Lumbago
- Discopathie
- Kreuzschmerzen

Das Problem wird damit der Lendenwirbelsäule zugeordnet. Hinweise auf eine mögliche Beteiligung der Iliosacralgelenke fehlen meistens.

#### Anamnese:

Um auszuschließen oder zu erhärten, dass die Iliosacralgelenke Verursacher der Störung sind, ist eine gezielte Befragung des Patienten notwendig.

#### Verletzungen:

- alle Arten von Beckenverletzungen insbesondere Traumen mit torquierenden Mechanismen sind von Bedeutung
- Sportverletzungen

#### Schmerzen:

- Schmerzpunkt direkt über dem betroffenen Gelenk
- Druckdolenz oder Überempfindlichkeit der ligg.sacroiliaca dorsalia und/oder des lig. sacrotuberosum
- Ausstrahlende Schmerzen in den Bereichen des Gluteus maximus und/oder den Unterleib
- Pseudoradikuläre Ausstrahlung ins Dermatome L5 und S1
- Schmerzintensivierung im Iliosacralgelenk bei Einbeinstand auf der betroffenen Seite

#### Verhalten in Ruhe und Bewegung am Arbeitsplatz:

- andauernd gleichbleibende Arbeitshaltungen

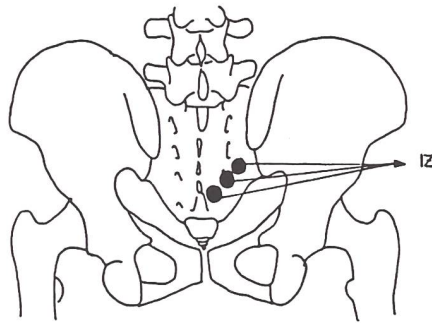


Abb. 6

#### Irritationszonen (IZ)

- einseitige Mehrbelastung am Arbeitsplatz
- falsches Bückverhalten

#### Konstitution

+ Oberlänge, + TP-Abstand

#### Statik

##### Von der Seite:

Der Hohlrundrücken (Abb. 7), beziehungsweise der Flachrücken (Abb. 8) beeinflusst die Stellung des Kreuzbeins und somit die Einstellung der Gelenkflächen der Iliosacralgelenke. Sind diese annähernd horizontal eingestellt, besteht eine Tendenz zu Hypermobilität in den Iliosacralgelenken mit der Gefahr einer eventuellen Blockierung. Bei annähernd vertikaler Einstellung der Gelenkflächen ist die Mobilität der Iliosacralgelenke vermindert.

##### Von hinten/vorn:

- Beckenhochstand (Abb. 8), wel-

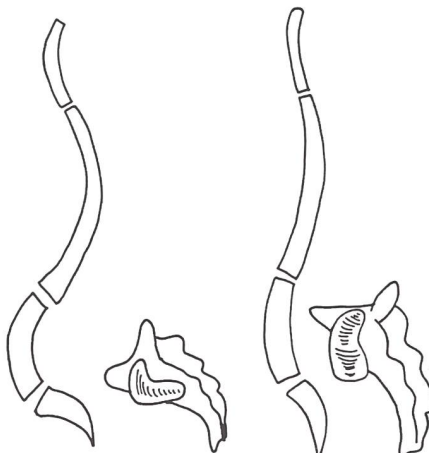


Abb. 7

Abb. 8

cher auf eine Beinlängendifferenz zurückzuführen ist

- alle Arten von Beckenasymmetrien
- + Gewicht auf dem rechten/linken Bein

#### Muskeltonus:

- Hypertonus paravertebral tief lumbal auf der betroffenen Seite

- Hypertonus der Adduktoren und des M.iliacus auf der Seite des blockierten Iliosacralgelenks
- Hypertonus des M.piriformis auf der gleichen Seite, welcher sogar auf den N.ischiadicus drücken kann

#### Muskelverkürzungen:

Verkürzungen der zweigelenkigen Hüftgelenksmuskulatur können eine Gefahr für eine Iliosacralgelenkblockierung bedeuten, besonders dann, wenn die Verkürzungen nicht auf beiden Seiten gleich ausgeprägt sind. Eine muskuläre Dysbalance kann die Ursache für eine Iliosacralgelenkblockierung sein.

#### Beweglichkeit

##### Wirbelsäule/Hüftgelenke:

Teilsteifigkeiten der Lendenwirbelsäule kombiniert mit eingeschränkter Hüftgelenksbeweglichkeit können zu Störungen der Iliosacralgelenke führen.

##### Iliosacralgelenke:

In der Literatur werden zahlreiche Möglichkeiten beschrieben, die Beweglichkeit der Iliosacralgelenke zu testen. Ich habe einige ausgewählt, welche mir, für uns Physiotherapeuten besonders aussagekräftig erscheinen:

- Patrick-Phänomen
- Passive maximale Flexion im Hüftgelenk
- Spine-Test
- Federtest

Sind diese Untersuchungen positiv, wird der Verdacht auf ein mechanisch blockiertes Iliosacralgelenk erhärtet, sofern differentialdiagnose-

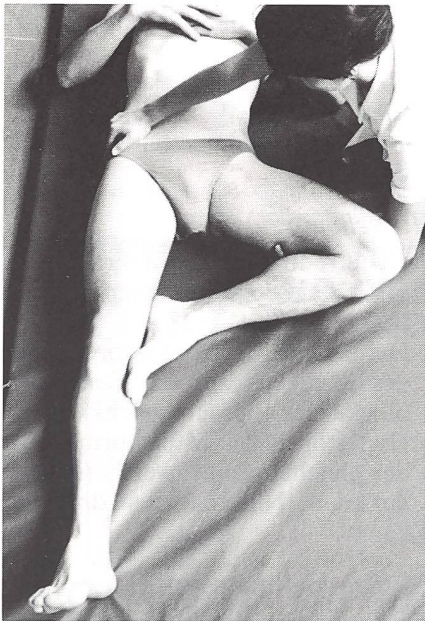

Abb. 9

stisch andere mögliche Ursachen für Schmerz und/oder Bewegungseinschränkungen ausgeschlossen werden konnten, wie z. B. entzündliche/degenerative Erkrankungen der Hüft- und Iliosacralgelenke.

#### *Patrick-Phänomen*

Der Patient liegt auf dem Rücken. Das Bein der zu untersuchenden Seite wird aufgestellt, so dass der Fuss neben dem anderen Kniegelenk steht. Das Bein wird im Sinne einer Transversalabduktion unter Abnahme des Gewichts bewegt. Der aufgestellte Fuss behält mit seinem lateralen Rand den Kontakt mit der Unterlage bei. Die gegenseitige Beckenhälfte wird manuell fixiert, damit die Bewegung nicht weiterlaufend das Becken mitnimmt. Als Distanzpunkt dient uns die Patella, sie bewegt sich nach lateral unten. Wir messen den Abstand Patella-Unterlage und vergleichen mit der Gegenseite. Ein deutlicher Unterschied im Seitenvergleich weist auf eine Iliosacralgelenkläsion hin. Auf der betroffenen Seite ist die Bewegung behindert, der Abstand Patella-Unterlage ist vergrößert. Gleichzeitig kann man eine deutliche Anspannung der Addukto-




Abb. 10

ren feststellen, die auf der anderen Seite fehlt (Abb. 9+10). Fehlerquellen bei der Untersuchung sind eine ungenügende Fixierung des Beckens durch den Therapeuten sowie mangelnde Abnahme des Bein gewichts beim Abduktionsversuch.

#### *Passive maximale Flexion im Hüftgelenk*

Der Patient befindet sich wieder in Rückenlage. Das Bein der betroffenen Seite wird unter Gewichtabnahme passiv in die Endstellung der Hüftgelenkflexion gebracht, wobei weiterlaufend die Nutationsbewegung des Sacrums erfolgen soll. Um dessen frontotransversale Achse genau zu treffen, muss der Oberschenkel etwas ausserotiert auf der Körperdiagonalen bewegt werden, wobei das Kniegelenk auf das gegenseitige Schultergelenk zielt. Beim Vergleich des Ergebnisses mit demjenigen der gesunden Seite stellt man fest, dass die Flexion auf der Seite des blockierten Iliosacralgelenks eindeutig eingeschränkt ist.

#### *Spine-Test*

Der Patient steht mit dem Rücken zum Untersucher und stützt sich mit

den Armen wenn möglich an der Wand oder auf einer Stuhllehne ab. Auf der betroffenen Seite legt der Therapeut einen Daumen auf die Spina iliaca posterior superior, den anderen auf gleicher Höhe auf die Christa sacralis mediana (Abb. 11). Die Daumen müssen nun genau an diesen knöchernen Strukturen festhalten und dürfen nicht über die Weichteile abrutschen. Der Patient wird aufgefordert das Hüftgelenk vom Bein aus maximal zu flektieren. Bei freier Beweglichkeit im Iliosacralgelenk bewegt sich der Daumen über der Spina iliaca posterior superior minim nach caudal (2-5 mm). Das heisst, dass das Becken etwas früher als das Sacrum von der weiterlaufenden Bewegung erfasst wird (Abb. 12). Im Falle einer Blockierung im Iliosacralgelenk wandern die beiden Daumen genau parallel nach caudal. Das Becken und das Sacrum werden «en bloc» von der weiterlaufenden Bewegung erfasst.

#### *Federtest*

Der Patient befindet sich in Bauchlage. Der obere Kreuzbeinrand ist in dieser Ausgangsstellung schon leicht nach ventral caudal gekippt, so dass die Rückwärtsnutation getestet werden kann. Mit einer Hand palpirt man die Spina iliaca posterior superior und das Iliosacralgelenk selbst. Mit der anderen Hand wird nun das caudalste Ende des Sacrums in Richtung Unterlage gefedert. Mit der palpierenden Hand wird wahrgenommen, ob das Gelenkspiel zwischen Spina und Sacrum stattfindet oder nicht (Abb. 13). Erfolgt diese federnde Bewegung nicht, spricht das wiederum für ein blockiertes Iliosacralgelenk.

#### **Therapie**

Ist erst einmal sicher gestellt, dass die Ursache der Beschwerden im Iliosacralgelenk liegt, genügt eine Bewegungstherapie alleine meistens nicht. Physikalische Applikationen in Form von Wärmepackungen, Eis anwendungen, Bindegewebsmassage

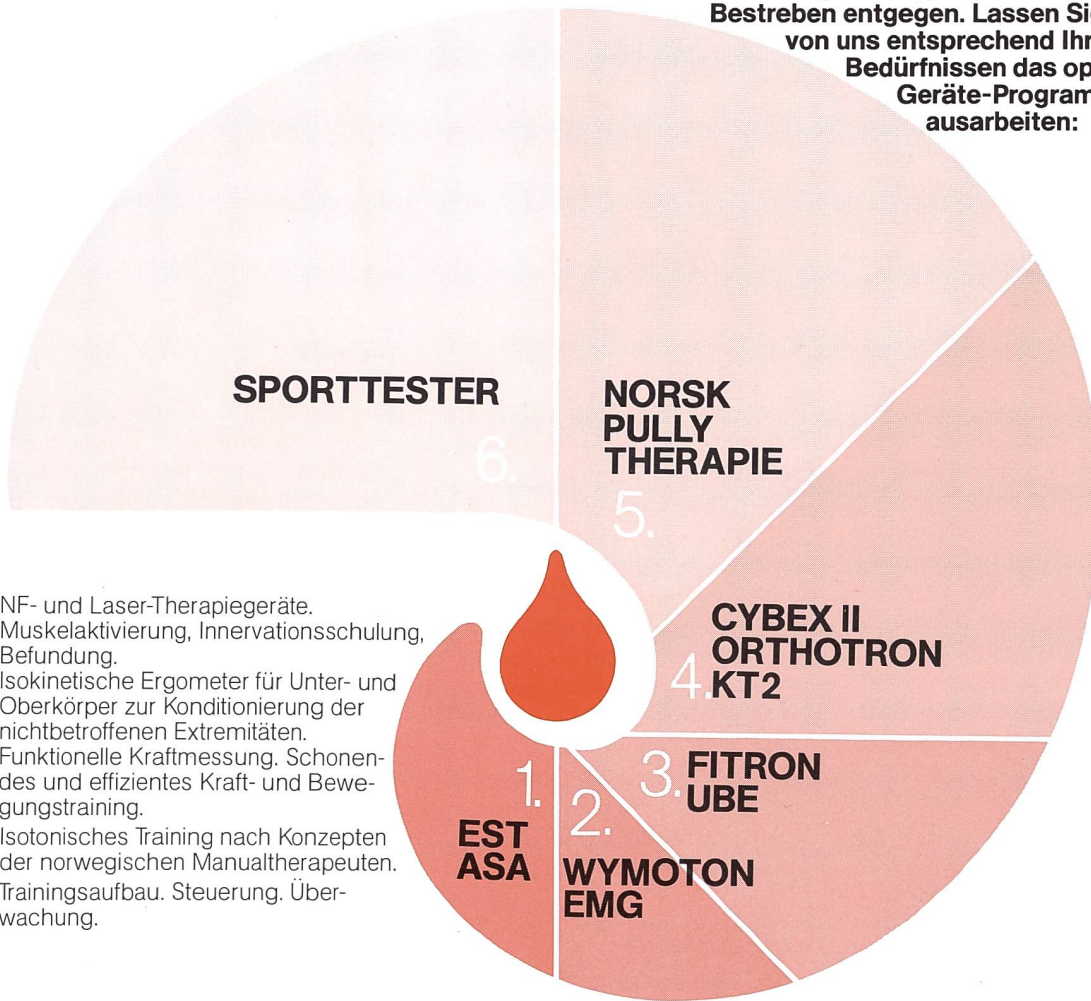


# PHYSIO- TRAININGS- THERAPIE

Kraft braucht jeder Mensch – nicht nur der Leistungssportler! Durch Schmerzen oder Verletzungen entstehen Kraftverluste, die nur durch gezieltes, fleissiges Üben wieder

wettgemacht werden können, damit die geschädigten und geschwächten Strukturen ihre alltäglichen und sportlichen Anforderungen erfüllen.

**Unsere neue «Trainings-Therapie» kommt diesem Bestreben entgegen. Lassen Sie sich von uns entsprechend Ihren Bedürfnissen das optimale Geräte-Programm ausarbeiten:**



1. NF- und Laser-Therapiegeräte.
2. Muskelaktivierung, Innervationsschulung, Befundung.
3. Isokinetische Ergometer für Unter- und Oberkörper zur Konditionierung der nichtbetroffenen Extremitäten.
4. Funktionelle Kraftmessung. Schonendes und effizientes Kraft- und Bewegungstraining.
5. Isotonisches Training nach Konzepten der norwegischen Manualtherapeuten.
6. Trainingsaufbau. Steuerung, Überwachung.

**Der Therapeut soll den Patienten nicht «gesundbehandeln», sondern der Patient muss sich «gesundtrainieren»!**

LEUENBERGER  
MEDIZIN  
TECHNIK AG **LNT**

Kanalstrasse 15, CH-8152 Glattbrugg, 01/810 46 00

**Check für die neue «Trainings-Therapie» einzulösen bei LEUENBERGER MEDIZINTECHNIK AG, Kanalstr. 15, 8152 Glattbrugg**

Senden Sie mir Ihre Unterlagen für  1.  2.  3.  4.  5.  6.

Name/Vorname: \_\_\_\_\_

Firma: \_\_\_\_\_

Strasse: \_\_\_\_\_

PLZ/Ort: \_\_\_\_\_

Telefon: \_\_\_\_\_

8509/LB8754

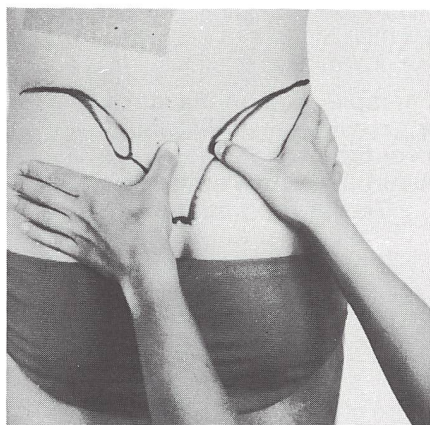


Abb. 11

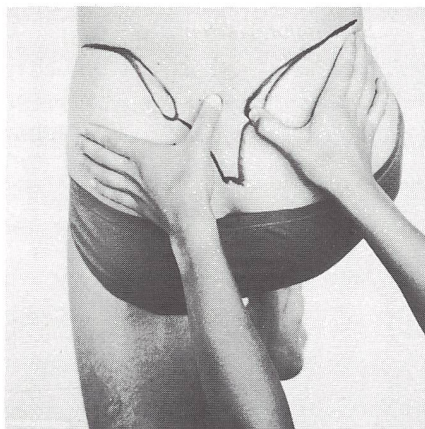


Abb. 12

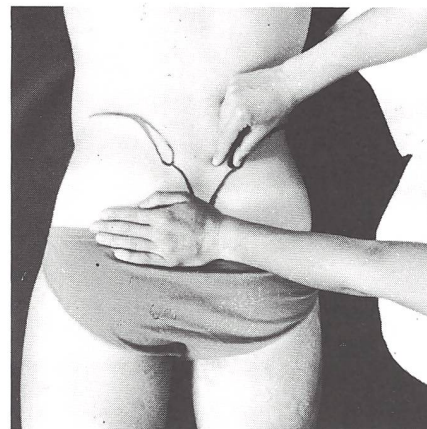


Abb. 13

sowie Injektionen in das schmerzende Gelenk, Anpassung eines Beckengurts, chiropraktische oder manuelle therapeutische Manipulationen gehen der funktionellen Behandlung voraus oder begleiten diese.

Wird nach Erreichen der Schmerzfreiheit mit passiven Methoden ganz auf die Korrektur von Haltung und Bewegung verzichtet, treten häufiger Rezidive auf, als wenn der Patient gelernt hat, wie er seine Iliosacralgelenke am Arbeitsplatz und bei täglichen Verrichtungen entlasten kann.

In den folgenden Abschnitten möchte ich einen Überblick über die vielfältigen Therapiemöglichkeiten geben. Es ist dann Sache des Therapeuten, von Injektionen abgesehen, in Absprache und Übereinstimmung mit dem behandelnden Arzt die für seinen Patienten wirksamsten Mittel auszuwählen.

### **Injektion von Medikamenten**

#### *Procaïninjektion:*

Procaïn hat eine antiphlogistische Wirkung. Alle reversiblen funktionellen Störungen verschwinden nach der Injektion oder werden stumm. Blockierte Bewegungssegmente können sich lösen.

Procaïn wird direkt ins Gelenk injiziert, dies kann mehrmals wiederholt werden.

#### *Sklerosierende Injektion nach Hackett:*

Dieser etwas massive Eingriff wird bei Hypermobilität angewandt. Durch Injektion einer sklerosierenden Flüssigkeit in die überdehnten Bandmassen entsteht dort eine entzündliche Reaktion. Dadurch kommt es zu einer Fibrinosierung und Verkürzung der elastischen Elemente. Die Schmerzen können auf diesem Wege erfolgreich beseitigt werden. Auch diese Injektion kann wiederholt werden, falls sich die Bänder wieder überdehnen.

### **Der Beckengurt**

Liegen objektive Anzeichen für eine Hypermobilität vor, sind gewaltsame manuelle Behandlungen kontraindiziert. Gelegentlich sind derartige häufig wiederholte Manipulationen gar die Ursache für eine Hypermobilität.

Neben der Injektion nach Hackett kann ein Beckengurt für eine weitgehende Ruhigstellung der Iliosacralgelenke sorgen. Dieser muss fest sein und breit genug, um vom lumbosacralen Übergang bis weit nach caudal das ganze Becken zu umschliessen. Damit die Gelenkpartner wirklich fest gegeneinander gepresst werden können, muss der Gurt durch eine Schnalle oder anderes verstellbar sein.

Die Bänder des Iliosacralgelenks können ihren physiologischen Tonus nur dadurch wiedergewinnen, dass sie für mehrere Monate von jeder Überlastung verschont bleiben.

### **Manuelle Therapie**

In der manuellen Therapie werden grundsätzlich Manipulationstechniken und Mobilitätstechniken unterschieden.

*Die Manipulation* des Iliosacralgelenks dient dem «Ausklinken» des Gelenks, das heisst: das Gelenk wird aus seiner Verklebung befreit. Das geschieht durch Rotation oder Spreizung.


*Die Mobilisation* schliesst alle rhythmisch federnden Grifftechniken ein. Diese dienen ebenfalls dazu, das blockierte Gelenk wieder frei beweglich zu machen.

Beide Techniken möchte ich mit einigen repräsentativen Beispielen näher erläutern.

#### *Manipulation der Iliosacralgelenke nach Kubis*

Der Patient befindet sich in Seitenlage, das betroffene Gelenk liegt unten. Es folgt die Verriegelung der Seitenlage wie wir sie auf der Skizze erkennen können (Abb. 14). Die LWS befindet sich dabei in ihrer Nullstellung oder einer leicht verstärkten Lordose. Die manipulierende Hand liegt dorsal am unteren

## Wir stellen das neue Free Line Gerätekonzzept von Nemectron vor:



### NEMECTRODYN®2 / ENDOVAC®2

Das Nemectrodyn®2 bietet die in der Elektrotherapie unentbehrlichen Behandlungsarten:

- **reine Mittelfrequenz** zur Erzeugung mittelfrequenter Wirkungen
- **zweipolige Interferenz** zur Erzeugung niederfrequenter Wirkungen in der Oberfläche
- **vierpolige Interferenz** zur Erzeugung nieder- und mittelfrequenter Wirkungen in der Oberfläche oder in der Tiefe des Gewebes

mit Sondereinrichtungen:

- **ENDODYN®** sichert und verbessert die Effektivität im gesamten Behandlungsgebiet.
- **ENDOSAN®** verstärkt die mittelfrequenten Wirkungen **NEU**
- **ENDOVAC®** erlaubt es, den Einfluss der Pulsation auf die Stromstärke ein- oder auszuschalten.

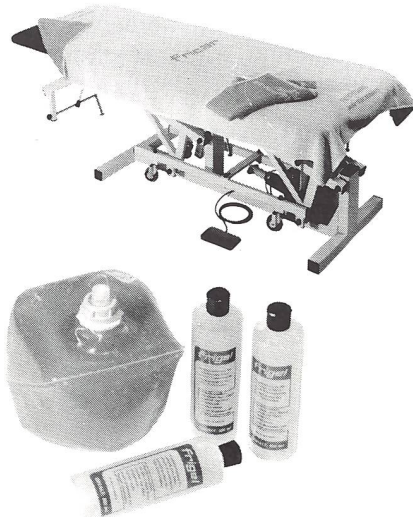kombinierbar mit Ihrem Ultraschall-Therapiegerät  
oder einem der Geräte von Dr. Born:

**IMPULSAPHON Mod. M 90, M 99, M 100, M 110**

**Ultraschall und Reizstrom kombiniert  
bringt rascheren Erfolg!**

**Verlangen Sie unser günstiges  
Eintauschangebot**

NEMECTRODYN®2 / ENDOVAC®2  
mit Ultraschallgerät IMPULSAPHON M 100  
auf Free Line Gerätewagen



## Verbrauchsmaterial

- Verwenden Sie die neuen hygienischen Frottée-Tücher **Frottesana** in Ihrer Praxis. **Frottesana**-Tücher sind nach dem Sanitized-Verfahren antimikrobiell behandelt: Das einzige Frottée-Tuch, das Sie vor Hautpilzen und geruchsbildenden Bakterien sicher sein lässt.

● **FROTTESANA** Handtuch 50 x 70 cm

● **FROTTESANA** Liegen-, Sauna- u. Badetuch 100 x 200 cm

● **KENKOH-Noppensandalen**

● **FRIGEL Ultraschall-Kontaktgel**

Schweizerfabrikat – hautfreundlich – Ph-Wert dem Säuremantel der Haut angepasst – fettet nicht – Lieferbar in 0,5-Liter-Fläschchen und in 5-Liter-Grosspackungen.

**Wir senden Ihnen gerne ein Muster**

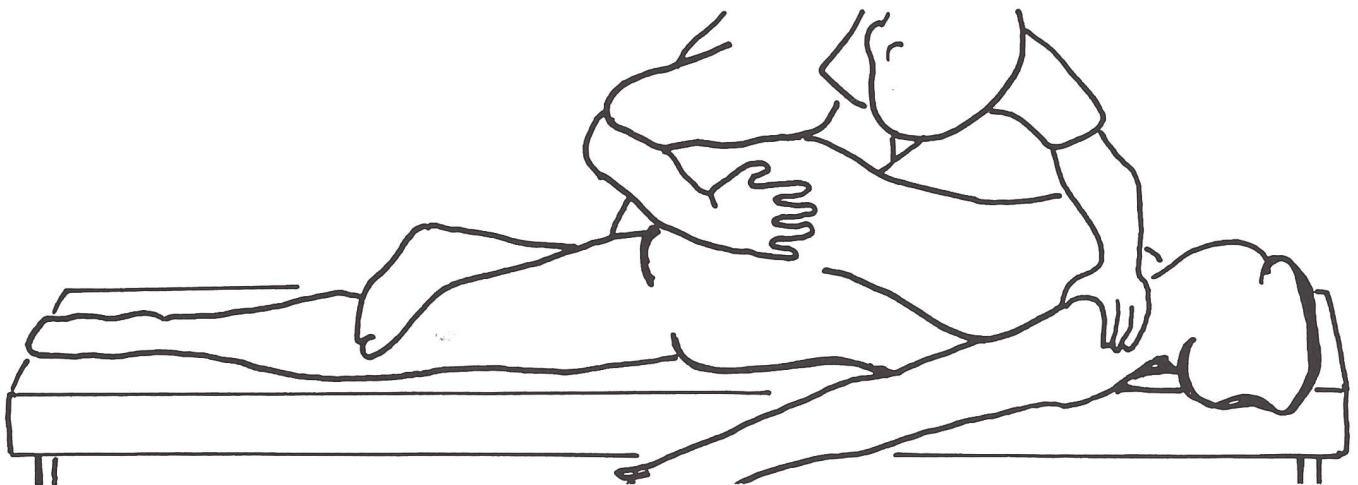


Abb. 14 (nach Lewit)

Kreuzbeinende. Der Stoss wird in ventraler Richtung abgegeben.

*Mobilisation der Iliosacralgelenke mit dem Kreuzgriff nach Stoddart*

Der Patient liegt auf dem Bauch. Das Os pisiforme der einen Therapeutenhand liegt an der Spina iliaca posterior superior, die andere Hand liegt auf der Kreuzbeinspitze. Mit den gestreckten Armen wird nun ein leichter federnder Druck von oben auf beide Kontrapunkte ausgeübt, wobei diese gleichzeitig leicht gespreizt werden (Abb. 15). Durch diese rhythmische Mobilisation können sich beide knöchernen Strukturen sehr bald wieder gegeneinander bewegen.

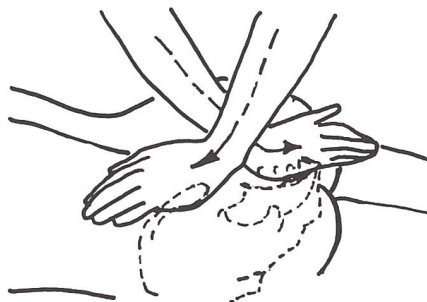

Abb. 15 (nach Lewit)

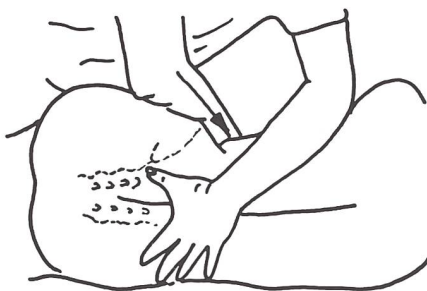

Abb. 16 (nach Lewit)

*Mobilisationstechnik in Seitlage*

Der Patient in Seitlage beugt das obere Bein und stützt es mit dem Knie auf der Behandlungsbank ab. Der Therapeut legt seinen fusswärtsgerichteten Arm mit Ellbogen und Unterarm auf die Gegend der Spina iliaca anterior superior so auf den Beckenkamm, dass der Unterarm schräg nach ventral/medial/cranial weist. In dieser Richtung wird ein federnder Druck auf die Beckenschaukel ausgelöst, was dorsal ein Aufklappen des oben liegenden Iliosacralgelenks bewirkt. Der Daumen der andern Hand tastet die federnde Bewegung zwischen Spina iliaca posterior superior und Kreuzbein. Man

muss genau darauf achten, dass sich die Lage des Beckens durch den Schub *nicht* verändert (Abb. 16).

**Physikalische Anwendungen**

*Wärmeanwendung*

Fango, Wickel im LWS-Kreuzbeinbereich zur Muskelentspannung und Vorbereitung auf die Bewegungstherapie.

*Kälteanwendung*

Lokale Eisanwendungen über dem

betroffenen Gelenk zur Schmerzlinderung und um reaktiv die Durchblutung zu fördern.

*Bindegewebsstechniken*

Strichtechniken der Bindegewebsmassage über dem betroffenen Gelenk werden gelegentlich vom Patienten als sehr angenehm empfunden und wirken kombiniert mit der Eisanwendung deutlich schmerzlindernd.

**Anleitung des Patienten für sein Haltings- und Bewegungsverhalten**

Ein entscheidender Punkt in der Behandlung dieser Patienten ist die Anleitung für das Verhalten bei alltäglichen Verrichtungen im Haushalt und am Arbeitsplatz. Ohne Einsicht in die Notwendigkeit seiner Mitarbeit kann kein Patient eine dauerhafte Besserung erwarten.

Unsere Anleitungen beziehen sich auf:

*1. Lagerungen und Entlastungsstellungen*

Entlastungsstellungen in Rückenlage, Bauchlage, Halbseitenlage, im Sitzen und im Stehen. (Klein-Vogelbach Therapeutische Übungen zur funktionellen Bewegungslehre, S. 131-134, Springer 1978)

*2. Gebrauchsbewegungen*

Drehen im Bett, Aufsitzen, Sitzverhalten mit und ohne Rückenlehne, Bückverhalten.

# CHATTANOOGA HYDROCOLLATOR

Die saubere Alternative, feuchte Wärme einfach anzuwenden!

Wirtschaftlich im Einsatz ● Sauber im Gebrauch ● Klinisch erprobt

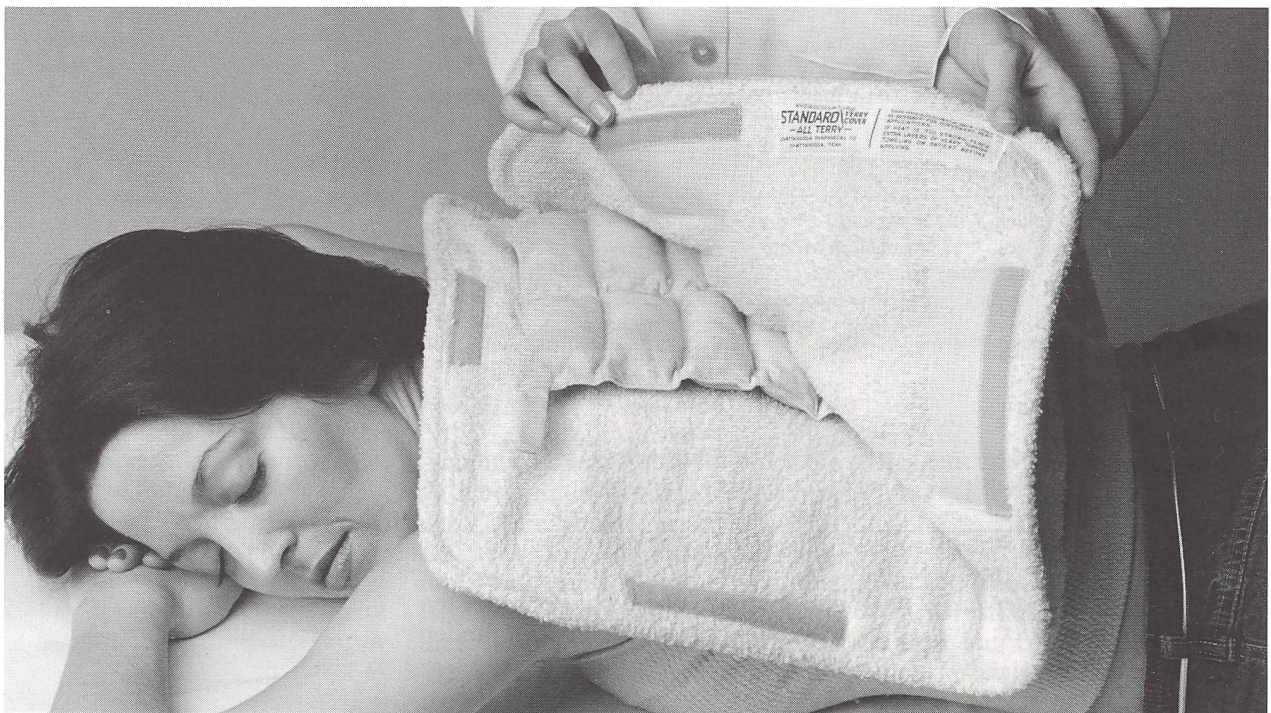
## Feuchte Wärme – genau dosierbar

HYDROCOLLATOR Dampfkompresen werden im Wasser erwärmt, dann in eine Frottéhülle eingeschlagen und auf die Körperstelle gelegt.

Die in verschiedenen Grössen und Formen lieferbaren Kompresen enthalten ein Mineral, das Wasser absorbiert und nach Erwärmung die feuchte Wärme während ca. 30 Minuten langsam wieder abgibt.

Die Kompresse vermag ein Mehrfaches ihres eigenen Gewichtes an Wasser zu speichern, ohne jedoch zu tropfen. Es gibt keine schmutzigen Tücher und Wäsche, keine Wasserlachen.

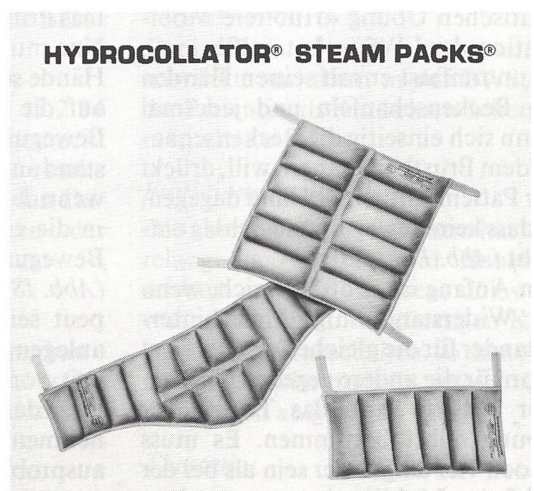
HYDROCOLLATOR Dampfkompresen sind im wahrsten Sinne des Wortes *eine saubere Sache*.



Zur Aufbereitung gibt es leistungsfähige Wärmeerzeuger in verschiedenen Grössen, vom handlichen Tischgerät bis zum fahrbaren Mehrplatz-Apparat.

HYDROCOLLATOR Dampfkompresen lassen sich sogar in einer Pfanne erwärmen, wenn es um Einzelbehandlungen geht.

Fordern Sie ausführliche Unterlagen an über das saubere Dampfkompresen-System HYDROCOLLATOR. (Übrigens: es gibt auch HYDROCOLLATOR Eiskompresen)



HYDROCOLLATOR Dampfkompresen

Zuständig für den Physiotherapie-Bedarf

REHABILITATIONSHILFEN  
PHYSIKALISCHE MEDIZIN

Succ. E. Blatter  
**DrBlatter+Co**

Staubstrasse 1 8038 Zürich  
Postfach 566 Tel. 01 482 1436  
Telex 58867 ekb ch Cables: blatterco

## Therapeutische Übungen

Mit den therapeutischen Übungen verfolgen wir verschiedene Ziele:

- 1) Durch schonende Mobilisation sollen eventuelle Verklebungen der Iliosacralgelenke gelöst werden.
- 2) Durch Dehnen der verkürzten Hüftgelenksmuskulatur soll die potentielle Beweglichkeit des Beckens wieder hergestellt werden.
- 3) Durch Mobilisation der Teilsteifigkeiten der WS (vor allem der LWS) soll eine Überlastung im iliosacralen Bereich vermieden werden.
- 4) Das Becken soll beim Gehen reaktiv am Standbein und ventral am Brustkorb verankert werden.
- 5) Die Anordnung der Teilgewichte in der Statik muss so verändert werden, dass die Iliosacralgelenke weitgehend entlastet sind.

zu 1)	zu 2)	zu 3)	zu 4)	zu 5)
<ul style="list-style-type: none"> <li>• hubfreie Bewegungen der LWS mit gezieltem Widerstand</li> <li>• Selbstmobilisationsübung</li> <li>• therapeutische Übungen: Der Yogi Der Korkenzieher</li> </ul>	<ul style="list-style-type: none"> <li>• Muskeldehnungen – PNF (Hold-relax) – Dehnlagerungen – Dehnübungen – Techniken der Manualtherapie</li> </ul>	<ul style="list-style-type: none"> <li>• hubfreie, hubarme Mobilisation der Teilsteifigkeiten der WS</li> </ul>	<ul style="list-style-type: none"> <li>• funktionelles Abduktorentraining</li> <li>• funktionelles Bauchmuskultraining</li> <li>• gangtypische Bewegungsabläufe</li> <li>• Gangschulung</li> </ul>	<ul style="list-style-type: none"> <li>• Klötzlispiel</li> <li>• Beinachsenbelastung</li> </ul>

*Hubfreie Bewegungen der LWS mit gezieltem Widerstand in:*

- *Lateralflexion:* (geeignet zum Selbsttraining des Patienten)

Der Patient beginnt mit der therapeutischen Übung «Hubfreie Mobilisation der LWS in Lateralflexion». Dann umfasst er mit seinen Händen die Beckenschaufeln und jedesmal wenn sich einseitig die Beckenschaufel dem Brustkorb nähern will, drückt der Patient mit seiner Hand dagegen, so dass kein Bewegungsaus Schlag entsteht (Abb. 17).

Am Anfang ist es oft hilfreich, wenn der Widerstand einige Male hintereinander für die gleiche Seite und erst dann für die andere gegeben wird.

Der Patient kann das Tempo der Übung selbst bestimmen. Es muss jedoch viel langsamer sein als bei der hubfreien Mobilisation.

Der Widerstand am Becken bewirkt, dass eine geringfügige Bewegung zwischen Kreuzbein und Becken geschieht, welche im günstigsten Fall die Verklebung löst. Ganz sicher aber entsteht eine Druckentlastung

im Gelenk, die von den meisten Patienten als angenehm empfunden wird.

- *Flexion/Extension:* (mit Hilfe des Therapeuten)

Das Prinzip ist hier genau das gleiche. Nur muss jetzt der Therapeut seine Hände so am Becken anlegen, dass er auf die vom Patienten eingeleitete Bewegung einen gezielten Widerstand ausüben kann. Am besten ist es, wenn der Widerstand einige Male erst in die eine und dann in die andere Bewegungsrichtung gesetzt wird (Abb. 18+19). Wo und wie der Therapeut seine Hände am wirksamsten anlegen soll kann nicht mit Sicherheit voraus gesagt werden. Es muss für jeden Patienten und im Einvernehmen mit diesem stets aufs Neue ausprobiert werden.

*Selbstmobilisationsübung nach Sachse*

Der Patient befindet sich im Knie-Unterarmstütz am Rande der Bank. Dabei hat ein Knie keinen Kontakt zur Bank, der Vorfuss dieses Beins ist

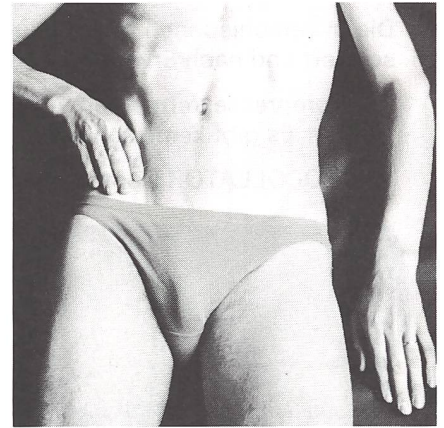

Abb. 17

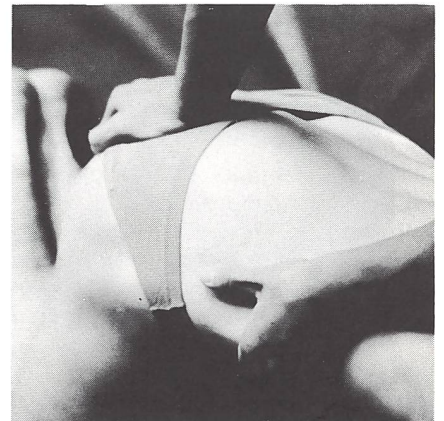


Abb. 18

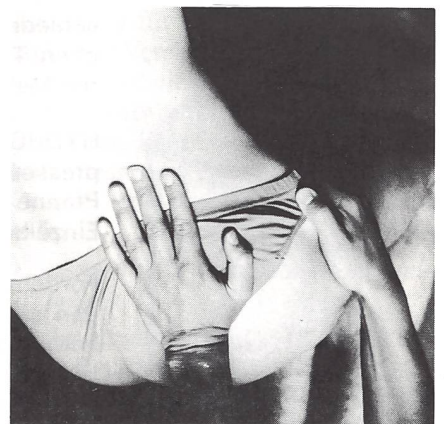

Abb. 19

am Unterschenkel des Stützbeins oberhalb der Knöchel dorsal eingehängt (Abb. 20).

Das hängende Bein-Beckengewicht soll zu einer Horizontaladduktion im

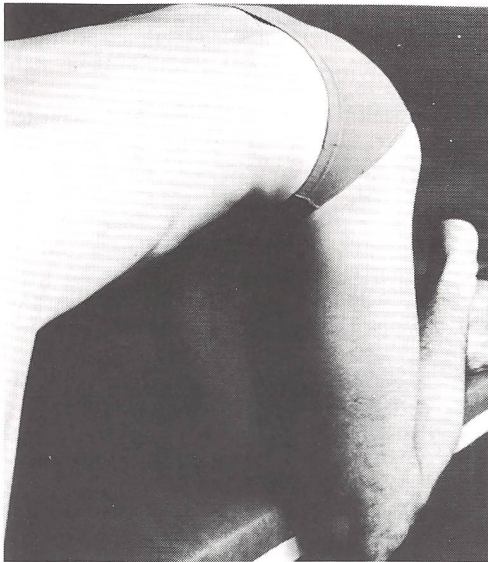

Abb. 20




Abb. 21

Hüftgelenk des Standbeins und damit zu einer Vorspannung im gleichseitigen Iliosacralgelenk führen.

Bremst der Patient das Becken-Bein-gewicht nicht, nimmt er ein Spannungsgefühl im Iliosacralgelenk wahr. In diesem Augenblick führt er eine vertikale minimal federnde Bewegung mit dem herabhängenden Knie nach unten aus, wobei das Spannungsgefühl im Iliosacralgelenk etwas zunimmt. Dann entspannt er sich wieder ohne dabei das Bein aktiv zu heben, da damit die Vorspannung im Iliosacralgelenk verloren ginge (Abb. 21). Durch diesen Bewegungsimpuls wird das Iliosacralgelenk auf der unterstützten Seite mobilisiert. Es ist wichtig, dass sich der Patient auf einer harten Unterlage befindet, wobei das belastete Knie unterpolstert sein muss.

### Beispiel eines Patientenstatus

*Funktioneller Status:* V.S/R.P  
13.2.84/1.10.84

*Patient:* Fr. Sch. 1923

#### *Kondition:*

Diagnose: Chronisches Cervical- und Lumboischialgie-Syndrom rechts  
Ärztliche Verordnung: Lockerungsübungen, Massage

*Anamnese:* Seit 2 Jahren leidet die Patientin unter Gefühlsstörungen in den Zehen, Brennen des ganzen Fußes re > li. Seit Weihnachten 83 Gefühlsstörungen auch im re Arm. Die Beschwerden kommen und gehen und es gibt auch beschwerdefreie Tage. Bei schwerer Arbeit nehmen die lumbalen und cervicalen Schmerzen zu.

*Beruf:* Hausfrau, 2x pro Woche Büro-reinigen

*Hobby:* Langlauf, Velofahren

Bei der 1. Behandlung am 13.2.84 konnte nur ein Teilstatus gemacht werden, da die Patientin starke Schmerzen hatte. Die fehlenden Daten wurden mit Abklingen der Schmerzen fortlaufend ergänzt.

#### *Konstitution:*

160 cm/75 kg/normaler Körperbau – Spurbreite, + TP-Abstand, + Gewicht am Becken, Bauch und Busen

#### *Statik:*

Ein ausgeprägter Hohl-Rundrücken mit Flexionsstellung des Beckens in den Hüftgelenken, einer ++ BWS mit einer verlängerten Kyphose bis ca. C4, C5

*Gewichtsverteilung in bezug auf die mittlere Frontalebene:*

Becken und Bauch vorn/Brustkorb hinten/Kopf vorn

*Schubbelastung:* lumbal doppelt: Becken-Bauch zieht nach vorn unten, Brustkorb rutscht nach hinten unten ab; cervical doppelt: Kopf zieht nach vorn unten, Brustkorb rutscht nach hinten unten ab.

#### *Beweglichkeit:*

*Wirbelsäule:* allgemein eingeschränkt, vor allem in der BWS, da die Patientin als Kind einen Scheuer-mann hatte.

#### *Funktionelles Problem:*

Die übergewichtige Patientin hat jahrelang als Putzfrau und Hausfrau schwer arbeiten müssen. Dies ist wahrscheinlich in ungünstigen Körperstellungen geschehen, so dass Abnützungserscheinungen gefolgt von Schmerzen aufgetreten sind.

#### *Therapie:*

Das Therapieziel wurde zu diesem Zeitpunkt mehr auf Schmerzlinde-rung und Entlastung ausgerichtet. Fango lumbal und cervical, Entlastungsstellungen, hubfreie und widerlagernde Mobilisation, Schlingentisch.

### Verlauf:

Die cervicalen Schmerzen haben sich bald gebessert, dafür haben die lumbalen Schmerzen zugenommen. Vor allem empfand die Patientin das dauernde Brennen im rechten Fuss sehr störend. Sie war wiederholt in chiropraktischer Behandlung.

Am 25.5.84 wollte die Patientin selbst einmal eine Pause einlegen, da es ihr allgemein besser ging.

Am 1.10.84 meldete sich die Patientin wieder mit einer Verordnung wegen chronischem Lumbovertebralsyndrom. Das Brennen im rechten Fuss war so stark geworden, dass die Patientin nachts nicht mehr schlafen konnte.

Am 15.10.84 habe ich die Behandlung von Frau Sch. übernommen. Sie gab deutliche Schmerzen genau über dem re ISG an. Patrick-Phänomen und Spine Test waren rechts positiv. Ebenfalls auf ein ISG-Syndrom mit pseudoradikulärer Ausstrahlung wies ihre Konstitution und Statik hin: Typ Belastungsbecken noch verstärkt durch Übergewicht. + TP-Abstand ohne Verankerung des Beckens beim gewohnheitsmässigen Stehen auf dem rechten Bein.

### Therapie:

- Eis- und BGM-Striche über dem re ISG
- Mobilisationsübungen, hubfreie Bewegungen der LWS mit gezieltem Widerstand
- Selbstmobilisationsübungen
- Beckenverankerung und Symmetrie bewusst machen, funktionelles Abduktorentraining
- Klötzlenspiel
- Instruktion für Stellungen im Haushalt
- Hinweis: beim Stehen beide Beine gleichmässig zu belasten.

Nach wenigen Behandlungen ist das Brennen im re Fuss verschwunden. Auch die lokalen Schmerzen am ISG sind verschwunden. Am 19.12.84 konnte die Therapie abgeschlossen werden. Die Patientin wird weiterhin

ihr Heimprogramm machen, sie war mit dem Behandlungsergebnis zufrieden.

### Literaturnachweis

- Dvorák/Dvorák/Schneider, 1984, Manuelle Medizin, Springer-Verlag
- Grieve, Elisabeth F.M., 1982, «Mechanical dysfunction of the sacro-iliac joint», S. 46-52, Int. Rehabil. Med. 5
- Kapandij, I.A., 1974, The Physiology of the Joints, Churchill Livingstone Verlag
- Klein-Vogelbach, 1984, Funktionelle Bewegungslehre, Springer-Verlag
- Klein-Vogelbach, 1978, Therapeutische Übungen zur funktionellen Bewegungslehre, Springer-Verlag
- Lewit, Karel, 1983, Manuelle Medizin im Rahmen der medizinischen Rehabilitation, Johann Ambrosius Barth Verlag Leipzig
- Mink, E., 1978, «Der Beckenring in ganz-

heitsmedizinischer Betrachtung aus gynäkologischer und neuraltherapeutischer Sicht», S. 456-465, Phys. Med. u. Reh. 10/78, 19. Jahrgang

- Schlenzka, W., 1980, «Die Besonderheiten der Iliosacralgelenke», S. 1133-1134, Münch. med. Wschr. 122 (1980) Nr. 32/33
- Trost, H., 1981, «Die Affektion der Iliosacralgelenke und ihre Diagnose», S. 95-123, Fortbild. K. Rheumatol. Bd. 6, Karger-Verlag, Basel
- Wachsmuth/Lanz, 1984, Praktische Anatomie, Becken 2. Band, Teil 8A, Springer-Verlag
- Schweizerische Ärztesgesellschaft für manuelle Medizin, Dokumentationen 1983
- Schmid/Selvik/Olsson/Egund, 1978, «Movements in the sacro-iliac joint demonstrated with Roentgenstereophotogrammetry», S. 833-845, Acta Radiologica Diagnosis 19


## Industrienachrichten Nouvelles de l'industrie

### Neu von Silent Gliss. Das elektrische Streifenvorgang-System 2850 - ideal für den Wohnbereich

Warum ein elektrisches Streifenvorgang-System für den Wohnbereich? Neben dem zweifellos gebotenen Komfort und einem Hauch von Luxus sind es vor allem auch praktische Gründe. Durch einfachen Knopfdruck auf den Wandschalter öffnet, schliesst und dreht sich der elektrische Streifenvorhang. Auf Wunsch lässt sich diese Anlage sogar mit einer Infrarot-Fernbedienung betätigen.

Das Herz des neuen Silent Gliss Systems besteht aus einem völlig neu entwickelten Motor, der sich durch eine äusserst einfache Konstruktion und eine hohe Funktionssicherheit auszeichnet. Die montagefertige Baueinheit ermöglicht eine besonders einfache Montage. Selbst eine mehrteilige und asymmetrische Vorgangaufteilung ist möglich. Eine grosse Anzahl verschiedenster

Streifenkollektionen sind erhältlich. Darunter exklusive, von bekannten Künstlern handbemalte Ausführungen. Mit Silent Gliss Streifenvorhängen lässt sich für jeden Wohn-



Grosszügige Fensterfront mit den attraktiven, elektrisch bedienbaren Silent Gliss Streifenvorhängen.

raum eine persönliche, unverwechselbare Atmosphäre schaffen. Der Verkauf erfolgt über den Fachhandel.

#### Hersteller:

Von Dach + Co, Silent Gliss, 3250 Lyss  
Tel. 032 84 27 42, Telex 934 496 voda ch



Auf vielfachen Wunsch  
auch **1986 wieder in der Schweiz:**

## AKUPUNKT – MASSAGE nach Penzel

**20.10. – 24.10.1986**

Einführungskurs in Filzbach/Kerenzerberg

Fordern Sie unsere  
**kostenlosen Informationen** an!

AKUPUNKT – MASSAGE nach Penzel für  
alle, die sicher, berechenbar und erfolg-  
reich therapieren und damit Menschen  
helfen wollen.

## 中華按摩

Internationaler Therapeutenverband  
AKUPUNKT-MASSAGE nach Penzel  
Sektion Schweiz

Fritz Eichenberger, An der Burg 4,  
8750 Glarus, Telefon 058/61 21 44

**criojet**

## Die Therapie, die aus der Kälte kommt



Nutzen auch Sie  
die Weltraumkälte in Ihrer Praxis!

Die schmerzfreie Behandlungsmethode gegen

- entzündlichen Rheumatismus
- degenerativen Rheumatismus
- Weichteilrheumatismus

Diese Erfolgstherapie aus Japan bringt Ihren Patienten  
schnelle Schmerzlinderung, Tiefenwirkung im Gelenk, Ver-  
besserung des Stoffwechsels, Mobilisierung

**Lumecor**

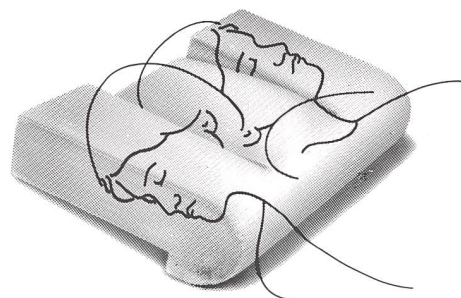
Lumecor AG  
8401 Winterthur  
Tel. 052/29 77 44 – 29 89 80

**the  
pillow®**

Die orthopädische Kopf- und  
Nackenstütze

**aufgrund der ausgedehnten klinischen  
Prüfung indiziert bei**

Zervikalsyndrom, Schulter-Armsyn-  
drom, Spondylose, Bandscheiben-  
schäden, cP im HWS-Bereich,  
M. Bechterew, hartnäckigem auch  
nächtlichem Kopfweh, Spannungs-  
kopfwahl, Haltungsproblemen



**Das alte, spezifische Problem:**

Um Kopf und Nacken richtig zu stüt-  
zen, braucht es in Rückenlage relativ  
wenig Material, in Seitenlage aber  
muss der viel grössere Raum  
zwischen Seite des Kopfes und Seite  
der Schulter aufgefüllt werden:  
eigentlich würde man dafür 2 Kissen  
brauchen!

**Eine originelle Lösung:**

Es braucht eine unkonventionelle  
Idee: the pillow® ist im Wesentlichen  
die Kombination zweier Leitideen:  
eine «eingebaute» Nackenrolle und  
höhere Seitenteile. Durch die  
höheren Seitenteile bleibt die HWS  
in Seitenlage gestreckt; die Nacken-  
rolle bewirkt einen leichten unauffäl-  
ligen Extensionseffekt und erlaubt  
die uneingeschränkte Bewegungs-  
freiheit während dem Schlaf.  
the pillow® ist sozusagen «zwei  
Kissen in einem».

**Import: BERRO AG, BASEL**

Senden Sie mir bitte:

- Dokumentation über «the pillow®»  
 \_\_\_\_\_ Prospekte zum Auflegen

Senden Sie bitte den Coupon an:

**Aichele Medico AG, 4012 Basel**  
Kannenfeldstrasse 56, Telefon 061/44 44 54