Zeitschrift: Physiotherapeut : Zeitschrift des Schweizerischen Physiotherapeutenverbandes = Physiothérapeute : bulletin de la Fédération Suisse des Physiothérapeutes = Fisioterapista : bollettino della Federazione Svizzera dei Fisioterapisti

Herausgeber: Schweizerischer Physiotherapeuten-Verband

Band: 25 (1989)

Heft: 1

Artikel: Knieschmerzen

Autor: Kohn, D.

DOI: https://doi.org/10.5169/seals-929997

Nutzungsbedingungen

Die ETH-Bibliothek ist die Anbieterin der digitalisierten Zeitschriften auf E-Periodica. Sie besitzt keine Urheberrechte an den Zeitschriften und ist nicht verantwortlich für deren Inhalte. Die Rechte liegen in der Regel bei den Herausgebern beziehungsweise den externen Rechteinhabern. Das Veröffentlichen von Bildern in Print- und Online-Publikationen sowie auf Social Media-Kanälen oder Webseiten ist nur mit vorheriger Genehmigung der Rechteinhaber erlaubt. Mehr erfahren

Conditions d'utilisation

L'ETH Library est le fournisseur des revues numérisées. Elle ne détient aucun droit d'auteur sur les revues et n'est pas responsable de leur contenu. En règle générale, les droits sont détenus par les éditeurs ou les détenteurs de droits externes. La reproduction d'images dans des publications imprimées ou en ligne ainsi que sur des canaux de médias sociaux ou des sites web n'est autorisée qu'avec l'accord préalable des détenteurs des droits. En savoir plus

Terms of use

The ETH Library is the provider of the digitised journals. It does not own any copyrights to the journals and is not responsible for their content. The rights usually lie with the publishers or the external rights holders. Publishing images in print and online publications, as well as on social media channels or websites, is only permitted with the prior consent of the rights holders. Find out more

Download PDF: 04.07.2025

ETH-Bibliothek Zürich, E-Periodica, https://www.e-periodica.ch

Knieschmerzen

*Originalbeitrag von Dr. med. D. Kohn, Hannover**

Schmerz und Funktionsverlust sind die wichtigsten Ursachen, die den Kniepatienten veranlassen, den Rat eines Orthopäden zu suchen (8). Die zugrunde liegende Erkrankung oder Verletzung lässt sich bei genügender Erfahrung des Untersuchers und bei Einsatz der zur Verfügung stehenden technischen Hilfsmittel zumeist sicher diagnostizieren. Das Spektrum der therapeutischen Möglichkeiten wurde in den letzten Jahren insbesondere durch die Einführung endoskopischer Verfahren entscheidend erweitert (4).

Die vorliegende Arbeit soll die wichtigsten Ursachen von Schmerzen im Kniegelenksbereich darstellen. Ebenso werden wichtige, zur Diagnose führende Schritte und einige mögliche therapeutische Ansätze genannt. Als Ordnungsprinzip bot sich ein Vorgehen anhand des anatomischen Aufbaus des Kniegelenkes an.

Kniebinnenraum

Das Kniegelenk besitzt die grösste Knorpeloberfläche und die grösste synoviale Oberfläche aller menschlichen Gelenke (8). Gelenkknorpel, Synovialmembran und Menisci bilden die Oberfläche des Gelenkraumes. Der Knorpel ist frei von Nervengewebe, ebenso sind es die zentralen zwei Drittel der Menisci (2). Die Meniskusperipherie sowie die Gelenkschleimhaut sind vakularisiert und innerviert. Auch die Kreuzbänder sind vaskularisiert und innerviert. Sie liegen intrakapsulär, aber extrasynovial. Auch der Knochen besitzt bis in den subchondralen Bereich eine Gefäss- und Nervenversorgung.

1. Knorpeloberflächen

1.1.Arthrose

Im höheren Lebensalter ist die Gonarthrose häufigste Ursache von Knieschmerzen *(Tab. 1)*. Der Verschleiss der knorpeligen Oberflächen der Gelenkkörper verursacht bei Erregung der subchondralen Nervenendigungen einerseits und über eine Reizung der synovialen Rezeptoren andererseits durch die entstehenden Metaboliten Schmerzen. Arthroseschmerzen werden besonders während und nach körperlicher Belastung («Belastungsschmerz») und beim Wechsel von Ruhe zur Bewegung («Anlaufschmerz») empfunden. Mit fortschreitender Gelenkdestruktion wird das schmerzfreie Intervall zwischen Anlaufschmerz und Belastungsschmerz kürzer und spätestens jetzt eine Therapie dringlich. Die Diagnose der Gonarthrose ergibt sich ohne Schwierigkeit aus Beschwerden, klinischem Befund und Röntgenbefund. Das Spektrum der Therapiemöglichkeiten reicht von einfachen Massnahmen wie Reduzierung der Gelenkbelastung durch Umstellung der Lebensweise und Gabe antiphlogistischer und analgetischer Medikamente über achsenkorrigierende oder achsenverändernde Operationen an den langen Röhrenknochen der unteren Extremität bis zum teilweisen oder kompletten Ersatz des Kniegelenkes durch Endoprothesen. Dabei ist der Ersatz der Gleitflächen des Kniegelenkes unter Erhalt der natürlichen Bandführung vom totalen Gelenkersatz, bei dem die eingebaute Prothese stabilitätsgebende Funktion erhält, zu unterscheiden.

Eine Sonderstellung nimmt die Arthrose der patellofemoralen Gleitverbindung ein, die zusammen mit der Arthrose des femorotibialen Gelenkes jedoch auch isoliert auftreten kann. Geht diese besonders gut auf sogenannten tangentialen Röntgenaufnahmen des Gelenkes sichtbare Veränderung mit einer Lateralverschiebung der Kniescheibe einher, kann dem betreffenden Patienten mit einem wenig aufwendigen Eingriff, der Spaltung des lateralen Retinakulums, oft erhebliche Erleichterung verschafft werden.

Besondere Betrachtung verdienen auch die asymmetrischen Arthrosen des femorotibialen Gelenkes. Bei O-Bein und X-Bein sind die Belastungen des medialen bzw. des lateralen Gelenkkompartimentes besonders stark. Es kommt zur Ausbildung einer Arthrose im betreffenden Gelenkteil. Bei der medialen Gonarthrose kann teilweise durch eine technisch-orthopädische Massnahme, die Erhöhung der Schuhsohle längs ihres lateralen Randes («laterale Schuhranderhöhung»), der mediale Schmerz gelindert werden. Operativ kann bei asymmetrischer Arthrose ausschliesslich der betreffende Gelenkteil durch einen «unikompartimentalen Gleitflächenersatz» endoprothetisch ersetzt werden.

In den letzten Jahren wird versucht, bei örtlich begrenztem Knorpelschaden durch Anschleifen des sklerotischen subchondralen Knochens bis zum Auftreten punktförmiger Blutungen die Bildung von Narbenknorpel und damit die Defektheilung der beginnenden

Heranwachsende, männlich	M. Osgood Schlatter, Osteochondrosis dissecans
Heranwachsende, weiblich Erwachsenenalter, Sportler	Patellofemorales Schmerzsyndrom Kapselbandläsionen, Meniskusläsionen
Mittleres Lebensalter	Meniskusläsionen, rheumatoide Arthritis, patellofemorale Arthrose
Höheres Lebensalter	Gonarthrose

Tab. 1: Alters- und geschlechtstypische Ursachen von Kniebeschwerden (nach (8)).

*Orthopädische Klinik der Medizinischen Hochschule Hannover im Annastift e. V.

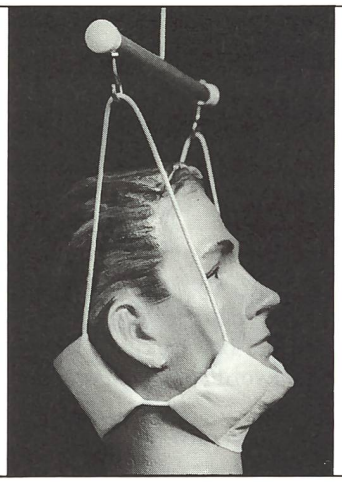

Die Sache mit dem Zug

Bei unsern **Kopfhaltern** verbinden zwei durchgehende Rundkordeln die beiden Polsterauflagen, die den Zug auf Kinn und Okziput automatisch ausgleichen.
Die Polster aus Flanell oder Gaze sind angenehm weich, saugfähig und schmiegsam. Unsere Einpatienten-Kopfhalter passen zu allen vorhandenen Zuggeräten.

Kopfhalter aus Flanell per Dz. Fr. 48.–
Kopfhalter aus Spital-Gaze per Dz. Fr. 42.–

Verlangen Sie unsern Gesamtkatalog über weitere orthopädische Spezialitäten.

E. Blatter + CO AG

Bedarf für die physikalische Medizin
Staubstrasse 1, 8038 Zürich
Telefon 01 - 482 14 36

FYSIO- VACANCES

Preiswerte Ferien im In- und Ausland!

Tauschen Sie während der Ferien ihre Wohnung mit Kollegen, Krankengymnasten-Physiotherapeuten.

Preiswerte Ferien in der Bundesrepublik Deutschland, Holland, Belgien, Frankreich, Österreich und der Schweiz!

Für weitere Auskünfte schreiben Sie an:
Fysio-Vacances
Peyerstraat 77
NL-6101 GB Echt Holland

Keilkissen

(Brügger-Methode)

ab 2 – 11 Stk.	Fr. 16.–
ab 12 Stk.	Fr. 14.–

Physiotherapie P. Kunz
Zentrum Chly Wabere, 3084 Wabern
Telefon 031 / 54 54 40

Schmerzfrei und gesund sitzen mit Thergofit-Rückenmulden

Neun von zehn Menschen haben eine Lebensweise, die zu schmerzhaften Haltungsschäden führt. Zu den wichtigsten Ursachen dieses häufigen Leidens zählt die Überbelastung der Wirbelsäule durch falsches Sitzen. Anatomisch richtiger Sitzkomfort drängt sich deshalb auf. Die Rückenmulde Thergofit wurde aufgrund neuester physiotherapeutischer Erkenntnisse entwickelt. Sie verteilt das Gewicht gleichmässig auf Gesäss- und Beinmuskulatur und entlastet die Rückenmuskulatur spürbar.

Fachleute verwenden die Rückenmulden als zusätzliche Hilfe zur medizinischen Behandlung. Thergofit-Rückenmulden können auf jede Art von Sitzflächen gelegt werden. Physiotherapeuten und Ärzte erhalten gratis eine umfangreiche Dokumentation und ein Demonstrationsmodell für das Wartezimmer bei:

THERGOfit AG
Sarganserstrasse 35
7310 Bad Ragaz **Tel. 085/9 38 38**

中華按摩

AKUPUNKT-MASSAGE nach Penzel

Es ist nicht unsere Art, viele Worte zu machen. Wir wollen Ihnen eine sinnvolle Therapie anbieten, wollen Ihnen eine Chance geben, mehr tun zu können als bisher.

Die Meridiantherapie ist heute fester Bestandteil der Physikalischen Therapie.

Wir informieren Sie gern. Fordern Sie unser umfassendes Info-Paket B an.

Einführungskurs 2. 10. – 6. 10. 1989, Filzbach/Kerenzerberg

Internationaler Therapeutenverband
AKUPUNKT-MASSAGE nach Penzel
Sektion Schweiz

Fritz Eichenberger
An der Burg 4, 8750 Glarus
Telefon 058/61 21 44

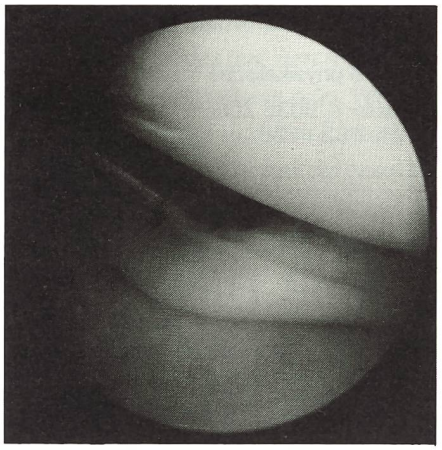

Abb. 1: Einriss des medialen Meniskus (arthrokoskopisches Bild). Eine häufige Ursache für Knieschmerzen in Höhe des medialen Gelenksspalts.

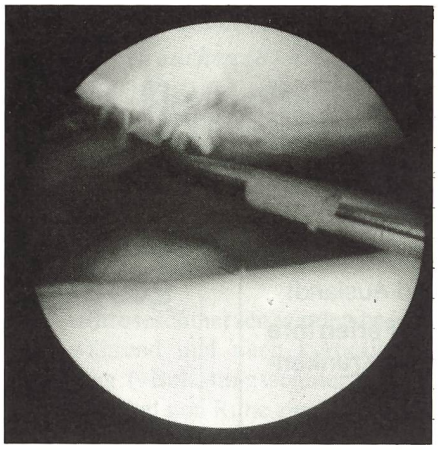

Abb. 2: Retropatellare Chondromalazie (arthroskopisches Bild). Bei diesem Patienten fand sich das klinische Bild eines patellofemoralen Schmerzsyndroms.

Arthrose anzustreben (sogenannte arthroskopische Abrasionsarthroplastik). Bislang darf der Erfolg eines derartigen Vorgehens jedoch nicht als gesichert gelten, obwohl günstige Resultate berichtet werden.

1.2.Osteochondrose, aseptische Nekrose

Aus ungeklärter Ursache kommt es beim Heranwachsenden gar nicht selten zur Demarkierung und Abstossung eines osteochondralen Körpers, des Dissekates, im Bereich der medialen Kondyle, seltener an der Patella und an der lateralen Kondyle. Es findet sich dann ein lokalisierter Belastungs- und Druckschmerz über dem Herd und schliesslich eine Gelenkblockade mit Gelenkerguss, wenn das Dissekat einklemmt. Das Kernspintomogramm stellt neben den üblichen Röntgenuntersuchungen eine wesentliche Entscheidungshilfe bei der Wahl der Behandlung dar (9). Es erlaubt vitale von avitalen Dissekaten zu unterscheiden und lässt eine Beurteilung der Knorpeloberflächen zu (Tab. 2). Vitale, gelokkerte Dissekate können operativ refixiert werden. Avitale Dissekate müssen entfernt werden. Durch ein Anbohren oder Anfräsen des Dissekatbettes wird die Ausbildung einer Knorpelnarbe provoziert.
Heftige, besonders nächtliche mediale Knieschmerzen bei Personen mittleren bis höheren Lebensalters ohne klinischen Anhalt für das Vorliegen eines Meniskusschadens und ohne röntgenologische Zeichen der Arthrose können ein Frühsymptom der aseptischen Knochennekrose des medialen Femurkondylus, des Morbus Ahlbeck sein. Die früheste Möglichkeit der Diagnosesicherung ist die Durchführung eines Skelettszintigrammes, das den Herd einige Wochen vor seinem röntgenologischen Sichtbarwerden zeigt. Die Behandlung des Morbus Ahlbeck muss differenziert gemäss des vorliegenden Krankheitsstadiums erfolgen. Sie kann den prothetischen Teilersatz des Kniegelenkes mit einer Schlittenprothese erforderlich machen.

1.3.Chondromalazie

«Chondromalazie» ist ein pathologisch-anatomischer Begriff, der eine Schädigung der Oberfläche des hyalinen Gelenkknorpels beschreibt (5). Chondromalazie ist damit einerseits ein Teilaspekt jeder Gonarthrose. Andererseits ist die Chondromalazie der Kniescheibenrückfläche bereits im jugendlichen Alter häufig, wahrscheinlich nicht progredient und nur in einem Teil der Fälle mit Symptomen verbunden. Diese retropatellare Chondromalazie kann nicht ohne weiteres dem Formenkreis der Arthrosen zugeordnet werden. Sie muss jedoch in einer Arbeit über Knieschmerzen Erwähnung finden, da sie bei manchen Patienten das einzige fassbare Korrelat hartnäckiger Schmerzen an der Knievorderseite darstellt.

2. Synovialmembran

2.1.Synovialitis

Der Schmerz bei Reizung der subchondralen Nervenendigungen bei Arthrose wird als «dumpf» oder «bohrend» beschrieben. Ein «heller», «stechender» Schmerz im Gelenkbereich rührt dagegen meist von einer Reizung der Synovialmembran her. Diese Membran kann sich reaktiv beim Vorliegen anderer Gelenkschäden, wie z.B. bei Arthrose oder bei Meniskusläsionen, entzünden. Es liegt dann eine reaktive Synovialitis vor. Die reaktive Synovialitis verstärkt die Symptomatik des zugrunde liegenden pathologischen Geschehens. Sie ist verantwortlich für das Bild einer "aktivierten Arthrose", bei der ohne Veränderung des röntgenologischen Bildes die klinische Symptomatik mit heftigem Dauerschmerz und Ergussbildung eine dramatische Verschlimmerung erfährt.
Ablagerungen von Kalziumpyrophosphat bei der Pseudogicht und von Urat bei der Gicht sind von synovialen Reaktionen begleitet. Die Diagnose wird hier zumeist aus dem Gelenkpunktat, leider jedoch oft auch erst aus dem typischen makroskopischen Befund von Kristallablagerungen bei der Arthroskopie gestellt.
Ein praller Gelenkerguss mit Spannungsschmerz sollte immer Grund zu einer Punktion mit biochemischer, histologischer und bakteriologischer Untersuchung des Punktats sein. Einerseits lässt der Spannungsschmerz nach Punktion sofort nach, andererseits kann

Oesteochondrosis dissecans	NMR
Morbus Ahlbeck	Szintigraphie
Bakerzyste, Meniskusganglion	Sonographie
Knochentumoren	CT

Tab. 2: Besonders hilfreiche, nicht-invasive Untersuchungsverfahren bei Knieerkrankungen

Dr. Ackermann's

Chiropraktik auf Video

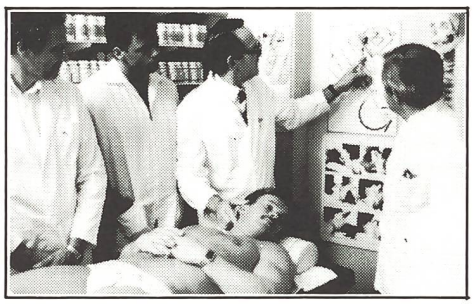

... zeigt ein chiropraktisches Ganzheitsprogramm mit der gezielten Diagnostik und Behandlungstechnik. Die grosse, oft augenblickliche Heilerfolge der Chiropraktik werden in Detail erläutert. Dieser Dokumentar-Lehrfilm ist das Resultat einer 25jährigen Forschung über Ursache und Wirkung bei Rückenschmerzen und ist grundlegend für die Basistherapie einer jeder Praxis.
Hohe Bildqualität, Kassette 110 Min. in allen gängigen Videosystemen. Preis DM 360.— gegen Nachnahme.

ACKERMANN INSTITUT

Auslieferungslager M. Dötzer, Fraunhoferstr. 44, 8 München 5.

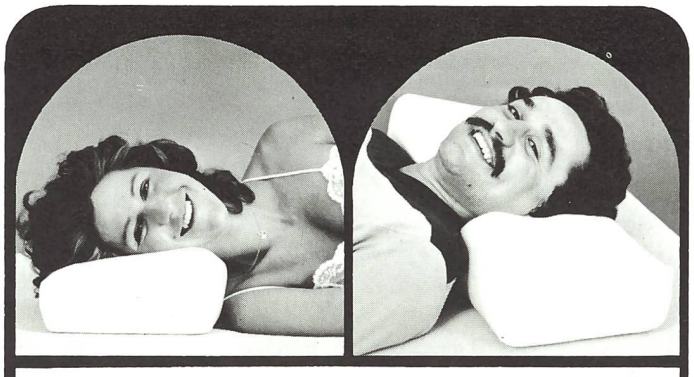

20 Jahre witschi-kissen

aus Erfahrung gut!

Die wirksame Cervikalstütze
anatomisch geformt, stützt ohne zu drücken, antistatisch, nicht allergisierend, hitzt nicht, natürl. Mat.,

6 Kissen-Grössen
auf jede Schulterbreite passend, für Empfindliche, Rheumatiker, Asthmatiker, für alle, die gut schlafen u. schmerzfrei erwachen wollen.

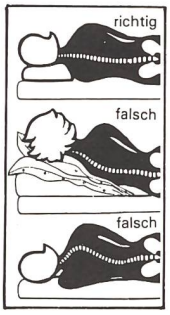

Besonders hilfreich bei:

- HWS, BWS+LWS-Syndr.,
- Nacken-Arthrose,
- Spondylose,
- Migräne, Kopfweh,
- steifen Nacken,
- eingeschlafene Hände,
- Schulter-Arm-Syndr.,
- Schlaf-Probleme,
- Haltungsschäden,
- streckt die Wirbelsäule
- v. 1. Hals- bis z. letzten Lendenwirbel

Ärztlich empfohlen

Wer witschi kissen kennt, weiss, dass es nichts **BESSERES** gibt!
Erhältlich in Sanitätshäusern u. Apotheken. Verlangen Sie Prospekte:

witschi kissen ag Ziegeleistrasse 15, 8426 Lufingen-Kloten
Telefon 01/813 47 88

BÜCK DICH NICHT !

«Ärztliche Anleitung für richtige Haltung und Bewegung der Wirbelsäule»

Dr. Peter Schleuter

Broschüre mit 40 Seiten Inhalt. In dieser Broschüre wird deutlich gemacht, dass vor allem Belastungen des Alltags und banale Alltagsbewegungen in ihrer Summation zu Rückenbeschwerden führen.

Anhand von Beispielen werden falsche Bewegungen erklärt und die richtigen Bewegungen aufgezeigt.
SFr. 18.70

Bestellschein

Senden Sie mir bitte gegen Nachnahme **BÜCK DICH NICHT !**
Anz. _____ Brosch. SFr. 18.70 + Verp. u. Versandsp. SFr. 3.50

Name/Vorname _____

Strasse _____

Ort _____ Land _____

Unterschrift _____

Einsenden an:
Remed Verlags AG, Postfach 2017, 6302 Zug/Schweiz

Wenn Ihnen das Ein- und Aussteigen aus der Badewanne Mühe bereitet, hilft der **AQUATEC-MINOR Badelift**

AUFORUM
Emil Frey-Strasse 137, 4142 Münchenstein, Telefon 061-46 24 24

Gratis erhalten Sie den **MINOR-Prospekt.**

Name _____
Strasse, Nr. _____
PLZ, Ort _____ PH

aus dem Untersuchungsergebnis des Punktats die Diagnose unmittelbar folgen, insbesondere auch bei infektiösen Prozessen.
Beim Rheumapatienten steht zumeist weniger der Schmerz als vielmehr der rezidivierende Kniegelenkserguss im Vordergrund der Beschwerden. Allerdings kann im akuten Schub ein sehr heftiger lokalisierter Entzündungsschmerz vorhanden sein. Zudem erzeugt der Erguss seinerseits durch Überdehnung der Kapsel Schmerzen.
Schmerzen in der Kniekehle, oft verbunden mit einem Spannungsgefühl, werden unter anderem durch eine prall gefüllte Zyste, die sich an präformierter Stelle aus dem dorsomedialen Gelenkrezessus ausstülpt, verursacht. Diese Baker-Zyste wird klinisch diagnostiziert. Die klinische Diagnose wird sonographisch abgesichert. Da sie Ausdruck eines erhöhten Gelenkinnendruckes ist, genügt ihre Exstirpation nur dann, wenn der Gelenkraum keine sonstigen pathologischen Veränderungen aufweist. Persistierende Kniebinnenläsionen, wie z.B. Meniskusschäden, würden eine Druckerhöhung und damit ein Rezidiv der Zyste bedingen.

2.2.Plikasyndrom

Schmerzen auf der Medialseite des Kniegelenks nach körperlicher Belastung, verbunden mit einem Gelenkschnappen, sind bei jungen Patienten häufig bedingt durch die Hypertrophie der Plica alaris medialis, der die Arthroskopiker den Namen Plica synovialis mediopatellaris (PSM) gegeben haben. Ist diese Falte erst einmal gereizt, kommt es in einem circulus vitiosus zur Hypertrophie, zu weiterer Irritation der jetzt zu grossen Falte und schliesslich zur Fibrose. Die Diagnosesicherung und die Therapie erfolgen am besten arthroskopisch.

3. Menisci und Bänder

3.1.Meniskusläsion

Der Meniskusschaden ist wohl eine der trivialsten und auch eine der allgemein bekanntesten Ursachen von Knieschmerzen (7, 10). Der Meniskus wird eigentlich immer verdächtigt, wenn Kniebeschwerden auftreten. Erst eine differenzierte Diagnostik mit Hilfe des Arthroskops hat die Kniegelenksmenisci vor den vielen Fällen ungerechtfertigten Exstirpationen bewahrt. Die totale Entfernung eines Meniskus darf keineswegs als folgenloser Bagatelleingriff gewertet werden (3). Schmerzen bei Meniskusschaden werden typischerweise in Gelenkspalthöhe geäussert. Sie sind möglicherweise begleitet von Gelenkerguss und Gelenkblockade und können durch Gelenkkompression, direkten Druck des Fingers oder durch Kreiseln der Gelenkflächen gegeneinander bei der orthopädischen Untersuchung ausgelöst werden (10). Schmerzen bei degenerativen Meniskusschäden treten häufig nachts auf und sind dann sehr schwer von medialen Arthroseschmerzen zu unterscheiden. Schmerzen nach frischer Meniskusverletzung sind meist streng lokalisiert (7). Die Kernspintomographie stellt ein nicht-invasives Verfahren zur Meniskusdiagnostik dar, das in seiner Aussagekraft zu überzeugen vermag. Dies gilt bisher nicht für die Sonographie. Auch die Arthrographie hat in unklaren Fällen ihre Berechtigung behalten und sollte der Arthroskopie vorgeschaltet bleiben. Die Arthroskopie ist zur Therapie von Meniskusschäden Methode der Wahl geworden (4). Die Resultate der arthroskopischen Meniskuschirurgie sind denen offener Verfahren zumindest ebenbürtig, Operationstrauma und Operationsrisiko sind deutlich reduziert.

3.2.Kapselbandläsionen

Ein vollständiger Abriss der Kollateralbänder oder der Kreuzbänder verursacht nur wenig Schmerzen. Dagegen ist die Zerrung des Kollateralbandes oft von wochenlangen Beschwerden gefolgt, und die partielle vordere Kreuzbandruptur kann eine schmerzhafte Streckhemmung verursachen. Nach Überstrecktraumen, Anpralltraumen und Verdrehtraumen ist die manuelle Stabilitätsprüfung durch den erfahrenen Untersucher die wichtigste diagnostische Massnahme. Das Vorliegen eines Hämarthros kann weitere Hinweise auf die erfolgte Knieschädigung geben.

Periartikuläre Strukturen

1. Streckapparat

Patella, Quadrizepssehne, Ligamentum patellae und die Retinaculae sollen in diese Betrachtung einbezogen werden. Schmerzen im Bereich der Knievorderseite sind einerseits besonders im jugendlichen Alter häufig, andererseits bleibt ihre Ursache meist ungeklärt. Sie lassen sich am besten unter dem Begriff des "patellofemoralen Schmerzsyndroms" zusammenfassen. Die schmerzhafte Verkürzung und Fibrose des lateralen Retinaculum patellae, die retropatellare Chondromalazie, eine Plica synovialis mediopatellaris und die entzündliche Veränderung des Hoffa'schen Kniefettkörpers sind mögliche Beschwerdeursachen.
Bei Überbelastung des Streckapparates kann es zur Ausbildung von Insertionstendinosen im Ansatzbereich der Sehnen und Ligamente kommen. Von grosser praktischer Bedeutung ist in diesem Zusammenhang besonders das Patellaspitzensyndrom.
Schmerzen und Schwellung der proximalen Tibiaapophyse beim Heranwachsenden, der Morbus Osgood Schlatter, gehört ebenfalls in diesen Formenkreis. Die Sicherung der Diagnose erfolgt hier aus dem klinischen Befund mit Schwellung, lokalisierter Druckschmerzhaftigkeit sowie Provokationsschmerz beim Anspannen des Streckapparates und aus dem typischen Röntgenbild.

2. Ganglien

Von den Menisci, fast stets vom Aussenmeniskus ausgehende, flüssigkeitsgefüllte Hohlräume, die eine schmerzhafte Vorwölbung in Gelenkspalthöhe bedingen, nennt man Meniskusganglien. Vom peritendinösen Gewebe der Semimembranosussehne in der dorsomedialen Kniegelenksecke kann sich ebenfalls ein Ganglion entwickeln. Die Absicherung dieser Diagnosen sollte bei klinischem Verdacht stets sonogra-

phisch erfolgen. Die Exstirpation ist die adäquate Therapie.

3. Neurogene Schmerzen

Die Durchtrennung von Hautnerven beim operativen Zugang zum Knie ist in seltenen Fällen von der Ausbildung schmerzhafter Neurome gefolgt. Charakteristisch ist der blitzartig einschiessende Schmerz bei Palpation des Neuromknotens (1). Die Meralgia hyperaesthetica (8) beschreibt ein Krankheitsbild, bei dem es aus ungeklärter Ursache zu einem plötzlichen Nervenschmerz bereits bei leichter Berührung der prä- und peripatellaren Haut kommt. Die Erkrankung sistiert spontan. Die Beschreibung neurogener Knieschmerzen wäre unvollständig ohne den Hinweis auf die Möglichkeit einer Schmerzprojektion von der Hüftgelenkskapsel über den Nervus obturatorius zur Knieinnenseite. Hüftgelenksaffektionen, wie z.B. ein beginnender Morbus Perthes, können sich so primär in Form von Knieschmerzen bemerkbar machen.

Ossäre Strukturen

Das Kniegelenk ist ein Prädilektionsort der Entstehung primärer Knochentumoren verschiedener Dignität. Aus diesem Grunde muss jede Schmerzdiagnostik am Kniegelenk nach der klinischen Untersuchung auch die Anfertigung einwandfreier Röntgenaufnahmen umfassen. Insbesondere das Osteoidosteom kann auch am Knie Anlass für hartnäckige und schwer zu klärende Schmerzen sein (6). Szintigraphie und Computertomographie sind die wichtigsten Spezialuntersuchungen.

Das komplexe Kniegelenk ist im täglichen Leben, jedoch insbesondere auch beim Sport erheblichen Belastungen unterworfen. Pathologische Veränderungen des Kniegelenks führen zur Einschränkung der Funktion und zu Knieschmerzen. Gerade bei der Beurteilung des Kniegelenks kommt der klinischen Untersuchung eine überragende Rolle zu. Der Untersucher kann sich jedoch bei der Absicherung seiner Diagnosen in den letzten Jahren mehr und mehr hoch differenzierter technischer Verfahren bedienen. Diese sind nur bei gezieltem Einsatz sinnvoll und aussagekräftig.

Literaturverzeichnis

1. Arthornthurasook A. and Gaewim K.: Study of the infrapatellar nerve. Am.J.Sports Med. 16 (1987) 57-59
2. Day B. et al.: The vascular and nerve supply of the human meniscus. Arthroscopy 1 (1985) 58-62
3. Fairbank T.J.: Knee joint changes after meniscectomy. J. Bone Joint Surg. 30-B (1948) 664-670
4. Gillquist J.: Operative arthroscopy. Endoscopy 12 (1980) 281-287
5. Hughston J.C., Walsh W.M. and Puddu G.: Patellar subluxation and dislocation. W.B. Saunders, Philadelphia, 1984
6. Minkoff J., Jaffe L. and Mendendez L.: Limited posterolateral surgical approach to the knee for excision of osteoid osteoma. Clin.Orthop. 223 (1987) 237-246
7. Smillie I.S.: Injuries of the knee joint. Churchill Livingstone, Edinburgh and London, ed.4, 1973
8. Smillie I.S.: Diseases of the knee joint. Churchill Livingstone, Edinburgh, London and New York, 2nd ed., 1980
9. Soundry M. et al.: Anatomy of the normal knee as seen by magnetic resonance imaging. J. Bone Joint Surg. 68-B (1986) 117-120
10. Wirth C.J., Rodriguez M. und Milachowski K.A.: Meniskusnaht - Meniskusersatz. Thieme, Stuttgart-New York, 1988

Adresse des Autors:
Dr. med. D. Kohn
Orthopädische Klinik, Annastift
Heimchenstr. 1-7,
D-3000 Hannover 61

Bestellschein
Bon de commande

Ich bestelle ab sofort die Zeitschrift
Je vous prie de m'envoyer la revue mensuelle

Physiotherapeut
Physiothérapeute
Fisioterapista

Die ersten 3 Hefte erhalte ich gratis
Je reçois les 3 premiers numéros gratuitement

Name/nom _____

Strasse/rue _____

PLZ und Ort
No postal et lieu _____

Jahresabonnement:
Abonnement annuel:
Prezzi d'abbonamento:

☐ Schweiz Fr. 80.– jährlich
Suisse Fr. 80.– par année
Svizzera Fr. 80.– annui

☐ Ausland Fr. 85.– jährlich
Etranger Fr. 85.– par année
Estero Fr. 85.– annui

Einsenden an:
Adresser à:
Adressa a:

SPV-Geschäftsstelle
Postfach, 6204 Sempach-Stadt
Tel. 041/99 33 88