

Lymphgefäße und regionale Lymphknoten der Extremitäten und des Rumpfes

Autor(en): **Kubik, S.**

Objektyp: **Article**

Zeitschrift: **Physiotherapeut : Zeitschrift des Schweizerischen Physiotherapeutenverbandes = Physiothérapeute : bulletin de la Fédération Suisse des Physiothérapeutes = Fisioterapista : bollettino della Federazione Svizzera dei Fisioterapisti**

Band (Jahr): **26 (1990)**

Heft 9

PDF erstellt am: **22.07.2024**

Persistenter Link: <https://doi.org/10.5169/seals-930185>

Nutzungsbedingungen

Die ETH-Bibliothek ist Anbieterin der digitalisierten Zeitschriften. Sie besitzt keine Urheberrechte an den Inhalten der Zeitschriften. Die Rechte liegen in der Regel bei den Herausgebern.

Die auf der Plattform e-periodica veröffentlichten Dokumente stehen für nicht-kommerzielle Zwecke in Lehre und Forschung sowie für die private Nutzung frei zur Verfügung. Einzelne Dateien oder Ausdrucke aus diesem Angebot können zusammen mit diesen Nutzungsbedingungen und den korrekten Herkunftsbezeichnungen weitergegeben werden.

Das Veröffentlichen von Bildern in Print- und Online-Publikationen ist nur mit vorheriger Genehmigung der Rechteinhaber erlaubt. Die systematische Speicherung von Teilen des elektronischen Angebots auf anderen Servern bedarf ebenfalls des schriftlichen Einverständnisses der Rechteinhaber.

Haftungsausschluss

Alle Angaben erfolgen ohne Gewähr für Vollständigkeit oder Richtigkeit. Es wird keine Haftung übernommen für Schäden durch die Verwendung von Informationen aus diesem Online-Angebot oder durch das Fehlen von Informationen. Dies gilt auch für Inhalte Dritter, die über dieses Angebot zugänglich sind.

Lymphgefäße und regionale Lymphknoten der Extremitäten und des Rumpfes

Originalbeitrag von Prof. Dr. med. S. Kubik*

Die Lymphologie, die von Herrn Prof. Dr. med. M. Földi als «Stiefkind der Medizin» bezeichnet wurde, gewinnt heute immer mehr an Bedeutung. Das Fundament, sozusagen für jeden «lymphologisch Tätigen» ist das Wissen über die Anatomie des Lymphgefäßsystems. Prof. Kubik, der über 30 Jahre am Anatomischen Institut der Universität Zürich wirkte, stellt in dem hier veröffentlichten Artikel die Bedeutung des Lymphgefäßsystems für den Menschen in allen Einzelheiten dar und schafft damit die Voraussetzung für das Verständnis der «Komplexen Physikalischen Entstauungstherapie».

Das Lymphödem, das aufgrund einer mechanischen Insuffizienz des Lymphgefäßsystems entsteht, kann zur Invalidität und sogar zum Tode führen. Seine Therapie mit der KPE wird in einer der nächsten Ausgaben dargestellt werden.

Das oberflächliche Lymphsystem

Für die Verhütung bzw. Rückbildung eines sekundären Lymphödems ist das Vorhandensein oder die Neubildung von Kollateralwegen nötig. Beim Lymphödem ist wegen Verletzung von Kollektoren oder wegen einer Lymphadenektomie vorwiegend das oberflächliche Lymphsystem, welches die Haut und Subkutis drainiert, befallen; deshalb sind der Aufbau und die Funktion dieses Systems von grosser praktischer Bedeutung.

Die Drainage der Haut und der Subkutis erfolgt überall nach den gleichen Prinzipien. Aus dem Kapillar- und Coriumgeflecht, die zusammen das initiale Lymphgefäßnetz bilden, wird die Lymphe durch Präkollektoren und subkutane Kollektoren in die regionalen Lymphknoten geleitet (Abbildung 6).

Die Kapillaren der Haut bilden im Stratum papillare des Coriums ein flach ausgedehntes Netz. Das Kapillarnetz des gesamten Hautgebietes stellt ein zusammenhängendes Netz dar, welches das Übertreten der Lymphe aus einem Gebiet in die benachbarten Territorien ermöglicht. Funktionell ist die Kapillarschicht die Resorptionsschicht.

* Anatomisches Institut der Universität Zürich

1. Teil in Nr. 8/90

2. Teil in Nr. 9/90

Ein Beitrag zum Thema «Therapie des Lymphödems» erscheint in einer nachfolgenden Ausgabe.

Das im Stratum reticulare des Coriums gelegene dreidimensionale Coriumnetz ist grobmaschig. Die Gefässe dieser Schicht, da sie vereinzelte Klappen ent-

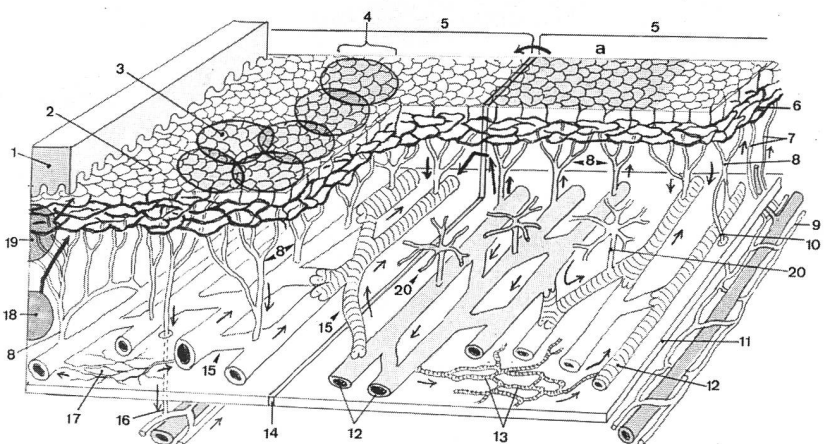
halten, stellen Präkollektoren dar, welche die Lymphe aus der Kapillarschicht in die subkutanen Kollektoren leiten (Abbildung 6). Die Klappen schützen die Kapillarschicht vor retrograder Füllung. Wegen den Klappen und dem stellenweise kapillären Wandbau kann das Coriumnetz funktionell als Leit- und Resorptionsschicht betrachtet werden.

Bei lymphszintigraphischen Untersuchungen ist die Ankunftszeit der radioaktiven Substanz in den regionalen Knoten bei intradermaler Applikation kürzer als bei subkutaner Injektion. Da der Transportweg in beiden Fällen gleich lang ist, könnte der Zeitunterschied nur durch die verschiedenen Längen der Resorptionstrecke erklärt werden. Bei subkutaner Applikation muss das Injektionsmaterial durch das Interzellularspaltsystem zur Resorptionsschicht aufwärts diffundieren (Abbildung 6, dicker Pfeil), ein intradermales

Abbildung 6:

Schema der Lymphdrainage der Haut mit Angabe des Abflusses aus einem gestauten Gebiet.

1 Epidermis; 2 Subpapillares Kapillarnetz; 3 Lymphatisches Areal (beachte die Überlappung der Grenzgebiete!); 4 Lymphatische Hautzone; 5 Lymphterritorien; 6 Coriumnetz; 7 Entlang der Hautarterien verlaufende Perforansäste; 8 Segmentale ableitende Präkollektoren; 9 Tiefe, periarterielle Lymphgefäße; 10 Perforansast aus einem Präkollektor; 11 Faszie; 12 Subkutane Kollektoren; 13 Erweitertes, retrograd leitendes fasziales Netz; 14 Lymphatische Wasserscheide; 15 Anastomosenäste; 16 Perforierender Präkollektor mit Ursprung im Kapillarnetz; 17 Normales fasziales Netz; 18 Subkutanes Depot; 19 Intrakutanes Depot; 20 Sternförmiger Ursprung des arealen Präkollektors. a) Gestautes Hautgebiet. Verschlussene, gestaute Kollektoren grau, Entlastungswege gestrichelt. Pfeile geben die jeweilige Strömungsrichtung an.



Depot liegt dagegen bereits in der Resorptionsschicht.

Je nach der Grössenordnung und Gruppierung der Abflusswege können an der Haut lymphatische Arealzonen und Territorien unterschieden werden (Abbildung 6). Vertikal verlaufende Präkollektoren drainieren runde, etwa zwei bis vier Zentimeter breite Hautareale. Diese können in mehreren Richtungen drainiert werden, da die Randzonen benachbarter Areale sich überlappen. Die Kollektoren mehrerer Areale münden meist mit einem gemeinsamen Stamm in die Kollektoren, deshalb füllen sich bei Klappeninsuffizienz retrograd immer grössere, unregelmässig begrenzte Hautgebiete fleckenförmig.

Die an einen Kollektor angeschlossenen Hautareale bilden zusammen streifenförmige Hautzonen (Abbildung 6). Die Hautzonen aller Kollektoren eines Lymphgefässbündels bilden zusammen ein Hautterritorium. Die Hautzonen anastomosieren untereinander durch das kutane Lymphgefässnetz und vor allem durch zahlreiche Anastomosen der benachbarten Kollektoren. Im Gegensatz dazu sind die randständigen Kollektoren benachbarter Territorien nur durch wenige Anastomosenäste verbunden. Die gefässarmen Interterritorialzonen werden lymphatische Wasserscheiden genannt. Aus einem Territorium ins andere kann die Lymphe praktisch nur über die Wasserscheide durch das initiale Gefässnetz gelangen (Abbildung 6). Der Abfluss wird nur nach Erweiterung der Anastomosenäste und des Kapillarnetzes erleichtert. Akzessorische Wege verbinden das kutane Netz und die Präkollektoren mit den tiefen, subfaszialen Kollektoren. So dient das oberflächliche System als Hauptweg, das tiefe System als Entlastungsweg bei der Lymphdrainage der Haut und Subcutis (Abbildung 6).

Als akzessorische Wege können noch erweiterte und so retrograd leitende Kollektoren des faszialen Plexus dienen (Abbildung 6).

Der Verlauf der Kollektoren der Extremitäten und der Körperwand ist gegen vier, an den Extremitätenbasen gelegene regionale Lymphknotengruppen (axilläre und inguinale Knoten) gerichtet (Abbildung 7). Die Kollektoren der Extremitäten verlaufen in der Längsrichtung, die der Körperwand hingegen sind radiär angeordnet. Einzelne Gefässgruppen der Extremitäten bilden sogenannte Lymphgefässbündel, welche je ein bestimmtes Lymphterritorium drainieren. Letztere werden nach dem drainierenden Bündel benannt.

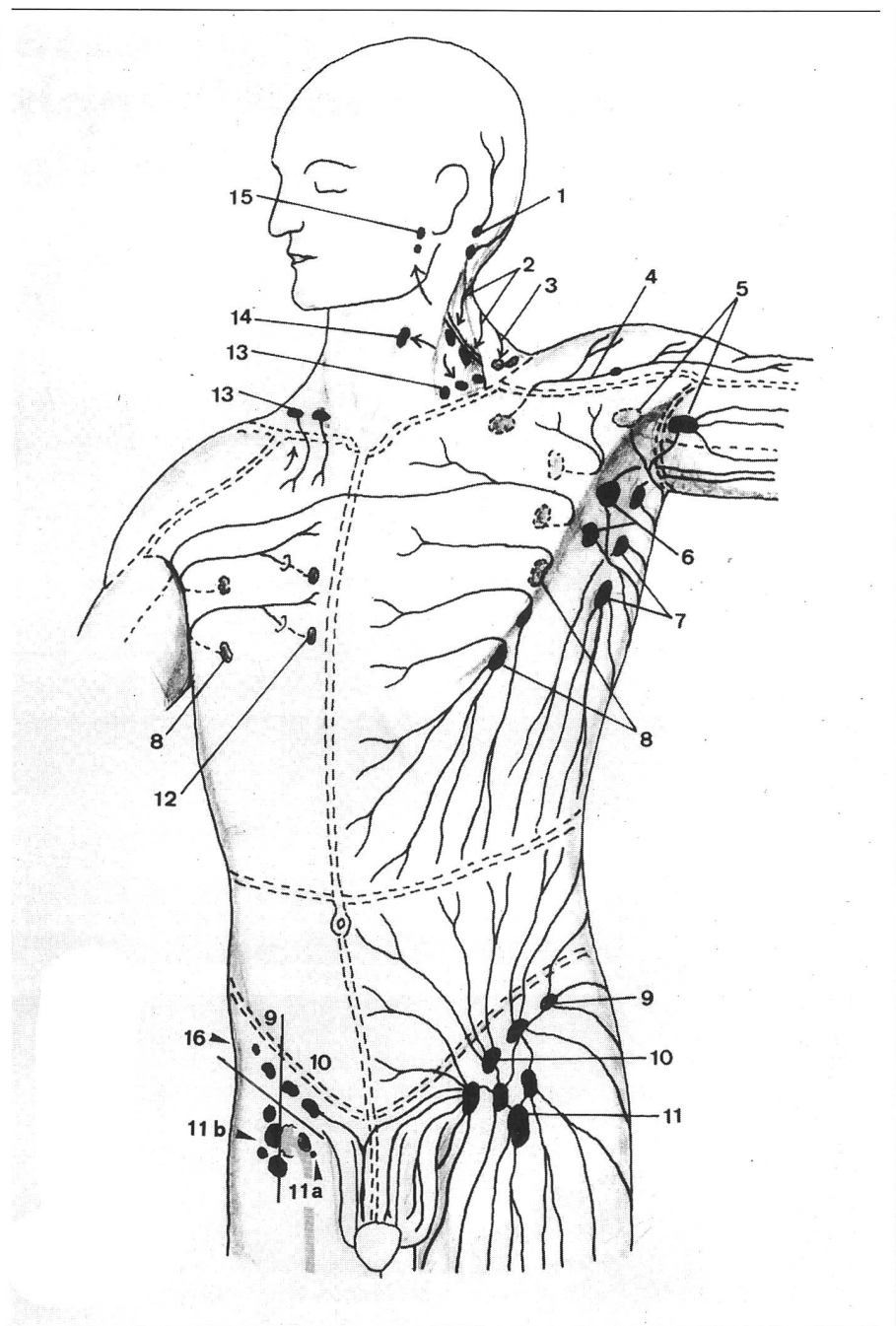


Abbildung 7:
Verlauf der afferenten Lymphgefässe und der regionalen Lymphknoten der Körperterritorien. Drainagerichtung des Nackens und des lateralen Halsdreieckes (punktierte Linien markieren die Wasserscheiden).

1 Lnn. occipitales; 2 Nackenlymphgefässe zu der Akzessoriuskette; 3 Nackenlymphgefässe zu den Lnn. subtrapezoidei cervicales; 4 Deltoid-Bündel; 5 Lnn. axillares laterales; 6 Lnn. axillares centrales; 7 Lnn. subscapulares; 8 Lnn. pectorales; 9 Lnn. inguinales superficiales superolaterales; 10 Lnn. inguinales superomediales, 9 und 10 Lnn. inguinales superiores; 11 Lnn. inguinales inferiores; 11a Lnn. inguinales inferomediales; 11b Lnn. inguinales inferolaterales; 12 Lnn. parasternales; 13 Lnn. supraclaviculares; 14 Ln. jugularis externus; 15 Lnn. preauriculares.

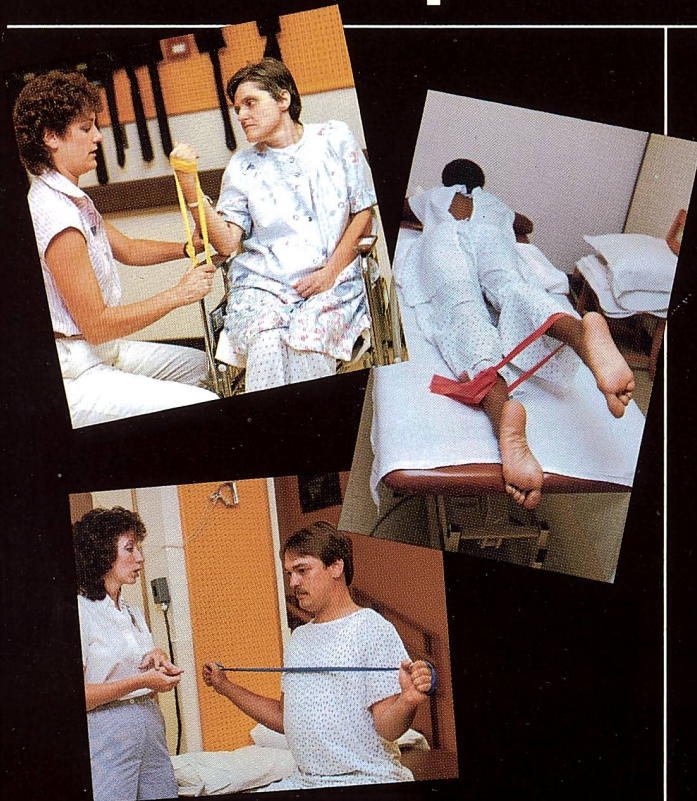
Regionale Lymphknoten der Extremitäten und des Rumpfes

An der Arm-Rumpf-Grenze befinden sich die Lnn. axillares im axillären Fettkörper eingebettet, deshalb können sie mit die-

sem zusammen en bloc entfernt werden (Abbildung 8). Ihre Anzahl variiert zwischen 18 und 38, die Grösse vom Stecknadelkopf bis acht Zentimeter. Meist sind die an der Basis der Axilla gelegenen Knoten die grössten und werden apikalwärts immer kleiner. Je nach ihrer topo-

T H E R A - B A N D[®]

Therapeuten vertrauen Thera-Band... dafür sprechen viele Gründe.



*5 abgestufte Zugstärken,
durch Farben leicht zu unterscheiden.
Rollen 15 cm breit, 5,5 m lang.*

THERA-BAND, das neuartige, elastische Übungsband für abstuftbare Widerstandsübungen, wird von Therapeuten bevorzugt, weil sie damit ein eigenes, preiswertes, wirksames und vielseitig abwandelbares Program aufbauen können, sowohl für aktive, als auch für Widerstandsübungen. Übungen, mit **THERA-BAND** durchgeführt, bewähren sich in der Orthopädie, der Rehabilitation und der postoperativen Mobilisation. Ihr Patient gewinnt rascher an Kraft, sein Bewegungsumfang wird grösser und die Koordination von Muskelgruppen wird besser.

THERA-BAND lässt sich überall hin mitnehmen. Anders als bei teuren und stationären Geräten in Ihrer Praxis wird **THERA-BAND** unter Anleitung auch beim Patienten selber eingesetzt. Schnelle Fortschritte und bessere Resultate sind die Folge.

Dank der Kreativität vieler Therapeuten werden immer wieder neuartige Anwendungsarten entwickelt. So entstehen dynamische Orthesen, orthokinetische Suspensionsvorrichtungen und immer wieder individuelle Einzellösungen,

Durch das Verändern der Bandlänge, dank der abgestuften Widerstandsarten und vielfältigen Übungsarten ergeben sich neue Anwendungen, die den Patienten wie im Spiel zum Mitmachen anregen.

Weitere Auskünfte und eine Anleitung über **THERA-BAND** erhalten Sie gerne auf Anfrage. Tel. 01 945 18 80 oder schreiben Sie an:

DR. BLATTER AG, Chriesbaumstrasse 2, 8604 Volketswil.

DR. BLATTER

REHABILITATIONS-TECHNIK

DR. BLATTER AG • CHRISBAUMSTRASSE 2 • 8604 VOLKETSWIL
TELEFON (01) 945 18 80 • TELEFAX (01) 946 02 95

graphischen Lage werden folgende Gruppen unterschieden:

1. Lnn. axillares laterales. Vier bis sechs Knoten entlang der V. axillaris.
2. Lnn. subscapulares. Eine Kette von zwei bis acht Knoten entlang der Vasa subscapularia.
3. Lnn. pectorales. Zwei bis sechs entlang der A. thoracalis lateralis auf dem M. serratus anterior gelegenen Knoten. Der grösste auf der dritten Serratuszacke gelegene Knoten ist der sogenannte Sorigius-Knoten oder Principalknoten.
4. Lnn. axillares centrales. Drei bis sechs Knoten im Zentrum der axillären Fettkörper.
5. Lnn. infraclaviculares (apicales). Sieben bis zwölf kleine Knoten an der Spitze der Axilla (Abbildung 8).

Eine Untergruppe von diesen bilden die drei bis acht hinter dem M. pectoralis minor gelegenen Lnn. subpectoriales. Die ein bis vier erbsengrossen Lnn. interpectoriales (Rottersche Knoten) stellen eine akzessorische Gruppe dar (Abbildung 8). Zum Einzugsgebiet der axillären Knoten gehören die obere Extremität, die Schulterregion, der supraumbilicale Abschnitt der vorderen und hinteren Rumpfwand und die Brustdrüse. Die einzelnen Knoten und Gruppen sind durch zahlreiche internodale Lymphgefässe untereinander verbunden, die den sogenannten Plexus axillaris bilden. Dank den internodalen Verbindungen gibt es einen nach zentral und nach apikal gerichteten Hauptweg. Praktisch fliesst die Lymphe aus allen parietalen Knotengruppen in die zentralen Knoten und von dort aus in die apikalen Knoten. So bilden die zentralen Knoten die zweite, die apikalen die dritte Station bei der Metastasenbildung (Abbildung 8). Aus den apikalen Knoten leitet der Truncus subclavius die Lymphe zu den Venenwinkeln. Die Lokalisation einzelner Gebiete in den axillären Knoten ist wegen der Anastomosen der afferenten Kollektoren und wegen der internodalen Verbindungen nur in beschränktem Masse möglich.

Die an der Grenze zwischen Rumpf und unterer Extremität gelegenen Leistenlymphknoten bestehen aus einer oberflächlichen und einer tiefen Gruppe. Die Lnn. inguinales superficiales befinden sich im Fettgewebe der Subinguinalregion, deshalb sind sie nur bei mageren Individuen tastbar. Durch ein Kreuz, dessen Mitte bei der Saphenamündung liegt, können vier Knotengruppen unterschieden werden:

1. Lnn. inguinales superficiales superolaterales
2. superomediales,
3. inferomediales und
4. inferolaterales (Abbildung 7). Die von

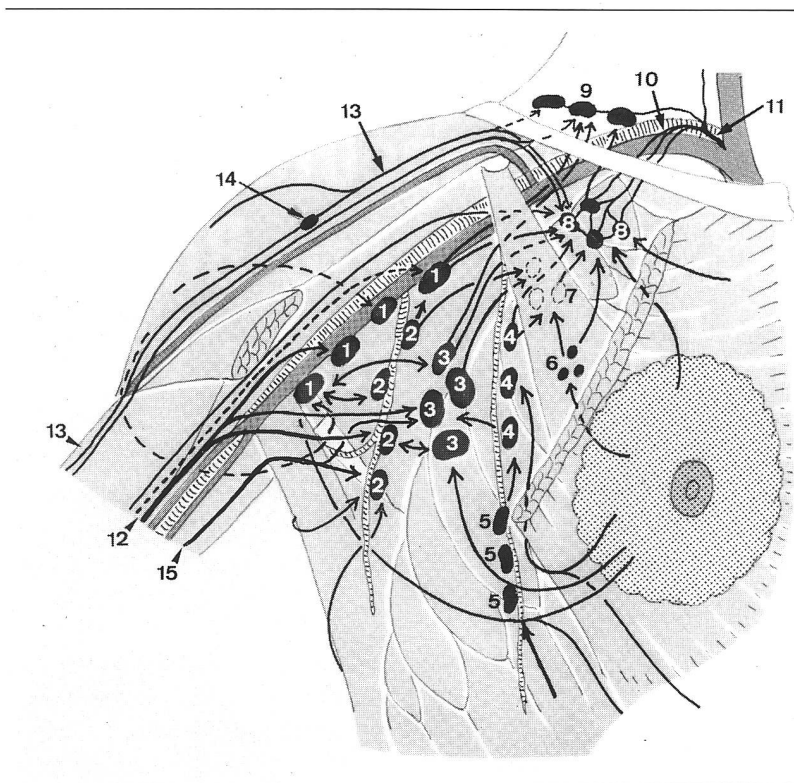


Abbildung 8:

Afferente Lymphgefässe, internodale Verbindungen und efferente Lymphgefässe der axillären Lymphknotengruppen.

1 Lnn. axillares laterales; 2 Lnn. subscapulares; 3 Lnn. centrales; 4 Lnn. pectorales lobere Gruppe; 5 Lnn. pectorales (untere Gruppe); 6 Lnn. interpectoriales (Rottersche Knoten); 7 Lnn. subpectoriales; 8 Lnn. apicales (infraclaviculares); 9 Lnn. supraclaviculares; 10 Truncus subclavius; 11 Ductus lymphaticus dexter; 12 Mediales Oberarmbündel (tiefe Lymphgefässe punktiert); 13 Laterales Oberarmbündel (Deltoidbündel); 14 Lnn. deltoideopectoralis; 15 Dorsolaterales Oberarmbündel.

den zwei oberen Gruppen (1, 2) gebildete, entlang dem Leistenband gelegene Kette wird auch Tractus horizontalis oder obere Knotengruppe genannt. Die Gruppen drei und vier bilden eine vertikale Reihe um und entlang der V. saphena magna (Tractus verticalis). Im Gegensatz zu den meist kleinen Knoten der oberen Gruppe besteht die untere Gruppe aus drei bis fünf grossen Knoten (drei bis vier Zentimeter lang, ein bis zwei Zentimeter breit). Zum Sammelgebiet der oberflächlichen Inguinalknoten gehören Haut und Subkutis der unteren Körperquadranten, die äusseren Genitalien, die Gesäss- und Perinealregion und die untere Extremität (Abbildung 9). Zusätzliche Drainagegebiete stellen bei der Frau noch der Tubenwinkel des Uterus und der unterste Teil der Vagina dar. Eine genaue Lokalisation der Sammelgebiete in den einzelnen Knoten ist hier, ähnlich wie bei den Axillarknoten, nicht möglich. Grob eingeteilt nimmt die untere Gruppe Lymphe aus der Extremität, die obere aus der Rumpfwand und aus den äusseren Genitalien auf.

Die Lnn. inguinales profundi liegen subfaszial in der Fossa iliopectinea. Sie bilden entlang der A. und V. femoralis eine Kette, welche sich nach kranial in die mediale Kette der Lnn. iliaci externi fortsetzt und distalwärts bis zum Adoluktorenkanal reichen kann. (Abbildung 11 B). Der oberste und konstanteste Knoten der Kette, der im Anulus femoralis liegt und den Eingang des Femoralkanals abschliessen hilft, wird Rosenmüllerscher, Cloquetscher oder Pirogoffscher Knoten genannt. Zum Sammelgebiet der tiefen Inguinalknoten gehören die tiefen Schichten der unteren Extremität sowie der Glans und Corpus penis bzw. clitoridis. Sie nehmen Lymphe auch aus den oberflächlichen Knoten auf.

Nach Haagensen (1972) stellt der Rosenmüllersche Knoten die kranialste Filterstation im Wege der Lymphgefässe der unteren Extremität und der äusseren Genitalien dar und hat etwa die gleiche prognostische Bedeutung wie die apikalen Axillarknoten, da seine Erkrankung eine schlechte Prognose bedeutet. Es muss jedoch vermerkt werden, dass etwa die

AS SABA

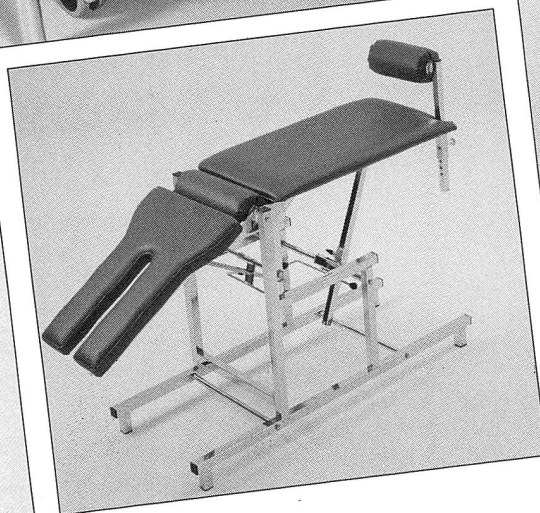
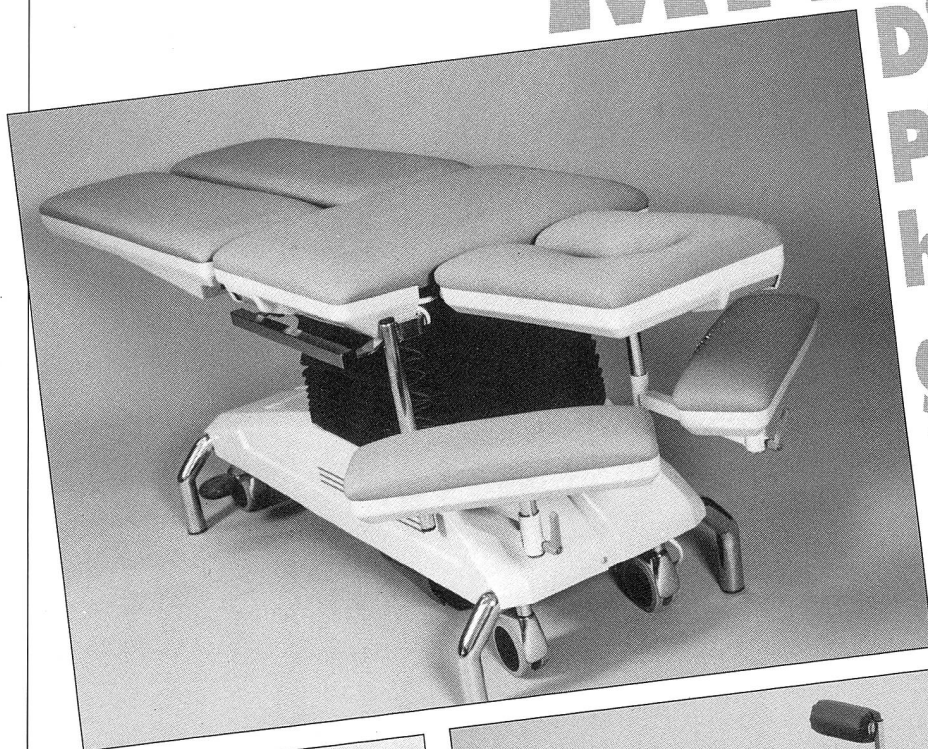

Medical

Medizinische Trainings-Therapie

(nach
Oddvar Holten)

MTT

Die aktive
Physiotherapie
hat Einzug
gehalten



Generalvertretung für die Schweiz:

Kölla ag
MEDIZINTECHNIK

Reppischtalstrasse
CH-8920 Aeugstertal a.A.
Telefon 01-761 68 60
Telefax 01-761 82 43

Von Mund zu Mund bekannter.

Hälfte der oberflächlichen efferenten Gefäße und auch ein Teil der tiefen Kollektoren diesen Knoten nicht passieren (Abbildung 11 B).

Lymphgefäßbündel und Drainageterritorien der oberen Extremität

An der oberen Extremität unterscheidet man sechs Gefäßbündel bzw. Drainageterritorien:

- 1., 2. die Territorien des radialen und des ulnaren Bündels,
3. das mittlere Unterarmterritorium,
4. das mittlere Oberarmterritorium,
- 5., 6. die Territorien des dorsomedialen und des dorsolateralen Oberarmbündels (Abbildung 9).

Die Kollektoren der Finger, des Thenar- und des Hypothenargebietes wenden sich nach dorsal und münden in die Kollektoren des Handrückens; deren Fortsetzung das radiale und das ulnare Bündel bilden. Diese winden sich schraubenförmig um den medialen bzw. lateralen Rand des Unterarmes auf die Volarseite und vereinigen sich in der Regio cubiti miteinander. Dorsal stossen die zwei Territorien in der Mittellinie aufeinander, volar sind sie hingegen durch das keilförmige mittlere Unterarmterritorium getrennt (Abbildung 9 A). Letztere enthält vier bis fünf aus dem Mesothetar aufsteigende Kollektoren, die sich im mittleren Drittel des Unterarmes mit den radialen und ulnaren Bündeln vereinigen. Durch das streifenförmige mittlere Oberarmterritorium steigt das mediale Oberarmbündel auf, welches die Fortsetzung der drei Unterarmbündel bildet. Ein oder zwei Gefäße des ulnaren Bündels treten durch den Hiatus basilicus mit der V. basilica unter der Faszie und steigen entlang der A. brachialis auf, anastomosieren aber mit den tiefen Kollektoren nicht (punktier-te Linie im Territorium des mittleren Oberarmbündels Abbildung 9 A). Aus dem dorsomedialen Oberarmterritorium führen die Kollektoren in Sammelstämme, welche mit dem medialen Oberarmbündel parallel verlaufen. Die Kollektoren des dorsolateralen Oberarmterritoriums und der Schulterregion bilden in 60 Prozent ein laterales Oberarmbündel oder Deltoidbündel. Die ein bis zwei Kollektoren dieses Bündels folgen der V. cephalica (deshalb auch als Cephalicabündel genannt) und enden teils in der infraklavikulären, teils in den supraklavikulären Knoten. In zehn Prozent ist das Bündel durch ein bis zwei Lnn. deltoideopectoralis unterbrochen (Abbildungen 10 A, B). Das Deltoidbündel zeigt zwei Erscheinungsformen. Der lange Typ steht mit

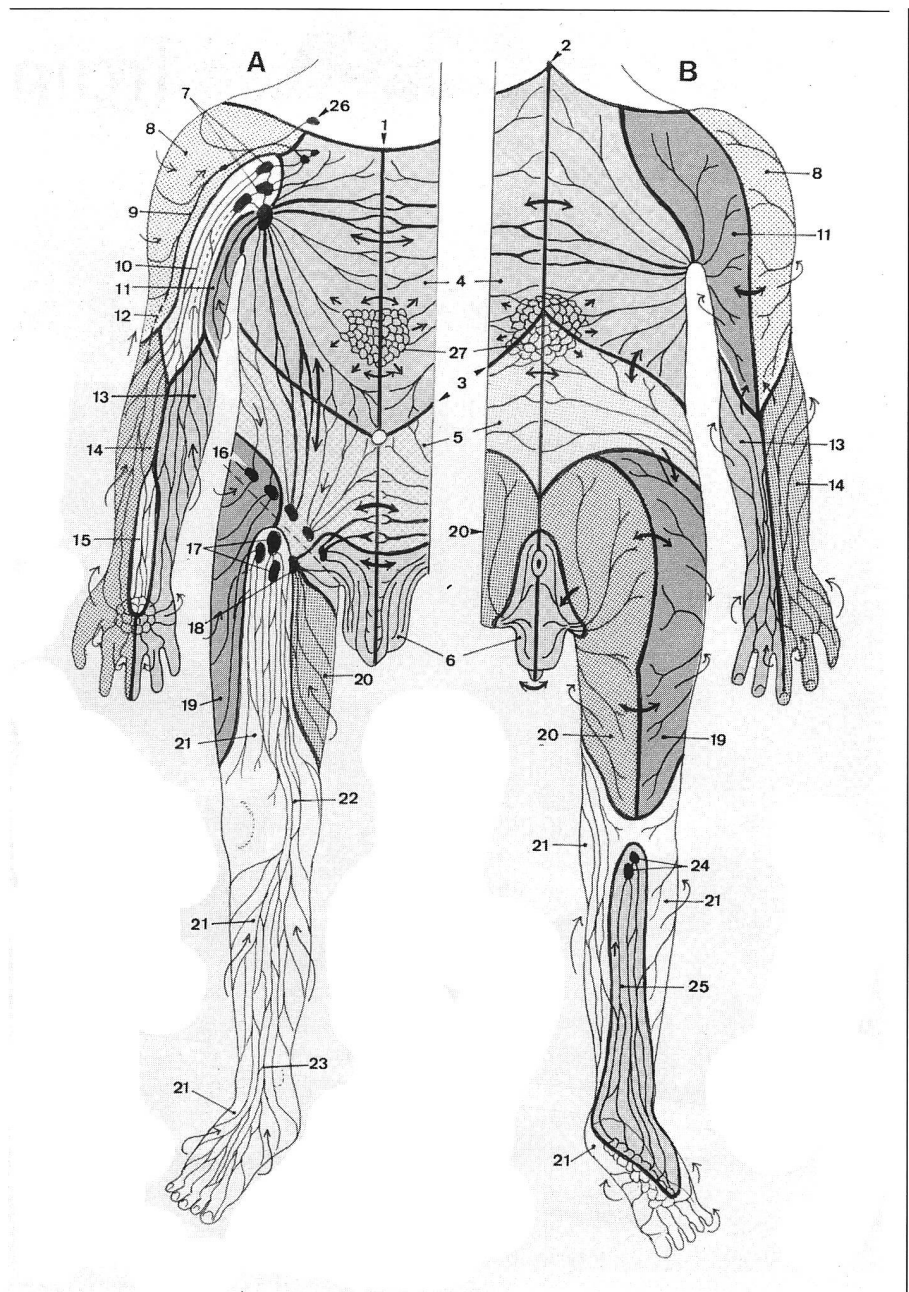
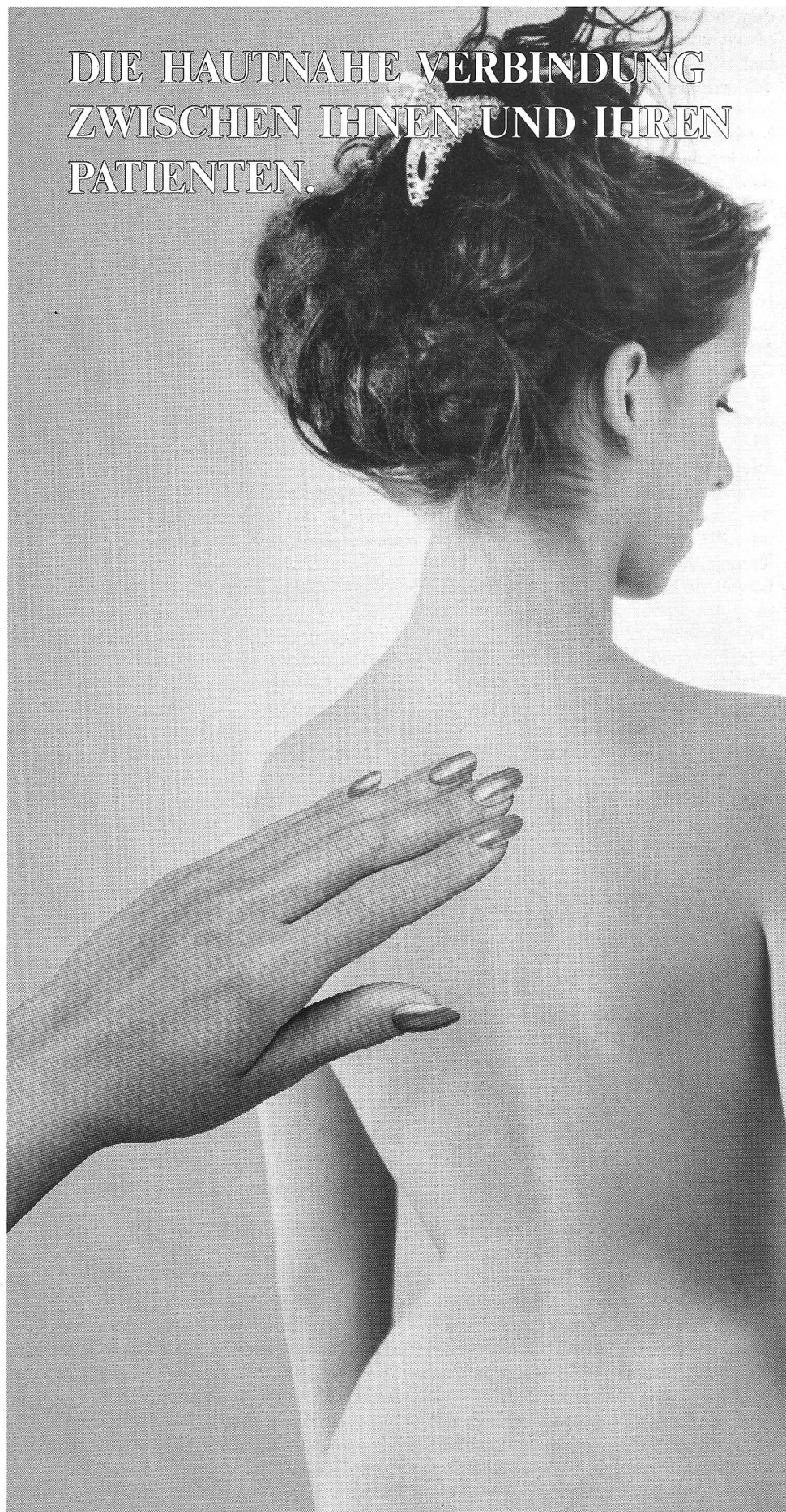


Abbildung 9:
Verlauf der Lymphgefäße des Rumpfes und der Extremitäten und die Lage und Abgrenzung der Lymphterritoren (Wasserscheiden; dicke schwarze Linien).
A. Vorderansicht
B. Dorsalansicht
1 Vordere vertikale Rumpfwasserscheide; 2 Hintere vertikale Rumpfwasserscheide; 3 Horizontale Rumpfwasserscheide; 4 Oberes Rumpfterritorium; 5 Unteres Rumpfterritorium; 6 Genito-perineales Territorium; 7 Axilläre Lymphknoten; 8 Dorsolaterales Oberarmterritorium; 9 Laterales Oberarmbündel, langer Typ; 10 Territorium des mittleren Oberarmbündels; 11 Dorsomediales Oberarmterritorium; 12 Verbindung zwischen radialem Unterarm- und lateralem Oberarmbündel; 13 Territorium des ulnaren Bündels; 14 Territorium des radialen Bündels; 15 Mittleres Unterarmterritorium; 16 Lnn. inguinales superiores; 17 Lnn. inguinales superficiales inferolaterales; 18 Ln. inguinalis superficialis inferomedialis; 19 Dorsolaterales Oberschenkelterritorium; 20 Dorsomediales Oberschenkelterritorium; 21 Territorium des ventromedialen Bündels; 22 Flaschenhals im Kniebereich; 23 Flaschenhals im Knöchelbereich; 24 Lnn. poplitei superficiales; 25 Territorium des dorsolateralen Bündels; 26 Ln. supraclavicularis; 27 Kutanes Netz.
a) Interaxilläre Kollaterale; b) axilloinguinale Kollaterale; c) Suprapubische Anastomosen; d) prepubische Anastomosen.
Die Pfeile geben die Zirkulationsrichtung an.

P I N I O L

DIE HAUTNAHE VERBINDUNG
ZWISCHEN IHNEN UND IHREN
PATIENTEN.



PINIOL Produkte zeichnen sich durch optimale Gleitfähigkeit, Hautfreundlichkeit und Verträglichkeit aus. Fordern Sie Gratismuster an.

 **PINIOL AG**

6048 Horw, Postfach, Winkelstrasse 12
Telefon 041 - 47 20 40

PINIOL Produkte für folgende Bereiche: Medizinalbäder, Saunazusätze in verschiedenen Duftnoten, Dampfbadzusätze, Solariumprodukte, Duschmittel, Fango, Paraffin, Massagecrèmes, Spezialsalben, Massageöle. Unsere Aussendienstmitarbeiter beraten Sie gerne.

dem radialen Bündel in Verbindung, leitet also Lymphe auch aus dem Unterarmgebiet ab und kann deshalb beim Ausfall des medialen Bündels als Entlastungsbahn funktionieren (Abbildung 9 A). Ein kompensationsfähiges laterales Bündel vom langen Typ ist nur etwa in 16 Prozent der Fälle vorhanden. Der kurze Typ des Deltoidbündels entsteht aus der Vereinigung der dorsolateralen Oberarm- und der Schulterkollektoren (Abbildung 10 A). Sehr kurz ist das Deltoidbündel in solchen Fällen, wenn es nur Schulterkollektoren aufnimmt und die dorsolateralen Oberarmkollektoren separiert in das mediale Oberarmbündel münden (Abbildung 10 C). Manchmal ist das mediale Oberarmbündel entweder direkt (Abbildung 10 B) oder via einen separaten dorsolateralen Kollektor mit dem kurzen Deltoidbündel verbunden (Abbildung 10 C). Bei der Stauung des medialen Bündels weiten sich solche Anastomosen aus und führen Lymphe retrograd in das Deltoidbündel. So kann ein kurzes Deltoidbündel auch als Entlastungsweg dienen, ihre Drainageeffizienz ist jedoch sehr gering. Das dorsomediale und das dorsolaterale Oberarmterritorium stoßen bei der dorsalen Mittellinie des Oberarmes und auf der Dorsalfläche des M. deltoideus aufeinander, volar sind sie durch das mittlere Oberarmterritorium voneinander getrennt (Abbildung 9 A). Ventral sind alle drei Oberarmterritorien mit dem oberen Körperquadranten benachbart, dorsal nur das dorsolaterale Territorium. Die Grenzlinie bildet die sogenannte axilläre Wasserscheide (Abbildung 9).

Regionale Lymphknoten

Die Lymphgefäße der einzelnen Armterritorien stehen nicht bloss mit einem, sondern mit mehreren Lymphknotengruppen in Verbindung, die wiederum untereinander verbunden sind, deshalb ist eine genaue topische Lokalisation der Einzugsgebiete nicht möglich. Die Kollektoren des medialen und des dorsomedialen Bündels führen in die Lnn. axillares laterales, subscapulares und centrales, die des Deltoidbündels in die infraklavikuläre Knotengruppe (Abbildungen 8, 10). Die Lnn. axillares laterales, infraclaviculares und das Deltoidbündel sind auch mit den Supraclavicularknoten verbunden (Abbildungen 8, 9, 10). Die tiefen Lymphgefäße begleiten die Arterienstämme. Die Hauptabflusswege steigen entlang der A. brachialis auf und enden in den obersten Gliedern der Lnn. axillares laterales. Verbindungsäste zwischen den oberflächlichen und tiefen Kollektoren finden sich in der Karpal- und Kubitalregion. Sie führen von der Tiefe zur Oberfläche, ku-

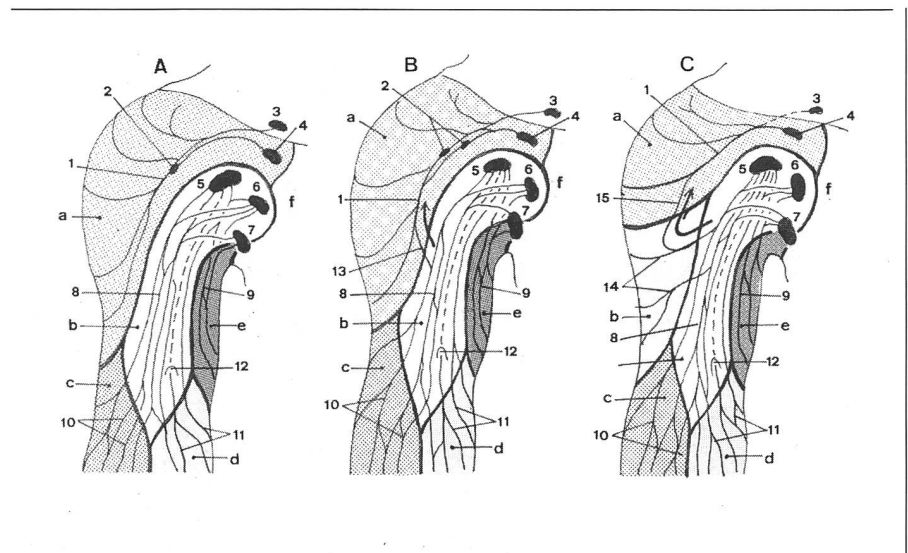


Abbildung 10:
Varianten des dorsolateralen Oberarmbündels (Deltoidbündels) Regionale Lymphknoten der Armkollektoren.
A. Kurzes Deltoidbündel;
B. Kurzes Deltoidbündel mit Anastomose zum Oberarmbündel;
C. Direkt in das Oberarmbündel führende dorsolaterale Oberarmkollektoren.
1 Deltoidbündel; 2 Ln. deltoideopectoralis; 3 Ln. supraclavicularis; 4 Ln. infraclavicularis; 5 Ln. axillaris lateralis; 6 Ln. axillaris centralis; 7 Ln. subscapularis; 8 Mittleres Oberarmbündel; 9 Dorsomediales Oberarmbündel; 10 Radiales Bündel; 11 Ulnares Bündel; 12 Hiatus basilicus; 13 Anastomose zwischen Deltoid- und Oberarmbündel; 14 Direkt in das Oberarmbündel führende dorsolaterale Kollektoren; 15 Anastomosenast.
a) Dorsolaterales Oberarmterritorium; a1) Zusätzliches dorsolaterales Territorium; b) Mittleres Oberarmterritorium; c) Radiales Territorium; d) Ulnares Territorium; e) Dorsomediales Oberarmterritorium; f) Oberer Körperquadrant.
Pfeile geben die retrograde Abflussrichtung an.

bital gibt es auch einen in die umgekehrte Richtung führenden Weg. Ausser diesen gibt es noch, wie bei der Haut besprochen wurde, Präkollektoren, welche aus dem kutanen Plexus Lymphe in die subfasciale Schicht leiten. Umgekehrt wird die Lymphe aus bestimmten Gelenken des Handbereiches in das oberflächliche System drainiert.

Lymphgefässbündel und Drainageterritorien der unteren Extremität

An der unteren Extremität gibt es vier Drainageterritorien:

- 1., 2. die Territorien des ventromedialen und des dorsolateralen Bündels,
- 3., 4. das dorsolaterale und dorsomediale Oberschenkelterritorium (Abbildung 9).

Die oberflächlichen Lymphgefäße des Fusses sind weitgehend ähnlich angeordnet wie diejenigen der Hand, d.h. die Plantarfläche wird in die Fussrückenkollektoren drainiert, aus denen das ventromediale und das dorsolaterale Bündel ihren Ursprung nehmen. Das stärkste Bündel des Beines, das ventromediale Bün-

del, umfasst die Kollektoren der Streckseite von der Malleolargegend bis zu den oberflächlichen Inguinalknoten. Es folgt dem Verlauf der V. saphena magna und hat etwa das gleiche Drainagegebiet wie diese Vene (Abbildung 9 A). Charakteristisch für das ventromediale Bündel ist:

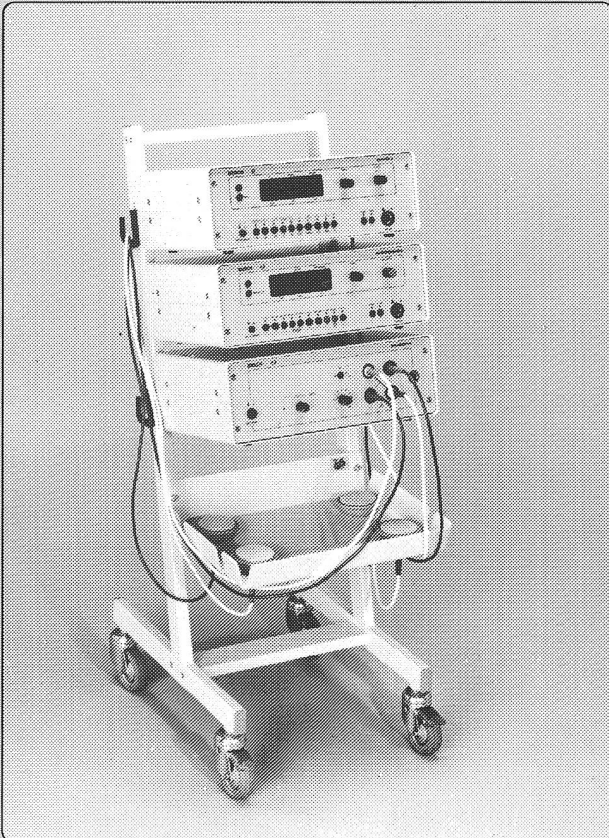
1. dass es am Unter- und Oberschenkel breit und in der Knieregion eingeengt ist,
2. dass es die Knieregion, ähnlich wie die V. saphena magna, hinter dem medialen Femurkondylus an der Flexorseite passiert (Abbildungen 9, 11).

Die eingeengte Stelle in der Knieregion wird von Brunner (1969) als physiologischer Flaschenhals bezeichnet. Im Kniebereich zeigt das Bündel zwei Typen. Der gefässarme Typ II besteht aus vier bis sechs Hauptkollektoren (Abbildung 9 A). Beim gefässreicheren Typ I gibt es etwa gleich viel Hauptkollektoren, daneben aber zahlreiche Anastomosenäste und Kollateralen, deshalb hat bei diesem Typ der Ausfall eines Hauptkollektors keine Folgen (Abbildung 11 A). Das dorsolaterale Bündel drainiert den lateralen Rand des Fusses, der Ferse und ein streifenförmiges Gebiet in der Wadenmitte. Die ein

BOSCH Med-Modul-System:

Die fahrbaren Leader

6 Einzelgeräte als Kombination für Reizstrom- und Ultraschall-Therapie




Dank Mikroprozessor-Technologie setzt **BOSCH** neue Massstäbe in der Reizstrom- und Ultraschall-Therapie:

Med-Modul 4


Das Med-Modul-System ist ein kombinierbares System verschiedener Geräte für Reizstrom- und Ultraschall-Therapie, das **BOSCH** damit zum anerkannten Leader gemacht hat.

Diadyn4 für diadynamische Ströme, Interferenz4 für Mittelfrequenz-Therapie, HV-4 für Hochvolttherapie, SP-4 für die Muskelstimulation, Vacomed 4 S, Sonomed 4 für die Ultraschalltherapie – 6 Geräte, die Sie sowohl einzeln als auch zusammen einsetzen können.




BOSCH Diadyn 4

Mikroprozessorgesteuertes Reizstromgerät mit diadynamischen Stromformen nach Bernard. Vorwahlmöglichkeit von 2 Behandlungszeiten.




BOSCH Interferenz 4

Mikroprozessorgesteuertes Reizstromgerät mit Interferenzströmen nach Nemeč. Vorwahlmöglichkeit von 2 Behandlungszeiten.




BOSCH Vacomed 4S

Für die Saugwellenmassage und Kombinationstherapie mit Reizströmen.




BOSCH Sonomed 4

Ultraschalltherapiegerät. Möglichkeit der Kombinationstherapie mit Reizströmen.



BOSCH HV 4

Mikroprozessorgesteuertes Hochvolttherapiegerät. Schnell ansprechende Schmerzbehandlung. Vorwahlmöglichkeit von 2 Behandlungszeiten.



BOSCH SP 4

Mikroprozessorgesteuertes Muskelstimulationsgerät zum schnellen, intensiven und hochwirksamen isometrischen Krafttraining.

Wesentlichste Vorteile:

Vorwahl von 2 nacheinander folgenden, verschiedenen Stromformen mit andern Behandlungszeiten · Vorwahl für automatische Umpolung nach halber Behandlungszeit · höchster Bedienungskomfort, hohe Patienten- und Gerätesicherheit

Ausführliche Produkt-Unterlagen erhalten Sie beim **BOSCH**-Generalvertreter für die Schweiz:

MEDICARE AG

Mutschellenstr. 115, 8038 Zürich, Tel. 01/482 482 6

BOSCH

bis drei Kollektoren folgen der V. saphena parva und münden in die Lnn. poplitei superficiales. Aus diesen fliesst die Lymphe in die tiefen Poplitealknoten und nachher durch die tiefen Lymphgefässe in die tiefen Inguinalknoten (Abbildung 9 B).

Das dorsomediale und das dorsolaterale Oberschenkelterritorium stossen in der hinteren Mittellinie des Oberschenkels und über der Gesässregion aufeinander. Vorne teilt das breite Band des ventromedialen Bündels die zwei Territorien voneinander. Die Kollektoren des Oberschenkelabschnittes beider Territorien schliessen sich dem ventromedialen Bündel an. Aus dem proximalen Abschnitt des medialen Territoriums, aus dem medialen Gesässabschnitt und aus der Perinealregion führen einzelne Kollektoren durch den Sulcus genitofemoralis in die Lnn. inguinales supero- und inferomediales. Aus dem proximalen Abschnitt des dorsolateralen Territoriums, aus der Glutäalregion führen auch einzelne Kollektoren zu den Lnn. inguinales superolaterales (Abbildung 9). Die drei Oberschenkelterritorien sind proximal mit dem unteren Rumpfterritorium benachbart und durch eine Wasserscheidenlinie getrennt.

Die Endstämme der tiefen Beinlymphgefässe folgen der A. femoralis und enden in den Lnn. inguinales profundi und im Rosenmüllerschen Knoten (Abbildung 11 B). Verbindungen zwischen den tiefen und den oberflächlichen Lymphstämmen finden sich am Fuss und am Unterschenkel. Sie folgen den Perforansvenen sowie den Hautarterien und führen von der Tiefe zur Oberfläche (Abbildung 6).

Die häufigste Folge der Kollektorunterbrechung und der Lymphadenektomie ist die Odembildung, der sogenannte dicke Arm oder das geschwollene Bein. Die erste Folge eines Kollektorverschlusses ist die Stauung in seinem Sammelgebiet. Nach einer gewissen Dauer weiten sich die Gefässe aus, ihre Klappen werden insuffizient, und es kommt zu einem retrograden Fluss. Das Ausmass der Stauung hängt von der Lage der Unterbruchstelle und von der Anzahl sowie der Beschaffenheit der betroffenen Kollektoren ab (Kubik-Manestar 1986). Der Unterbruch von einem einzigen Kollektor hat praktisch keine Folgen. Die Beschädigung von mehreren Kollektoren kann im Unter- und im Oberschenkel und im Unterarmbereich wegen der grossen Anzahl der Gefässe (Unterschenkel acht bis zehn; Oberschenkel acht bis 20, Unterarm 20 bis 25) und dank ihrer zahlreichen Anastomosen leichter kompensiert werden als im Kniebereich. Das letztgenannte Gebiet stellt, wie erwähnt, den sogenannten physiologischen Flaschenhals dar, wo die Gefäs-

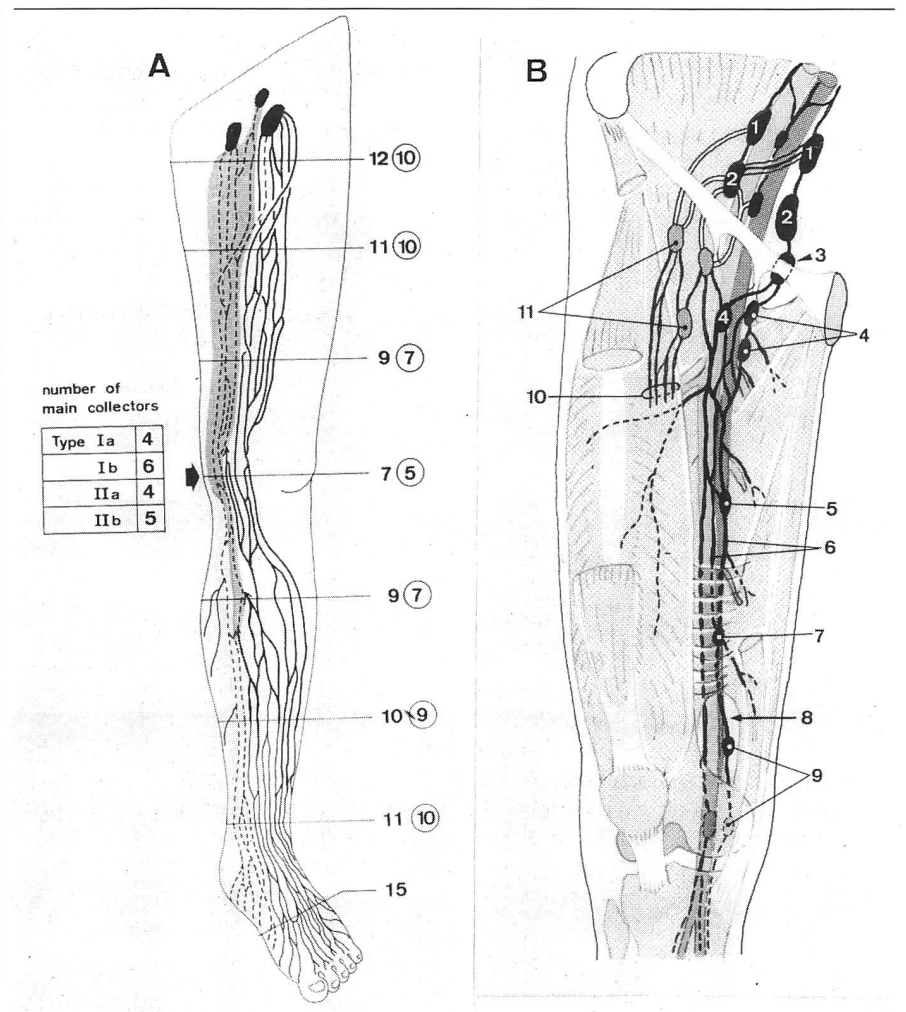


Abbildung 11:
 A. Zahl der Hauptkollektoren (eingerahmt) und die Gesamtzahl der Lymphgefässe in den verschiedenen Abschnitten des ventromedialen Bündels. Mediale Bündelportion: gestrichelt, grau. Laterale Bündelportion: ausgezogene Linien. Die Tabelle zeigt die Zahl der Hauptkollektoren in der Knieregion bei den verschiedenen Bündeltypen.
 B. Tiefe femorale Lymphgefässe und die Lnn. inguinales profundi.
 1 Lnn. iliaci externi; 2 Lnn. lacunares; 3 Rosenmüllerscher Lymphknoten; 4 Lnn. inguinales profundi; 5 Ln. femoralis anterior superior; 6 Vasa lymphatica femoralia; 7 Ln. femoralis anterior inferior im Adduktorenkanal; 8 Hiatus canalis adductorii; 9 Lnn. poplitei profundi; 10 Ventromediales Bündel; 11 Lnn. inguinales superficiales.

se eng beisammen liegen, ihre Anzahl reduziert ist und nur wenige kollaterale Verbindungen haben. Da es hier nur vier bis sechs durchgehende sogenannte Hauptkollektoren gibt (Kubik-Manestar 1986) und weil man ohne lymphographische Kontrolle nicht wissen kann, ob es sich in einem gegebenen Fall um einen gefässreichen oder um einen gefässarmen ventromedialen Bündeltyp handelt, ist in der Knieregion besondere Vorsicht geboten. Beim gefässreichen Typ I kann der Ausfall durch Anastomosenäste und Kollateralen kompensiert werden, beim Typ II hingegen nicht. Schmidt et al. (1978) stellten eine stärkere postoperative Beinschwellung in solchen Fällen fest, in denen weniger als drei Kollektoren intakt geblieben sind (Abbildung 11 A).

Die Unterbrechung von einem oder mehreren Lymphbündeln als Folge der Entfernung der regionalen Lymphknoten stellt die grösste Stauungsgefahr dar. Die Folgen der Lymphadenektomie sind von der Anzahl sowie der Lage der entfernten Knoten abhängig. Bei der Lymphdrainage der oberen Extremität stellen die Lnn. axillares laterales centrales und subscapulares die Primär- und Lnn. infraclaviculares die Sekundärstationen dar (Abbildung 8). Ob nach der Entfernung dieser Knotengruppen der Gesamtabfluss blockiert wird oder nicht, hängt von der Beschaffenheit des dorsolateralen Oberarmbündels (Deltaidbündel nach Battazati und Donini 1972) ab. Steht dieses Bündel mit dem radialen Bündel in Verbindung (langer Typ, in 16 Prozent), so ist

noch ein verminderter Abfluss möglich (Kubik 1980) (*Abbildung 9A*). In solchen Einzelfällen, in welchen das dorsolaterale Bündel mit dem medialen Oberarmbündel verbunden ist, können die gestauten und die erweiterten Verbindungsäste Lymphe retrograd in das Deltoidbündel abführen. Die Drainageeffizienz solcher Verbindungsäste ist jedoch, wie bereits erwähnt wurde, sehr eng (*Abbildungen 10 B, C*).

Bei der Drainage der unteren Extremität stellen die zwei distalen Gruppen (inferolaterale und inferomediale Knoten) der oberflächlichen Inguinalknoten die Primärstationen dar (*Abbildung 9A*). Nur wenige Kollektoren überspringen diese Knoten, deshalb wird nach ihrer Entfernung praktisch der gesamte Lymphabfluss aus der unteren Extremität blockiert (*Abbildung 11B*). Da im Durchschnitt nur vier Knoten zu dieser Gruppe gehören, welche meistens unterschiedlich gross sind und je nach Grösse mehr oder weniger Kollektoren erhalten, kann bereits schon eine Probeexzision Stauungen verursachen. Dazu muss noch bemerkt werden, dass die zwei distalen Knotengruppen voneinander schwer abgrenzbar sind und dass die inferomediale Gruppe mehr afferente Gefässe aus den Genitalien erhält als aus der Extremität. Aus diesem Grunde wird bei der Entfernung dieser Knoten auch der Abfluss aus der Genitalgegend gestört. Die nach totaler inguinaler Lymphadenektomie manchmal auftretende starke und langandauernde Schwellung im Genitalbereich kann dadurch erklärt werden, dass die vertikale Rumpfwasserscheide den Abfluss auf die Gegenseite erschwert (*Abbildung 9A*) und dass das lockere Subkutangewebe die Flüssigkeitsanreicherung im Skrotal- und Penisbereich begünstigt. Normalerweise schützen die Klappen der Präkollektoren das Kapillargebiet gegen Reflux. Werden diese insuffizient, so wird von der Stauung auch die Haut betroffen. Da die Kapillaren gewöhnlich klappenfrei sind, wird die Ausdehnung des Stauungsgebietes nicht begrenzt.

Die durch Stauung bedingte passive Erweiterung der Lymphgefässe hat nicht nur negative Auswirkungen (Reflux, Ödembildung), sondern auch positive Seiten, die zur Ausbildung möglicher Kollateralwege beitragen. Durch ausgeweitete Anastomosenäste kann Lymphe in nicht verschlossene Kollektoren oder in nicht gestaute Nachbarterritorien abgeleitet werden. Die Erweiterung der Kapillaren erleichtert den Übertritt der Lymphe durch die Wasserscheiden, die vor allem durch die Kapillarschicht überbrückt werden. Wegen dem Rückstau erweitern sich auch die fasziellen Lymphgefässnetze

und tragen dadurch zur Ausbildung neuer Kollateralwege bei (*Abbildung 6*). Bei der Rekonstruktion des unterbrochenen Abflusses steht die Ausweitung bereits vorhandener Strukturen im Vordergrund, und nicht die Neubildung von Lymphgefässen, wie es Rouvière und Valette (1937) festgestellt haben.

Lymphgefässe und Drainageterminen der Rumpfwand

An der Rumpfwand gibt es zwei obere (oder supraumbilikale) und zwei untere (oder infraumbilikale) Lymphterritorien. Sie sind durch die vordere und die hintere Mittellinie und durch eine vom Nabel bis zum Dornfortsatz des zweiten Lumbalwirbels gezogene, schräg aufsteigende Querlinie voneinander abgegrenzt (*Abbildungen 7, 9*). Die mittlere Axillarlinie teilt die einzelnen Quadranten in einen vorderen und einen hinteren Abschnitt auf. Solange die infraumbilikalen Quadranten von der Basis der unteren Extremität durch die Leistenfalte und die Crista iliaca gut abgrenzbar sind, ist die Basis der oberen Extremität gegenüber den supraumbilikalen Territorien und von der Nackenregion schwer abgrenzbar. Die regionalen Lymphknoten der oberen Körperquadranten sind mit Ausnahme der Lnn. pectorales, welche Lymphe bloss von der Rumpfwand aufnehmen, mit denen der oberen Extremität identisch (*Abbildung 7*). Im Gegensatz dazu sind inguinal die Einzugsgebiete separat lokalisiert. Die unteren Körperquadranten werden in die obere, die Extremität hingegen in die untere Knotengruppe drainiert. Die Kollektoren sind in allen Körperterritorien in bezug auf die Lymphknoten radiär angeordnet (*Abbildungen 7, 9*). Sie entspringen an den Quadrantengrenzen, deshalb dienen die Grenzlinien als Wasserscheiden. Bei der vertikalen Wasserscheide treffen die meisten Kollektoren auf ähnlich gerichtete Ursprungsäste der Gegenseite. Bei der horizontalen Wasserscheide bilden nur die Kollektoren eines leicht schraubenförmig gebogenen Streifens, welcher die seitlich gelegenen Axillarknoten mit den ventral gelegenen Inguinalknoten verbindet, End-zu-End-Anastomosen. Die Ursprünge der übrigen vertikalen Kollektoren stossen auf Seitenäste der schrägen und horizontalen Sammelgefässe und stellen so End-to-side-Anastomosen dar. Für eine Kollateralbildung sind die End-zu-End-Anastomosen besser geeignet als die End-to-side-Anastomosen (*Abbildung 9*). Aus diesem Grunde werden, wie lymphographische Befunde zeigen, bei Extremitätenödemen vor allem zwei Wege, der

axillo-axilläre horizontale Weg und der axillo-inguinale schräge Weg als Entlastungswege eingesetzt (Bobbio et al. 1962, Lüning et al. 1968, Molnar und Keller 1969, Kitahara und Hishidos 1977).

Verbindungen zwischen den Körperterritorien bilden:

1. das kutane Gefässnetz und zweite subkutane Kollektoren, die die Wasserscheiden überqueren (Forbes 1939, de Sousa 1955, Kubik und Manestar 1986). Da die kontralateralen Kollektoren verbindenden Anastomosenäste klappenfrei sind, kann durch diese beidseits der Wasserscheide je eine etwa 2,5 Zentimeter breite Überlappungszone in beiden Richtungen drainiert werden. Lymphographische Befunde sprechen dafür, dass grössere Gefässe die Wasserscheiden nur in solchen Fällen passieren, wenn die regionalen Lymphknoten wegen Metastasen blockiert oder entfernt sind und die Kollateralen sich deshalb erweitern. Diese bestehen aus Verbindungen gleichgerichteter Kollektoren, welche die zwei Knotengruppen durch den kürzesten Weg verbinden. Zwischen den oberen Körperquadranten ist es die horizontale interaxilläre Bahn, zwischen den unteren Quadranten die suprasymphysealen Verbindungen und zwischen einem oberen und unteren Quadranten die leicht schraubenförmige axillo-inguinale Bahn (*Abbildung 9*). Anhand von Melanomfällen wurde festgestellt (Haagensen 1977), dass die Rumpfquadranten trotz der Anastomosen so weit voneinander isoliert sind, dass kontralaterale oder gleichseitige axilläre und inguinale Metastasen praktisch ausgeschlossen werden können. Lymphszintigraphische Untersuchungen haben gezeigt, dass die Drainagegebiete der Körperquadranten sich bei den Wasserscheiden oft unregelmässig weit über die früher angenommene 2,5-Zentimeter-Grenze überlappen können (Eberbach 1989). Nach Munz et al. (1982) bilden die Axillarknoten das Zentrum der Lymphdrainage der Rumpfhaut. Sie nehmen radioaktive Substanzen nicht bloss aus dem eigenen, sondern auch aus den benachbarten Körperquadranten auf. Diese Befunde sprechen dafür, dass die Wasserscheiden nicht absolute und unüberwindbare Grenzlinien sind.

Drainagemöglichkeiten des Extremitätenödems

Nach metastatischer Blockierung oder Entfernung der regionalen Lymphknoten betrifft die Ödembildung vor allem die Extremitäten, da ihre Lymphe in solchen Fällen nur durch das Rumpfggebiet abfliessen kann. Der Abfluss aus einem Körperterritorium in ein anderes ist wegen der

ausgedehnten Grenzlinien leichter, als dies durch die kurze Grenze aus einer Extremität in ein Rumpfggebiet der Fall ist; der letztgenannte Umstand erklärt auch das lange Anhalten der Extremitätenödeme. Die Drainage eines Extremitätenödems über die Wasserscheide der Extremitätenwurzel in ein Körperterritorium ist durch die folgenden Wege möglich: 1. durch erhaltenegebliebene normale Kollektoren, 2. durch neugebildete Lymphgefäße, 3. durch vorhandene akzessorische Kollektoren, 4. durch Überwindung der Wasserscheiden nach Ausweitung des kutanen Netzes.

Für die obere Extremität stehen mehr Entlastungswege zur Verfügung als für die untere Extremität. Der zusätzliche Abfluss wird dadurch begünstigt, dass

1. das kutane Geflecht nicht nur mit dem oberen Körperquadrant, sondern auch mit dem Hals- und Nackengebiet verbunden ist (*Abbildung 7*), 2. ein Deltoidbündel vom langen Typ Lymph in die Lnn. supraclaviculares leitet (*Abbildung 9*), 3. aus dem oberen Körperterritorium Lymph durch das kutane Netz nicht nur in die Nachbarterritorien, sondern auch in das Halsgebiet geleitet wird, 4. akzessorische Kollektoren Lymph in die supraklavikulären und parasternalen Knoten ableiten (*Abbildung 7*).

Als zusätzliche Ableitung dienen, wie bereits besprochen, axillo-axilläre und axillo-inguinale Bahnen (*Abbildung 9 A*). Nach Entfernung der oberflächlichen Inguinalknoten stehen für die zusätzliche Drainage der unteren Extremität folgende Wege zur Verfügung:

1. der Abfluss durch das kutane Gefäßnetz in das untere Rumpfterritorium und in die Genitalregion (*Abbildung 8*), 2. erhaltenegebliebene tiefe Kollektoren und Bypass-Gefäße zu den iliakalen Knotengruppen (*Abbildung 11 B*), 3. aus den unteren Rumpfquadrant zu den gegenseitigen Inguinalknoten führen die suprasymphysealen Verbindungen, und zu den homolateralen Axillarknoten der axillo-inguinale Weg (*Abbildung 9 A*).

Die machmal auftretende starke und langandauernde Anschwellung der äusseren Genitalien ist in erster Linie die Folge der Unterbrechung ihrer zu den Inguinalknoten führenden efferenten Gefäße. Die Drainage auf die Gegenseite wird durch die mittelständige Wasserscheide erschwert. Die regionale Stauung kann noch durch Zufluss aus dem benachbarten dorsomedialen Oberschenkelterritorium weiter gesteigert werden, wobei das lockere Subkutangewebe die Flüssigkeitsanreicherung zusätzlich begünstigt.

Die Wiederherstellung des unterbrochenen Lymphabflusses erfolgt in erster Linie durch vorhandene und durch neugebil-

dete Kollateralwege. Die Transportkapazität von solchen Kollateralen, welche Lymphknoten überspringen (Bypass), ist gering, weil ihre Anzahl niedrig ist und weil sie oft fehlen. Effizienter sind neue Kollateralen, die durch Ausweitung von vorhandenen Gefässstrecken entstehen und so Lymph auch in retrograder Richtung führen können. In diese Kategorie gehören: die erweiterten faszialen Kollektoren, das kutane Gefässnetz und dilatierte regionale Kollektoren (*Abbildung 6*). Die Neubildung von Lymphgefässen ist ein langsamer Prozess, dessen Fortschreiten durch das Narbengewebe noch zusätzlich herabgesetzt wird.

Aus den vorangegangenen Erklärungen folgt, dass bei der manuellen Lymphdrainage zuerst das meistbeschädigte Wasserscheidengebiet der Extremitätenbasis behutsam überwunden werden muss. Gleichzeitig soll auch dafür gesorgt werden, dass die Flüssigkeit im angeschlossenen Körperquadranten – in welchem sie retrograd fließen muss – in radiärer Richtung bis zu den Quadrantengrenzen befördert wird.

Adresse des Autors:
Prof. Dr. med. S. Kubik
Anatomisches Institut der Universität Zürich
Winterthurerstrasse 190
8057 Zürich

Fehlfunktionen im Kieferbereich und ihre Folgen

Auftretende Kopfschmerzen, die auf keine konservative Behandlung ansprechen, haben nicht selten ihre Ursache irgendwo im Kiefer; meistens aufgrund einer krankhaften Veränderung der nicht mehr richtig funktionierenden Kiefergelenke. Dieses komplexe Gelenk ermöglicht Bewegungen in alle drei Dimensionen: nach links und rechts, nach oben und unten, vor und zurück. Es entstehen so vielfältige Bewegungsmuster, die nicht nur von der Gelenkform, sondern insbesondere auch von der Führung durch die Zähne abhängen; Störungen können hier also sehr leicht auftreten.

Zahnbedingte Hindernisse, die ein fehlerfreies Zusammenbeißen der Zähne nur in einer ganz bestimmten Lage des Unterkiefers erlauben, führen öfters zu Problemen. Das kann z. B. der Fall sein, wenn im Ober- oder Unterkiefer Zähne fehlen; es wachsen Gegenzähne heraus. Zähne, welche die Lücken besetzen, kippen um, und es entwickelt sich ein Gleithindernis, das die betroffene Person durch eine schonende Bewegung des Gelenks auszugleichen versucht. Solche Fehler können aber auch durch zahnärztliche Massnahmen selbst entstehen. Es kommt z. B. vor, dass Kronen oder Füllungen zu hoch liegen und deswegen beim Schluss- oder Seitbiss im Wege sind. Durch schlechte Angewohnheiten können diese ungünstigen Verhältnisse noch misslicher werden. Wer mit den Zähnen knirscht, etwa in der Annahme, dadurch eine zu hohe Füllung oder ein anderes Hindernis beseitigen zu können, belastet das Kiefergelenk völlig unnötig; meistens geschieht dies unbewusst.

Mit Vorliebe wird im Schlaf mit den Zähnen geknirscht. Solche und ähnliche Fehlfunk-

tionen können aber auch psychisch bedingt sein. Laut der Fachzeitschrift «Selecta» reagieren manche Leute auf diese Weise seelische Probleme ab. Sie schieben z. B. den Unterkiefer zur Seite und pressen dann die Zähne zusammen; beispielsweise tagsüber beim Autofahren oder in stressbedingten Situationen, ohne es wahrzunehmen. Durch solche Vorgänge treten nicht nur Schäden am Kiefergelenk, sondern immer auch an den Zähnen auf. Die Zähne werden so regelrecht abgeschmirgelt und auch gelockert, was dann womöglich als Parodontose verkannt wird. Auch Ohrenscherzen können in diesem Zusammenhang entstehen. Sollte der Hals-Nasen-Ohrenarzt (HNO) in solchen Fällen nichts finden, so empfiehlt es sich, auch noch einen Zahnarzt zu konsultieren.

Kopfschmerzen sind die häufigsten Folgen solcher Fehlfunktionen im Kieferbereich. Durch verhältnismässig einfache zahnärztliche Massnahmen können so Patienten, die jahrelang an Kopfschmerzen gelitten haben, von ihrer Plage befreit werden.

Zahninfektionen und Herzinfarkt

Möglicherweise können, laut einer finnischen Studie, Herzinfarkte auch auf Zahninfektionen zurückgehen. Bei den Infarktpatienten waren die Zähne stark mit Karies befallen. Es wird deshalb vermutet, dass bakterielle Stoffwechselprodukte (Toxine) für das Entstehen von Verschlüssen in den Herzkranzgefässen verantwortlich sind. Ratsam ist es aus diesem Grunde, möglichst alle 6 Monate einen Zahnarzt aufzusuchen, um so das Gebiss von Karies freizuhalten.