

Zeitschrift: Physiotherapie = Fisioterapia
Herausgeber: Schweizerischer Physiotherapeuten-Verband
Band: 30 (1994)
Heft: 5

Artikel: Le syndrome du carré des lombes : description, signes cliniques, traitements
Autor: Goussard, J.C.
DOI: <https://doi.org/10.5169/seals-929326>

Nutzungsbedingungen

Die ETH-Bibliothek ist die Anbieterin der digitalisierten Zeitschriften. Sie besitzt keine Urheberrechte an den Zeitschriften und ist nicht verantwortlich für deren Inhalte. Die Rechte liegen in der Regel bei den Herausgebern beziehungsweise den externen Rechteinhabern. [Siehe Rechtliche Hinweise.](#)

Conditions d'utilisation

L'ETH Library est le fournisseur des revues numérisées. Elle ne détient aucun droit d'auteur sur les revues et n'est pas responsable de leur contenu. En règle générale, les droits sont détenus par les éditeurs ou les détenteurs de droits externes. [Voir Informations légales.](#)

Terms of use

The ETH Library is the provider of the digitised journals. It does not own any copyrights to the journals and is not responsible for their content. The rights usually lie with the publishers or the external rights holders. [See Legal notice.](#)

Download PDF: 30.01.2025

ETH-Bibliothek Zürich, E-Periodica, <https://www.e-periodica.ch>

LE SYNDROME DU CARRÉ DES LOMBES

DESCRIPTION • SIGNES CLINIQUES

Rappel

Anatomie

Le carré des lombes (*Quadratus lumborum*) fait partie du groupe moyen des muscles de la région postérieure du tronc. Il est situé dans le plan des apophyses transverses, en avant des spinaux.

Il est aplati, quadrilatère, tendu de la crête iliaque à la douzième côte et à la colonne lombaire. Il est constitué par trois sortes de faisceaux musculaires: ilio-costaux, ilio-transversaires et costo-transversaires.

Les faisceaux ilio-costaux et ilio-transversaires ont leur origine à la partie postérieure de la crête iliaque et sur le bord supérieur du ligament ilio-lombaire. Ils se dirigent en haut et en dedans. Les fibres supérieures se terminent sur le bord inférieur de la dernière côte, les autres s'insèrent au sommet des apophyses transverses des quatre premières vertèbres lombaires.

Les faisceaux costo-transversaires se dirigent en bas et en dedans, du bord inférieur de la douzième côte à la face antérieure des quatre premières apophyses transverses lombaires.

Innervation

Ce muscle est innervé par des branches collatérales du plexus lombaire. Les nerfs du carré des lombes naissent des deux premières branches antérieures lom-

Les lombalgies, qu'elles soient aiguës ou chroniques, peuvent avoir leur origine au niveau de structures anatomiques différentes, isolément ou en association. Les origines discales, ligamentaires, articulaires postérieures, sont connues. L'origine musculaire semble moins fréquente, mais aussi moins connue. Or nous avons constaté que dans un certain nombre de cas, la douleur lombaire avait pour origine une atteinte isolée du muscle carré des lombes. Nous développerons les aspects cliniques et les traitements propres à ce syndrome local d'origine musculaire.

baire. Il reçoit également quelques rameaux provenant du douzième nerf intercostal.

Physiologie et évaluation

La contraction unilatérale produit une inflexion latérale du tronc et un abaissement de la dernière côte si le bassin est fixe. Si le tronc est fixé, sa contraction unilatérale entraîne une élévation du bassin de son côté. Il participe à l'élévation du bassin lors de la marche. Sa force s'évalue en décubitus ventral, dans son action d'élévation unilatérale du bassin, le membre inférieur homolatéral étant placé en légère abduction.

Description clinique de ces lombalgies

Les lombalgies basses d'origine dorso-lombaire, aiguës ou chroniques, entrent dans le cadre d'un syndrome vertébral segmentaire bien précis, tel qu'il fut décrit par R. Maigne. Dans ce cas, la présence de cordons myalgiques au sein du muscle carré des lombes est constante et doit être recherchée systématiquement.

Cependant, nous avons constaté, dans un certain nombre de

cas de lombalgie aiguë ou chronique, la présence d'une contracture isolée du muscle carré des lombes que l'examen vertébral ne permettait pas de rattacher à une atteinte segmentaire.

Le traitement local de cette contracture suffit à faire disparaître tous les symptômes, ce qui nous permet d'évoquer l'unique responsabilité de ce muscle.

L'atteinte aiguë

Nous décrivons le cas d'une atteinte aiguë unilatérale, dans laquelle tous les signes sont présents. Le malade présente souvent une attitude antalgique spontanée qui associe une légère cyphose lombaire ou une réduction de la lordose et une inflexion latérale du rachis lombaire du même côté que la douleur.

Lors de l'examen dynamique, les signes suivants sont retrouvés:

- L'inflexion latérale du côté douloureux est d'amplitude normale et indolore, alors qu'elle est impossible du côté opposé.
- Au cours de la flexion du tronc, la douleur survient précocément (mesurer la distance doigts-sol) et l'inflexion latérale antalgique se maintient.

- La rotation du tronc est très limitée, voire impossible du côté opposé à la douleur, par mise en tension du muscle.

Certains signes physiques sont évocateurs:

- La palpation de la région costo-iliaque retrouve de manière constante un important cordon myalgique situé à environ 5 cm en dehors de la ligne des épineuses, situé à égale distance entre la dernière côte et la crête iliaque, parfois plus haut, près de l'insertion supérieure du muscle. La pression locale reproduit toujours la douleur ressentie spontanément par le patient.
- La douleur est réveillée par la mise en tension passive du muscle qui peut se faire en décubitus latéral du côté opposé à la douleur ou en décubitus dorsal, par traction sur le membre inférieur homologue, ou encore le patient en station assise.
- La contraction résistée est généralement peu douloureuse. Elle se fait en décubitus ventral, comme la manœuvre d'évaluation.
- Point fondamental: Il n'existe aucun élément en faveur d'une lombalgie d'origine

ARRÉ DES LOMBES :

LINIQUES • TRAITEMENTS

PRAXIS

dorso-lombaire. L'examen rachidien est normal et l'on ne retrouve aucun signe local ou à distance d'une atteinte rachidienne.

Ainsi, l'absence de signe d'atteinte vertébrale, les signes musculaires locaux et l'attitude antalgique particulière sont des arguments qui amènent à évoquer l'origine musculaire d'une lombalgie.

A ce propos, Duchenne de Boulogne rapporte trois cas d'inflexion latérale directe du rachis par contracture unilatérale du carré des lombes (et peut-être également des muscles intertransversaires lombaires).

L'atteinte bilatérale de ce muscle semble moins fréquente. Dans ce cas il existe seulement une attitude antalgique en légère cyphose lombaire. Tous les mouvements sont douloureux et limités sauf l'extension passive et prudente du rachis dorso-lombaire. L'examen segmentaire rachidien est là encore normal.

Les causes les plus fréquentes de cette forme de lombalgie aiguë sont des mouvements répétés ou de mauvaises positions prolongées en inclinaison latérale du tronc. Contrairement aux douleurs d'origine dorso-lombaire, nous n'avons pas noté le rôle déclenchant des mouvements de torsion du tronc.

La forme chronique

Dans cette forme, la douleur et l'atteinte musculaire sont le plus souvent unilatérales, et il n'y

a pas d'attitude antalgique. La douleur est mécanique, réveillée par les mouvements de flexion et d'inclinaison latérale du côté opposé, non impulsive aux efforts abdominaux. Les signes d'examen sont identiques à ceux de la forme aiguë, mais moins accentués.

Les causes de ce syndrome musculaire

Trois sortes de causes peuvent être décrites:

- Cause locale: elle est la conséquence de la fatigue ou du surmenage musculaire local, par des efforts ou des mauvaises positions prolongées.
- Cause vertébrale: la douleur musculaire peut être secondaire à un dysfonctionnement segmentaire dorso-lombaire traité localement, mais dont les conséquences à distance n'ont pas été traitées ou sont passées inaperçues.
- Cause mixte: des positions prolongées ou des gestes répétés vont fatiguer ce muscle dont la sensibilité est augmentée par une irritation chronique de la charnière dorso-lombaire.

Les preuves sont apportées par différents arguments:

- l'absence de signe d'atteinte rachidienne à l'examen local;
- la positivité des tests spécifi-

- ques sollicitant ce muscle;
- le réveil de la douleur spontanée à la palpation locale;
- la rapide et constante efficacité du traitement local.

Les traitements

Seul le traitement local de ce syndrome musculaire aura une rapide efficacité. Deux types de traitements peuvent être employés:

Le traitement manuel

Il utilise soit des manœuvres d'étirements passifs du muscle en décubitus latéral du côté opposé à la douleur (fig. 1) ou en station assise en veillant à stabiliser le bassin (fig. 2).

Nous utilisons également les manœuvres de contracter-relâcher et les manœuvres myotensives réalisées en décubitus ventral, latéral ou en station assise.

Trois à quatre séances sont généralement suffisantes pour faire disparaître la douleur et les signes locaux.

Les infiltrations locales

L'infiltration anesthésique est effectuée après repérage manuel du cordon myalgique, au point le plus douloureux (point gachette). Ce traitement peut être utilisé

isolément ou en complément du traitement manuel.

Conclusion

Un certain nombre de lombalgies, aiguës ou chroniques, sont en rapport avec une atteinte isolée du muscle carré des lombes.

Les signes cliniques et les signes précis et spécifiques de l'examen local permettent d'en faire le diagnostic. Le traitement local est régulièrement et rapidement efficace.

Bibliographie

Duchenne de Boulogne, G.-B.: *Physiologie des mouvements. Annales de Médecine Physique*, 1 vol., 1967, 872 p.

Goussard, J.C.: *Lombalgies et muscle carré des lombes. Description d'un syndrome musculaire local. Aspects cliniques et thérapeutiques. La Revue de Médecine Orthopédique*, no 27, mars 1992, p. 28-31.

Herlant, M.; Voisin, Ph.; Vanvelcenaber, J.; Boileau, G.; Delabaye, H.; Adèle, M.-F.; Bibre, Ph.; Goethals, M.: *Bilans musculaires. Editions Techniques, Encyc. Méd. Chir. (Paris-France), Kinésithérapie, Rééducation fonctionnelle*, 26-010-A-10, 1993, 48 p.

Maigne, R.: *Diagnostic et traitement des douleurs communes d'origine rachidienne. Une nouvelle approche. Exp. Scient. Fr.*, 1 vol., 1989.

Rouvière, H.: *Anatomie humaine. 12^e édition, Masson.*

Die individuelle Einrichtung


Sauna und Solarium

Physikalische Therapie

Gymnastik-Training
Therapie- und Massageleige
Lagerungshilfen • Polster • Wäsche
Reinigungs-, Desinfektions-Pflegeprodukte
Thermo-Therapie – kalt/warm • Massagematerial
Vorhänge • Mobiliar • Stühle • Extension-Manipulation
Infrarot-Solarien • Sauna • Dampfbadprodukte • Hydro-Therapie
Badezusätze • Elektro-Therapie • Geräte-Zubehör • US-HF-Therapie
Puls-, Blutdruck-Messgeräte • Anatomisches Lehrmaterial

Innovativ
in
Planung • Verkauf • Service

Gymnastikstudio



Jardin
Medizintechnik ag

Feldmattstrasse 10
CH-6032 Emmen
Tel. 041-55 11 80
Fax 041-55 11 89

Med-Modul 6-Linie. Hier erhalten Sie die Zukunft. Jetzt und sofort.



Die Reizstrom-Zukunft mit Med-Modul 6 hat nur eine Zukunft, wenn Sie uns als Ihren bewährten DIMEQ-Fachhändler jetzt für mehr Infos kontaktieren. Telefonisch oder mit der noch zu adressierenden Antwortkarte auf der Med-Modul-Beilage in dieser Ausgabe des "Physiotherapeut".

MTR

Medizin
Therapie
Rehab

Roosstrasse 23 • CH-8832 Wollerau
Tel. 01/787 39 40 • Fax 01/787 39 41 • Natel 077/93 16 36

Ungewöhnlich gut!

eibe-Gymnastikrollen bieten vielfältige Übungsmöglichkeiten für Bewegungserziehung, Rehabilitation und Physiotherapie.


Haben wir Ihr Interesse geweckt? Fordern Sie unseren Katalog oder ausführliches Prospektmaterial an!



Coupon bitte zurücksenden an:

eibe AG

Neue Winterthurerstrasse 28 • 8304 Wallisellen
Tel.: (01) 831 15 60 • Fax: (01) 831 15 62



Ja, ich möchte mehr Information über:

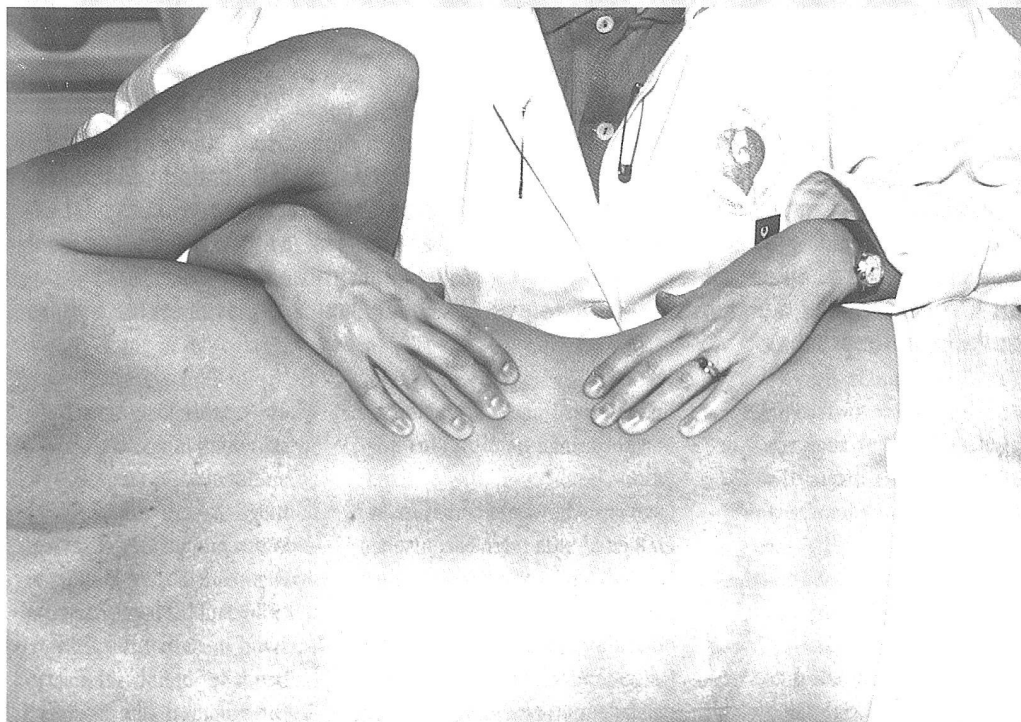eibe-Sportgeräte Ihr gesamtes Angebot

Name, Vorname

Straße, (PLZ) Ort

PT

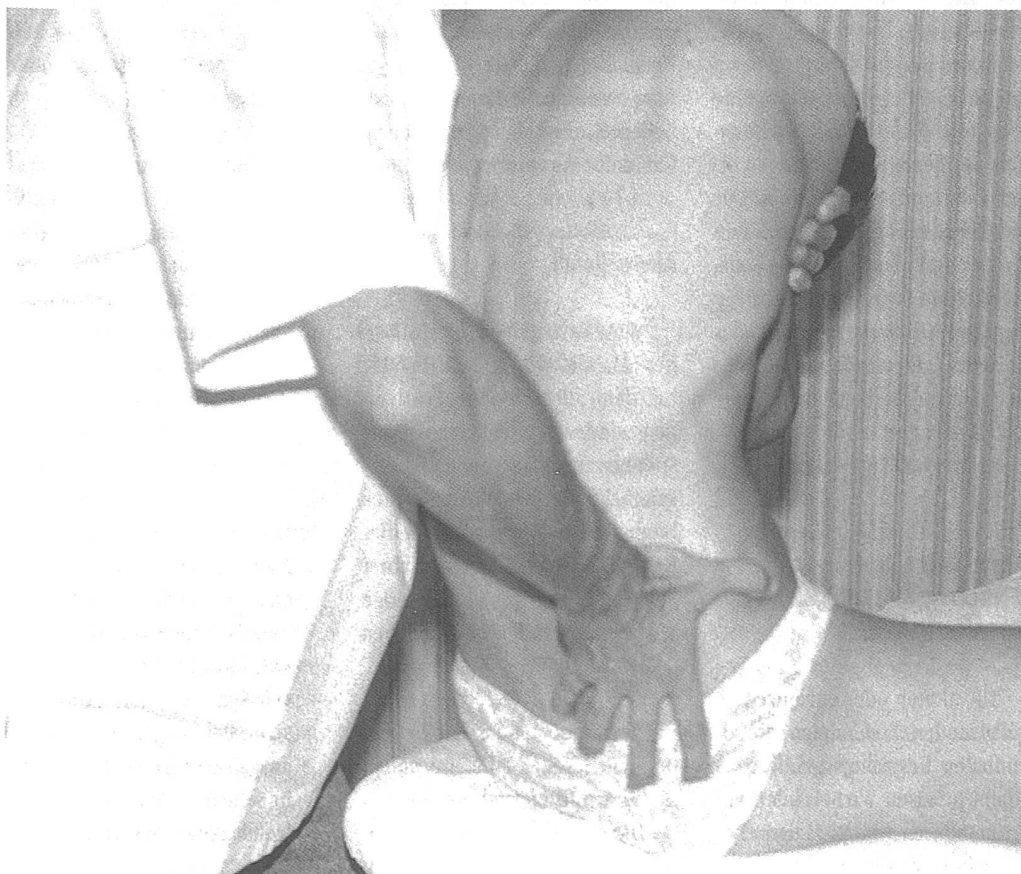LE SYNDROME DU CARRÉ DES LOMBES: DESCRIPTION, SIGNES CLINIQUES ET TRAITEMENTS
 SYNDROM DES MUSCULUS QUADRATUS LUMBORUM: BESCHREIBUNG, KLINISCHE BEFUNDE UND BEHANDLUNG
 SINDROME DEL MUSCOLO QUADRATO DEI LOMBI: DESCRIZIONE, SEGNI CLINICI E TRATTAMENTO



Etirement du muscle carré des lombes en décubitus latéral.

Dehnung des Musculus quadratus lumborum in Seitenlage.

Stiramento del muscolo quadrato dei lombi in decubito laterale.



Etirement en station assise. Il est nécessaire de stabiliser le bassin du patient.

Dehnung sitzend. Das Becken des Patienten muss stabilisiert werden.

Stiramento in posizione seduta. È necessario stabilizzare il bacino del paziente.