

**Zeitschrift:** Physiotherapie = Fisioterapia  
**Herausgeber:** Schweizerischer Physiotherapeuten-Verband  
**Band:** 30 (1994)  
**Heft:** 5

**Artikel:** Syndrome del Muscolo quadrato lumborum : descrizione, segni clinici, trattamento  
**Autor:** Goussard, J.C.  
**DOI:** <https://doi.org/10.5169/seals-929328>

### **Nutzungsbedingungen**

Die ETH-Bibliothek ist die Anbieterin der digitalisierten Zeitschriften. Sie besitzt keine Urheberrechte an den Zeitschriften und ist nicht verantwortlich für deren Inhalte. Die Rechte liegen in der Regel bei den Herausgebern beziehungsweise den externen Rechteinhabern. [Siehe Rechtliche Hinweise.](#)

### **Conditions d'utilisation**

L'ETH Library est le fournisseur des revues numérisées. Elle ne détient aucun droit d'auteur sur les revues et n'est pas responsable de leur contenu. En règle générale, les droits sont détenus par les éditeurs ou les détenteurs de droits externes. [Voir Informations légales.](#)

### **Terms of use**

The ETH Library is the provider of the digitised journals. It does not own any copyrights to the journals and is not responsible for their content. The rights usually lie with the publishers or the external rights holders. [See Legal notice.](#)

**Download PDF:** 06.02.2025

**ETH-Bibliothek Zürich, E-Periodica, <https://www.e-periodica.ch>**

# SYNDROME DEL MUSCOLO

## DESCRIZIONE • SEGNI

### Sindrome del muscolo quadrato dei lombi

#### Anatomia

Il quadrato dei lombi (*Quadratus lumborum*) fa parte del gruppo medio dei muscoli della regione posteriore del tronco. È situato sul piano delle apofisi trasverse, davanti alle spinali.

È piatto, quadrilatero, teso dalla cresta iliaca alla dodicesima costa e alla colonna lombare. È costituito da tre tipi di fasci muscolari: ileocostale, ileotrasversale e costotrasversale. I fasci ileocostali e ileotrasversali hanno origine sul labbro interno della cresta iliaca e sul bordo superiore del legamento ileolombare. Si dirigono in alto e all'interno. Le fibre superiori terminano sul bordo inferiore dell'ultima costa, le altre si inseriscono sulla punta delle apofisi trasverse delle prime quattro vertebre lombari.

I fasci costotrasversali si dirigono verso il basso e l'interno, dal bordo inferiore della dodicesima costa al lato anteriore delle prime quattro apofisi trasverse lombari.

#### Innervazione

Il muscolo è innervato da rami collaterali del plesso lombare. I nervi del quadrato dei lombi nascono dai primi due rami anteriori lombari. Il muscolo riceve anche qualche ramo

**L**e cause delle lomalgie acute e croniche si possono ritrovare in diverse strutture anatomiche e possono essere isolate o associate. Si conoscono origini discali, legamentose, articolari posteriori. L'origine muscolare sembra meno frequente, ma è anche meno conosciuta. Noi abbiamo constatato che in alcuni casi il dolore lombare originava da un'affezione isolata del muscolo quadrato dei lombi. Di seguito svilupperemo gli aspetti clinici ed i trattamenti adeguati a questa sindrome locale di origine muscolare.

proveniente dal dodicesimo nervo intercostale.

#### Fisiologia e valutazione

La contrazione monolaterale flette il tronco omolateralmente e abbassa l'ultima costa se il bacino è fisso. Se il tronco è fisso, la sua contrazione monolaterale provoca l'elevazione del bacino dal suo lato. Esso partecipa inoltre all'elevazione del bacino durante la deambulazione. La sua forza viene valutata in decubito ventrale durante l'elevazione monolaterale del bacino, facendo in modo che l'arto inferiore omolaterale sia disposto in leggera abduzione.

#### Descrizione clinica di questo tipo di lomalgie

Le lomalgie basse di origine dorso-lombare, acute o croniche, rientrano nell'ambito di una precisa sindrome vertebrale segmentale, così come descritto da R. Maigne. In questi casi si ri-

scontra sempre la presenza di cordoni mialgici nel muscolo quadrato dei lombi, che devono quindi essere ricercati sistematicamente.

In alcuni casi di lomalgia acuta o cronica abbiamo però constatato la presenza di una contrattura isolata del muscolo quadrato dei lombi che l'esame vertebrale non consentiva di collegare a un'affezione segmentaria.

Il trattamento locale di tale contrattura basta a far scomparire tutti i sintomi. Questo ci permette di concludere che il muscolo in questione è il solo responsabile.

#### Forma acuta

Descriviamo il caso di un'affezione acuta monolaterale in cui sono presenti tutti i sintomi.

Il malato presenta spesso spontaneamente una postura antalgica caratterizzata da una leggera cifosi lombare o da una riduzione della lordosi nonché dalla flessione laterale del rachide lombare dallo stesso lato del dolore.

Durante l'esame clinico si riscontrano i seguenti segni:

- La flessione laterale del lato dolorante ha un'ampiezza normale ed è indolore; è invece impossibile dal lato opposto.
- Durante la flessione del tronco il paziente avverte precocemente il dolore (misurare la distanza dita-suolo) e mantiene la flessione laterale antalgica.
- Con la messa in tensione dei muscoli, la rotazione del tronco è molto limitata se non impossibile sul lato opposto a quello dolorante.

Alcuni segni fisici sono evocatori:

- La palpazione della regione costoiliaca riscontra sempre un grosso cordone mialgico situato a ca. 5 cm dalla linea delle spinali ed alla stessa distanza fra l'ultima costa e la cresta iliaca, talvolta più in alto vicino all'inserzione superiore del muscolo. La pressione locale riproduce sempre il dolore avvertito spontaneamente dal paziente.

# QUADRATO DEI LOMBI:

PRASSI

## CLINICI • TRATTAMENTO

- Il dolore viene risvegliato dalla messa in tensione passiva del muscolo. Ciò può avvenire con decubito laterale sul lato opposto al dolore o con decubito dorsale mediante trazione del membro inferiore omologo oppure con il paziente seduto.
- La contrazione mediante resistenza è solitamente poco dolorosa. Essa avviene con decubito ventrale, così come la manovra di valutazione.
- Punto fondamentale: non esiste alcun elemento a favore di una lombalgia d'origine dorsolombare. L'esame del rachide è normale e non si riscontrano segni locali o differiti di un'afezione del rachide.

L'assenza di segni collegabili a un'afezione vertebrale, la presenza di segni muscolari locali e la particolare postura antalgica sono delle prove che conducono a diagnosticare l'origine muscolare della lombalgia.

In proposito, Duchenne de Boulogne riporta tre casi di flessione laterale diretta del rachide a causa di una contrattura monolaterale del quadrato dei lombi (e forse anche dei muscoli intertrasversali lombari).

Più raramente il muscolo viene colpito bilateralmente. In questo caso si riscontra solamente una postura antalgica in leggera cifosi lombare. Tutti i movimenti provocano dolore e sono limitati, salvo l'estensione passiva e pru-

dente del rachide dorsolombare. L'esame segmentario del rachide è anche qui normale.

Le cause più frequenti di questa forma di lombalgia acuta sono dei movimenti ripetuti o posture sbagliate prolungate con inclinazione laterale del tronco.

Contrariamente ai dolori di origine dorsolombare, non abbiamo notato il ruolo scatenante dei movimenti di torsione del tronco.

### La forma cronica

In questa forma di lombalgia il dolore ed il trauma muscolare sono solitamente monolaterali e non vi è postura antalgica.

Il dolore è meccanico, risvegliato dai movimenti di flessione e inclinazione laterale sul lato opposto, non reattiva agli sforzi addominali.

I segni riscontrati durante l'esame sono identici a quelli della forma acuta, ma meno accentuati.

### Le cause di questa sindrome muscolare

Si descrivono tre tipi di cause:

- Causa locale: è indotta dalla fatica o da una sovrastimolazione del muscolo, dovuti a sforzi o a postura sbagliata prolungata.

- Causa vertebrale: il dolore muscolare può essere conseguenza di una disfunzione segmentaria dorsolombare trattata localmente ma i cui effetti a distanza non sono stati curati o sono passati inosservati.
- Causa mista: posture prolungate o gesti ripetuti che affaticano il muscolo, la cui sensibilità viene acuita dall'irritazione cronica della cerniera dorsolombare.

Ecco alcune prove per la diagnosi:

- assenza di segni di afezione al rachide durante l'esame locale;
- test specifici positivi nella sollecitazione del muscolo;
- risveglio del dolore spontaneo mediante palpazione locale;
- efficacia rapida e costante del trattamento locale.

### I trattamenti

Solo il trattamento locale di questa sindrome muscolare potrà portare un rapido miglioramento. Esistono due tipi di trattamento:

#### Il trattamento manuale

Si effettuano manovre di stiramento passivo del muscolo in decubito laterale sul lato opposto al dolore (fig. 1) o con il paziente

seduto, facendo in modo di stabilizzarne il bacino (fig. 2).

Noi utilizziamo anche delle manovre di contrazione-rilassamento e manovre miotensive realizzate in decubito ventrale, laterale o in posizione seduta.

Tre o quattro sedute sono solitamente sufficienti per eliminare il dolore ed i segni locali.

#### Le infiltrazioni locali

L'infiltrazione di anestetico viene effettuata dopo ricerca manuale del cordone miaglico nel punto che provoca maggiore dolore (cosiddetto punto doloroso). Questo trattamento può essere utilizzato da solo o come complemento di quello manuale.

### Conclusione

Alcune lombalgie, acute o croniche, sono legate a un'afezione isolata del muscolo quadrato dei lombi.

I segni clinici e quelli precisi e specifici dell'esame locale consentono di procedere alla diagnosi. Il trattamento locale offre regolarmente e rapidamente effetti positivi.

# ORIGINAL MEDAX

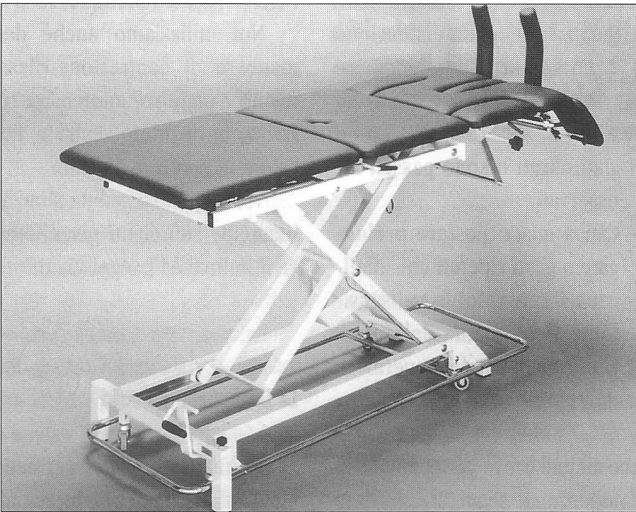
Von uns entwickelt und seit vielen Jahren bewährt.

Machen Sie keine Experimente mit irgendwelchen Kopien!

Unser Fabrikationsprogramm:


- 2-/3-/4-/6teilige Liegen
- Extensionsliegen
- Bobath-Liegen
- Manualtherapie-Liegen
- Kombi-Liegen mit Gynäkologieteil
- CLEWA-Kofferliegen (Import)

## Behandlungsliege MEDAX P 40 A



- Elektrische Höhenverstellung von 44 bis 104 cm mit praktischer Fuss-Schaltstange
- Rückenstütze und Knieflexion mit bequemen Hubhilfen stufenlos verstellbar
- Fahrwerk (Lenkrollen) mit Fusspedal in jeder Position der Höhenverstellung ausfahrbar
- Sehr stabiles Schweizer Fabrikat
- SEV-geprüft
- 2 Jahre Garantie

## BOBATH-Liege MEDAX 1- oder 2teilig



- ✂ -----
- Senden Sie uns bitte eine Dokumentation.
  - Bitte rufen Sie uns an.

Name: \_\_\_\_\_  
 Strasse: \_\_\_\_\_  
 PLZ/Ort: \_\_\_\_\_  
 Tel.: \_\_\_\_\_

**MEDAX AG  
 MEDIZINTECHNIK**

Schneckelerstrasse 20  
 CH-4414 Füllinsdorf BL  
 Tel. 061-901 44 04  
 Fax 061-901 47 78

PH-03/94

## Ligne Med-Modul 6. Ici, vous obtenez l'avenir – maintenant et de suite.



L'avenir de la thérapie par courants stimulants avec Med-Modul 6 n'est possible que si vous nous contactez en tant que revendeur DIMEQ par téléphone ou avec la carte réponse jointe à l'annexe Med-Modul dans cette édition du "Physiothérapeute".


LEUENBERGER  
 MEDIZIN  
 TECHNIK AG

**LNT**

Technique médicale

Rte André Piller 43, CH-1720 Corminboeuf  
 Téléphone 037/26 62 00, Téléfax 037/26 62 02

## EIS, immer locker und streufähig!



Überall wo Sie lockeres, streufähiges, weiches Eis benötigen, ist für Sie **micro-cube EIS** gerade richtig.

Mehr coole Informationen erhalten Sie beim schweizerischen Hersteller.


✂ **JA**, senden Sie mir  
 Unterlagen über micro-cube EIS.

Firma \_\_\_\_\_  
 Name \_\_\_\_\_  
 Adresse \_\_\_\_\_  
 PLZ/Ort \_\_\_\_\_  
 Tel. Nr. \_\_\_\_\_

**GANZ COOL  
 ÜBERLEGEN!**

**KIBERNETIK AG**  
 9470 Buchs, Tel. 081/756 21 31, Fax 081/756 45 06

# Die neue Taping-Technik



zur Behandlung des  
femoro-patellaren Schmerzsyndroms.

## Leukotape® P

Spezialtape für Techniken, die besonders zugfestes Material und extreme Klebkraft erfordern.  
(z.B. McConnell-Therapie)

Als Unterzug empfiehlt sich die Verwendung von **Fixomull® stretch**.

Bitte senden Sie mir Unterlagen über das:

Produkt  McConnell-Seminar

Name: \_\_\_\_\_

Vorname: \_\_\_\_\_

Adresse: \_\_\_\_\_

PLZ/Ort: \_\_\_\_\_

**Beiersdorf AG**, Division Medical

Aliothstr. 40, 4142 Münchenstein, Tel. 061/415 61 11

**BDF ●●●●**  
**Beiersdorf**  
**medical**