Zeitschrift: Physiotherapie = Fisioterapia
Herausgeber: Schweizerischer Physiotherapeuten-Verband
Band: 35 (1999)
Heft: 1

Artikel: Das subakromiale "Impingement"-Syndrom
Autor: Brujin, Rene de
DOI: https://doi.org/10.5169/seals-929368

Nutzungsbedingungen
Die ETH-Bibliothek ist die Anbieterin der digitalisierten Zeitschriften auf E-Periodica. Sie besitzt keine Urheberrechte an den Zeitschriften und ist nicht verantwortlich für deren Inhalte. Die Rechte liegen in der Regel bei den Herausgebern beziehungsweise den externen Rechteinhabern. Das Veröffentlichen von Bildern in Print- und Online-Publikationen sowie auf Social Media-Kanälen oder Webseiten ist nur mit vorheriger Genehmigung der Rechteinhaber erlaubt. Mehr erfahren

Conditions d'utilisation
L'ETH Library est le fournisseur des revues numérisées. Elle ne détient aucun droit d'auteur sur les revues et n'est pas responsable de leur contenu. En règle générale, les droits sont détenus par les éditeurs ou les détenteurs de droits externes. La reproduction d'images dans des publications imprimées ou en ligne ainsi que sur des canaux de médias sociaux ou des sites web n'est autorisée qu'avec l'accord préalable des détenteurs des droits. En savoir plus

Terms of use
The ETH Library is the provider of the digitised journals. It does not own any copyrights to the journals and is not responsible for their content. The rights usually lie with the publishers or the external rights holders. Publishing images in print and online publications, as well as on social media channels or websites, is only permitted with the prior consent of the rights holders. Find out more

Download PDF: 17.07.2025

ETH-Bibliothek Zürich, E-Periodica, https://www.e-periodica.ch

PRAXIS

Das subakromiale «Impingement»-Syndrom

Rene de Bruijn, PT, Niederländische Akademie für orthopädische Medizin
Postbus 84, NL-6960 AB Eerbeek

Schulterbeschwerden werden in der täglichen Praxis oft gesehen. Dies ist in der spezifischen Anatomie des glenohumeralen Gelenkes und seiner umgebenden Muskeln begründet. Vielleicht spielt auch die evolutionäre Entwicklung eine Rolle, wobei die obere Extremität sich von einem Stützorgan zu einem Greiforgan entwickelt hat, mit den daraus resultierenden veränderten Anforderungen. Auch veränderte und unbekannte Gebrauchsmuster wie beispielsweise das Laufen an Unterarmgehstützen, der Querschnittspatient, der jetzt auf einen Rollstuhl angewiesen ist, können für Schulterprobleme verantwortlich sein. Um die Art der Schulterbeschwerden feststellen zu können, ist eine gute differenzierte körperliche Untersuchung notwendig, eventuell ergänzt durch technische Untersuchung (Röntgen CT, MRI).

Einleitung

Schon in den dreissiger Jahren entwickelte der Orthopäde James Cyriax ein sehr systematisches körperliches Untersuchungsprogamm, mit dem in den meisten Fällen eine adäquate Diagnose gestellt werden kann. So kann recht einfach beurteilt werden, ob zum Beispiel der M. supraspinatus für die Beschwerden verantwortlich ist, oder gar eine ganz andere Struktur. Ist erst einmal die schmerzauslösende Struktur bekannt, kann eine meist auch erfolgreiche, zielgerichtete Therapie begonnen werden.

Ausgangspunkte der Untersuchung nach Cyriax sind:

- Verletzungen der oberen Extremität verursachen oft «Referred pain» (fortgeleiteter Schmerz); darum kann die Palpation nach Schmerz fehlinterpretiert werden;
- Gelenkerkrankungen produzieren meist eine Veränderung in der passiven Bewegungsuntersuchung;
- Sehnen-/Muskelverletzungen werden mittels Widerstandstests identifiziert.

Die Konstellation der Untersuchungsbefunde macht es einfach, die richtige Diagnose zu stellen.

Anatomie

Unter einem subakromialen Syndrom versteht man eine temporäre Einklemmung von anatomischen Strukturen, die sich zwischen dem Oberarmkopf (Caput humeri) und dem Schulterdach (Akromion) befinden.

Das Schulterdach wird aus folgenden Strukturen geformt:

- Akromion
- akromioklavikulares Gelenk
- Extremitas acromialis claviculae
- Lig. coracoacromiale

Strukturen, die sich im subakromialen Raum befinden und grundsätzlich eingeklemmt werden können:

- Ansatz und Sehne des M. supraspinatus
- Ansatz und Sehne des M. infraspinatus
- Ansatz des M. subscapularis
- Bursa subacromialis

Eine mögliche Einklemmung genannter Strukturen entsteht vor allem während der Abduktionsbewegung in der frontalen Ebene. Der anatomische Raum zwischen Schulterkopf und Schulterdach beträgt im Durchschnitt 15 mm. Während des Abduzierens in der frontalen Ebene wird dieser Raum immer etwas kleiner. Ist beispielsweise die Sehne des M. supraspinatus durch eine Entzündungsreaktion gereizt und dadurch geschwollen, so ist der subakromiale Raum zu klein und führt zu kurzfristigen Einklemmungen der Sehne zwischen Oberarmkopf und Schulterdach. Der schmerzhafte Abschnitt, der während der Abduktionsbewegung auftritt, wird «Painful arc» genannt *(Abb. 1)*.

Der Abduktionsmechanismus

Das Glenohumeralgelenk besteht aus einem grossen, stark konvexen Humeruskopf und der viel kleineren, gering konkaven Fossa glenoidalis. Hierdurch ist das Glenohumeralgelenk stark diskongruent und entsprechend luxationsanfällig. Weil der Kapsel-Bandapparat sehr weit ist, um genügend Exkursionsfähigkeit zu bieten, kann er unzureichend Stabilität gewährleisten, so dass die Muskeln hier eine wichtige Rolle im Stabilisierungsmechanismus der Schulter spielen.

Auf das Glenohumeralgelenk wirkende Muskeln werden in zwei Gruppen eingeteilt:

1. longitudinale Muskeln, wie der M. deltoideus, M. biceps brachii, M. triceps brachii und der M. coracobrachialis;
2. transversale Muskeln, die Rotatorenmanschette.

Die beiden Muskelsysteme liegen mehr oder weniger senkrecht zueinander, wodurch sie in ihrem gegenseitigen Kräftespiel zum Teil, abhängig von

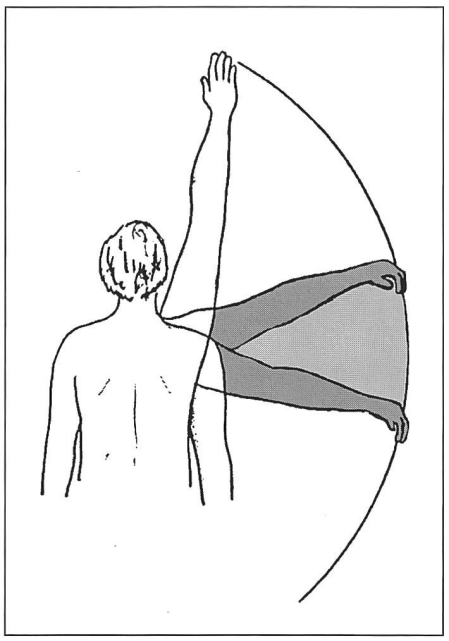

Abb. 1: **«Painful arc», schmerzhafter Bogen bei Einklemmung (Impingement) der Supraspinatus-Sehne**

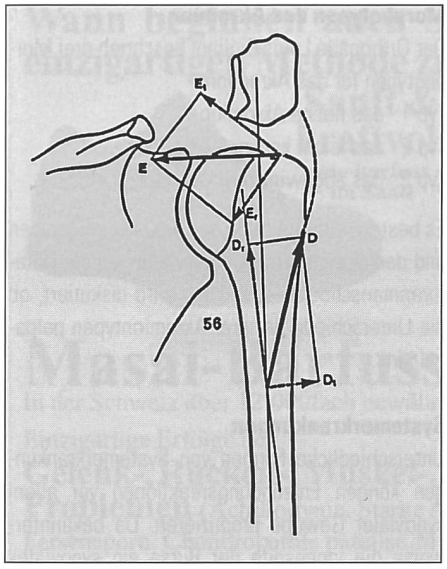

Abb. 2: **2 Muskelsysteme, longitudinale und transversale Muskeln**

der aktuellen Position des Schultergelenks, antagonistisch wirken *(Abb. 2)*.
Wenn das longitudinale System mehr Kraft als das transversale System erzeugt, führt der Humeruskopf eine Bewegung nach kranial aus, wodurch der subakromiale Raum kleiner wird. Poppen und Walker beschrieben in den siebziger Jahren eine Untersuchung, bei der durch Röntgenaufnahmen der subakromiale Raum während aktiver Elevation bei gesunden Prüfpersonen gemessen wurde. Während der ersten 30° Abduktion kommt es zu einer Positionsveränderung des Humeruskopfs um durchschnittlich 2 mm nach kranial. Im Bereich zwischen 30° und 60° Abduktion veränderte sich die Position des Humeruskopfs um 1 mm nach kranial. Die letzten 30° Abduktion scheinen inkonsistent zu sein; der Humeruskopf verändert seine Position nach kranial, aber auch gelegentlich nach kaudal.
Die Abnahme der kranialwärts gerichteten Positionsveränderung des Humeruskopfs während der Abduktion geschieht dadurch, dass in vergrösserter Abduktionsposition die longitudinalen wie die transversalen Muskeln eine zentripetale

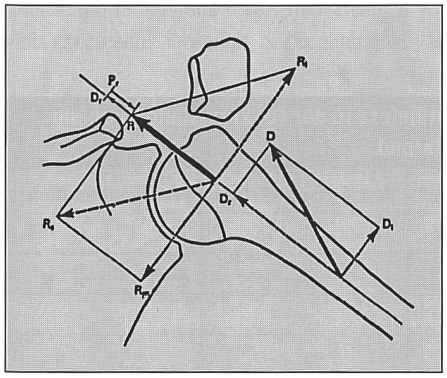

Abb. 3: **In Abduktion pressen beide Muskelsysteme den Kopf in die Pfanne (zentripetale Kraft).**

Kraft produzieren, die den Humeruskopf fest in die Fossa glenoidalis presst *(Abb. 3)*. Hierdurch wird verhindert, dass bei aktiver Abduktion des Armes der Humeruskopf zu weit nach kranial rutscht. So wird ein fester Drehpunkt für die Schulter gebildet, wodurch eine echte Winkelverdrehung während aktiver Abduktion des Armes ausgeführt wird.
Umgekehrt verdeutlichen Patienten mit einer Totalruptur der Rotatorenmanschette, dass die transversalen Muskeln keine zentripetale Kraft liefern, wodurch die Patienten nur sehr eingeschränkt die Schulter abduzieren können, weil der Kopf zu weit nach kranial verschiebt und kein fester Drehkopf mehr für den Humeruskopf besteht. Bei forciertem Abduzieren werden dann subakromiale Strukturen zwischen dem Oberarmkopf und Schulterdach eingeklemmt, wodurch beispielsweise die Bursa subacromialis gereizt wird.

Der «Painful arc»

Ein «Painful arc» beschreibt die Wegstrecke einer Bewegung, in der Schmerzen auftreten; ein Abschnitt der Bewegung verläuft ohne Schmerz, ein anderer Bereich ist schmerzhaft.
Beim subakromialen Syndrom ist der «Painful arc» ein wichtiges klinisches Zeichen.
Während des Abduzierens in der frontalen Ebene verlaufen die ersten 70° meistens ohne Problem. Ab 70° Abduktion entsteht sogleich (Einklemmungs-)Schmerz, der oft von einer typischen Ausweichbewegung begleitet ist. Nach ungefähr 120° Abduktion verschwindet dieser Schmerz, und der Arm kann vollkommen abduziert werden. Der Schmerz verschwindet, weil der Humeruskopf dann im Glenoid eine nach kaudal gerichtete Bewegung ausgeführt hat, wodurch mehr Raum zwischen Humeruskopf und Schulterdach entsteht. Der hier beschriebene «Painful arc» wird auch subakromialer oder tiefer «Painful arc» genannt. Es besteht noch ein weiterer «Painful arc», der durch eine Irritation des akromioklavikularen Gelenks verursacht wird. Diese Problematik ist allerdings nicht Inhalt des vorliegenden Artikels.

Ursachen des Subakromial-Syndroms

Es sind eine Vielzahl Ursachen für das Entstehen eines subakromialen Syndroms möglich:

1. veränderte Arthrokinematik des Glenohumeral-Gelenks;
2. Instabilität des Glenohumeral-Gelenks;
3. unvollkommene Skapulafixation;
4. Vaskularisation des M. supraspinatus;
5. Kalzifikation des M. supraspinatus / Bursa subacromialis;
6. Verdickung des Lig. coracoacromiale;
7. Morphotypen des Akromion;
8. Systemerkrankungen.

Veränderte Arthrokinematik des Glenohumeral-Gelenks

Die Abduktionsbewegung besteht arthokinematisch aus einer Rollbewegung nach kranial mit einer Schubbewegung nach kaudal. Das Verhältnis von Roll- und Schubbewegung wird durch das dreidimensional angelegte kollagene Bindegewebe definiert. Veränderungen im kollagenen Bindegewebe geben Anlass zu einer veränderten Steuerung der genannten Roll- und Schubbewegung. Durch Immobilisation des Schultergelenks entsteht eine starke Abnahme des Proteoglykangehaltes in der Grundsubstanz. Hierdurch wird das kollagene Bindegewebe weniger zugfest und schlaffer. Das schlaffere Bindegewebe des Kapselbandapparates lässt ein längeres Durchrollen der Konvexität zu, wodurch bei geringer Winkelveränderung die Knorpeloberfläche schon «aufgebraucht» ist, was bedeutet: Das Gelenk erreicht früher als normal seinen Endstand *(Abb. 4)*.

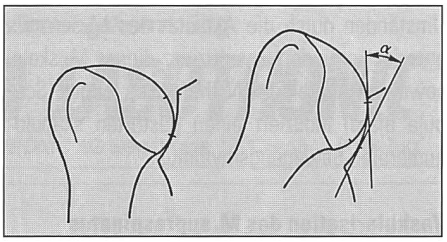

Abb. 4: **Der kurze Rollweg wird ohne Gleiten nach kaudal schon bei einer kleinen Winkelveränderung aufgebraucht.**

Weil der Schulterkopf während der Abduktionsbewegung zu weit nach kranial rollt, liegt das Tuberculum majus dichter unter dem Akromion, wodurch der subakromiale Raum abnimmt. Es kann hierdurch zu Kompression von Weichteilen zwischen Schulterkopf und Schulterdach kommen, begleitet von einem «Painful arc» als klinischem Zeichen.
Durch wiederholtes Abduzieren der Schulter in der Skapulaebene, wobei die Rollbewegung nach kranial gebremst wird, nimmt die benötigte Schubbewegung nach kaudal zu. Oft nimmt der «Painful arc» direkt nach einer solchen Mobilisation ab.

Instabilität des Glenohumeral-Gelenks

Das Schultergelenk ist das luxationsanfälligste Gelenk des menschlichen Körpers, dessen Gelenkstabilität vor allem durch die Aktivität der transversalen Muskeln (Rotator cuff) erreicht wird. Glousman et al. haben bei Patienten mit Schulterinstabilität dynamische Elektromyographien der Schultermuskeln durchgeführt. Sobald

der Arm die Position Abduktion, Retroversion mit Aussenrotation (Late cocking) erreichte, zeigte der M. supraspinatus im Vergleich zu Prüfpersonen eine stark gesteigerte Aktivität. Der Grund liegt auf der Hand: Der M. supraspinatus versucht durch seine zentripetale Kraft den Schulterkopf noch einigermassen in der Schulterpfanne zu stabilisieren. Hierdurch besteht die Möglichkeit, diese Muskeln zu überlasten, mit Irritation und Schwellung als Folge. Die geschwollene Sehne hat während der Abduktionsbewegung zwischen Schulterdach und Schulterkopf ungenügend Platz, wodurch es zu einer Einklemmung, verbunden mit einem «Painful arc» als klinischem Zeichen kommt.

Unvollkommene Skapulafixation

Der Humerus kann nur bei guter Stabilisierung der Skapula eine endgradige Abduktion ausführen. Wird die Skapula unzureichend fixiert, führt die Skapula während der Abduktion eine Innenrotation aus. Hierdurch nähert sich das Akromion dem Schulterkopf, mit Folge einer Einklemmung subakromialer Strukturen. Die Innenrotation der Scapula wird unter normalen Umständen durch die Aktivität des M. serratus anterior verhindert. Insuffizienz dieses Muskels, sowie bei Ausfall des N. thoracicus longus (Scapula alata) induziert einen gestörten skapulohumeralen Bewegungsrhythmus.

Vaskularisation des M. supraspinatus

Die Vaskularisation der Sehne des M. supraspinatus zeigt 1 cm proximal des Ansatzes eine «kritische Zone» *(Abb. 5)*. Dies ist ein Gebiet, in dem kaum Kapillaren zu finden sind. Der Metabolismus ist entsprechend empfindlicher für Überbelastungen. Rund um das Tuberculum majus liegen folgene Gefässe:

- A. suprahumeralis
- A. thoracoacromialis
- A. circumflexa humeri anterior
- A. circumflexa humeri posterior

Die wenigen Gefässe in der kritischen Zone werden während der Adduktion des Armes zusätzlich leergedrückt, so dass sich während der Abduktion das kapillare Netz wieder füllt. Weil regelmässig während des Adduzierens des Armes das kapillare Netzwerk «leergepresst» wird, spricht man auch vom «Wringing out Phenomen» der Rotatorenmanschette. Degenerative Veränderungen im M. supraspinatus werden oft zuerst in der kritischen Zone gefunden. Dies ist die Lokalisation, in der meistens die Kalzifikation entsteht und die Sehne rupturiert. Die verdickte Sehne respektive der vorhandene Kalzifikationsherd sind dann für das Entstehen eines «Painful arc» verantwortlich.

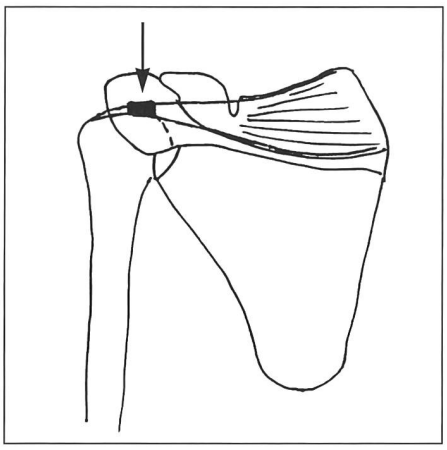

Abb. 5: **Kritische Zone der Sehne des M. supraspinatus**

Kalzifikation des M. supraspinatus / Bursa subacromialis

Die schon unter 4 beschriebene Morphohistologie der Sehne des M. supraspinatus erklärt, warum die Sehne hier oft eine Kalzifikation zeigt. Die Bursa subacromialis ist direkt mit der proximalen Seite des M. supraspinatus verbunden. Darum kann die Kalkmasse leicht die Bursawand mit der Folge einer Bursitis irritieren.

Es kann vorkommen, dass die kalzifizierte Sehne des M. supraspinatus als solche keine Beschwerden produziert, wohl aber die Bursa irritiert und diese dann Beschwerden macht. Wichtig zu erwähnen ist, dass die Diagnose Bursitis keine echte Diagnose ist. Es ist vielmehr ein Symptom, dessen Ursache zu ergründen ist. Der unter 1 beschriebene arthrokinematische Mechanismus kann beispielsweise auch eine Bursitis auslösen.

Verdickung des Lig. coracoacromiale

Das Lig. coracoacromiale scheint bei einem chronischen «Impingement»-Syndrom verdickt (hypertrophisch) zu sein. Dies kann möglicherweise dadurch entstehen, dass während der Abduktion des Armes stets kurzweilig Kompression an der Unterseite dieses Ligaments entsteht und es demzufolge verdickt. Umgekehrt ist es auch denkbar, dass ein «dickeres» Ligament für die Kompression der Weichteile zwischen Oberarmkopf und Ligament verantwortlich ist, wodurch es seinerseits wieder mit einer Hypertrophie reagiert.

Morphotypen des Akromion

Der Orthopäde Louis Bigliani beschrieb drei Morphotypen für das Akromion:

Typ 1: das flache Akromion
Typ 2: das leicht konkave Akromion
Typ 3: das abgewinkelte Akromion

Es besteht eine Relation der drei Akromiontypen und den degenerativen Veränderungen der Rotatorenmanschette. Noch stets wird diskutiert, ob die Unterschiede der drei Akromiontypen palpabel sind.

Systemerkrankungen

Unterschiedliche Formen von Systemerkrankungen können Entzündungsreaktionen vor allem synovialer Gewebe produzieren. Da bekannterweise die Innenseite der Bursa ein synoviales Gewebe ist, kann z. B. eine rheumatoide Arthritis oder der M. Bechterew eine Bursitis des Schultergelenkes verursachen. Wichtig ist hier, dass das Schultergelenk in der Regel nicht das Gelenk ist, wo oben genannte Systemerkrankungen zuerst klinische Symptome auslösen.

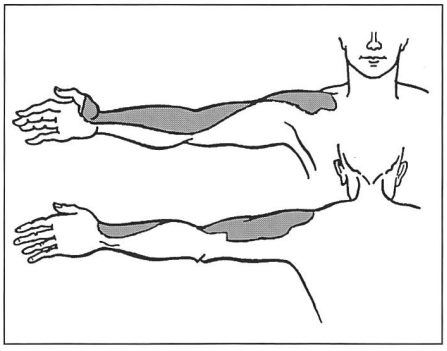

Abb. 6: **Dermatom C5**

Die klinische Untersuchung

Beim subakromialen Syndrom sind Weichteile betroffen, die zwischen Schulterkopf und Schulterdach gelegen sind. Diese Strukturen sind alle aus dem embryonalen C5-Somit entstanden. Demzufolge wird bei Irritation einer dieser Strukturen, der Schmerz im entsprechenden C5-Dermatom wahrgenommen *(Abb. 6)*. Sehr bekannt ist der Schmerz, den viele Patienten im Gebiet des M. deltoideus oft in Höhe der Tuberositas del-

Irritation folgender anatomischer Strukturen liefern in der Funktionsuntersuchung folgenden Befund:

Struktur	«Painful arc»	Wst. Abduktion*	Wst. Aussenrotation	Wst. Innenrotation
M. supraspinatus	+	+	–	–
M. infraspinatus	+	–	+	–
M. subscapularis	+	–	–	+
Bursa subacromialis	+	±	±	±

Wst. = isometrische Anspannung der Muskulatur gegen Widerstand in die angegebene Bewegungsrichtung (Widerstands-Test)

Wann beginnen auch Sie, mit dieser einzigartigen Methode zu therapieren?

Sanft & kraftvoll
wie barfuss im Sand

Masai-BarfussTechnik

In der Schweiz über 12'000fach bewährt

Einzigartige Erfolge bei:

Gelenk-, Rücken-, Muskel-, Sehnen-, Venen-Problemen (Achillodynie, Starke Arthrosen auch im Alter, Fersensporn, Chondropathie patellae,Muskelschwächen...)

200%ige Dämpfungswirkung auf die Gelenke und doppelter Kalorienverbrauch bei jedem Schritt!
Starke Fuss-, Bein-, Bauch-, Rückenmuskulatur!

Masai-BarfussTechnik ist die einzige Therapie, die der Patient beim Therapeuten erlernt, dann im Alltag automatisch integriert und so ohne Zeitaufwand weiterführt.

Wir bieten Ihnen **spannende Demos / Fortbildungskurse, bringen genügend Testschuhe** und **vermieten** diese nach Wunsch 3 Wochen für Fr. 37.-. Für Fr. 10.- im Couvert verschicken wir das **Demo-Video.** Ferner suchen wir laufend **Instruktoren** für unsere Therapiemethode.

Die Masai-BarfussTechnik wird durch Ärzte, Wissenschaftler, Krankenkassen, Therapeuten und tausende begeisterte Kunden sehr empfohlen

Masai AG, 9325 Roggwil, Tel 071/455 1965 Fax 455 1990

LASER-THERAPIE

Der LASER für schwierige Fälle

Neu
Kurse für Laser-Anwender.
Verlangen Sie unseren Kursprospekt.

Tel 041 768 00 33
Fax 041 768 00 30

E-Mail:lasotronic@lasotronic.ch
http://www.lasotronic.ch

MED-2000
120mW-830nm

Weitere Modelle von 10 - 50mW rot und infrarot
Pocket-Therapy-Laser
Akupunktur-Laser
Komplett-Systeme mit Scanner bis 400mW
Dental-Laser 60-300mW

Analgesie
Regeneration
Immuno-Stimulation
Entzündungshemmung

LASOTRONIC®

LASOTRONIC AG Blegistrasse 13 CH-6340 Baar-Zug

EARTHLITE – Transportable Behandlungsliegen der Extraklasse


SPIRIT II

AVALON II

EARTHLITE bietet eine Riesenauswahl an Kofferliegen und stationären Massageliegen aus Holz. Diverse Modelle in unterschiedlichen Breiten und Farben.

Perfekt für jegliche Art der Körpertherapie!

Unserer Umwelt zuliebe!
Die zusammenklappbaren, transportablen Massageliegen von **EARTHLITE** werden aus kanadischem Ahornholz, erneuerbaren Ressourcen und umweltfreundlichen Schaumstoffen hergestellt. Aus Respekt für die Natur basieren Lacke und Vinyl auf Wasser.

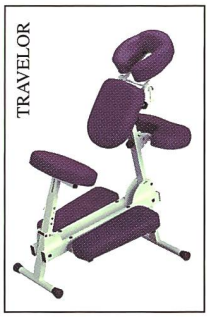
TRAVELOR

Federleichter, herrlich bequemer Therapiestuhl, einfach zusammenlegbar und leicht zu transportieren.

In unserem grossen Show-Room in Burgdorf sind alle Liegen ausgestellt. Die meisten sind sofort ab Lager lieferbar. Auch diverses Zubehör wie Lagerungsmaterial, Papierauflagen, Massage-Öl und Lotionen können gleich mitgenommen werden.

keller
Simon Keller AG

Zertifiziertes Qualitätsmanagementsystem TÜV SCHWEIZ Reg. Nr. 98.417.2.422 EN ISO 9002/EN 46002

Einsenden an:
SIMON KELLER AG, Lyssachstr. 83, 3400 Burgdorf
Telefon 034 - 422 74 74, Telefax 034 - 423 19 93
E-mail: simonkeller@compuserve.com

Die umweltfreundlichen, transportablen Behandlungsliegen von **EARTHLITE** interessieren mich. Ich möchte (bitte ankreuzen)

❒ eine kostenlose Informationsmappe
❒ Besichtigungstermin vereinbaren

Name/Vorname: _____
Adresse: _____
Tel.-Nr.: _____

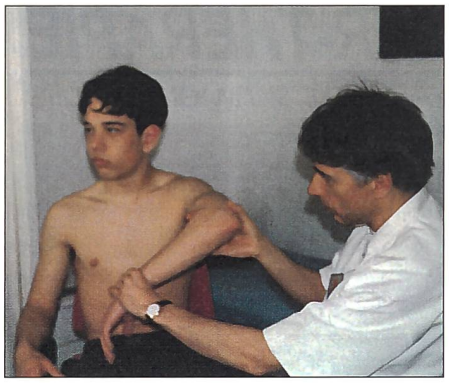

Abb. 7: **Kennedy-Test als Provokationstest**

toidea angeben. In diesem Schmerzgebiet liegt nie die verletzte Struktur! Hier wird vom «Referred pain» gesprochen. Kräftige Palpation in diesem Gebiet bei gesunden Probanden schmerzt stets und ist deshalb ohne Bedeutung.

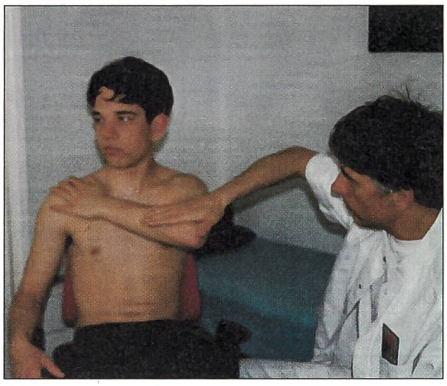

Abb. 8: **Yocum-Test als Provokationstest**

Es gibt zwei zusätzliche Tests, um das subakromiale Syndrom zu provozieren: zum einen der Kennedy-Test *(Abb. 7)*, wobei der Arm in 90° Anteversion steht und dann passiv endgradig innenrotiert wird, und zum anderen den Yocum-Test, wobei die Hand der betroffenen Seite auf die andere Schulter gelegt wird. Der Untersucher will nun gegen den Widerstand des Patienten den Ellenbogen nach unten drücken. Wegen des Schmerzes ist der Patient kaum in der Lage gegenzuhalten *(Abb. 8)*. Der Traktions-Test ist ein wichtiger Test, um zwischen Verletzungen der Rotatorenmanschette und der Bursa differenzieren zu können *(Abb. 9)*. Hierbei wird der schmerzhafte Widerstands-Test nochmals wiederholt, nun aber unter Traktion am Humerus. Bei einer Bursitis ist der Widerstands-Test dann deutlich weniger schmerzhaft. Eine andere Möglichkeit ist, diagnostisch Querfriktionen auszuführen *(Abb. 10)*. Querfriktionen bringen eine schnelle Analgesie, durchschnittlich binnen zwei Minuten. Falls die Vermutung besteht, dass das subakromiale Syndrom von einer Verletzung (z. B. des M. supraspinatus) ausgeht, wird dieser zunächst friktioniert. Nach ungefähr zwei Minuten wird der schmerzhafte Widerstands-Test, in diesem Falle gegen die Abduktion, wiederholt. Ist der Widerstands-Test nach der Querfriktion weniger empfindlich, ist die Diagnose richtig; ist keinerlei Verbesserung festzustellen, so ist eine andere Struktur betroffen. Die Untersuchung wird wiederholt und die Befunde neu beurteilt.

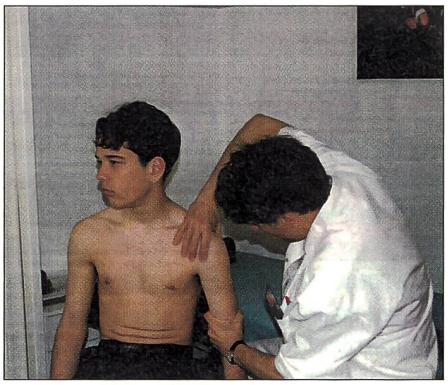

Abb. 9: **Der Widerstand wird unter Traktion nochmals geprüft, um zwischen Verletzungen der Rotatorenmanschette und der Bursa differenzieren zu können.**

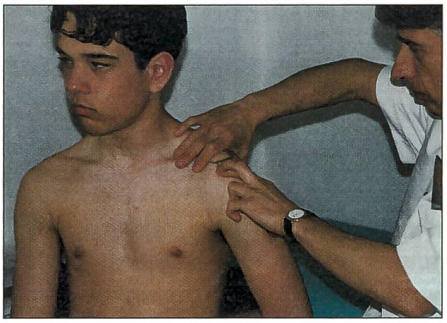

Abb. 10: Diagnostische Querfriktion

Technische Untersuchung

Obwohl die ausführliche Beschreibung nicht Inhalt dieses Artikels ist, ist es sinnvoll, den «Supraspinatus-Outlet-View», eine Röntgenaufnahme nach Morrison/Bigliani, zu erwähnen. Hierbei entsteht eine Aufnahme des Supraspinatus-Outlet, die einen guten Überblick über den subakromialen Raum zulässt.

Therapie

Weil die Ursachen für das subakromiale Syndrom sehr unterschiedlich sind, kann nur eine allgemeine Richtlinie für die konservative Therapie aufgezeigt werden. Eine der wichtigsten Massnahmen ist eine adäquate arthrokinematische Mobilisation des Humeruskopfes. Hierbei wird die Rollbewegung nach kranial gebremst und die Schubbewegung nach kaudal vergrössert. Dies geschieht in der Skapulaebene. Danach kann die Mobilisation mit einer leichten Anspannung der Adduktoren kombiniert werden. Die Adduktoren unterstützen die kaudalwärts gerichtete Bewegung des Humeruskopfes. Bei Verletzungen der Muskeln der Rotatorenmanschette ist Querfriktion kombiniert mit leichten Dehnungen eine gute therapeutische Möglichkeit. Besteht eine Schulterinstabilität (multidirektional), so ist es empfehlenswert, die Rotator cuff-Muskeln und Schulterblattstabilisatoren zu kräftigen. Bei mit Gehhilfen versorgten Patienten ist es oft hilfreich, während des Stützens die Schultern etwas in Depression und Retraktion zu halten. Bei Rollstuhlpatienten soll auf die Art und Weise der Kraftübertragung der Arme auf die Räder geachtet werden. Oft geschieht dies mit zu stark innenrotierten Armen, wodurch eine Abnahme des subakromialen Raumes entsteht. Oft ist es schon ausreichend, den Patienten so zu instruieren, dass er den Absatz der Hände vom Rad mit supinierten Unterarmen ausführt, wodurch die Schultergelenke mehr in aussenrotierter Position stehen.

Zusammenfassung

Das subakromiale Syndrom ist ein häufig vorkommendes Problem, dessen Ursache oft multifaktoriell ist. Durch eine gut systematisierte Untersuchung muss zuerst die schmerzauslösende Struktur gefunden und entsprechend behandelt werden. Danach muss der Ursache auf den Grund gegangen werden. Gelegentlich sind kleine Anpassungen ausreichend, oder aber eine abweichende Anatomie ist die Ursache.

Es sollte für jeden Physiotherapeuten eine Herausforderung sein, bei orthopädischen, aber auch neurologischen und geriatrischen Patienten mit Schulterschmerzen eine exakte Diagnose zu stellen und die schmerzhafte Verletzung adäquat zu behandeln, wodurch die Physiotherapie effizienter und funktioneller verläuft.

Vom 5. bis 8. März 1999 findet in Luzern ein Cyriax-Kurs statt mit dem Thema: Einführung/Schulter. Er ist Voraussetzung für die folgenden Kurse (Extremitäten/WS). Genauere Informationen erteilt Maria Heeb, Gütschweg 21, 6432 Schwyz, Telefon G: 041 - 811 67 77 / P: 041 - 810 11 25 (siehe auch Inserat).

LITERATUR

BIGLIANI L.U. et al.: The morphology of the acromion in its relationship to rotator cuff tears. Orthop. Trans. 10, 228, 1986.

POPPEN N.K. AND WALKER P.S.: Normal and abnormal funktion of the shoulder. JBJS, 58 A: 195, 1976.

GLOUSMAN R. et al.: Dynamic electromyographic analysis ot the throwing shoulder with glenohumeral instability. JBJS 70 A: 220–226, 1988.

RehaTechnik
- Massage und Therapieliegen
- Schlingentische und Zubehör



LEHRINSTITUT RADLOFF
CH-9405 Wienacht-Bodensee
Telefon 071-891 31 90
Telefax 071-891 61 10

Muskeldehnung
warum und wie?
Olaf Evjenth und Jern Hamberg
Eine erfolgreiche Behandlungsmethode bei Schmerzen und beschränkter Beweglichkeit

Teil I Die Extremitäten. 178 Seiten mit mehr als 260 Bildern, Muskelregister und 16 Tabellen mit Schema über die bewegungshindernde Funktion verschiedener Muskeln. **SFr. 70.–**

Teil II Die Wirbelsäule. 132 Seiten mit mehr als 190 Bildern, Muskelregister und 15 Tabellen mit Schema über die bewegungshindernde Funktion verschiedener Muskeln. **SFr. 55.–**

Beide Teile zusammen **SFr. 105.–**

Bück dich nicht!
Ärztliche Anleitung für die richtige Haltung und Bewegung der Wirbelsäule
Dr. Peter Schleuter

Broschüre mit 40 Seiten Inhalt.
In dieser Broschüre wird deutlich gemacht, dass vor allem Belastungen des Alltags und banale Alltagsbewegungen in ihrer Summation zu Rückenbeschwerden führen.

Anhand von Beispielen werden falsche Bewegungen erklärt und die richtigen Bewegungen aufgezeigt. **SFr. 21.50**

Einsenden an:
Remed Verlags AG, Postfach 2017, CH-6302 Zug/CH

Anzahl ____ **Teil I,** SFr. 70.– (+ Verpackung und Versandspesen)
Anzahl ____ **Teil II,** SFr. 55.– (+ Verpackung und Versandspesen)
Anzahl ____ **Teil I** und **II,** SFr. 105.– (+ Verpackung und Versandspesen)
Anzahl ____ **Bück dich nicht!** SFr. 21.50 (+ Verpackung und Versandspesen)

Name: _____
Strasse: _____ Nr.: _____
PLZ/Ort: _____
Land: _____ PH-1/99

Wer nicht inseriert –
wird vergessen!

IHR GEWINN
35%
Zum Beispiel mit
BALLKISSEN

Dynamisches Sitzen
stärkt die Rückenmuskulatur

Hilfsmittelberatung in Ihrer Praxis
- weitere Dienstleistung
- modernes Sortiment
- ansprechendes Werbematerial

bei Ihrem Partner: Profitieren Sie jetzt!

MEDiDOR
Telefon 01-73 73 444

sissel das Original