

Le Névrome de MORTON

Autor(en): **Decherchi, Patrick**

Objektyp: **Article**

Zeitschrift: **Fisio active**

Band (Jahr): **41 (2005)**

Heft 9

PDF erstellt am: **22.07.2024**

Persistenter Link: <https://doi.org/10.5169/seals-929590>

Nutzungsbedingungen

Die ETH-Bibliothek ist Anbieterin der digitalisierten Zeitschriften. Sie besitzt keine Urheberrechte an den Inhalten der Zeitschriften. Die Rechte liegen in der Regel bei den Herausgebern.

Die auf der Plattform e-periodica veröffentlichten Dokumente stehen für nicht-kommerzielle Zwecke in Lehre und Forschung sowie für die private Nutzung frei zur Verfügung. Einzelne Dateien oder Ausdrucke aus diesem Angebot können zusammen mit diesen Nutzungsbedingungen und den korrekten Herkunftsbezeichnungen weitergegeben werden.

Das Veröffentlichen von Bildern in Print- und Online-Publikationen ist nur mit vorheriger Genehmigung der Rechteinhaber erlaubt. Die systematische Speicherung von Teilen des elektronischen Angebots auf anderen Servern bedarf ebenfalls des schriftlichen Einverständnisses der Rechteinhaber.

Haftungsausschluss

Alle Angaben erfolgen ohne Gewähr für Vollständigkeit oder Richtigkeit. Es wird keine Haftung übernommen für Schäden durch die Verwendung von Informationen aus diesem Online-Angebot oder durch das Fehlen von Informationen. Dies gilt auch für Inhalte Dritter, die über dieses Angebot zugänglich sind.

Le Névrome de MORTON

the

Patrick Decherchi, Laboratoire des Déterminants Physiologiques de l'Activité Physique (UPRES EA 3285), Université de la Méditerranée (Aix-Marseille II), Institut Fédératif de Recherche Etienne-Jules MAREY (107), FSS - CC910 - 163, avenue de Luminy, 13288 Marseille cedex 09 - France. www.physiologie.staps.univ-mrs.fr, Tél. +33 (0)4-91-82-83-60, Fax +33 (0)4-91-82-83-77, E-mail: patrick.decherchi@staps.univ-mrs.fr

Mots-clés:

Névrome, Nerf, Douleur, Métatarsien, Orteil

Le névrome de Morton est une fibrose périneurale bénigne et une dégénérescence nerveuse du nerf digital commun se produisant le plus fréquemment entre les 3^{ième} et 4^{ième} têtes métatarsiennes. Le névrome de Morton se manifeste par une douleur violente et intermittente. L'emprisonnement et la lésion du nerf entraînent des douleurs et des sensations de brûlure dans l'avant pied. C'est une affection dont les femmes ont plus tendance à souffrir que les hommes. Les symptômes de la maladie de Morton sont aggravés par le port de chaussures trop serrées ou trop étroites au niveau des orteils. Quand les traitements conservateurs sont inefficaces (orthèses, infiltrations, ...), le traitement chirurgical est à envisager.

ABSTRACT

Morton neuroma is a perineural fibrosis and nerve degeneration of the common digital nerve occurring most frequently between the 3rd and 4th metatarsal heads. Morton's neuroma induces violent and sporadic pain. The entrapped and damaged nerve causes aching and burning of the forefoot. Women are more affected than men. The symptoms of Morton's disease are aggravated by wearing shoes that are too tight or narrow in the forefoot. When conservative treatments are unsuccessful (orthoses, injections), surgery may be considered.

INTRODUCTION

Le terme de «névrome (formation nodulaire) de Morton» fut introduit pour la première fois en 1876 par Ph. Lewin suite aux observations de Lewis Durlacher [1] et de Thomas George Morton (chirurgien américain: 1835–1903) [2]. Le terme fut confirmé, en 1892, par Thomas S.K. Morton fils de ce dernier. Le névrome de Morton ne doit pas être confondu avec le «pied de Morton» défini par le chirurgien orthopédique américain Dudley J. Morton (1884–1960) pour lequel le premier métatarsien est plus court que le second, entraînant ainsi une hyperpronation [3]. D'autre part, le terme de «névrome» est incorrect puisque les études histologiques ne montrent pas de prolifération massive des cellules de Schwann, comme c'est le cas à l'extrémité distale d'un nerf lésé. Il s'agit en fait d'une fibrose périneurale focale et une dégénérescence nerveuse du nerf interdigital commun intéressant le plus fréquemment l'articulation métatarso-phalangienne du quatrième orteil [2] (Fig. 1). C'est un syndrome canalaire où la fibrose résulte d'une irritation répétitive d'une branche d'un des nerfs communs digitaux plantaires. Ces derniers sont issus des nerfs plantaires latéral et médial, branches terminales du nerf tibial postérieur qui s'est divisé derrière la malléole médiale. Dans leurs trajets, les nerfs digitaux plantaires, le pédicule vasculaire et le tendon du muscle lombrical associé, traversent le canal métatarsien dans sa partie plantaire. Ce dernier est limité dans sa partie proximale par le ligament transverse intermétatarsien, structure rigide unissant les têtes métatarsiennes et dans sa partie distale par le ligament transverse superficiel du métatarso, associant, dans sa partie postérieure, les bandelettes sous-tendineuses de l'aponévrose plantaire superficielle. Dans la partie supérieure du ligament transverse on observe une bourse séreuse intercapito-métatarsienne [4, 5]. C'est généralement au niveau de la quatrième branche du nerf médial plantaire, dans le 3^{ème} espace intermétatarsien, atypiquement dans le 2^{ème} espace que se situe le névrome de Morton également appelé névrome digital, névralgie métatarsienne, métatarsalgie antérieure, pseudo-névrome plantaire ou encore syndrome de la descente de l'arc métatarsien. Dans ce 3^{ème} espace métatarsien, le nerf digital plantaire résulte de l'anastomose d'une branche du nerf plantaire latéral et d'une branche du nerf plantaire médial. Ce nerf plus gros que les autres nerfs digitaux plantaires se retrouve ainsi à l'étroit dans un canal dont le plafond est formé par le ligament transverse métatarsien. Par ailleurs, ce nerf parcourt le tissu sous-cutané juste au-dessus du coussinet graisseux du pied. Ainsi, à chaque pas, le nerf se retrouve comprimé, étiré, irrité ou lésé dans un espace confiné. Le volume du nerf interdigital augmente alors avec le temps.

Le syndrome se rencontre plus fréquemment chez les femmes aux alentours de la cinquantaine que chez les hommes (ratio 5:1). On ne connaît pas précisément les raisons de son apparition. Plusieurs hypothèses, comme le port de chaussures mal

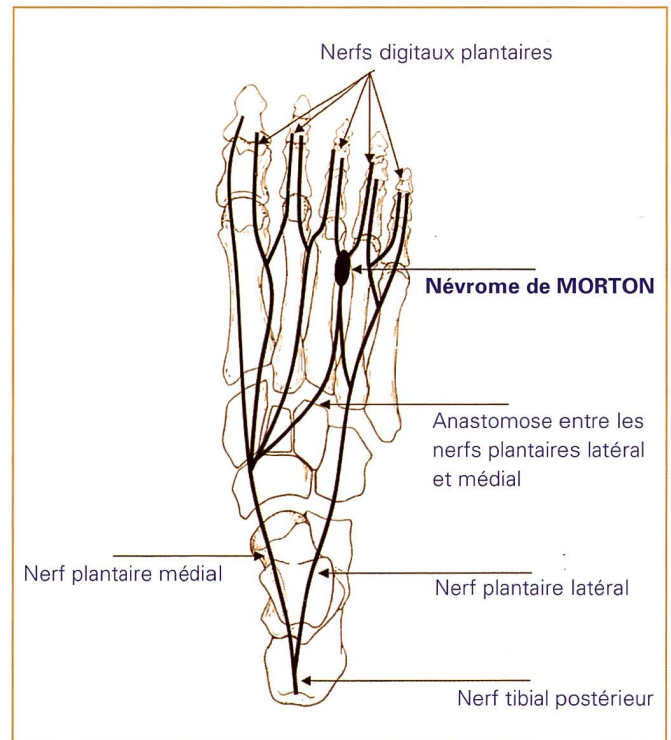


Fig. 1: Vue des nerfs plantaires et digitaux. Le névrome de Morton est localisé le plus fréquemment entre les 3^{ème} et 4^{ème} têtes métatarsiennes.

adaptées ou dotées de talons trop hauts et les «pieds plats» ont été avancées pour expliquer l'origine de cette neuropathie. Les facteurs d'hérédité, les traumatismes, l'affaissement des métatarsiens, les bursites, l'arthrite ou une hyperextension de l'articulation métatarso-phalangienne, les syndromes de dysharmonie d'appui et de longueur du clavier métatarsien peuvent être également responsables de cette maladie. L'hyperpression capito-métatarsienne est souvent avancée pour expliquer l'irritation du nerf intermétatarsien et l'apparition du névrome de Morton.

MÉTHODE

SIGNES ET SYMPTÔMES

Le névrome interdigital de Morton ne se manifeste généralement par aucun signe extérieur. Parfois, une tuméfaction entraîne une déviation des orteils adjacents et un bombement dorsal lors de la station debout. Une douleur extrêmement intense localisée entre la 3^{ème} et la 4^{ème} phalange sous le pied apparaît soudainement durant la marche ou pendant la station debout prolongée. Cette douleur est ressentie comme une sensation cuisante, un fourmillement, une paresthésie, un choc électrique ou une pulsation dans la partie antérieure de la plante du pied. La douleur, souvent aiguë, peut se propager aux orteils, dans toute la jambe ou au cou-de-pied. Elle peut être invalidante et entraîner une démarche antalgique. Lorsque la douleur cesse, le pied reste sensible pendant un certain temps. La fréquence d'apparition de la douleur reste variable. Par exemple,

le sujet peut présenter plusieurs attaques répétées au cours d'une semaine et ne plus rien ressentir pendant plusieurs semaines. Les récurrences sont très variables et tendent à devenir de plus en plus fréquentes. Entre les attaques, le sujet ne présente pas de symptôme ou de signes physiques. Le sujet devient si anxieux qu'il redoute de marcher ou même de poser son pied au sol. Des pertes de sensibilité peuvent être parfois notée au niveau des orteils du nerf concerné. Le sujet présente alors une hypoesthésie dite «en feuille de livre» de la commissure et des faces adjacentes des orteils correspondants [6].

DIAGNOSTIC, EXAMEN PHYSIQUE ET INVESTIGATION

L'examen musculo-squelettique est essentiel. Le diagnostic est essentiellement clinique et l'examen paraclinique permet de le confirmer. La perte de sensibilité de l'espace interdigital est indiquée par le patient lors de la palpation du pied qui permet de retrouver un point douloureux précis entre deux orteils. Une pression plantaire à l'endroit supposé du névrome et la pression latérale simultanée de l'arche métatarsienne, à la

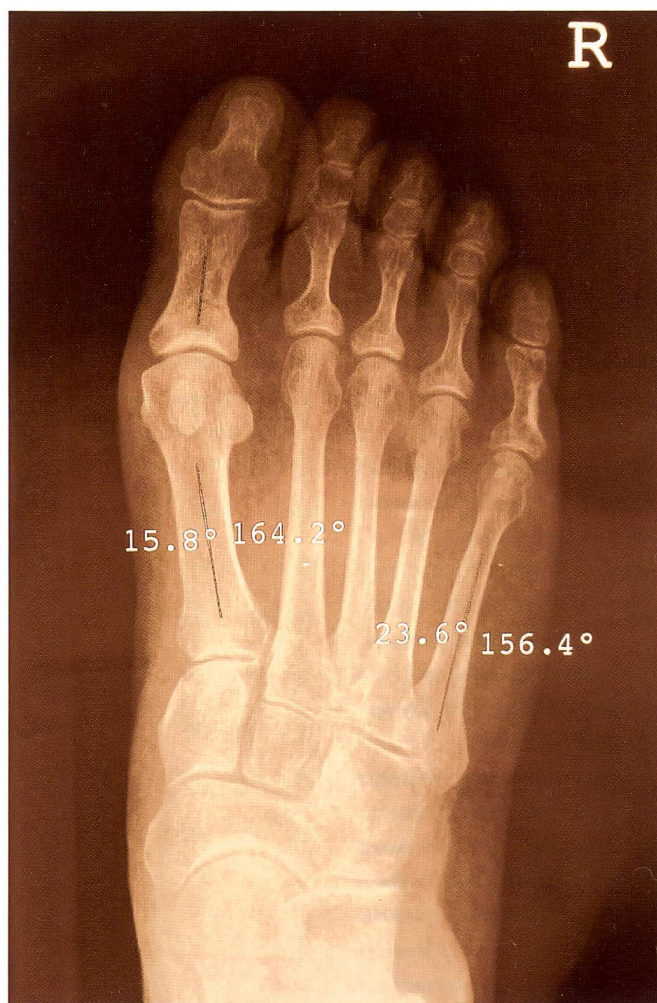

Fig. 2: Radiographie numérisée du pied droit d'une patiente présentant un névrome plantaire du 3^{ème} espace.

face dorsale de l'avant-pied («manœuvre de Mulder») réveille ou exacerbe la douleur [7, 8, 9]. Dans la plupart des cas de la maladie de Morton, la manœuvre de Mulder permet de déclencher un bruit audible (le signe de Mulder). De même, la pression plantaire à l'aide du pouce («signe de la sonnette») dans l'espace intermétatarsien réveille la douleur ou une irradiation douloureuse dans les orteils correspondants [10]. Enfin, l'extension forcée du 4^{ème} orteil («signe de Lasègue de l'orteil») reproduit la douleur [11]. L'absence d'œdème écarte toute synovite. De même, la maladie de Morton ne s'accompagne pas en principe d'une hyperkératose. L'infiltration d'un anesthésique local dans l'espace suspect reste une aide précieuse au diagnostic.

La radiographie est normale mais permet d'écarter une autre cause de douleur de l'avant pied (fracture, arthrite rhumatoïde, ostéoarthérite) (Fig. 2). Seules l'échographie, la tomodensitométrie (TDM) et l'IRM permettent de confirmer le diagnostic, de montrer le névrome de Morton en cas de doute et d'écarter la présence d'une tumeur. Ces techniques permettent de déterminer la taille du «névrome». La TDM ne permettant de discriminer entre deux structures de densité voisine est abandonnée au profit de l'échographie et de l'IRM, plus spécifiques [12, 13, 14]. L'échographie révèle une masse ovoïde à face plantaire convexe, homogène hypoéchogène à grand axe orienté parallèlement aux diaphyses métatarsiennes et située entre le 2^{ème} et 3^{ème} espace, quelques millimètres en arrière de l'articulation métatarso-phalangienne (Fig. 3). En dessous du diamètre de 5 mm, la mise en évidence devient plus délicate. Cependant, il ne semble pas y avoir de retentissement clinique [15, 16]. En T1, le névrome ressemble comme pour la TDM à une masse ovoïde, de signal intermédiaire et distinct de la graisse environnante [13, 17]. En T2, le névrome apparaît en hyposignal. Les observations réalisées en IRM montrent que le névrome de Morton apparaît différemment selon que le patient soit en pronation ou supination. Son diamètre transverse est significativement plus important lorsque les images sont obtenues chez le patient en pronation [18]. L'IRM permet de déterminer si le traitement doit être conservateur ou agressif. Il reste cependant des cas sans confirmation par l'imagerie et des imageries sans répercussion clinique. Enfin, il faut noter que le diagnostic différentiel des métatarsalgies peut être établi avec la scintigraphie osseuse ou les potentiels évoqués somesthésiques [6].

TRAITEMENT

Le soulagement est souvent obtenu lors du déchaussement et du massage des orteils douloureux. Le port de chaussures avec talon ayant un effet de surcharge de l'avant pied médian est proscrit. Pour les sportifs, la course à pied doit être arrêtée et le repos est conseillé. La correction des troubles statiques par la pose d'un support métatarsien ou par le port de chaussures à cornet antérieur plus large et équipées de semelles

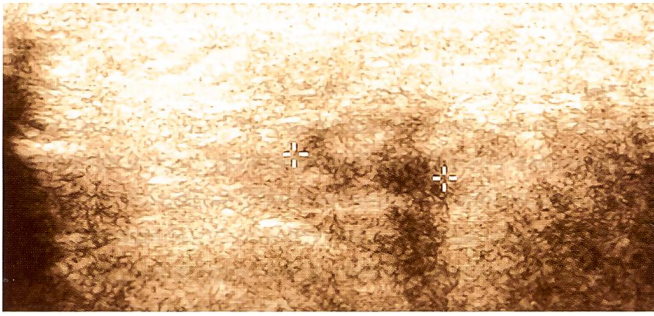


Fig. 3: Echographie du pied droit d'une patiente présentant un névrome plantaire du 3^{ème} espace. Une formation ovale hypoéchogène est visible. Avant pied, doux, 8,0 MHz; 15L8w-S; 25 mm 90dB S2/+2/2/4; Gain = 15 dB $\Delta = 1$; Dist = 1,040 cm.

orthopédiques adaptées (à appui rétrocapital) suffit parfois à soulager la douleur. Des analgésiques anti-inflammatoires peuvent être prescrits. Si la douleur persiste, l'infiltration locale, entre les têtes des métatarsiens, d'un mélange d'anesthésique (xylocaïne) et de corticostéroïdes (cortisone, triamcinolone, méthylprednisone) répété tous les 3 ou 4 mois est envisagée [19]. L'injection de l'anti-inflammatoire à proximité du névrome diminue l'inflammation et la pression exercée par les métatarsiens sur le névrome.

CONCLUSION

Lorsque les traitements conservateurs sont inefficaces, l'ablation du névrome de Morton est envisagée. Après incision entre les orteils, la résection du névrome est alors réalisée sous anesthésie loco-régionale ou générale [20]. L'acte chirurgical est généralement réalisé dans le cadre d'une hospitalisation de jour. La reprise de la marche est possible dès le lendemain cependant le chaussage ne pourra se faire que 15 jours à 3 semaines plus tard. L'acte chirurgical peut laisser des séquelles (lésion cutanée plantaire, lésion d'un nerf superficiel, névrome d'amputation douloureux, ...). Par ailleurs, il faut noter que quelle que soit la technique utilisée (conservatrice ou agressive), il reste toujours un pourcentage de patients insatisfaits (7 à 20 pour cent).

Remerciement

l'auteur remercie Madame Josette Cosnard pour son aide précieuse dans la réalisation de l'iconographie.

RÉFÉRENCES

1. DURLACHER I (1875). A treatise on corns, bunions, the disease of nails and the general management of feet. London: Simpkin, Marshall.
2. MORTON TG (1876). A pedicular and painful affection of the fourth metatarsophalangean articulation. Am J Med Sci; 71: 37-45.
3. MORTON DJ (1927). Matatarsus atavicus: the identification of a distinct type of foot disorder. J Bone Joint Surg [Am]; 9: 531-544.
4. MASQUELET AC (1998). Névralgie de Morton. Encycl Méd Chir (Elsevier, Paris), Appareil locomoteur. 14-118-A-10, 7p.
5. BOSSLEY CJ, CAINREY PC (1980). The intermetatarsophalangeal bursa: its significances in Morton's metatarsalgia. J Bone Joint Surg [Br]; 62: 184-187.
6. LALLEMAND B, CARE G, FRANCK T, MAGOTTEAUX J (2003). Comment j'explore Un névrome de Morton. Rev Med (Liege); 10: 638-640.
7. DESHAIES A, ANCTIL E (2004). Les métatarsalgies: un casse tête? Le Clinicien (Can); 4: 113-121.
8. MULDER JD (1948). The causative mechanism in Morton's metatarsalgia. J Bone Joint Surg [Br]; 33: 94-95.
9. WINKLER H, FELENDER JB, KIMMELSTIEL PJ (1948). Morton's metatarsalgia. J Bone Joint Surg [Am]; 30: 496-500.
10. DELAGOUTTE JP, BONNEL F (1975). La maladie de Morton. Le pied, pathologie et techniques chirurgicales. Masson, Paris: 212-215.
11. GAUTHIER G, DUTERTRE P (1975). La maladie de Morton; syndrome canalaire. 74 cas opérés sans résection de névrome. Lyon Med; 223: 917-921.
12. MORVAN G, BUSSON J, WYBIER M (1991). Les névromes de Morton. Tomodensitométrie du pied et de la cheville. Masson, Paris: 171-174.
13. MORVAN G, MATHIEU P, BUSSON J (2002). L'imagerie du névrome de Morton. Imagerie du pied et de la cheville. Getroa, Sauramps Medical: 127-136.
14. OLIVIER TB, BEGGS I (1998). Ultrasound in the assessment of metatarsalgia: a surgical and histological correlation. Clin Radiol; 53: 287-289.
15. ZANETTI M, STREHLE JK, ZOLLINGER H, HOLDER J (1997). Morton neuroma and fluid in the intermetatarsal bursae on MR images of 70 asymptomatic volunteers. Radiology; 203: 516-520.
16. REED RA, PETERS VJ, EMERY SF, BRANCH HM, RIFKIN MD (1989). Morton neuroma: sonographic evaluation. Radiology; 171: 415-417.
17. ZANETTI M, STREHLE JK, KUNDERT HP, ZOLLINGER H, HOLDER J (1999). Morton neuroma: effect of MR imaging on diagnosis thinking and therapeutic decision. Radiology; 213: 583-588.
18. WEISHAUP D, TREIBER RT, KUNDERT HP, ZOLLINGER H, VIENNE P, HOLDER J, WILLMANN JK, MARINCEK B, ZANETTI M (2003). Morton neuroma: MR imaging in prone, supine, and upright weight-bearing body positions. Radiology; 226: 849-856.
19. GREENFIELD J, REA J, ILFELD FW (1984). Morton's interdigital neuroma. Indications for treatment by local injections versus surgery. Clin Orthop; 185: 142-144.
20. KAY D, GORDON L, BENNETT MD (2003). Morton's neuroma. Foot Ankle Clin N Am; 8: 49-59.