

La douleur en tant que partenaire du traitement

Autor(en): **Boeger, David**

Objektyp: **Article**

Zeitschrift: **Fisio active**

Band (Jahr): **42 (2006)**

Heft 6

PDF erstellt am: **22.07.2024**

Persistenter Link: <https://doi.org/10.5169/seals-929740>

Nutzungsbedingungen

Die ETH-Bibliothek ist Anbieterin der digitalisierten Zeitschriften. Sie besitzt keine Urheberrechte an den Inhalten der Zeitschriften. Die Rechte liegen in der Regel bei den Herausgebern.

Die auf der Plattform e-periodica veröffentlichten Dokumente stehen für nicht-kommerzielle Zwecke in Lehre und Forschung sowie für die private Nutzung frei zur Verfügung. Einzelne Dateien oder Ausdrucke aus diesem Angebot können zusammen mit diesen Nutzungsbedingungen und den korrekten Herkunftsbezeichnungen weitergegeben werden.

Das Veröffentlichen von Bildern in Print- und Online-Publikationen ist nur mit vorheriger Genehmigung der Rechteinhaber erlaubt. Die systematische Speicherung von Teilen des elektronischen Angebots auf anderen Servern bedarf ebenfalls des schriftlichen Einverständnisses der Rechteinhaber.

Haftungsausschluss

Alle Angaben erfolgen ohne Gewähr für Vollständigkeit oder Richtigkeit. Es wird keine Haftung übernommen für Schäden durch die Verwendung von Informationen aus diesem Online-Angebot oder durch das Fehlen von Informationen. Dies gilt auch für Inhalte Dritter, die über dieses Angebot zugänglich sind.

La douleur en tant que partenaire du traitement

David Boeger*

Dans la thérapie manuelle des cicatrices selon Boeger, la douleur est utilisée sciemment en qualité de partenaire thérapeutique.

Afin d'atteindre à une mobilité maximale des patient(ε)s, elle vise à résorber les cicatrices de toutes les compressions pour décrire ainsi des postures inadéquates de ménagement, douloureuses et nuisibles.

Imaginez-vous que vous portez un costume sur mesure. Maintenant, cet habit a subi une déchirure. Afin de reprendre cette déchirure à l'endroit endommagé, vous êtes obligé de rapprocher les deux bords d'étoffe et de les recoudre. Comment votre costume vous ira-t-il après cette réparation ?

Ce costume sur mesure, c'est votre peau. Après une blessure, sa tension se modifie. Comme pour l'exemple mentionné, ce n'est pas la déchirure, resp. la cicatrice en elle-même qui nous pose problème, c'est au contraire l'effet qu'elle déploie sur l'ensemble de l'appareil moteur. Nous ressentons fréquemment les cicatrices mêmes comme étant non douloureuses, parce qu'inconsciemment nous les ménageons et que nous esquivons sur d'autres parties du corps. Cette posture de ménagement à laquelle nous contraind la cicatrice a forcément pour corollaire la surcharge de nombreuses autres régions du corps.

La douleur comme message d'erreur qu'il faut comprendre

La thérapie manuelle des cicatrices complète bien la thérapie manuelle dans le sens d'une mobilisation des tissus conjonctifs et des parties molles. La douleur est le partenaire thérapeutique le plus important et le plus fiable. C'est elle qu'il s'agit de comprendre, dont il faut déchiffrer le message et en trouver l'origine, ensemble, avec elle. Les douleurs ne sont pas un problème en soi, mais un avertissement comparable à un message

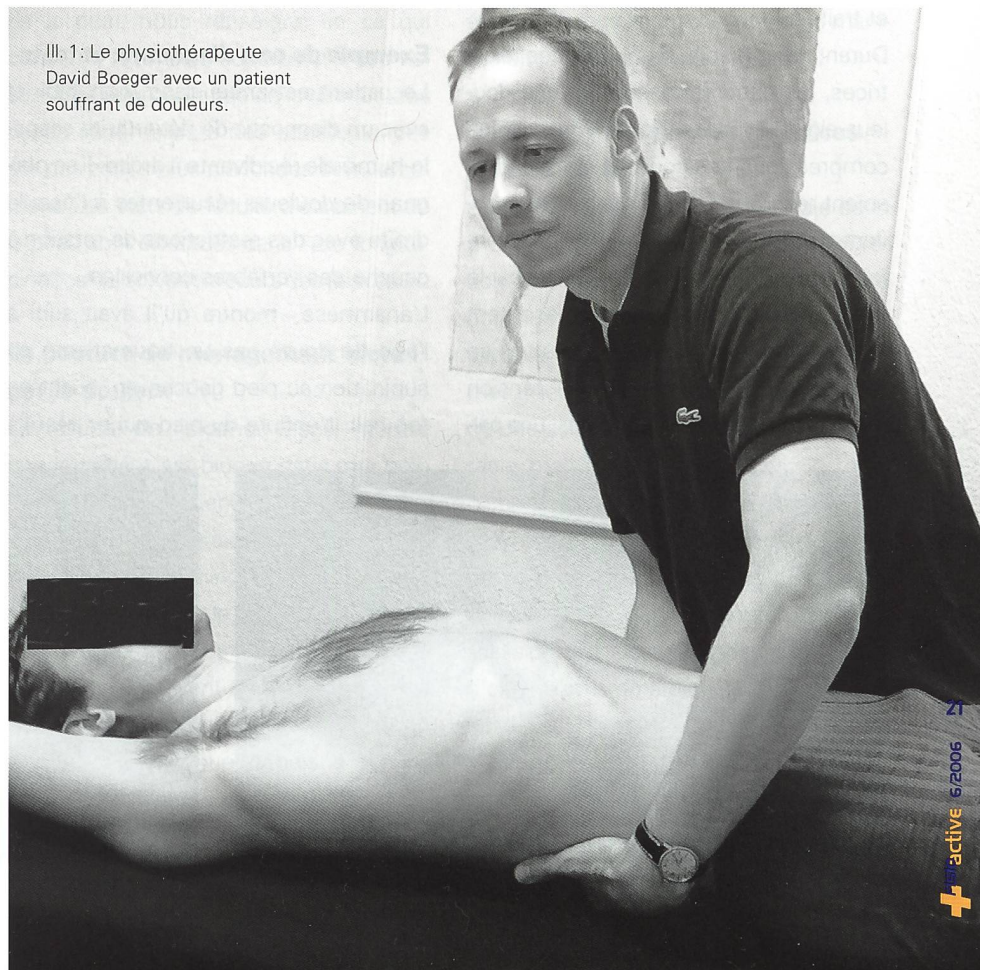
d'erreur à la centrale. Au quotidien, nous réagissons selon ce schéma. Ainsi, nous ne comprenons pas le clignotant du niveau d'essence de notre voiture en tant que problème, mais en tant qu'indication. Le premier pas à faire est donc la compréhension de la douleur.

La douleur est-elle liée à un événement concret, par exemple une influence extérieure violente, la cause en est alors évidente. En cas de signes douloureux, mais qui ne peuvent pas être rattachés à un événement concret, souvent le diagnostic ne sera pas facile.

Ici, on devra ausculter l'appareil moteur quant à son aptitude normale à fonctionner. Des douleurs à la jambe gauche peuvent être la conséquence d'une surchar-

ge, donc d'une posture de ménagement de la jambe droite. Des parties lésées dues à une inflammation contraignent les gens à prendre des postures de ménagement qui ont pour conséquence des efforts excessifs demandés aux tissus sains. Dans un tel cas, c'est la jambe droite concernée qu'il faudra soigner et non pas les douleurs de la jambe gauche. L'effet retard de la théorie du «gate control» nous est connu par la physiologie de la douleur (Melzak 1978). Celle-ci énonce que l'afférence de la douleur doit toujours franchir une barrière au niveau segmentaire et dans la région correspondante du cerveau avant que le cortex ne puisse la percevoir consciemment comme une douleur. Dans la première phase de la

III. 1: Le physiothérapeute David Boeger avec un patient souffrant de douleurs.



* David Boeger est l'inventeur de la méthode de traitement appelée «Thérapie manuelle des cicatrices selon Boeger». Les illustrations de cet article le montrent pendant son travail avec le patient du cas décrit.

douleur, le corps essaiera de minimiser l'impulsion douloureuse par un déplacement de la contrainte.

La douleur se sert en l'occurrence de nombreux langages. Tantôt elle se manifeste de manière sourde et diffuse, tantôt aiguë et claire. Elle est circonscrite et tranchante comme une lame ou elle rayonne pleinement. La douleur peut nous contraindre à nous courber ou à nous redresser. Elle peut paraître bouillante et pulsante ou froide et sourde. Le langage de la douleur demande à être compris. Il peut nous fournir de précieux indices sur ce qui n'est plus en équilibre dans notre corps. Les douleurs sont certes un événement subjectif, mais dont on peut tirer un certain langage de valeur universelle par comparaison d'images. L'étendue, le genre et la transmission des douleurs peuvent être très différents. De même, les douleurs sont marquées par des expériences du passé et par le souvenir que nous en avons. Et l'environnement culturel dont est issue la personne concernée joue aussi un certain rôle dans la manière dont la douleur est ressentie et traitée.

Durant la thérapie manuelle des cicatrices, les patients ressentent une douleur aiguë et claire jusqu'à ce que les compressions des couches de tissus se soient résorbées. Cette douleur est souvent décrite comme une «douleur bien-faisante», ce qui peut être expliqué par le sentiment de libération que ressentent les patients quand les compressions se résorbent. En présence d'une tension augmentée par des tissus collés, une pal-

pation de la région affectée permettra de détecter le facteur réduisant la liberté de mouvement. La douleur engendrée par la thérapie manuelle des cicatrices est tout aussi intense après une année qu'après quarante ans.

Quand, dans la thérapie manuelle des cicatrices, on exerce une manœuvre d'extension sur les tissus comprimés, on déclenche tout d'abord très clairement une afférence névralgique. Il est par conséquent judicieux de préparer le patient à la douleur et de l'inviter à ressentir la régression de l'intensité de cette douleur. En pratiquant consciemment une respiration relaxante en profondeur, on abaisse très vite, via le parasympathique, le tonus dans tout le corps. La détente du patient à la rencontre de la douleur diminue à son tour considérablement son intensité. Comme la douleur constitue un baromètre clinique important, il n'est pas recommandé de réduire la sensation de douleur par des médicaments ou par le froid. Lorsqu'on travaille avec la douleur, il n'est pas possible de léser des tissus sains durant la thérapie.

Exemple de cas: diagnostic et tests

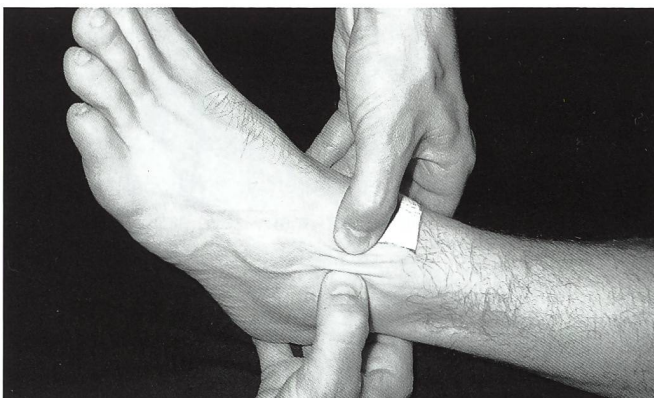
Le patient est arrivé dans mon cabinet avec un diagnostic de périarthrite scapulo-humérale récidivante à droite. Il se plaignait de douleurs récurrentes à l'épaule droite avec des restrictions de rotation à gauche des vertèbres cervicales.

L'anamnèse montra qu'il avait subi à l'âge de douze ans un traumatisme en supination au pied gauche en jouant au football. L'enflure du pied qui en résulta

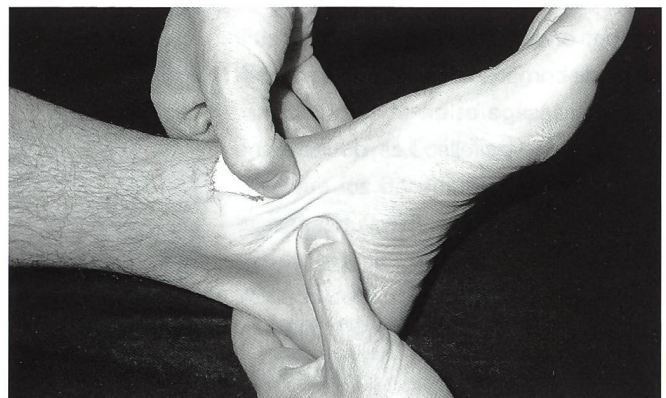
fut traitée avec les remèdes de grand-mère. Après plusieurs jours de boitille-ment et une fois l'enflure résorbée, le pied avait retrouvé son niveau de performance habituel. Il n'avait pas consulté de médecin. Depuis cette époque, le patient avait toujours eu des problèmes avec ce pied. C'était surtout de courir sur un terrain difficilement praticable et pierreux dont il se plaignait, parce que le pied n'arrivait pas à s'adapter aux inégalités du sol de façon adéquate.

L'analyse de la démarche permit de constater que son pied droit rendait un son plus fort quand il se posait sur le sol, avec une rotation du bassin plus marquée par la hanche gauche. Tandis qu'il continuait de marcher, on pouvait observer, issu de la jambe d'appui, un mouvement rotatif du haut du corps vers la gauche avec une protraction accentuée de la ceinture scapulaire.

En position debout, l'examen visuel montra une protraction de l'épaule droite avec composante correspondante de rotation interne et de pronation du bras et de l'avant-bras droits. La colonne vertébrale était légèrement tournée vers la gauche. En position couchée sur le dos, la position déficiente de l'épaule droite se révélait également de manière marquante en perspective crânienne. La tension de base du trapèze droit était grande. Le genou gauche présentait un déficit d'extension de 10 degrés. Le pied gauche se trouvait en flexion plantaire de 50 degrés, avec une légère inversion. Le patient indiqua qu'il avait de temps en temps des crampes au mollet gauche la nuit. Sous



Ill. 2: Les compressions latérales peuvent être résorbées avec la technique frontale.



Ill. 3: Les deux pouces deux à trois cm en position médiale à l'extrémité distale du tibia.

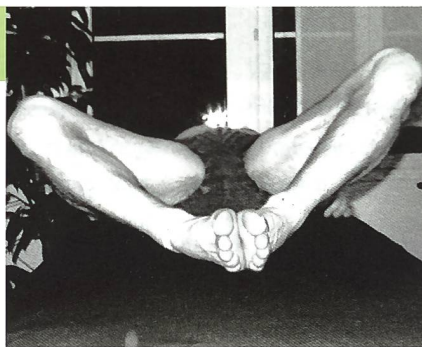
l'aspect visuel, le genou et le pied droits n'attiraient pas l'attention.

Afin de localiser les causes de la posture déficiente évidente, je soumis le patient à un test consistant en trois mouvements de base. J'ai choisi ces trois mouvements comme base de mes tests. D'après mon expérience, la posture économique active n'est pas possible sans la faculté d'exécution des mouvements fondamentaux jusqu'à leur amplitude complète. La mobilité passive maximale constitue la base de la posture active: pour se pencher en avant, par exemple, la colonne vertébrale doit être légèrement courbée en lordose. La statique du dos n'est réalisable que par la dynamique des articulations des hanches. Par une abduction maximale des cuisses, le bassin peut basculer vers l'avant. Le tronc redressé se penche en avant vers le bas par une flexion des articulations des hanches jusqu'à leur amplitude maximale. La faculté d'exécution de ces trois mouvements de base jusqu'à leur amplitude maximale ne représente pas une mobilité particulière, mais au contraire une condition primordiale au déroulement d'une journée satisfaisante pour le dos.

Test 1: patient couché sur le dos, les deux bras tendus vers l'avant. Le patient indique des douleurs à l'épaule droite à partir d'un angle de 130 degrés. La limite de mobilité actuelle de l'épaule droite est atteinte à 150 degrés. A 180 degrés, la mobilité de l'épaule a atteint son extension maximale et, à part une certaine sensation de tension, elle est sans douleurs. La poursuite du mouvement d'extension des bras vers la vertèbre lombaire, légère courbure en lordose, n'est pas assez marquée.

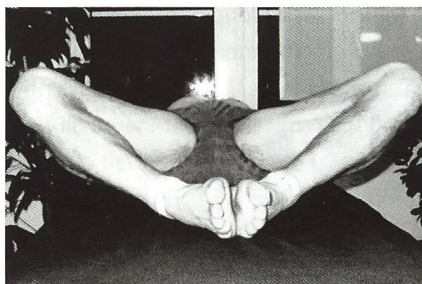Test 2: patient couché sur le dos, les deux genoux repliés à 80 degrés, les pieds reposant à plat, le patient laisse les jambes descendre en abduction. L'articulation gauche de la hanche montre une abduction de 50 degrés, la hanche droite va jusqu'à 65 degrés. A gauche, l'étirement est nettement plus douloureux qu'à droite.

Test 3: flexion passive maximale de la



III. 4: Résultat du test après application de la thérapie manuelle des cicatrices: extension dorsale du pied plus mobile. Avant... (au dessus)

III. 5: ... et après (en bas).



hanche. Le patient tire la jambe gauche vers le tronc. A 100 degrés de flexion, manifestation de fortes douleurs dans la région de l'aîne. La hanche droite peut se plier jusqu'à 150 degrés au maximum sans douleurs.

Le test de faculté d'étirement et des plis de la peau nous renseigne en ce qui concerne la tension superficielle des tissus. Une augmentation de la tension des tissus superficiels a des conséquences sur des zones plus profondes et inversement. Les tests de faculté d'étirement de la peau sont effectués dans l'axe longitudinal, car ils suivent le cours des faisceaux.

La posture de ménagement dictée par la douleur

Le résultat de l'examen visuel montre que le patient est bloqué dans une posture de ménagement qui entraîne une surcharge douloureuse de l'épaule droite. Le test de mobilité indique un net déficit de mouvement de la hanche gauche et de l'épaule droite. La cause de la posture de ménagement inconsciente peut être cernée rapidement par un examen thérapeutique manuel depuis le bas du dos jusqu'à la zone crânienne. Le mouvement d'extension du mollet droit se situe au maximum entre vingt et trente degrés, la perception d'amplitude maxi-

male est souple. Avec le test de translation, je vérifie la tension articulaire.

Comme l'ont démontré les tests de mobilité, l'extension dorsale de l'articulation du pied gauche était réduite de 10 degrés. La chaîne des fléchisseurs, en commençant par le muscle du mollet et continuant par les adducteurs et les fléchisseurs de la hanche gauche et se poursuivant en diagonale par la musculature ventrale en biais vers le muscle pectoral droit, se raccourcit. La chaîne des extenseurs doit, en position de départ tendue, travailler pour empêcher la chute.

Les indications données par le patient lors de l'anamnèse ont été confirmées par les résultats du test de mobilité, du test de faculté d'étirement de la peau et des plis de la peau ainsi que par le résultat de la translation de l'articulation antérieure du pied gauche. De même, les mouvements de base 2 et 3 de la hanche gauche s'avéraient impossibles dans leur amplitude maximale. Les compressions d'origine inflammatoire de l'articulation antérieure du pied bloquaient l'extension dorsale, ce qui entraînait une tension plus élevée du muscle du mollet qui se manifestait la nuit par des crampes.

Thérapie manuelle des cicatrices au pied gauche

Au moyen de la technique frontale de la thérapie manuelle des cicatrices, j'ai résorbé les compressions sur plusieurs couches dans les tissus cutanés de la capsule. Les cicatrices sont des problèmes mécaniques qui ne peuvent avoir qu'une solution mécanique. Dans la thérapie manuelle des cicatrices, la technique frontale est une technique au moyen de laquelle les compressions superficielles sont résorbées. Elle peut s'utiliser pour tous les genres de compression des tissus ou de cicatrisation d'origine inflammatoire. La thérapie manuelle des cicatrices est une technique de lifting au moyen de laquelle les tissus sont soulevés et décollés par une pression constante.

Sur l'articulation supérieur de la cheville gauche du patient, j'ai commencé par

une prise médiale appliquée sur la zone cutanée entre le tendon du muscle tibial antérieur et la malléole médiale, en dessous du rétinaculum musculorum extensor inférieur.

Comme on peut le voir sur l'ill. 1, j'ai appliqué les deux pouces env. deux à trois centimètres en position médiale par rapport à l'extrémité distale du tibia. J'ai ensuite augmenté la pression vers distal médial. La pression symétrique produit la formation de plis de la peau avec des rétractions au milieu. Comme je m'y attendais, je sentis une ferme résistance des tissus. Le patient décrit la pression comme une douleur claire, aiguë, rayonnant profondément dans l'articulation. Cela indique toujours des compressions de tissus cutanés de la capsule d'origine inflammatoire. Après environ quinze secondes, je sentis que la tension se relâchait nettement, ce que le patient confirma en disant que la douleur diminuait de manière sensible. En quatre ou cinq séances, j'ai résorbé les compressions autour de l'articulation antérieure du pied gauche.

De même, la technique frontale m'a permis de résorber les compressions latérales. Après cela, j'ai pu procéder de même avec les compressions résiduelles ponctuelles en utilisant les techniques de prise appropriées de la thérapie manuelle des cicatrices.

Résultats après la première séance de traitement

Après la première séance de thérapie manuelle des cicatrices, je fis à nouveau le test de mobilité locale, translation, fa-

culté d'étirement de la peau et des plis de la peau et de l'amélioration des mouvements avec les trois exercices de base. Résultats: la tension dans le mollet gauche avait diminué de manière sensible. Aussi bien l'extension dorsale du pied que l'abduction et la flexion dans la hanche avaient gagné nettement en mobilité après la première séance de soins. (Ill. 3 et 4). La perception de l'amplitude maximale du mouvement ressentie était devenue plus souple et les douleurs avaient sensiblement diminué. En résorbant les compressions des tissus jointifs autour de l'articulation antérieure du pied, le tonus du mollet gauche avait diminué. Les crampes nocturnes du mollet avaient disparu. La chaîne de fonction musculaire des fléchisseurs s'était détendue et l'abduction de l'épaule droite avec courbure en lordose de la vertèbre lombaire était de nouveau possible. (Ill. 5)

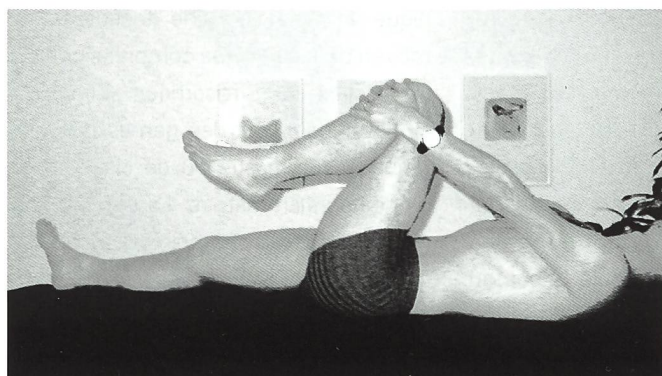
Après la première thérapie, le patient fit mention d'une réduction sensible des douleurs à l'épaule droite. Après quatre fois trente minutes de thérapie manuelle des cicatrices pratiquée sur le pied gauche, l'amplitude des mouvements était comparable à celle du pied droit. Au cours des séances de thérapie suivantes, le patient était sensibilisé au niveau d'une éducation de la posture du corps avec extension des chaînes musculaires. Vu que la posture de ménagement du pied gauche n'avait plus de raison d'être, le patient fut en mesure d'adopter la posture économique sans effort. La résorption des compressions proches de l'articulation avait, elle seule, rendu leurs

propriétés d'extension aux chaînes musculaires correspondantes.

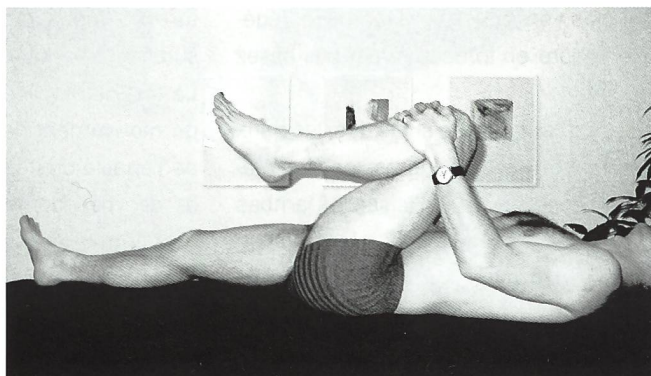
Bilan et perspectives – exploitation statistique prévue

Rétrospectivement, je peux affirmer que la thérapie manuelle des cicatrices, aussi bien aux extrémités que dans le domaine viscéral, a fait ses preuves dans mon cabinet. Les cicatrifications et les compressions de tissus qu'elle a permis de résorber sont restées durablement dans cet état. Grâce à cela, les autres techniques de physiothérapie que j'ai appliquées ont été plus efficaces. Comme l'exemple de cas l'a clairement montré, souvent le siège de la douleur et la cause qu'il faut traiter ne sont pas identiques. C'est pourquoi le diagnostic joue un rôle décisif dans la thérapie manuelle des cicatrices. Si la cause est identifiée et éliminée, le corps est en mesure de se réorganiser.

Etant donné que je suis convaincu de l'efficacité de la thérapie manuelle des cicatrices, j'aimerais mettre cette forme de thérapie à la portée du plus grand nombre de physiothérapeutes. Mes objectifs pour l'avenir sont une documentation scientifique, l'exploitation et la publication des résultats empiriques ainsi que l'examen de l'efficacité ultérieure sur la physiologie de l'appareil moteur. Pour l'établissement de statistiques en vue de l'exploitation des résultats des thérapies, j'envisage une collaboration plus étroite avec d'autres physiothérapeutes.



Ill. 6: Résultat du test après application de la thérapie manuelle des cicatrices: nettement plus de mobilité lors de l'abduction et de la flexion dans la hanche. Avant ...



Ill. 7: ...et après.