

Zeitschrift: Fisio active
Herausgeber: Schweizer Physiotherapie Verband
Band: 43 (2007)
Heft: 5

Artikel: Douleurs de la hanche chez les patients jeunes : 1ère partie
Autor: Sanavi, Shahab / Berger, Fabian / Beck, Martin
DOI: <https://doi.org/10.5169/seals-929698>

Nutzungsbedingungen

Die ETH-Bibliothek ist die Anbieterin der digitalisierten Zeitschriften. Sie besitzt keine Urheberrechte an den Zeitschriften und ist nicht verantwortlich für deren Inhalte. Die Rechte liegen in der Regel bei den Herausgebern beziehungsweise den externen Rechteinhabern. [Siehe Rechtliche Hinweise.](#)

Conditions d'utilisation

L'ETH Library est le fournisseur des revues numérisées. Elle ne détient aucun droit d'auteur sur les revues et n'est pas responsable de leur contenu. En règle générale, les droits sont détenus par les éditeurs ou les détenteurs de droits externes. [Voir Informations légales.](#)

Terms of use

The ETH Library is the provider of the digitised journals. It does not own any copyrights to the journals and is not responsible for their content. The rights usually lie with the publishers or the external rights holders. [See Legal notice.](#)

Download PDF: 06.02.2025

ETH-Bibliothek Zürich, E-Periodica, <https://www.e-periodica.ch>

Douleurs de la hanche chez les patients jeunes, 1^{ère} partie

Shahab Sanavi, *Physiothérapeute**, Fabian Berger, *Physiothérapeute**, Martin Beck, *PD Dr. Med.***

* *Physiothérapie Orthopédie, Hôpital universitaire de l'Île, Berne*, ** *Clinique orthopédique, Hôpital universitaire de l'Île, Berne*

Les problèmes de hanche sont relativement fréquents chez les jeunes âgés de 20 à 30 ans. Ils se manifestent par des douleurs au niveau de l'aîne et du trochanter, souvent mal diagnostiquées et interprétées comme un claquage des adducteurs. Le conflit fémoro-acétabulaire (CFA) a été reconnu et décrit comme étant la cause de ces douleurs. Outre les douleurs de l'aîne et du trochanter, un symptôme typique de cette pathologie est la restriction lors des mouvements de rotation/flexion de la hanche.

En cas de dysplasie, la sollicitation statique d'une petite partie de l'articulation acétabulaire, diminuée ou mal placée, entraîne une coxarthrose. Contrairement à cette maladie, en cas de conflit fémoro-acétabulaire, on pense qu'une lésion dynamique des cartilages de l'articulation est en cause, lésion due à des dysmorphies de nature fémorale et acétabulaire. Le mouvement conduit dans ce cas à un contact anormal entre la zone de jonction du fémur et le rebord acétabulaire. Cela a pour conséquence que d'importantes forces de cisaillement se déploient au niveau de la couche intermédiaire entre le cartilage acétabulaire et l'os sous-chondral et conduisent à une lésion progressive du cartilage acétabulaire. Plus la dysmorphie est prononcée, plus les restrictions de mouvements en résultant et les lésions du cartilage sont importantes. Un CFA fonctionnel peut également se produire dans des conditions anatomiques normales, en cas d'un excès de mouvements ou d'une utilisation excessive de la hanche.

Pathophysiologie du CFA

On distingue deux mécanismes du CFA. Selon la localisation de la modification morphologique, on différencie le conflit d'origine acétabulaire (par effet tenaille) et le conflit d'origine fémorale (par effet came).

CFA par effet tenaille

Ce CFA d'origine acétabulaire se produit en cas de cavité cotyloïde trop basse (*coxa profunda*, protrusion) ou mal orientée (*rétroversion*). La morphologie du fémur

proximal et de la jonction de tête fémorale est normale. En cas de mouvement de petite amplitude, le labrum est comprimé entre le col du fémur et le rebord acétabulaire, pinçant ainsi le cartilage cotyloïde voisin. Ces microtraumatismes répétés entraînent une lésion labrale provoquant une excroissance osseuse à la base du labrum, amplifiant ainsi le CFA par effet de tenaille.

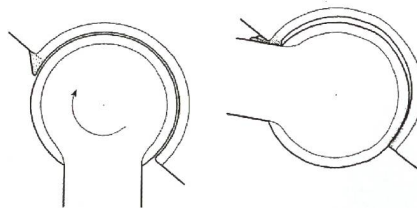


Fig. 1: Représentation schématique d'un CFA par effet tenaille. Le labrum est comprimé entre le col du fémur et le rebord acétabulaire, entraînant une dégénération et une excroissance osseuse du labrum. La sous-luxation de la tête fémorale provoque une lésion dorsale dite de «contre-coup».

CFA par effet came

Le CFA d'origine fémorale, ou dit par effet came, est provoqué par une sphéricité imparfaite de la tête fémorale. Dans une coupe axiale, la forme habituelle est la déformation en «crosse de pistolet»; dans la sphéricité imparfaite est déterminante pour le mécanisme pathologique. Lors des mouvements de flexion, et de manière encore plus marquée lors des mouvements de rotation interne, il se produit une hyperpression au niveau du cotyle, exerçant une force de cisaillement importante sur le cartilage de la paroi acétabulaire. Ceci entraîne très souvent un décollement cartilagineux de la couche intermédiaire entre le cartilage et l'os sous-chondral.

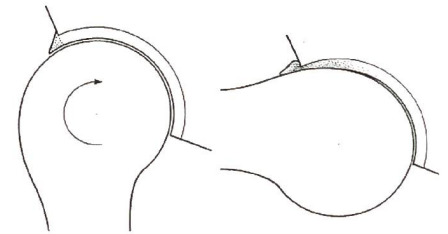


Fig. 2: Schématisation du CFA d'origine fémorale. La sphéricité fémorale imparfaite est comprimée dans l'acétabulum en cas de mouvements de flexion et entraîne ainsi une destruction progressive du cartilage.

Le CFA par effet tenaille est surtout présent chez les femmes de 30 à 40 ans, alors que le CFA d'origine fémorale se retrouve plus fréquemment chez les hommes de 20 à 30 ans. La lésion du rebord acétabulaire dépend d'une part de l'intensité des facteurs morphologiques induisant un CFA et d'autre part des mouvements provoquant le CFA. C'est pour cette raison que les sportifs actifs sont généralement plus souvent touchés que les individus moins actifs.

Symptômes

Les symptômes commencent le plus souvent de manière lente et apparaissent par intermittence au niveau de l'aîne. Les douleurs au niveau des adducteurs et/ou du trochanter sont les plus typiques. Il arrive qu'elles soient en rapport avec un événement traumatique. Très souvent, une restriction des mouvements de la hanche a déjà été constatée dans la jeunesse du patient. Les douleurs sont souvent interprétées par erreur comme étant des douleurs musculaires, en particulier des problèmes d'adducteurs. Il arrive que le seul symptôme présent soit une douleur au-dessus du grand trochanter se diffusant de manière distale. Dans ce cas, une infiltration diagnostique de la hanche avec un anesthésique local peut aider. A mesure que la maladie s'installe, la mobilité diminue (surtout les mouvements de flexion et de rotation interne) et l'intensité de la douleur augmente. Les douleurs surviennent

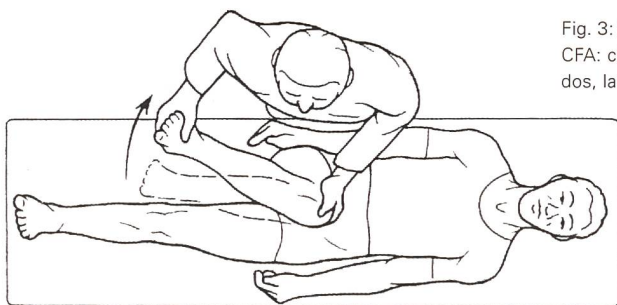

Fig. 3: Examen du symptôme du CFA: chez le patient allongé sur le dos, la hanche tachetée présente également une rotation interne et est en adduction. Le labrum est comprimé entre le col du fémur et le rebord acétabulaire entraînant une lésion responsable des douleurs de l'aîne.

également après que le patient ait été assis en position basse (canapé, voiture).

Examen clinique

L'examen général de la hanche ne présente la plupart du temps pas de particularités. Au stade précoce, il arrive fréquemment que seule l'amplitude du mouvement soit restreinte en cas de mouvements de flexion et de rotation interne. Le test de CFA est généralement positif. Il est effectué en position allongée. Pour le test de CFA ventral, on effectue une rotation de la hanche en flexion à 90° puis en adduction. Le labrum est alors comprimé entre le col fémoral et le bord acétabulaire, déclenchant parfois des douleurs typiques au niveau de l'aîne.

Bilan radiographique

En cas de suspicion d'un CFA, les clichés du bassin sont la procédure conventionnelle permettant d'établir le diagnostic. Les modifications sont toutefois souvent discrètes et pourraient être facilement ignorées par un orthopédiste ou un radiologue non averti. Le diagnostic élargi s'effectue par arthro-IRM permettant de déceler les lésions labrales et, dans certains cas, les lésions de cartilage sur le bord acétabulaire.

Concept thérapeutique par chirurgie

Le traitement chirurgical consiste à supprimer les causes du CFA afin d'améliorer la liberté de mouvement. L'intervention doit s'effectuer avant que le cartilage ne soit endommagé car ces dommages ne peuvent pas encore être réparés à l'heure actuelle. Les mesures à mettre en œuvre peuvent porter sur l'acetabulum, le fémur proximal ou les deux. La technique de la luxation chirurgicale de la hanche a fait

ses preuves dans le diagnostic et le traitement du CFA. Il s'agit d'une luxation ventrale de la tête fémorale au moyen d'une ostéotomie du grand trochanter. Cet accès permet d'avoir un aperçu quasiment sphérique de la tête fémorale et de l'acetabulum sans risquer une nécrose avasculaire de la tête fémorale. Le labrum doit être conservé en raison de son rôle important dans la fonction d'articulation (lubrification, répartition de la pression, nociception). Dans la mesure du possible, la résection du cotyle doit tenter d'être étendue jusqu'au cartilage intact. S'il n'est pas possible d'effectuer la résection jus-

Littérature

- Beck M, Kalhor M, Leunig M, Ganz R (2005) Hip morphology influences the pattern of damage to the acetabular cartilage: femoroacetabular impingement as a cause of early osteoarthritis of the hip. *J Bone Joint Surg* 87:1012-1018
- Bombelli R (1976) Osteoarthritis of the hip. Pathogenesis and consequent therapy. Springer, Berlin Heidelberg
- Ferguson SJ, Bryant JT, Ganz R, Ito K (2003) An in vitro investigation of the acetabular labral seal in hip joint mechanics. *J Biomech* 36: 171-178
- Ganz R, Gill TJ, Gautier E, Ganz K, Krugel N, Berlemann U (2001) Surgical dislocation of the adult hip a technique with full access to the femoral head and acetabulum without the risk of avascular necrosis. *J Bone Joint Surg* 83-B: 1119-1124
- Ganz R, Parvizi J, Beck M, Leunig M, Nötzli H, Siebenrock KA (2003) Femoro-acetabular impingement. An important cause of early osteoarthritis of the hip. *Clin Orthop* 417: 1-9
- Gautier E, Ganz K, Krugel N, Gill T, Ganz R (2000) Anatomy of the medial femoral circumflex artery and its surgical implications. *J Bone Joint Surg* 82-B: 679-683
- Ito K, Minka MA 2nd, Leunig M, Werlen S, Ganz R (2001) Femoroacetabular impingement and the cam-effect. A MRI-based quantitative anatomical study of the femoralhead-neck offset. *J Bone Joint Surg* 83-B: 171-176
- Lavigne M, Parvizi J, Beck M, Siebenrock KA, Ganz R, Leunig M (2004) Anterior femoroacetabular impingement: part I. Techniques of joint preserving surgery. *Clin Orthop* 418: 61-66

que dans la partie saine du cartilage, une microfracturation de l'os sous-chondral de la zone endommagée pourra être effectuée. Les mesures post-opératives comprennent une sollicitation partielle de 5 kg pendant 6 semaines jusqu'à ce que le processus de guérison du grand trochanter soit achevé. Afin d'éviter les adhérences, la hanche est mobilisée après l'opération, pendant plusieurs jours, à l'aide d'attelles de mobilisation passive post-traumatique (CPM) à une flexion de la hanche de 90°. Tous les mouvements liés à une activité ou un étirement des adducteurs et entraînant un étirement du grand trochanter sont à éviter jusqu'à consolidation de l'ostéotomie du trochanter car ils risqueraient de provoquer une dislocation ou une déchirure du trochanter. Par la suite, on effectue une rééducation fonctionnelle ainsi qu'un renforcement des adducteurs.

La 2^{ème} partie (édition de nov/2007) traitera de la thérapie conservatrice faisant suite à un CFA.

- Locher S, Werlen S, Leunig M, Ganz R (2001) Inadequate detectability of early stages of coxarthrosis with conventional roentgen images. *Z Orthop Ihre Grenzgeb* 139: 70-74
- Locher S, Werlen S, Leunig M, Ganz R (2002) MR-Arthrography with radial sequences for visualization of early hip pathology not visible on plain radiographs. *Z Orthop Ihre Grenzgeb* 140: 52-57
- MacDonald SJ, Garbuz D, Ganz R (1997) Clinical evaluation of the symptomatic young adult hip. *Sem Arthroplast* 8: 3-9
- Notzli HP, Siebenrock KA, Hempfing A, Ramseier LE, Ganz R (2002) Perfusion of the femoral head during surgical dislocation of the hip. Monitoring by laser Doppler flowmetry. *J Bone Joint Surg* 84-B: 300-304
- Sohler R, Sohler J (1991) Das analytische Konzept, Edition Knie-Sciences, La Louvière - Belgique

A propos des auteurs:

Shahab Sanavi, 45 ans, physiothérapeute, travaille dans le Service d'orthopédie atteints de pathologies orthopédiques à l'Hôpital de l'île de Berne. Il est également chargé de cours externe à la Haute Ecole Spécialisée de Berne.

Fabian Berger, 33 ans, physiothérapeute, travaille dans le Service d'orthopédie de l'Hôpital de l'île de Berne.

Martin Beck, 46 ans, médecin spécialisé en chirurgie orthopédique FMH, est actuellement médecin-chef de l'Hôpital de l'île de Berne.