

**Zeitschrift:** Physioactive  
**Herausgeber:** Physioswiss / Schweizer Physiotherapie Verband  
**Band:** 48 (2012)  
**Heft:** 3

**Artikel:** Chirurgie und Nachbehandlung der Arthrose des oberen Sprunggelenks  
= Traitement chirurgical et suivi de l'arthrose de l'articulation =  
Traitement chirurgical et suivi de l'arthrose de l'articulation supérieure  
de la cheville

**Autor:** Born Et Al, Philipp  
**DOI:** <https://doi.org/10.5169/seals-928640>

### **Nutzungsbedingungen**

Die ETH-Bibliothek ist die Anbieterin der digitalisierten Zeitschriften. Sie besitzt keine Urheberrechte an den Zeitschriften und ist nicht verantwortlich für deren Inhalte. Die Rechte liegen in der Regel bei den Herausgebern beziehungsweise den externen Rechteinhabern. [Siehe Rechtliche Hinweise.](#)

### **Conditions d'utilisation**

L'ETH Library est le fournisseur des revues numérisées. Elle ne détient aucun droit d'auteur sur les revues et n'est pas responsable de leur contenu. En règle générale, les droits sont détenus par les éditeurs ou les détenteurs de droits externes. [Voir Informations légales.](#)

### **Terms of use**

The ETH Library is the provider of the digitised journals. It does not own any copyrights to the journals and is not responsible for their content. The rights usually lie with the publishers or the external rights holders. [See Legal notice.](#)

**Download PDF:** 22.01.2025

**ETH-Bibliothek Zürich, E-Periodica, <https://www.e-periodica.ch>**

## Chirurgie und Nachbehandlung der Arthrose des oberen Sprunggelenks

### Traitement chirurgical et suivi de l'arthrose de l'articulation supérieure de la cheville

DR. PHILIPP BORN ET AL.

Bei der chirurgischen Behandlung der OSG-Arthrose unterscheidet man zwischen gelenkerhaltenden und nicht gelenkerhaltenden Eingriffen. Je nach Operation ist bei der Nachbehandlung in der Frühphase die Mobilisation des OSG erwünscht oder zu vermeiden.

Die häufigste Ursache degenerativer Veränderungen beziehungsweise von Arthrose des oberen Sprunggelenks (siehe Abbildung 1a) sind posttraumatische Kongruenzstörungen, wie sie nach intraartikulären und distalen Tibiafrakturen auftreten können [1]. Die primären und übrigen sekundären OSG-Arthrosen (z.B. bei Patienten mit systemischen Erkrankungen wie hereditäre Hämochromatose<sup>1</sup> oder Hämophilie) sind dagegen viel seltener [1]. Zu den konservativen Therapieoptionen gehören nicht steroidale Antirheumatika (NSAR), orale Viscosupplementation (Chondroitinsulfat und Glucosamin), Physiotherapie, Anpassung des Schuhwerks sowie Gelenksinfiltrationen mit Hyaluronsäure. Nach deren Ausreizung stehen chirurgische Verfahren zur Verfügung, welche neben einer signifikanten Schmerzreduktion und vermehrter Belastbarkeit einen erheblichen Mobilitätsgewinn für die Patienten bringen. Im Anschluss an die operative Versorgung ist die physiotherapeutische Nachbehandlung der entscheidende Faktor, um den Erfolg der Operation zu sichern.

<sup>1</sup> Die Hämochromatose beruht in den meisten Fällen auf Gendefekten, welche zu erhöhter Eisenresorption im Darm und somit einer Eisenüberladung des Körpers führen. Das überschüssige Eisen lagert sich über Jahrzehnte in Organen und Gelenken ab.

Le traitement chirurgical de l'articulation supérieure de la cheville peut être une opération de maintien ou non. En fonction du type d'opération, une mobilisation de l'articulation supérieure de la cheville est soit souhaitable, soit à éviter dans la phase préliminaire du suivi.

La cause la plus fréquente des lésions dégénératives ou de l'arthrose de l'articulation supérieure de la cheville (voir Figure 1a) sont les troubles de congruence post-traumatiques qui surviennent après les fractures intra-articulaires et distales du tibia [1]. Les arthroses primaires et secondaires de l'articulation supérieure de la cheville (par exemple chez les patients souffrant de maladies systémiques telles que l'hémochromatose héréditaire<sup>1</sup> ou l'hémophilie) sont par contre bien plus rares [1]. Les antirhumatismes non-stéroïdiens (ARNS), la visco-supplémentation orale (sulfate de chondroïtine et glucosamine), la physiothérapie, des chaussures adaptées et les injections d'acide hyaluronique dans les articulations constituent les procédés thérapeutiques traditionnels. Au-delà, il est possible de procéder à une opération chirurgicale qui permet de réduire la douleur de manière significative, d'augmenter la résistance et la mobilité du patient. Après l'opération, le suivi physiothérapeutique constitue le facteur capital qui assure la réussite de l'intervention chirurgicale.

<sup>1</sup> L'hémochromatose consiste dans la plupart des cas en défaillances génériques qui provoquent une augmentation de la résorption du fer dans l'intestin amenant ainsi une surcharge en fer dans l'organisme. Le surplus de fer s'entrepasse dans les organes et les articulations au fil des décennies.

Der Artikel bietet eine kurze Übersicht über gelenkerhaltende und nicht gelenkerhaltende Eingriffe sowie deren Nachbehandlung, wie sie an der Orthopädischen Universitätsklinik des Universitätsspitals Basel zur Anwendung kommen.

### Gelenkerhaltende Eingriffe

Neben der symmetrischen OSG-Arthrose findet sich in vielen Fällen eine unilateral oder asymmetrisch betonte Chondropathie, welche durch eine valgische oder varische Rückfussachse begünstigt wird. Hier stellt eine Kombination aus gelenkerhaltenden, periartikulären ossären sowie Weichteileingriffen eine wirkungsvolle Methode zur Schmerzreduktion und Funktionsverbesserung dar [2]. Ziel der chirurgischen Korrektur ist ein biomechanisch kongruentes und stabiles Gelenk, rechtwinklig zur tibialen Achse.

### Valgische Achsdeformität

Im Fall einer valgischen Achsdeformität des Rückfusses können durch eine *medial-sliding Calcaneus-Osteotomie* (Details zu den Operationen siehe *Glossar*) die Kräfte auf den lateralen Gelenkspalt des OSG und des unteren Sprunggelenkes (USG) reduziert werden (*Abbildung 2*) [3]. Bei gleichzeitig vorliegender Abduktuskomponente des Vorfusses kann die *laterale Calcaneus-Verlängerungsosteotomie* angewandt werden [4]. Dies geschieht häufig in Kombination mit einer plantarflektierenden Osteotomie des Os cuneiforme mediale (*Cotton-Osteotomie*), um die resultierende Vorfussupination zu korrigieren [5].

Liegt der Valgusdeformität eine tibiale Achsabweichung zugrunde, kann mittels *supramalleolärer Osteotomie der Tibia (SMOT)* durch medial-closing wedge (*Abbildung 3*) oder lateral-opening wedge eine Korrektur erzielt werden [5]. Letztere ist vor allem bei impaktiertem lateralem Pilon<sup>2</sup> und bei verkürzter oder malrotierter Fibula relevant. Begleitend zur knöchernen Korrektur müssen entsprechende Weichteilpathologien berücksichtigt werden. Hierzu gehören Rekonstruktionen des Lig. deltoideum, des Spring-Ligamentes (Lig. calcaneonaviculare plantare) oder der M.-tibialis-posterior-Sehne beispielsweise durch einen M.-flexor-digitorum-longus-Sehnentransfer [2].

### Varische Achsdeformität

Bei Vorliegen einer varischen Achse auf der tibialen Ebene kann die Fehlstellung ebenfalls durch eine supramalleoläre Osteotomie der Tibia (SMOT, lateral closing oder medial

Cet article présente un bref aperçu des opérations, qu'elles soient destinées à conserver l'articulation ou non, ainsi que leur suivi tel qu'il est pratiqué à la clinique universitaire d'orthopédie de l'hôpital universitaire de Bâle.

### Opérations destinées à conserver l'articulation

En plus de l'arthrose symétrique de l'articulation supérieure de la cheville, on observe dans de nombreux cas une chondropathie unilatérale ou asymétrique qui est favorisée par un axe en valgus ou en varus de l'arrière du pied. Dans ce cas, une combinaison d'interventions de maintien de l'articulation, d'opération osseuse péri-articulaire et d'opération des tissus mous constitue une méthode efficace de réduction de la douleur et de l'amélioration des fonctions [2]. La correction chirurgicale a pour but d'obtenir une articulation stable et biomécanique congruente, perpendiculaire à l'axe du tibia.

### Déformation de l'axe en valgus

En cas de déformation en valgus de l'axe de l'arrière du pied, une *ostéotomie medial-sliding du calcanéum* (pour les détails des opérations, voir le *glossaire*) permet de réduire les tensions sur la cavité articulaire latérale des articulations inférieure et supérieure de la cheville (*figure 2*) [3]. Si des composantes abductrices de l'arrière du pied sont présentes en même temps, il est possible de procéder à une *ostéotomie latérale de prolongation du calcanéum* [4]. On y a souvent recourt en association avec une ostéotomie plantaire de l'os cunéiforme médial (*ostéotomie de Cotton*) pour corriger la supination de l'avant du pied qui en résulte [5].

Si la déformation en valgus est due à un déplacement de l'axe tibial, il est possible de procéder à une correction grâce à une *ostéotomie supra-malléolaire du tibia (OSMT)* par une medial-closing wedge (*figure 3*) ou une lateral-opening wedge [5]. Cette dernière est importante en cas de pilon latéral inclus<sup>2</sup>, de raccourcissement ou de «malrotation» du péroné. La correction osseuse doit tenir compte des pathologies des tissus mous qui l'accompagnent. Elle consiste en une reconstruction du ligament deltoïde, du ligament de détente (lig. calcanéonaviculare plantare) ou du tendon du M. tibialis posterior, par exemple grâce à un transfert du tendon du M. flexor digitorum longus [2].

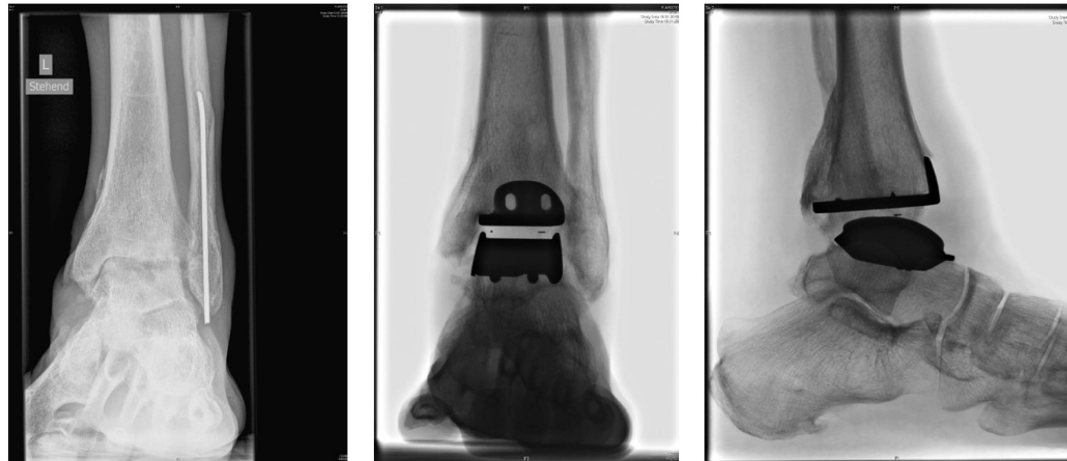
### Déformation de l'axe en varus

En cas de présence d'un axe en varus au niveau du tibia, il est également possible de corriger l'anomalie par une ostéotomie supra-malléolaire du tibia (OSMT), lateral closing ou

<sup>2</sup> Impaktierter lateraler Pilon: Laterale Talusschulter imprimiert aufgrund der Valgusdeformität das Pilon tibiale

<sup>2</sup> Pilon latéral inclus: épaule du talus latéral imprimée en raison d'une déformation en valgus du pilon tibial.

**Abbildung 1: Konventionelles Röntgen desselben Patienten prä- und postoperativ. a) OSG a.p.: Weit fortgeschrittene OSG-Arthrose mit aufgehobenem Gelenkspalt und Zystenbildung. b+c) OSG a.p./lat.: Hintegra® OSG-Prothese. | Figure 1: Radiographie conventionnelle du même patient avant et après l'opération. a) Illustration antéro-postérieure de l'articulation supérieure de la cheville: arthrose fortement avancée présentant une cavité articulaire et une formation de kyste. b+c) Illustration antéro-postérieure de l'articulation supérieure de la cheville/lat.: Prothèse Hintegra®.**



opening wedge) angegangen werden [6]. Auf der Rückfuss-ebene stellt die *Dwyer-Osteotomie* eine mögliche Korrekturform dar [6]: Durch eine laterale Keilentnahme und Verschiebung am Calcaneus wird ein Zuklappungs- und somit Valgisierungseffekt der Ferse erreicht. Dadurch entstandene Vorfussabweichungen können durch eine dorsalexstendierende Korrektur des ersten Strahls auf Höhe des proximalen Metatarsale I oder des Os cuneiforme mediale korrigiert werden [6].

Eine dorsalexstendierende Tarsometatarsal-Arthrodese ist ebenfalls möglich. Eingriffe auf Weichteilebene stellen der M. peroneus longus auf M.-peroneus-brevis-Sehnentransfer zur Wiederherstellung der muskulären Balance sowie Rekonstruktionen des lateralen Bandapparates dar [6].

### **Nicht gelenkerhaltende Rekonstruktion: Sprunggelenksprothese ...**

Die beiden wichtigsten nicht gelenkerhaltenden Therapieoptionen sind die OSG-Arthrodese und die OSG-mobile und biomechanisch günstigere Lösung mittels Sprunggelenksprothese (*Abbildung 1b+c und 4*). In Europa sind die zementfreien Prothesen mit drei Komponenten am meisten verbreitet. Diese beinhalten in der Regel ein mobiles Polyäthylen-Inlay. Vor Einbringen der Prothese ist die begleitende Korrektur etwaiger Fussdeformitäten oder ligamentärer Instabilitäten essenziell, um ein korrektes Alignment des Gelenkersatzes zu gewährleisten [3, 7].

Hauptkomplikationen können Wundheilungsstörungen und in seltenen Fällen Malleolarfrakturen sein [8]. Mittelfristig stellen aseptische Lockerungen ein mögliches Problem dar [9]. Aktuelle Zahlen charakterisieren die Lebensdauer einer OSG-Prothese um 89 Prozent nach fünf Jahren und 76 Prozent nach zehn Jahren [10]. Diese an sich moderaten Lockerungsraten erscheinen im Vergleich zur Liegedauer der Hüft- und Knieprothesen verhältnismässig hoch.

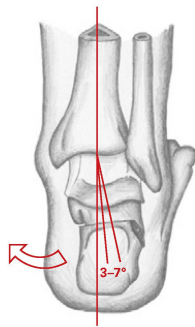
medial opening wedge [6]. Au niveau de l'arrière-pied, une *ostéotomie de Dwyer* constitue un procédé de correction possible [6]. Un retrait latéral de la cheville et un déplacement du calcaneum permet d'obtenir un effet de fermeture et, par là, de valgisation du talon. Les déplacements de l'arrière-pied qui s'ensuivent peuvent être corrigés par une intervention d'extension dorsale du premier rayon au niveau proximal du 1<sup>er</sup> métatarse ou de l'os cunéiforme médial [6].

Il est également possible de procéder à une arthrodèse tarso-métatarsale. Les interventions sur les tissus mous servent à transférer le tendon du M. peroneus longus au M. peroneus brevis afin de reconstituer l'équilibre musculaire et l'appareil ligamentaire latéral [6].

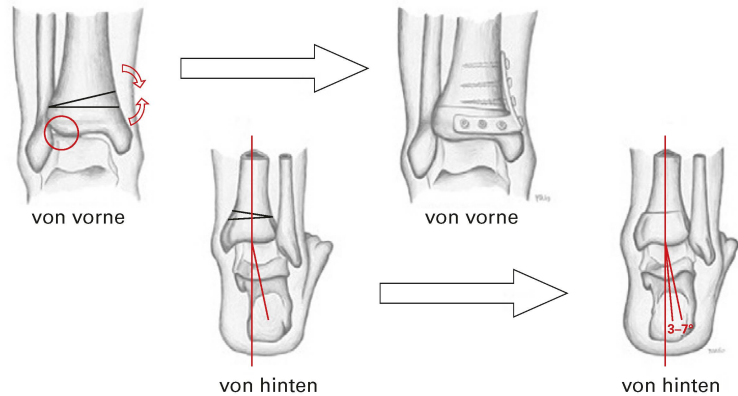
### **Opération non destinée au maintien de l'articulation: prothèse de l'articulation de la cheville ...**

Les deux options thérapeutiques les plus importantes non destinées au maintien de l'articulation sont l'arthrodèse de l'articulation supérieure de la cheville et la solution mobile et plus abordable sur le plan biomécanique de la prothèse (*Figure 1b+c et 4*). En Europe, les prothèses sans ciment à trois composants sont les plus répandues. Elles contiennent généralement un revêtement mobile en polyéthylène. Avant la pose de la prothèse, il est essentiel de procéder à une correction d'éventuelles déformations du pied ou d'instabilités ligamentaires. Cette précaution assure un alignement correct de la prothèse [3, 7].

Des complications importantes peuvent survenir sous forme de perturbations de la cicatrisation ou, dans des cas plus rares, de fractures malléolaires [8]. À court terme, des relâchements aseptiques peuvent constituer un problème [9]. Des statistiques actuelles évaluent la longévité des prothèses de l'articulation supérieure de la cheville à 89 % après cinq ans et à 76 % après dix ans [10]. Ces taux, en soi modérés, sont relativement élevés par rapport à la longévité des prothèses de hanche ou de genou.



**Abbildung 2: Medial-sliding Calcaneus-Osteotomie.** | Figure 2: Ostéotomie medial-sliding du calcanéum. Zeichnungen/dessins: M. Horsberger



**Abbildung 3: Supramalleolärer Osteotomie der Tibia (SMOT), medial closing wedge.** | Figure 3: Ostéotomie supra-malléolaire du tibia (OSMT), medial closing wedge.

### ... und OSG-Arthrodese

Eine andere Therapiemöglichkeit der fortgeschrittenen OSG-Arthrose ist die OSG-Arthrodese (Abbildung 5). Einer der operativen Zugänge erfolgt über einen ventralen OSG-Zugang und Fixation mittels Kompressionsplatte und Schrauben. Entscheidend für den Erfolg der Operation sind die vollständige Entknorpelung des Gelenks sowie die Anbohrung der Sklerose, um einen Stimulus für die erwünschte knöcherne Durchbauung des Gelenkspaltes zu setzen. Im Anschluss wird das OSG in 5° Valgus, 0° Dorsalexension und 10° Aussenrotation fixiert [11]. Mit diesem Verfahren werden Fusionsraten um 90 Prozent erzielt [12], wobei Raucher typische Risikopatienten darstellen.

Alternativ kann die Versteifung arthroskopisch erfolgen. Hierbei wird das Gelenk mittels spezieller Fräsen, welche über die Portale eingeführt werden, entknorpelt [13]. Anschliessend werden kompressive Schrauben in kanülierter<sup>3</sup> Form eingebracht. Als nachteilig wird hierbei das erhöhte Risiko von Knochen-Hitznekrosen durch die Fräsen beschrieben [14]. Ebenfalls ist der Eingriff technisch anspruchsvoll.

Bei kombinierter Arthrodese des OSG sowie des Subtalargelenkes, beispielsweise im Rahmen komplexer Deformitäten wie dem diabetischen Charcot-Fuss oder posttraumatischen Zuständen, empfiehlt sich die Tibio-talo-calcaneare Arthrodese (TTC) mittels retrograden Marknagels. Die Ergebnisse sind vielversprechend mit Fusionsraten um 90 Prozent [15].

### Nachbehandlung: Die erste postoperative Phase

Postoperativ erfolgt die Ruhigstellung mit gelockerter Bettruhe für zwei bis fünf Tage, um eine starke Schwellung des

### ... et arthrodèse de l'articulation supérieure de la cheville

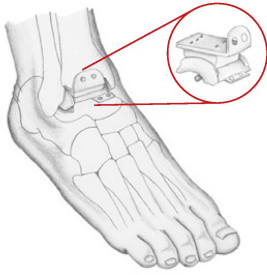
L'arthrodèse de l'articulation supérieure de la cheville constitue une autre option thérapeutique en cas d'arthrose avancée de l'articulation supérieure de la cheville (figure 5). L'une des manières d'opérer consiste en un accès ventral à l'articulation supérieure de la cheville et une fixation au moyen d'une plaque de compression et de vis. Le succès de l'opération dépend essentiellement du fait d'ôter entièrement le cartilage de l'articulation, mais également de perforer la sclérose afin de créer un stimulus pour la reconstitution osseuse de la cavité articulaire. L'articulation supérieure de la cheville est enfin fixée à un valgus de 5°, une extension dorsale de 0° et une rotation extérieure de 10° [11]. Avec ce procédé, on peut obtenir des taux de fusion de 90% [12]; les fumeurs représentent un groupe à risque.

Il est également possible de procéder au raidissement de manière arthroscopique. Le cartilage de l'articulation est enlevé avec des fraises spéciales qui sont introduites par les potences [13]. On utilise ensuite des vis de compression creuses<sup>3</sup>. La nécrose due à la chaleur générée par les fraises représente un risque élevé, principal inconvénient de cette intervention [14] qui est également exigeante sur le plan technique.

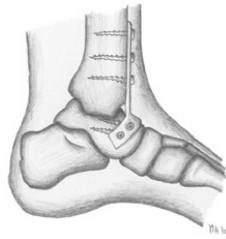
En cas d'arthrodèse combinée de l'articulation supérieure de la cheville et de l'articulation sub-talaire, comme on les observe dans le cadre de déformations complexes (ex.: pied de Charcot diabétique ou états post-traumatiques), il est recommandé de procéder à une arthrodèse tibio-talo-calcaneenne (TTC) au moyen de broches rétrogrades. Les résultats sont très prometteurs, avec des taux de fusion avoisinant les 90% [15].

<sup>3</sup> Kanülierte Schrauben sind innen hohl, sodass sie über einen zuvor platzierten dünneren Kirschnerdraht in der korrekten Position eingedreht werden können.

<sup>3</sup> Ces vis sont creuses parce qu'elles peuvent être insérées autour d'un fil de Kirschner préalablement posé et vissées dans la bonne position.



**Abbildung 4: Schematische Darstellung OSG-Prothese.** | Figure 4: Présentation schématique d'une prothèse d'articulation supérieure de la cheville.



**Abbildung 5: OSG-Arthrodese mittels ventraler Plattenosteosynthese.** | Figure 5: Arthrodèse de l'articulation supérieure de la cheville au moyen d'une osthéosynthese ventrale par plaques.

Fusses sowie Spannungsblasen zu vermeiden. Ab gesicherter Wundheilung wird der Patient mobilisiert. Dazu wird ein Walker (z.B. Aircast-Walker®) angepasst, der das OSG und USG durch Aufpumpen von Luftkammern in der Nullstellung fixiert. Die Patienten laufen in der Regel mit Sohlenkontakt an Stöcken (15 kg Teilbelastung) bei Arthrodese. Gleiches gilt für die OSG-Prothese mit Zusatzkorrekturen. Vollbelastung ist hingegen bei OSG-Prothesen ohne Zusatzchirurgie erlaubt.

### Suivi: la phase post-opératoire immédiate

Après l'opération, le patient reste au lit pendant deux à trois jours, pour éviter un gonflement important du pied ou l'apparition d'ampoules dues à la tension. Le patient est mobilisé dès que la cicatrisation le permet. Il utilise alors un Walker adapté (un aircast-Walker® par exemple), qui fixe les articulations supérieure et inférieure du pied en position zéro en remplissant des poches d'air. Généralement, les patients marchent avec des cannes (15 kg de charge partielle) en cas d'arthrodèse. Il en va de même pour les prothèses de l'articulation supérieure de la cheville qui nécessitent des corrections supplémentaires. Par contre, une charge complète est autorisée pour les prothèses qui ne nécessitent pas d'intervention supplémentaire.

Dans les premiers jours de la phase stationnaire, le patient apprend à utiliser les cannes pour marcher. Plus tard, il s'exercera à monter les escaliers. Le positionnement correct du pied et son contrôle constituent un autre aspect important de la physiothérapie en phase stationnaire: le patient reçoit une attelle de positionnement – utilisée au lit et la nuit – destinée à éviter l'équin du pied en stabilisant l'articulation la cheville en position zéro. On veille aussi à surélever le pied lorsque le patient est couché. Des interventions de

### Glossar

#### Medial-sliding-Calcaneus-Osteotomie

Mediale Verschiebeosteotomie, welche den valgisch eingestellten Calcaneus unterhalb der Tragachse des Beines repositioniert. Fixierung durch zwei von dorsal eingebrachte kanülierte Schrauben. Verlagert die Achillessehne nach medial, reduziert Spannung auf dem Spring-Ligament und dem Lig. deltoideum (Abbildung 2).

#### Laterale Calcaneus-Verlängerungsosteotomie

Die laterale Fußsäule wird durch eine längs verlaufende Osteotomie des lateralen Calcaneus und Interposition von Knochen (künstlich oder Beckenkamm) verlängert. Dies führt zur Vorfussadduktion und Aufrichtung des Längsgewölbes.

#### Cotton-Osteotomie

Plantarflektierende Osteotomie des Os cuneiforme mediale: Durch eine ventrale Osteotomie des Os cuneiforme mediale kann dieses aufklappend nach plantar flektiert werden. Die Position wird mittels Plattenosteosynthese gehalten. Dies führt zu einer Aufrichtung des Längsgewölbes sowie zur Korrektur einer Vorfuss-supination.

#### Supramalleoläre Osteotomie der Tibia (SMOT)

Durch Keilentnahme an der distalen Tibia beziehungsweise durch Aufspreizen derselben von medial oder lateral nach Querosteotomie, kann die Rückfussachse in eine varische oder valgische Position korrigiert werden (Abbildung 3).

#### Dwyer-Osteotomie

Durch eine zuklappende Keilentnahme am lateralen Calcaneus wird eine Korrektur des Rückfusses in Richtung Valgus erreicht.

### Glossaire

#### Ostéotomie medial-sliding du calcanéum

Ostéotomie de déplacement médial qui permet de repositionner le calcanéum valgique sous l'axe de support de la jambe. La fixation est effectuée au moyen de deux vis creuses apposées au niveau dorsal. L'intervention permet de déplacer le tendon d'Achille médialement et de réduire la tension sur le ligament de détente et le ligament deltoïde (figure 2).

#### Ostéotomie latérale de prolongement du calcaneus

L'axe latéral du pied est prolongé par une ostéotomie longitudinale du calcaneus latéral et une insertion d'os (artificiel ou crête du bassin). Cette intervention permet une adduction de l'avant du pied et un relèvement de la voûte longitudinale.

#### Ostéotomie de Cotton

Ostéotomie de flexion plantaire de l'os cunéiforme médial. Une flexion plantaire de l'os cunéiforme médial peut être obtenue par une ostéotomie ventrale. La position est maintenue au moyen d'une osthéosynthèse par plaques. Ceci conduit à un relèvement de la voûte longitudinale et à une correction de la supination de l'avant du pied.

#### Ostéotomie supra-malléolaire du tibia (OSMT)

L'axe de l'arrière-pied peut être corrigé dans une position en varus ou valgus par une ablation en coin au niveau du tibia distal ou par son allongement médial ou latéral au moyen d'une ostéotomie en biseau (figure 3).

#### Ostéotomie de Dwyer

Correction de l'arrière-pied en direction du valgus obtenue en ôtant un coin d'os au niveau latéral du calcanéum.

In den ersten Tagen der stationären Phase wird das Laufen an Stöcken erlernt. Später wird das Treppensteigen im Nachstellschritt instruiert. Ein weiterer wichtiger Aspekt der stationären Physiotherapie ist die Instruktion und Kontrolle der korrekten Lagerung: Die Patienten erhalten eine Bett/Nacht-Lagerungsschiene, die zur Spitzfussprophylaxe das OSG im Liegen in der Nullstellung stabilisiert. Zudem erfolgt eine Hochlagerung. Ausserdem werden entstauende Griffe oder gegebenenfalls manuelle Lymphdrainage zur Ödemresorption angewendet. Zur Aktivierung der Muskelpumpe werden isometrische Spannungsübungen der Oberschenkelmuskulatur sowie Bewegungsübungen der Zehengelenke und, falls erlaubt (siehe unten), des oberen Sprunggelenkes instruiert. Eisenwendungen und Quarkwickel erfolgen, um Schwellung und Schmerzen zu lindern.

### **Mobilisation des OSG bei Tibiaosteotomie und OSG-Prothese**

Je nach Operation ist die Mobilisation des OSGs in der Frühphase erwünscht oder aber zu vermeiden: Bei erfolgter *supramalleolärer Osteotomie der Tibia (SMOT)* ist es in den ersten sechs Wochen wichtig, die Beweglichkeit des oberen Sprunggelenkes zu trainieren. Das OSG darf dabei vorerst nur aktiv-assistiv bewegt werden. In der teilbelasteten Phase kann die Propriozeption und Koordination durch widerlagernde Bewegungen, Halteaufträge, Variieren der Unterstützungsfläche und schnelle Bewegungsabfolgen geschult werden. Dies geschieht immer unter Einhaltung der Teilbelastung. Beim Üben der pronatorischen Verschraubung kann der Patient zudem schon von Anfang an lernen, den Fuss korrekt in der neuen Achse zu «belasten».

Nach Implantation einer *OSG-Prothese* ist das Bewegen des Sprunggelenkes von Beginn an unabdingbar. Dazu erhält der Patient eine Bewegungsschiene zur «Continuous passive motion» und erlernt in der Therapie Übungen zur aktiven Mobilisation. Massnahmen zur Förderung der Propriozeption und Koordination (siehe oben) sind ebenfalls indiziert.

### **Keine Mobilisation des OSG bei Osteotomien am Rückfuss, Bandplastiken und Arthrodese**

Bei *Umstellungsosteotomien am Rückfuss, Bandplastiken und Triple-Arthrodese* hingegen ist es unerwünscht, das OSG zu mobilisieren. Falls die Nullstellung des Sprunggelenkes postoperativ nicht erreicht wird, darf bis zur Erlangung derselben aktiv-assistiv in Richtung Dorsalextension mobilisiert werden. Bei Arthrodese des OSG ist jegliche Bewegung im Sprunggelenk zu vermeiden. Nach sechs Wochen erfolgt eine klinische und radiologische Verlaufskontrolle. Bei gutem Heilungsprozess darf in der weiteren Therapie die Belastung gesteigert werden. Gleichzeitig erfolgt der

déblocage ou du drainage lymphatique manuel peuvent être effectués pour résorber un éventuel œdème. Pour activer la pompe musculaire, les patients apprennent des exercices isométriques de relaxation de l'appareil musculaire de la hanche et des exercices des articulations des orteils, ainsi que (si autorisé) de l'articulation supérieure de la cheville (voir plus bas). La glace et des enveloppements sont utilisés pour réduire l'enflure et la douleur.

### **Mobilisation de l'articulation supérieure de la cheville en cas d'ostéotomie du tibia et de la pose d'une prothèse**

En fonction de l'opération, il est soit souhaitable de mobiliser l'articulation supérieure de la cheville dans la phase initiale, soit de l'éviter absolument. En cas de réussite de l'*ostéotomie supra-malléolaire du tibia (OSMT)*, il est capital de rééduquer l'articulation supérieure de la cheville dans les six premières semaines. Dans un premier temps, l'articulation ne doit subir de mouvements que sous contrôle strict. Dans la phase à charge partielle, le patient peut réentraîner la proprioception et la coordination par des mouvements de résistance, des exercices statiques, la variation des surfaces de support et des exercices rapides de déplacement. Ces exercices sont toujours effectués en respectant la charge partielle. En cas de vissage en pronation, le patient peut apprendre dès le début à poser le pied correctement en le soumettant à sa «charge normale».

Après l'insertion d'une *prothèse d'articulation supérieure de la cheville*, le mouvement de l'articulation est indispensable dès le début. Les patients reçoivent une attelle de mobilisation qui permet d'assurer une mobilisation passive continue; ils apprennent aussi des exercices qui permettront la mobilisation active. Ils effectuent également des exercices d'amélioration de la proprioception et de la coordination (voir plus haut).

### **Pas de mobilisation de l'articulation supérieure de la cheville en cas d'ostéotomie de l'arrière-pied, de correction des ligaments ou d'arthrodèse**

Il est par contre déconseillé de mobiliser l'articulation supérieure de la cheville en cas d'*ostéotomie de déplacement de l'arrière-pied, de correction des ligaments et de triple arthrodèse*. Si la position zéro de l'articulation supérieure de la cheville ne peut pas être atteinte après l'opération, le pied peut être soumis à des exercices contrôlés dans le sens d'une extension dorsale jusqu'à ce que cette position soit atteinte. Après une arthrodèse de l'articulation supérieure de la cheville, tout mouvement de cette articulation doit être évité. Un contrôle clinique et radiologique est effectué après six semaines. Si ce contrôle révèle un processus de cicatrisation satisfaisant, la charge peut être

Stockabbau und intensives funktionelles Gehtraining. Weitere Ziele in der belastungsstabilen Phase sind nun die Beweglichkeitsverbesserung des OSGs (nicht bei Arthrodesen), ein Propriozeptions- und eventuelles Gleichgewichtstraining sowie der Muskelaufbau.

In der Aufbauphase zwischen dem zweiten und vierten Monat durchlaufen die Patienten dann eine typische Schwelungs- und Schmerzphase, die als Adaptationsphase auf die Vollbelastung und an die neue Fussstellung gedeutet werden muss. Das langfristige Ziel ist es, dass der Patient seinen Beruf und seine Hobbys/Sport wieder ausüben kann. |

### Literatur | Bibliographie

1. Valderrabano, V., et al., Etiology of ankle osteoarthritis. Clin Orthop Relat Res, 2009. 467(7): p. 1800–6.
2. Pagenstert, G.I., et al., Realignment surgery as alternative treatment of varus and valgus ankle osteoarthritis. Clin Orthop Relat Res, 2007. 462: p. 156–68.
3. Steffensmeier, S.J., et al., Effects of medial and lateral displacement calcaneal osteotomies on tibiotalar joint contact stresses. J Orthop Res, 1996. 14(6): p. 980–5.
4. Hintermann, B., V. Valderrabano, and H.P. Kundert, Lateral column lengthening by calcaneal osteotomy combined with soft tissue reconstruction for treatment of severe posterior tibial tendon dysfunction. Methods and preliminary results. Orthopade, 1999. 28(9): p. 760–9.
5. Pagenstert, G., et al., Realignment surgery for valgus ankle osteoarthritis. Oper Orthop Traumatol, 2009. 21(1): p. 77–87.
6. Knupp, M., et al., Osteotomies in varus malalignment of the ankle. Oper Orthop Traumatol, 2008. 20(3): p. 262–73.
7. Knupp, M., et al., Total ankle replacement for varus deformity. Orthopade, 2011. 40(11): p. 964–70.
8. McGarvey, W.C., T.O. Clanton, and D. Lunz, Malleolar fracture after total ankle arthroplasty: a comparison of two designs. Clin Orthop Relat Res, 2004(424): p. 104–10.
9. Wood, P.L. and S. Deakin, Total ankle replacement. The results in 200 ankles. J Bone Joint Surg Br, 2003. 85(3): p. 334–41.
10. Fevang, B.T., et al., 257 ankle arthroplasties performed in Norway between 1994 and 2005. Acta Orthop, 2007. 78(5): p. 575–83.
11. Buck, P., B.F. Morrey, and E.Y. Chao, The optimum position of arthrodesis of the ankle. A gait study of the knee and ankle. J Bone Joint Surg Am, 1987. 69(7): p. 1052–62.
12. Colman, A.B. and G.C. Pomeroy, Transfibular ankle arthrodesis with rigid internal fixation: an assessment of outcome. Foot Ankle Int, 2007. 28(3): p. 303–7.
13. Ahmad, J. and S.M. Raikin, Ankle arthrodesis: the simple and the complex. Foot Ankle Clin, 2008. 13(3): p. 381–400, viii.
14. Raikin, S.M., Arthrodesis of the ankle: arthroscopic, mini-open, and open techniques. Foot Ankle Clin, 2003. 8(2): p. 347–59.
15. Mendicino, R.W., et al., Tibiotalocalcaneal arthrodesis with retrograde intramedullary nailing. J Foot Ankle Surg, 2004. 43(2): p. 82–6.

augmentée dans la suite du traitement. Le plâtre est retiré en même temps et un entraînement fonctionnel intensif à la marche commence. Les objectifs de la phase de stabilisation sont une amélioration de la mobilité de l'articulation supérieure de la cheville (sauf en cas d'arthrodèse), un entraînement de la proprioception et éventuellement de l'équilibre, ainsi que la musculation.

Dans la phase de rééducation (entre le deuxième et le quatrième mois), les patients traversent une période d'œdèmes et de douleurs, qui doit être considérée comme une phase d'adaptation à la charge maximale et à la nouvelle position du pied. A long terme, l'objectif est que le patient puisse à nouveau exercer son métier et pratiquer ses loisirs / sports. |

Dr. **Philipp Born** ist Assistenzarzt an der Orthopädischen Universitätsklinik Basel.

**Karin Bigler** ist Physiotherapeutin an der Universitätsklinik Basel.

Dr. **Alexej Barg** ist stellvertretender Oberarzt an der Orthopädischen Universitätsklinik Basel.

Dr. **Monika Horisberger** ist Assistenzärztin an der Orthopädischen Universitätsklinik Basel.

Prof. Dr. Dr. **Victor Valderrabano** ist Chefarzt an der Orthopädischen Universitätsklinik Basel.

Le Dr **Philipp Born** est médecin-assistant à la clinique universitaire d'orthopédie de Bâle.

**Karin Bigler** est physiothérapeute à la clinique universitaire d'orthopédie de Bâle.

Le Dr **Alexej Barg** est médecin-chef adjoint à la clinique universitaire d'orthopédie de Bâle.

La Dr **Monika Horisberger** est médecin-assistante à la clinique universitaire d'orthopédie de Bâle.

Le Prof. **Victor Valderrabano** est médecin-chef à la clinique universitaire d'orthopédie de Bâle

bsd.freestyle.praxis

Die Software-Lösung für Ihre Praxisadministration



- Umfassende Adressen- und Patientendossiers
- Grafische Planung von Termin und Behandlung
- Automatische Fakturierung nach Tarifplan
- Musterkorrespondenz und Mahnwesen
- Ideal für die Einzel- und Gruppenpraxis
- Intuitive, einfache Bedienung

blue screen development • limmattalstrasse 206 • 8049 zürich  
tel. 044 340 14 30 • www.praxis-software.ch • info@praxis-software.ch