Zeitschrift: Prisma : illustrierte Monatsschrift für Natur, Forschung und Technik
Band: 5 (1950)
Heft: 5

Artikel: Das verwandelte Antlitz : Gesichtsmissbildungen und Chirurgie
Autor: Nemec, Helmut
DOI: https://doi.org/10.5169/seals-653877

Nutzungsbedingungen
Die ETH-Bibliothek ist die Anbieterin der digitalisierten Zeitschriften auf E-Periodica. Sie besitzt keine Urheberrechte an den Zeitschriften und ist nicht verantwortlich für deren Inhalte. Die Rechte liegen in der Regel bei den Herausgebern beziehungsweise den externen Rechteinhabern. Das Veröffentlichen von Bildern in Print- und Online-Publikationen sowie auf Social Media-Kanälen oder Webseiten ist nur mit vorheriger Genehmigung der Rechteinhaber erlaubt. Mehr erfahren

Conditions d'utilisation
L'ETH Library est le fournisseur des revues numérisées. Elle ne détient aucun droit d'auteur sur les revues et n'est pas responsable de leur contenu. En règle générale, les droits sont détenus par les éditeurs ou les détenteurs de droits externes. La reproduction d'images dans des publications imprimées ou en ligne ainsi que sur des canaux de médias sociaux ou des sites web n'est autorisée qu'avec l'accord préalable des détenteurs des droits. En savoir plus

Terms of use
The ETH Library is the provider of the digitised journals. It does not own any copyrights to the journals and is not responsible for their content. The rights usually lie with the publishers or the external rights holders. Publishing images in print and online publications, as well as on social media channels or websites, is only permitted with the prior consent of the rights holders. Find out more

Download PDF: 17.07.2025

ETH-Bibliothek Zürich, E-Periodica, https://www.e-periodica.ch

DAS VERWANDELTE ANTLITZ

Gesichtsmißbildungen und Chirurgie

Von Helmut Nemec

Unter den tausenden schreienden und strampelnden Babies, die Tag für Tag auf der Welt geboren werden, ist immer wieder eines in seiner Gestalt nicht so wie es sein sollte, sondern weist Anomalitäten auf, ist mißgebildet wie die Wissenschaft sagt. Hinter dieser trockenen Feststellung birgt sich eine tiefe Tragik, denn abgesehen von den eventuellen Zerwürfnissen der Eltern, die sich vielfach in ihrer Not gegenseitig bezichtigen, durch Erbgut oder auch Lebensführung die Verunstaltung ihres Kindes verschuldet zu haben, abgesehen von diesem an sich schon schwerwiegenden Grund, ist doch das betreffende Menschenkind selbst in erster Linie leidender Teil. Es erscheint überflüssig, wird später bewußt oder unbewußt aus den Gemeinschaften ausgeschlossen und immer wieder von den Gesunden als minderwertig betrachtet.

Obwohl die mehr und mehr fortschreitende Aufklärung breiterer Kreise schon viel dazu beigetragen hat, das traurige Los dieser Kinder wenigstens in einer Beziehung zu lindern, so tun auch heute Unvernunft und Voreingenommenheit das Ihrige dazu, ihnen das leidvolle Dasein noch schwieriger zu gestalten. Vor Jahrzehnten waren die Mißbildungen ein Hauptangriffspunkt des Aberglaubens, der in ihnen vielfach das Werk des Teufels oder böser Dämonen zu erkennen glaubte. Um das kommende Kind vor derartigen Schaden zu schützen, gab man der hoffenden Frau Amulette, „gute" Ratschläge und warnte sie vor dem unheilvollen „Versehen". Wie schädlich dieses Getue oft für die werdende Mutter war, liegt auf der Hand; denn überall von ihm verfolgt, sah sie schließlich ihrer schweren Stunde nur mehr mit Angst und Sorge entgegen, ob sie denn auch alles getan hätte, ihr Kind gesund und unverbildet in die Welt zu setzen.

Seitdem die Wissenschaft in die Geheimnisse der Menschwerdung Einblick gewonnen hat, seitdem weiß sie auch die Mißbildungen als Entwicklungsstörungen zu beurteilen und zu verstehen. Wie als allgemein bekannt vorausgesetzt werden darf, ist die Befruchtung der Ei- durch eine Samenzelle der Ausgangsprozeß, aus dem sich in gesetzmäßiger Folge ein neuer Mensch entwickelt. Das erste Zeichen des selbständigen Lebens in der Eizelle, welches von dem Formvermögen kündet, das in ihr wohnt, ist ihre einfache Teilung. Dieser ersten Teilung schließt sich sofort eine zweite an, in der jede der beiden Hälften, die als Produkt des ersten Teilungsprozesses entstanden waren, sich abermals teilt und so zu insgesamt vier Zellen führt. Diese Teilungswelle schreitet immer weiter, über ein 8-, 16-, 32-Zellstadium hinaus, bis zur Zellkugel, in deren Innern Höhlen entstehen. Die Oberflächen dieser Höhlen verschmelzen durch Rinnen,

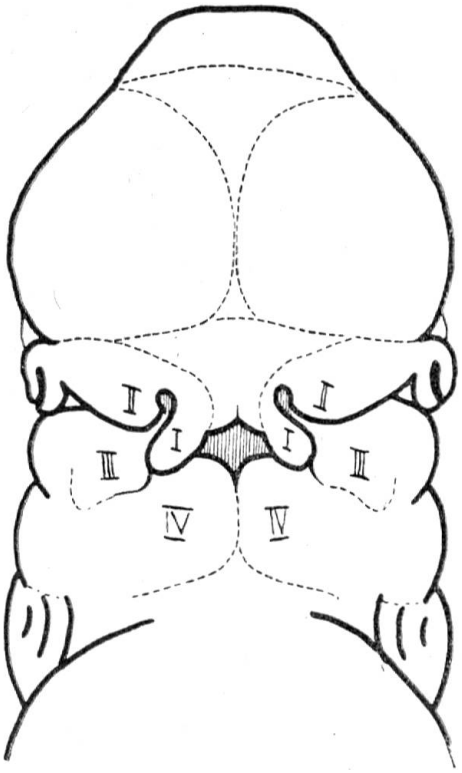

Links: Abb. 1. Gesicht eines zirka 11 Wochen alten menschlichen Embryos. Die verschiedenen Fortsätze, die primitiv das Gesicht aufbauen, sind mit römischen Ziffern bezeichnet
(Nach Fischel, Embryologie)

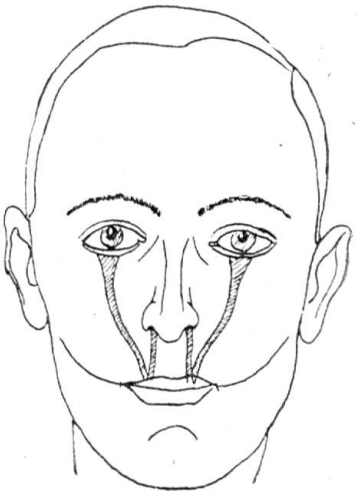

Rechts: Abb. 2. Im Gesicht eines Erwachsenen wurden die möglichen Spaltbildungen dieses Bereiches eingezeichnet
(Nach Demel, Diagnostik)

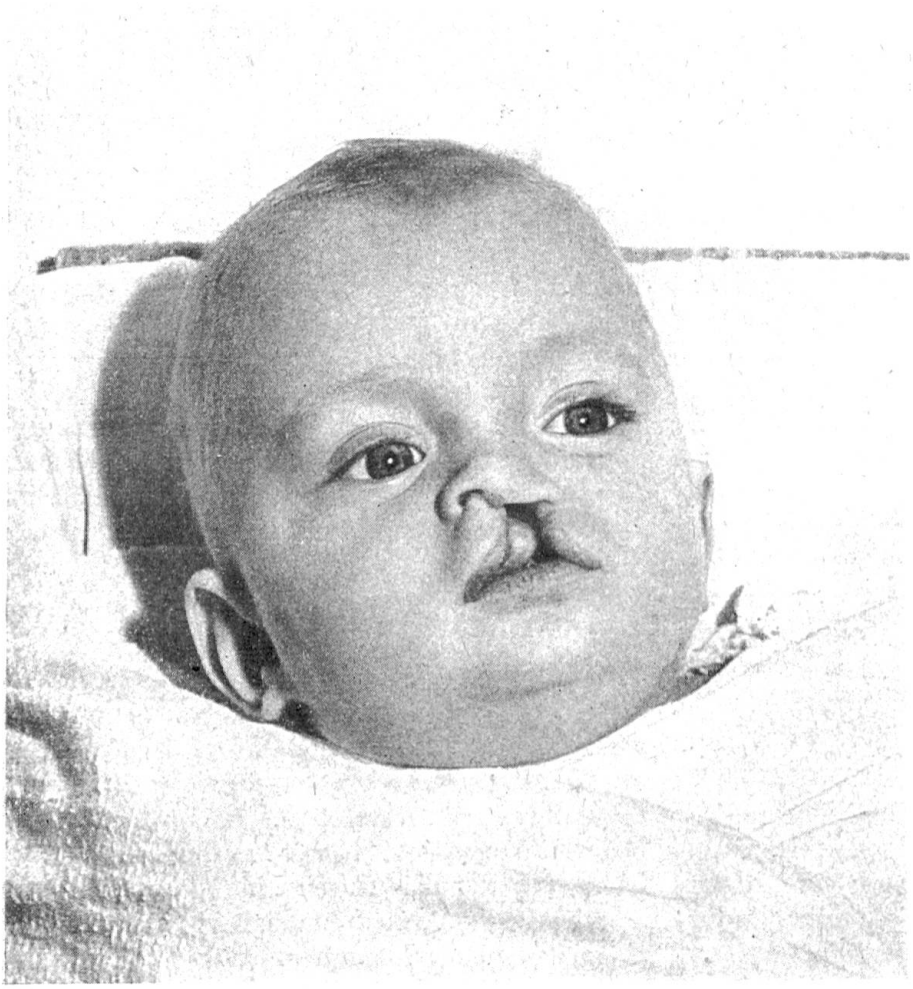

Links: Abb. 3. Lippen- und Kieferspalte bei einem 6 Monate alten Mädchen: So lautet die Diagnose, mit der dieses Kind in das Krankenhaus eingeliefert wurde

(Photos: Hermann Weishaupt)

Unten: Abb. 4. Die Ärzte haben sich zur Operation entschlossen; es muß mit höchster Konzentration gearbeitet werden

Spalten und Fortsätze zum Teil wieder miteinander, so daß sie eine Struktur erhalten, welche die Grundlage der späteren menschlichen Gestalt ist. Jede dieser Millionen Teilungen, jede Veränderung der Oberfläche muß zu einem bestimmten Zeitpunkt und in einem bestimmten Ausmaß erfolgen, soll ein normaler Körper entstehen. Überlegt man sich, eine wie große Anzahl unsäglich komplizierter Einzelvorgänge von der einfachen runden Eizelle zum neugeborenen Menschenkind führen, so wird man nur bewundernd die Regelmäßigkeit der Natur anerkennen müssen, die in einem weit überwiegenden Prozentsatz alle diese Prozesse zu einem guten Ende führt und nur selten in ihrer Formgebung versagt.

Eine große, ja die größte Anzahl der Mißbildungen entsteht nun dadurch, daß die Bildung respektive Verschmelzung gewisser Spalten und Fortsätze unterbleibt, wie sie weiter oben, als das primitive Körperrelief formend, angegeben wurden. Man bezeichnet den Kreis körperlicher Fehler, der auf eine solcherart gehemmte Entwicklung zurückgeht, sinngemäß als Hemmungsmißbildungen. Je früher eine Störung

der Körperausbildung in der Entwicklung einsetzt, desto tiefgreifender wird der entstehende Schaden sein. Als Beispiel für Hemmungsmißbildungen wäre hier eine Spaltbildung im Bereich der Wirbelsäule zu nennen, welche als Spina bifida bezeichnet wird. Weiters beobachtet man auch an Armen und Beinen derartige Ausbildungsstörungen, die dann zu einer verminderten Anzahl von Fingern oder Zehen führen können, oder dort, wo der ganze Arm beziehungsweise Bein betroffen ist, überhaupt das Fehlen einer ganzen Extremität bewirken.

Es ist vielleicht ganz interessant hier jenen Fall zu erwähnen, von dem der bekannte Chirurg Prof. Eiselsberg in einem seiner Bücher erzählt, da er einerseits deutlich die Einstellung des einfachen Menschen zu den Mißbildungen beleuchtet, andererseits aber zeigt, daß auch mit einem solchen Leiden Behaftete noch Hervorragendes leisten können. Eiselsberg traf nämlich unter seinen Kollegen in Königsberg einen bekannten Professor für preußische Geschichte, dem infolge einer Hemmungsmißbildung beide Arme fehlten. Als dessen Vater — ein einfacher Mann — seinerzeit bei der Geburt des Knaben diese Anomalität feststellen mußte, beschloß er, das offenbar „verhexte" Kind zu ertränken. Auf dem Weg zum nahen Fluß begegnete ihm zufällig der Pastor seines Sprengels, dem er sein Vorhaben anvertraute. Dieser nahm sich des Kindes an, ließ es studieren und nach Erlangung des Doktorates konnte sich sein Schützling nach entsprechender Zeit sogar habilitieren.

Die weitaus größte Anzahl von Hemmungsmißbildungen betreffen jedoch das Gesicht des Menschen, denn gerade dieses geht aus einer Reihe von Fortsätzen hervor. Bei jungen menschlichen Keimlingen, wo man sie noch deutlich sehen kann, werden sie als Stirn- und Nasenfortsätze bezeichnet. Zwischen diesen Fortsätzen liegen bei so jungen Stadien tiefe Spalten oder Nähte, die im Verlaufe der Entwicklung miteinander verschmelzen und so

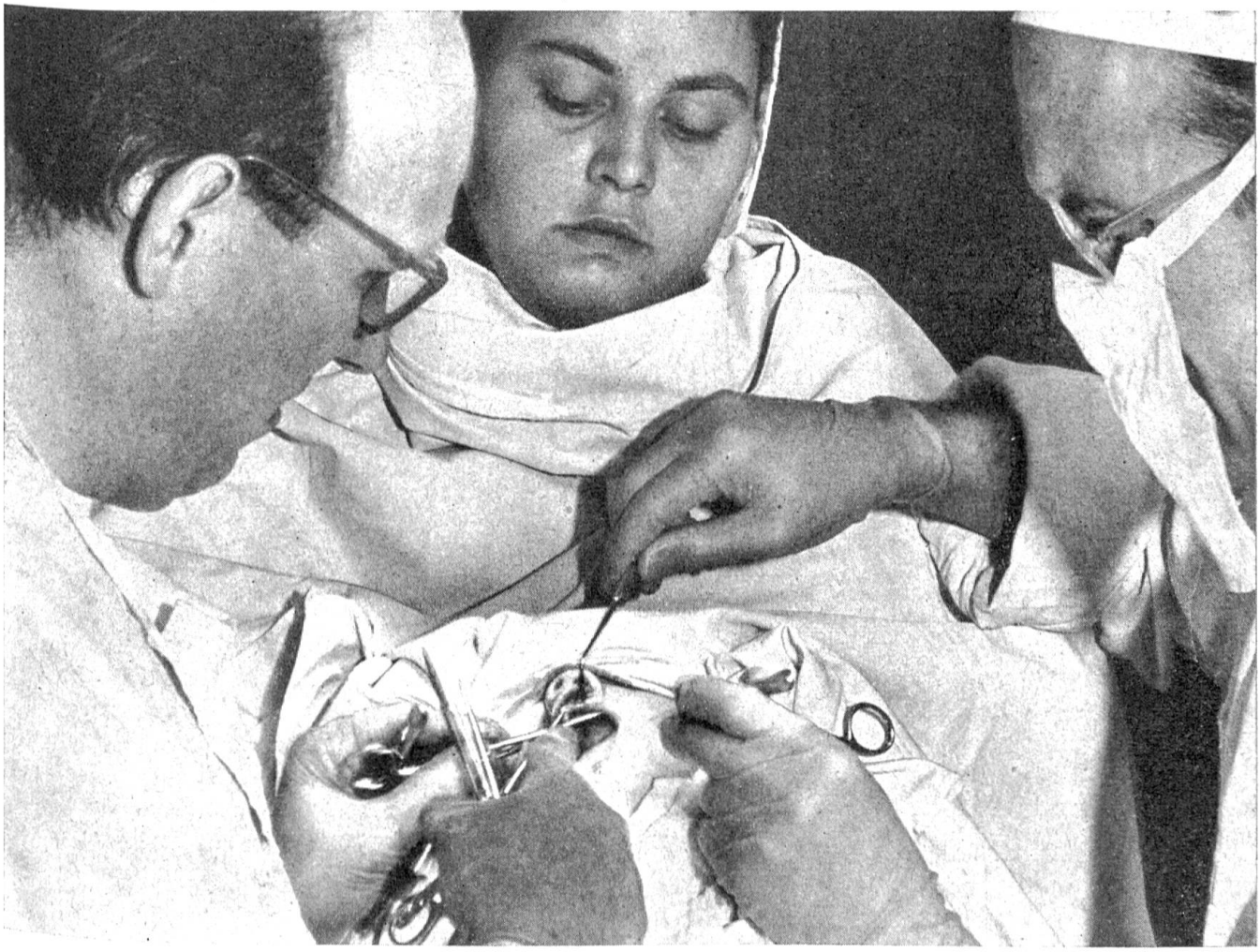

Abb. 5. Rasch und sicher bemühen sich die helfenden Hände um ein neues Gesicht. Die Lippen- und Kieferspalte wird geschlossen und die verbildete Nase neu aufgebaut

Abb. 6. Eine glatt vernähte Wunde zeigt nach der etwa eine Stunde währenden Operation die Stelle an, an der sich die Mißbildung befand

später das charakteristische Gesichtsrelief des Neugeborenen formen. Mißbildungen in diesem Bereich entstehen nun wie üblich durch das Unterbleiben der Nahtverschlüsse, so daß über die Geburt hinaus früh-embryonale Zustände, Spalten, erhalten bleiben. Im Gesicht selbst sind derartige Schäden wieder besonders häufig im Oberlippenbereich lokalisiert und die Lippen-, Kiefer- und Gaumenspalte ist auch dem Laien als Hasenscharte und Wolfsrachen bekannt.

Die Beeinträchtigung der normalen Lebensvorgänge hängt nun selbstverständlich von der Ausdehnung des betreffenden Defektes ab. Jeder von ihnen stellt jedoch in erster Linie einen kosmetischen Fehler dar, welcher an sich schon nicht unterschätzt werden darf, da viele Fälle bekannt sind, daß Menschen, die eine solche Mißbildung von Geburt an besaßen, in ihrer seelischen Reifung Schaden genommen haben und aus gewissen abwegigen Komplexen auf verbrecherische Bahn gerieten. Sind der Kiefer oder der Gaumen von einer Hemmungsmißbildung deformiert, so sind oft schwere Sprachstörungen mit ungenügender Artikulation der Buchstaben

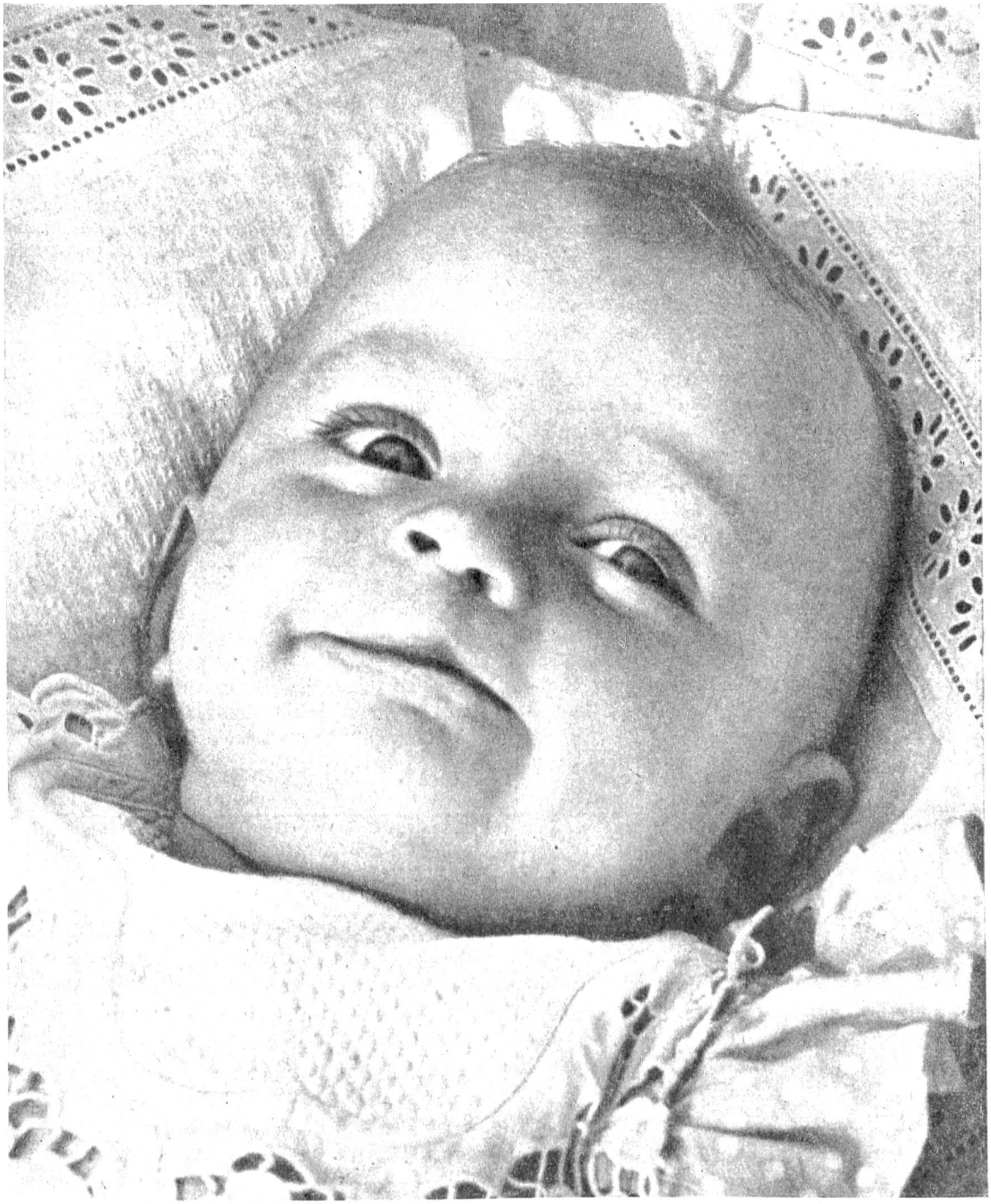

Abb. 7. Kaum mehr als 2 Monate nach der Arbeit der Ärzte sind vergangen, und schon sieht man der kleinen Patientin kaum mehr an, daß sie ein entstelltes Geschöpf war, dessen Lebensglück gefährdet schien. Daseinsfreude des Kindes und das Glück der Eltern krönen die erfolgreiche Arbeit der Ärzte

die Folge. Diese Menschen können meist nur mehr lallend oder näselnd sprechen. Sehr unangenehm macht sich auch bei ihnen, namentlich im frühkindlichen Alter, eine erschwerte Nahrungsaufnahme durch Behinderung des Schluckvermögens bemerkbar. Aus diesen Gründen war die Heilkunst — seitdem sie selbst sich aus den Banden des Aberglaubens befreite —

ständig bemüht, auch auf diesem Gebiet Hilfe zu bringen. Aber erst von der Mitte des vorigen Jahrhunderts an, konnte die Chirurgie hier mit Erfolg eingreifen und heute vermag sie auf dem Weg der plastischen Operation verblüffende Ergebnisse erzielen. Wie wahrhaft segensbringend die Medizin da wirken kann, davon vermitteln die diesem Aufsatz beigegebenen Photographien ein eindrucksvolles Bild. Sie wurden anläßlich der Einlieferung und Behandlung eines 6 Monate alten Mädchens in einem Krankenhaus in Stuttgart aufgenommen. Die kleine Patientin litt an einer Hemmungsmißbildung, die gespaltene Lippen und geteilten Kiefer und Gaumen entstehen ließ. Eine so ausgedehnte Schädigung hätte bewirkt, daß das Kind wohl kaum jemals normal hätte sprechen können. Die an ihm von einem Facharzt vorgenommene Operation ist einer der vielen Eingriffe dieser Art, wie sie heute schon überall fast mit ähnlichen ausgezeichneten Ergebnissen durchgeführt werden. Derartige plastische Operationen stellen an den Arzt eine Reihe von Anforderungen, wie sie sich bei andren chirurgischen Manipulationen kaum ergeben. Da es sich um die Neuformung von einzelnen Körperpartien, etwa um Teile des Gesichtes handelt, muß der Arzt — Meister in seinem Fach — neben einem Maximum an Exaktheit, Schnelligkeit und Verantwortungsbewußtsein, auch künstlerisches Einfühlungsvermögen besitzen. Wie wichtig gerade das letztere im vorliegenden Fall war, braucht nicht eigens erörtert zu werden, mußte doch dem kleinen Mädchen ein Näschen so geformt werden, wie es gerade zu ihm paßte. Daß hier niemals ein einfacher Nahtverschluß genügen kann ist klar, der Arzt muß daher aus einem anderen Körperabschnitt Haut- und Gewebsteile entnehmen und an die Stelle des Defektes transplantieren. Er baut also mit lebendem Material hier eine Nase und Teile der Oberlippe auf und um diesen Gebilden entsprechenden Halt zu geben, werden meist Knochenteilchen mit übertragen.

Wenn dann auch kurz nach erfolgter Operation eine Narbe vorhanden ist, so verschwindet diese doch mit der Zeit mehr und mehr und in späteren Jahren wird niemand mehr vermuten, daß dieses Menschenkind einmal so sehr verunstaltet war. Besser als alle Worte vermögen die Bilder den Erfolg und die Leistungen der plastischen Chirurgie zu dokumentieren. Wo zuerst ein entstelltes Gesicht Schweres für das Kind befürchten ließ, Sprachstörung, lebenslange Verunstaltung, ja vielleicht sogar den Tod, da lacht nunmehr aus dem kaum mehr beeinträchtigten und frischen Kinderantlitz reine Daseinsfreude eines gesunden Kindes.

Ein Ultraschall-Lötkolben

Die auf Aluminium-Oberflächen stets entstehenden Oxydschichten müssen beim Löten entfernt werden. Dieses Reinigen des Metalls kann hier nicht mit Lötwasser geschehen, sondern mußte bisher mechanisch ausgeführt werden. In neuester Zeit bedient man sich bei der Beseitigung der Aluminiumoxydschicht des Ultraschalls.

Bei metallurgischen Versuchen hatte man nämlich beobachtet, daß die Oxydschichten auf der Oberfläche von Aluminiumschmelzen bei Ultrabeschallung in kleinste Teile zerrissen, in das flüssige Metall gedrückt und mit diesem vermischt werden. Ebenso verschwindet die trennende Oxydschicht zwischen schmelzflüssigem Weichlot (Schmelzpunkt zwischen 200 und 500° C) und festem Aluminium, so daß der beim Weichlöten notwendige unmittelbare Kontakt zwischen Grundmetall und Lot ohne Dekapieren der Lötstelle hergestellt wird. In der Praxis machte man sich diese aus dem Laboratorium bekannte Erscheinung beim Bau eines neuartigen Lötkolbens zunutze. Das Gerät, über welches in „Revue de l'Aluminium", Paris, Nr. 165, berichtet wird, besteht aus einem elektrisch beheizten Kupferkolben, der mit dem Nickelkern eines Magnetostriktions-Ultraschallgenerators verbunden ist. Der zur Erzeugung des Ultraschalles notwendige Hochfrequenzstrom wird in einem getrennten Aggregat erzeugt. Mit dem Ultraschall-Lötkolben können alle üblichen Weichlötungen an Leichtmetallblechen und Leichtmetallgußteilen ausgeführt werden. Da bei Verwendung von Blei-Zinnloten die Gefahr einer nachträglichen elektrolytischen Korrosion besteht, sind nur Lote auf Zinn- und Zinkbasis zu verwenden. Das Ultraschall-Löten liefert gut verzinnte Flächen und erfordert weder bei Aluminium noch bei anderen Metallen Flußmittel, die störende Oxyde bilden können.