

# Über das Bronchialkarzinom

Autor(en): **Brunner, A.**

Objektyp: **Article**

Zeitschrift: **Bulletin der Schweizerischen Akademie der Medizinischen Wissenschaften = Bulletin de l'Académie Suisse des Sciences Medicales = Bollettino dell' Accademia Svizzera delle Scienze Mediche**

Band (Jahr): **5 (1949)**

Heft 2-3

PDF erstellt am: **21.07.2024**

Persistenter Link: <https://doi.org/10.5169/seals-309165>

## **Nutzungsbedingungen**

Die ETH-Bibliothek ist Anbieterin der digitalisierten Zeitschriften. Sie besitzt keine Urheberrechte an den Inhalten der Zeitschriften. Die Rechte liegen in der Regel bei den Herausgebern. Die auf der Plattform e-periodica veröffentlichten Dokumente stehen für nicht-kommerzielle Zwecke in Lehre und Forschung sowie für die private Nutzung frei zur Verfügung. Einzelne Dateien oder Ausdrucke aus diesem Angebot können zusammen mit diesen Nutzungsbedingungen und den korrekten Herkunftsbezeichnungen weitergegeben werden. Das Veröffentlichen von Bildern in Print- und Online-Publikationen ist nur mit vorheriger Genehmigung der Rechteinhaber erlaubt. Die systematische Speicherung von Teilen des elektronischen Angebots auf anderen Servern bedarf ebenfalls des schriftlichen Einverständnisses der Rechteinhaber.

## **Haftungsausschluss**

Alle Angaben erfolgen ohne Gewähr für Vollständigkeit oder Richtigkeit. Es wird keine Haftung übernommen für Schäden durch die Verwendung von Informationen aus diesem Online-Angebot oder durch das Fehlen von Informationen. Dies gilt auch für Inhalte Dritter, die über dieses Angebot zugänglich sind.

Aus der Chirurgischen Universitätsklinik Zürich – Direktor: Prof. Dr. A. Brunner

## Über das Bronchialkarzinom

Von A. Brunner

Das Bronchialkarzinom hatte noch vor kurzer Zeit eine ganz schlechte Prognose. Auf der einen Seite ergeben einwandfreie Untersuchungen, daß seine Häufigkeit zugenommen hat; andererseits konnte man als therapeutische Maßnahme nur die Strahlenbehandlung, deren Ergebnisse keineswegs ermunternd waren. Durch die Entwicklung, die die Thoraxchirurgie in den letzten Jahren genommen hat, ist eine entscheidende Wendung eingetreten. Wenn man die pathologisch-anatomischen Verhältnisse berücksichtigt, kann kein Zweifel darüber bestehen, daß in der Mehrzahl der Fälle nur die Entfernung des ganzen Lungenflügels, die Pneumonektomie, den Anforderungen eines radikalen Eingriffes genügen kann. Diese Operation wurde beim Karzinom zum erstenmal im Jahre 1933 von *Graham* und *Singer* mit Erfolg ausgeführt. Die Aussichten auf ungestörten Verlauf haben seither durch die Einführung der intratrachealen Narkose und durch die Verwendung von Curare erheblich zugenommen. Durch die vollständige Ausschaltung der aktiven Atmung und ihren Ersatz durch die künstliche Blähung der Lunge läßt sich die Gefahr der Luftembolie, die früher die intrathorakalen Eingriffe in hohem Maße bedroht hat, vollständig bannen.

Die Pneumonektomie ist zu einer typischen Operation geworden, die sich bei sorgfältiger Technik verhältnismäßig leicht ausführen läßt. Voraussetzung ist aber, daß der Tumor noch operabel und der Hilus nicht so von Tumormassen durchsetzt ist, daß eine genaue Präparation der einzelnen Gefäße und des Hauptbronchus nicht mehr möglich ist. Der Verschuß des Bronchus bereitete früher besondere Schwierigkeit; es wurden deshalb verschiedene Techniken ausgearbeitet, um solide Heilung zu gewährleisten. Wir vernähen den vorher mit einer federnden Klemme abgeschlossenen Bronchus durch eine zweireihige, fortlaufende Naht mit feinem Zwirn. Wichtig ist aber, daß die Nahtstelle nachher zuverlässig mit Pleura bedeckt wird. Wenn bei der Isolierung des Hilus nicht genügend Pleura geschont werden konnte, bildet man einen möglichst großen, vor der Wirbelsäule gestielten Lappen aus der Pleura

parietalis, der über den ganzen Hilus hinübergeschlagen und durch eine Reihe von Knopfnähten fixiert wird. Wir sorgen dafür, daß er durch zwei Kopfnähte am Bronchusstumpf in die Tiefe verlagert wird, so daß dort kein schädlicher Hohlraum entstehen kann. Bei 19 Pneumonektomien wegen Karzinoms haben wir nun einmal eine Bronchusstumpfinsuffizienz gesehen bei einem weit fortgeschrittenen Tumor mit reichlich Drüsenmetastasen, die nicht radikal entfernt werden konnten. Es versteht sich von selbst, daß bei einer so eingreifenden Operation der Kreislauf dauernd überwacht und der Schock durch Dauertropfinfusion und Blutübertragung bekämpft werden muß. Wir haben von den erwähnten 19 Kranken 3 an den Folgen der Operation verloren. Eine Mortalität von etwa 15% darf als erträglich bezeichnet werden, wenn man bedenkt, daß verschiedene Kranke mit ausgedehnten Drüsenmetastasen operiert worden sind. Daß wir auch sonst mit der Anzeigestellung recht weitherzig waren, geht aus der Tatsache hervor, daß 4 Kranke über 60 Jahre alt waren. Der älteste war 68 Jahre alt und hat den Eingriff gut überstanden.

Auf nachträgliche thorakoplastische Einengung der operierten Seite haben wir bei unsern Pneumonektomien wegen Karzinom im Gegensatz zur Bronchustuberkulose bis jetzt fast immer verzichten können, da namentlich auf der linken Seite im Laufe einiger Monate eine weitgehende Verschwartung der Pleurahöhle mit mehr oder weniger vollständiger Obliteration eintritt. Die Verlagerung des Mittelfelles hat bei den älteren Kranken zu keinen besonderen Beschwerden geführt. Rechts verfügen wir über 9 Beobachtungen. Ein Kranker scheidet aus, da er vier Monate nach der wegen ausgedehnter Drüsenmetastasen nicht radikalen Operation an Karzinose gestorben ist. Bei einem zweiten trat eine Pleurainfektion auf, die zu Bülow-Drainage und schließlich zu ausgedehnter Thorakoplastik führte. Bei den andern Kranken liegt der Eingriff erst einige Monate zurück, so daß über das spätere Schicksal der Pleurahöhle noch nichts ausgesagt werden kann.

Da wir unsere erste Pneumonektomie wegen Karzinom im Mai 1946 ausgeführt haben, läßt sich über die Spätergebnisse noch nichts aussagen. Immerhin zeigt die Tatsache, daß von den 4 Kranken, bei denen die Operation länger als ein Jahr zurückliegt, noch drei am Leben sind und sich wohl fühlen, daß die Erfolge der chirurgischen Behandlung sehr ermunternd sind und diejenigen der Strahlenbehandlung weit übertreffen. Aus England und Amerika liegen aber bereits verschiedene Statistiken über Beobachtungen von mindestens 5 Jahren vor. Aus den Mitteilungen von *Neuhof* und *Aufses* und *Adams* geht eindeutig hervor, daß das Schicksal der Operierten sich in den ersten beiden Jahren ent-

scheidet. Sind in dieser Zeit keine Recidive oder Metastasen aufgetreten, so sind die weiteren Lebensaussichten sehr günstig. Ein Viertel bis ein Drittel der Operierten ist nach *Adams* und *De Bakey* nach 5 Jahren noch am Leben.

Wir möchten aber mit Nachdruck darauf hinweisen, daß sich auch die unmittelbare Wirkung der Bestrahlung und der Operation nicht vergleichen läßt. Während die intensive Röntgenbestrahlung naturgemäß das Allgemeinbefinden für längere Zeit stark beeinträchtigt, so daß die Kranken oft Mühe haben, sich zu erholen, ist man immer wieder überrascht, wie schnell sie sich nach einer gelungenen Pneumonektomie verändern. Quälender Hustenreiz und Atembeschwerden verschwinden meist sofort; bei großen zerfallenden Geschwülsten, die die Kranken toxisch stark beeinträchtigen, tritt mit der Entgiftung in kurzer Zeit eine verblüffende Hebung des Befindens ein.

Als Beispiel erwähnen wir einen 66jährigen Mann, der seit einem Jahr an den Erscheinungen eines zerfallenden Tumors gelitten hatte. Während er auf den ersten Röntgenaufnahmen vom Mai 1947 (Abb. 1) kaum mandarinengroß war, vergrößerte er sich trotz Röntgenbestrahlung und zerfiel, so daß schließlich eine kokosnußgroße Abszeßhöhle mit dicker Wand vorhanden war. Im Anschluß an einen Punktionsversuch

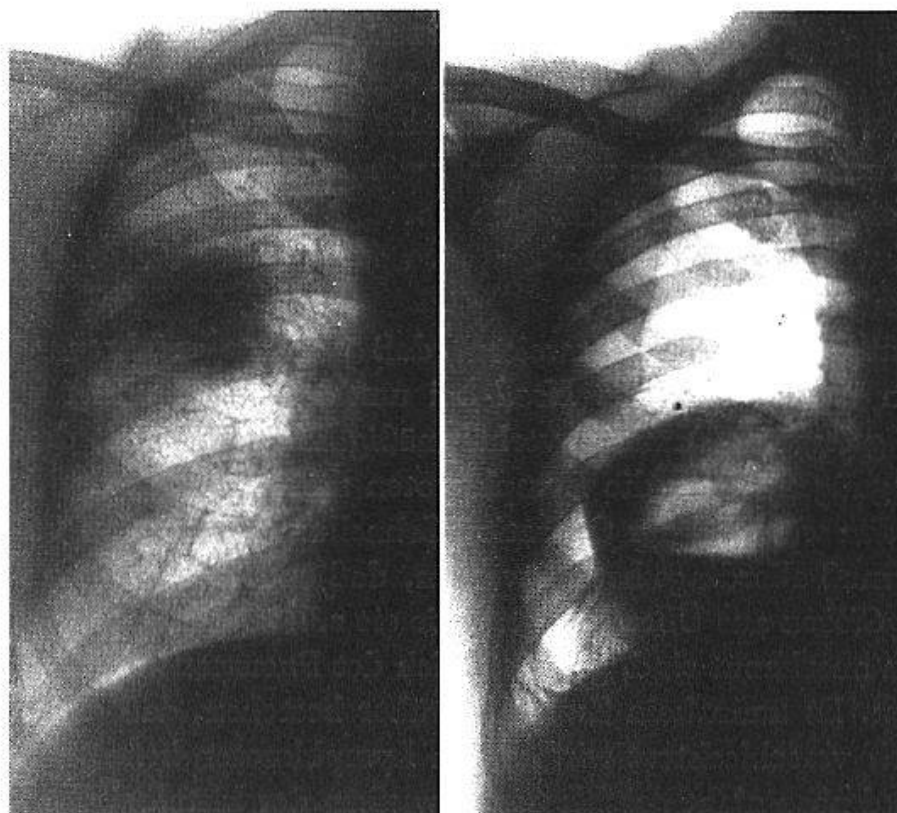


Abb. 1

Abb. 2

Abb. 1. Mandarinengroßer Tumor im rechten Mittelfeld im Mai 1947.

Abb. 2. Zustand ein Jahr später nach unwirksamer Röntgenbestrahlung und ungewollter Anlegung eines Pneumothorax.

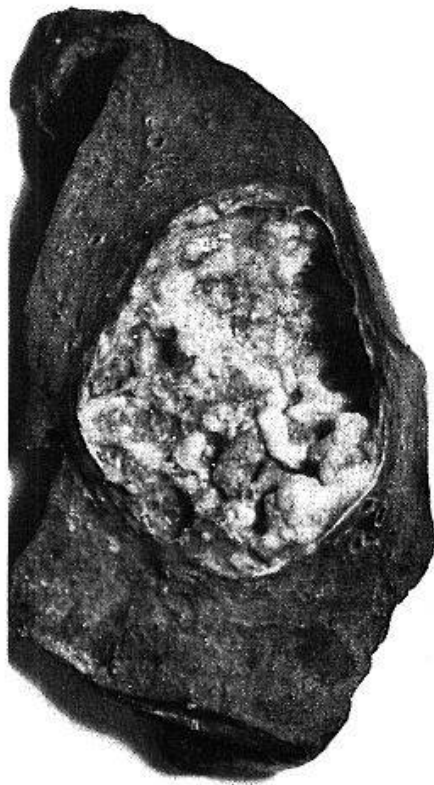

Abb. 3. Operationspräparat.

war außerdem ein Pneumothorax entstanden, der sich aber glücklicherweise nicht infiziert hat. In diesem Zustand kam der Kranke in unsere Behandlung (Abb. 2). Er hatte bis 200 ccm eitrigem Auswurf täglich. Er wurde Tag und Nacht durch fast unstillbaren Husten gequält, so daß er trotz allen Mitteln kaum mehr schlafen konnte. Da das Herz elektrokardiographisch geschädigt war, entschlossen wir uns erst nach einigem Zögern zur Operation. Der Eingriff wurde wider Erwarten gut überstanden. Husten und Auswurf hörten nach einigen Tagen ganz auf. Der Kranke erholte sich sehr rasch, nahm 9 kg an Gewicht zu und konnte 8 Wochen nach der Operation bei gutem Befinden praktisch beschwerdefrei entlassen werden. Er wurde angewiesen, den Druck im Pneumothorax überwachen zu lassen.

Abb. 3 zeigt im Operationspräparat den großen zerfallenen Tumor.

Dieses Beispiel zeigt besser als große Statistiken, was die chirurgische Behandlung zu leisten imstande ist. Der Eingriff wäre aber selbstverständlich einfacher und weniger gefährlich

gewesen, wenn der Kranke schon vor einem Jahr operiert worden wäre, als der Tumor noch klein und kaum zerfallen war. Da es sich ursprünglich um eine Geschwulstbildung in der Mantelzone der Lunge gehandelt hat, wäre vielleicht damals sogar noch radikale Entfernung durch Lobektomie möglich gewesen.

Wir möchten darauf hinweisen, daß einzelne erfahrene Thoraxchirurgen wie *Neuhof* und *Head* bei umschriebenen und namentlich peripher gelegenen Tumoren verhältnismäßig häufig sich mit der Lobektomie begnügen, wenn die Lymphknoten nicht befallen sind. Bei Bedarf werden während der Operation Schnelluntersuchungen vorgenommen. Es muß allerdings betont werden, daß andere Chirurgen wie *Graham* und *Gibbon* aus Überlegungen, wie sie z. B. beim Mammakarzinom allgemein anerkannt sind, grundsätzlich der Pneumonektomie den Vorzug geben. Es kann kein Zweifel darüber bestehen, daß die Prognose wesentlich verschlechtert wird, wenn Lymphknoten befallen sind. Die Akten sind noch nicht geschlossen, inwiefern der histologische Bau der Geschwulst die Prognose bestimmt. Während z. B. *Neuhof* und *Aufses* nach ihren Erfahrungen einen solchen Zusammenhang strikte ablehnen, mißt *Adams* dem mikroskopischen Bild große Bedeutung bei. Nach seinen Beobachtungen sterben die Kranken mit undifferenzierten und



kleinzelligen Karzinomen in der Regel innerhalb eines Jahres, während die Prognose beim Adenokarzinom etwas besser ist. 5-Jahr-Heilungen hat er nur beim günstigen Pflasterzellkarzinom gesehen.

Es ist höchste Zeit, daß die praktischen Ärzte und die Internisten, die die Kranken meist zuerst sehen, sich darüber klar werden, daß operable Tumoren operiert und nicht bestrahlt werden sollen. Wir wissen uns einig mit namhaften Radiologen, die die Grenzen ihres Faches kennen. Damit kommen wir zum wichtigsten Punkt bei der Behandlung des Bronchialkarzinoms: zur *Frühdiagnose*. Es ist sehr bedauerlich, daß nach großen Zusammenstellungen weniger als die Hälfte der Kranken, bei denen ein Bronchialkarzinom nachgewiesen werden konnte, noch einer radikalen Operation unterworfen werden kann. Jede Lungenerkrankung bei einem Patienten von mittlerem Alter an aufwärts, die nicht in den Rahmen einer typischen Erkrankung paßt, ist auf Karzinom verdächtig. Wenn mehr oder weniger unvermittelt hartnäckiger Husten sich einstellt und der Auswurf zeitweise Blutbeimengung aufweist, ist baldige Abklärung durch *Bronchoskopie* erwünscht. Bei jeder atypisch verlaufenden Pneumonie muß an die Möglichkeit des Karzinoms gedacht werden. Wir haben mehrfach darauf aufmerksam gemacht, daß das Bronchialkarzinom in den meisten Fällen durch fieberhafte Erkrankung sich erstmals bemerkbar macht. Wechselnde Atelektasen beweisen, daß es zeitweise zu einem Verschuß des Bronchus kommt, der durch Sekretstauung das Fieber hervorrufen kann. Das Röntgenbild ist leicht zu deuten, wenn es sich um die charakteristische Verschattung in der Hilusgegend handelt. Dann wird die Bronchoskopie mit Probeexcision meist die Diagnose sicherstellen lassen.

Sehr viel schwieriger ist die Diagnose bei peripher gelegenen Tumoren, die nach unserer Erfahrung gar nicht so selten sind, wie man früher angenommen hat. Bei den 19 Beobachtungen lag der Tumor 7mal in der Mantelzone der Lunge. Wir haben außerdem zwei peripher gelegene Karzinome durch Lobektomie entfernen können. Da in diesen Fällen die Bronchoskopie aus verständlichen Gründen versagt, wird man zur Abklärung auf die Probethorakotomie nicht verzichten können. Jeder Lungentumor, der bei einer kürzeren Beobachtung von 1–3 Monaten deutliches Wachstum zeigt, ist auf Karzinom sehr verdächtig. Man soll keine wertvolle Zeit mit einer probeweisen Röntgenbestrahlung verlieren, wie es bei dem oben erwähnten Beispiel geschehen ist. Man muß die Probethorakotomie vorschlagen, auch wenn klinische Krankheitszeichen vollständig fehlen. Eine eigene Beobachtung mag diese Stellungnahme unterstreichen.

Bei einem 58jährigen Mann wurde bei einer Reihenuntersuchung zufällig eine fünf-frankenstückgroße Verschattung im linken Mittelfeld festgestellt (Abb. 4). Wegen Verdachts auf tuberkulöses Infiltrat wurde ein Aufenthalt in Davos angeordnet. Dort wurde die Diagnose nicht bestätigt. Der Mann erholte sich unter der Kur sehr gut, war ganz beschwerdefrei und konnte große Bergtouren machen. Da aber die Röntgenkontrolle (Abb. 5) einwandfrei ein Größerwerden der Verschattung zeigte, rieten wir zur Probethorakotomie. Bei der am 10. Juli ausgeführten Operation fand sich ein eigroßer harter Geschwulstknoten im Unterlappen nahe dem Hilus, der nur durch Pneumonektomie im Gesunden entfernt werden konnte. Die mikroskopische Untersuchung ergab ein Pflasterzellkarzinom.

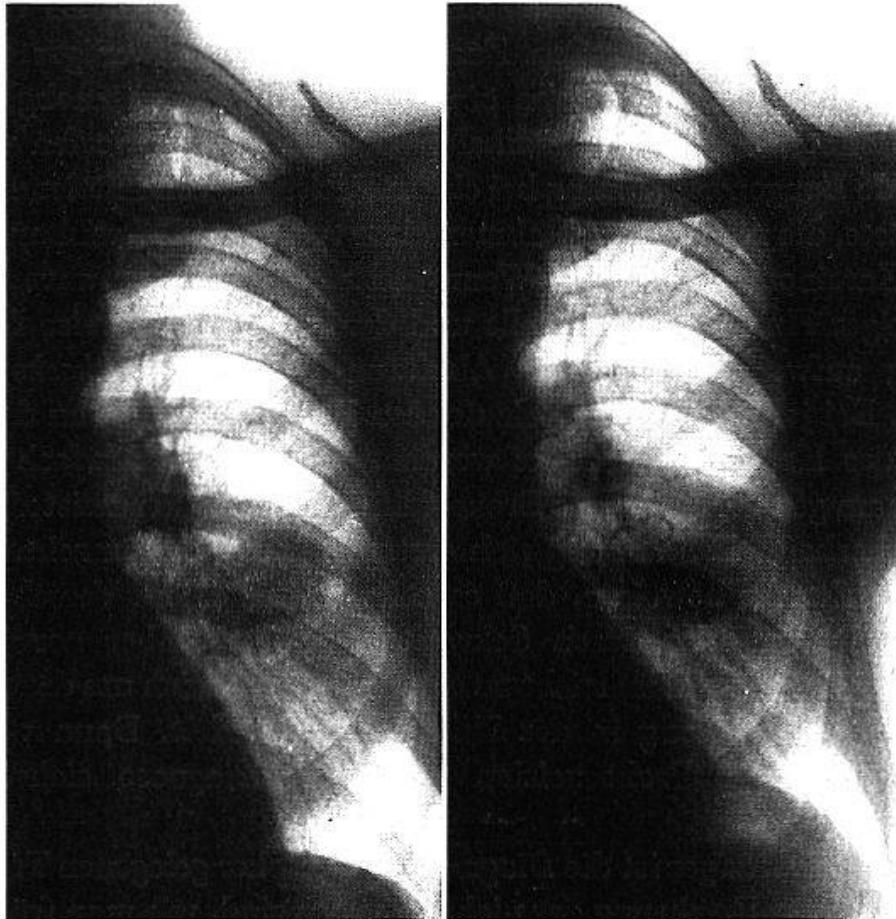


Abb. 4

Abb. 5

Abb. 4. Tumorschatten im linken Mittelfeld im Dezember 1947.

Abb. 5. Zustand 6 Monate später.

Es kann kein Zweifel darüber bestehen, daß durch solche Frühoperationen die Behandlungsergebnisse sich noch wesentlich verbessern lassen. Wichtig ist die Erkenntnis, daß jeder wachsende Tumor auf Karzinom verdächtig ist, auch wenn das Wachstum scheinbar sehr langsam erfolgt. Wir haben früher eine Beobachtung mitgeteilt, bei der ein ursprünglich nußgroßer Tumor 2½ Jahre röntgenologisch verfolgt worden war, bis er schließlich in inoperablem Zustand dem Chirurgen überwiesen wurde.

Wenn die Bronchoskopie bei hilusfernen Geschwülsten uns im Stiche lassen muß, soll man nicht versuchen, sie durch die Probepunktion zu ersetzen. Die oben angeführte Krankengeschichte lehrt, daß die Karzinome gar nicht selten frühzeitig zentral erweichen. Die Punktion kann dann zu schwerwiegender Infektion der Pleura führen, ganz abgesehen davon, daß auch die Gefahr der Keimverschleppung nicht unterschätzt werden soll. Man darf auch nicht erwarten, daß der Pathologe aus kleinen Gewebstrümmern in jedem Fall eine zuverlässige Diagnose stellen kann. Es muß allerdings darauf hingewiesen werden, daß die Untersuchung des Auswurfes auf Tumorzellen in den Händen erfahrener Pathologen offenbar sehr viel zu leisten vermag. *Herbut* hat bei über 100 untersuchten Fällen 89–95% Treffer unter Anwendung der Technik nach *Papanicolaou*.

Wenn durch die Bronchoskopie und die Sputumuntersuchung keine Abklärung möglich ist, wird der verantwortungsbewußte Arzt beim leisesten Verdacht auf Karzinom zur Probethorakotomie raten, die bei der heutigen Technik keine große Belastung des Kranken mehr bedeutet. Nur auf diese Weise wird sich die Prognose des Bronchialkarzinoms verbessern lassen.

Wir hoffen durch unsere Ausführungen gezeigt zu haben, daß die Chirurgie auf diesem wichtigen Gebiet in den letzten Jahren große Fortschritte gemacht und eine erfreuliche Erfolgssicherheit erreicht hat. Wir erwarten, daß Internisten und Röntgenologen von dieser geänderten Sachlage Kenntnis nehmen und durch Frühdiagnose dafür sorgen, daß die Fortschritte der chirurgischen Technik auch möglichst vielen Kranken zugute kommen können.

### *Zusammenfassung*

Aus verschiedenen einwandfreien Untersuchungen geht hervor, daß die Häufigkeit des Bronchialkarzinoms zugenommen hat. Die Erfolge der Strahlenbehandlung sind wenig erfreulich. Es ist deshalb sehr zu begrüßen, daß die operative Behandlung des Bronchialkarzinoms in den letzten Jahren große Fortschritte gemacht hat. Durch die moderne Entwicklung der Thoraxchirurgie ist die Technik der Lobektomie und der Pneumonektomie so verbessert worden, daß diese Eingriffe kaum mehr eine höhere Mortalität aufweisen als die großen Operationen der Bauchchirurgie. Die Lobektomie kommt nur ausnahmsweise bei ganz peripher gelegenen Tumoren in Frage. In der Regel wird nur die Pneumonektomie den Forderungen eines radikalen Eingriffes genügen. Vorgerücktes Alter bildet keine Gegenanzeige, wenn der Allgemeinzustand noch eine Operation erlaubt.



Bei 19 Pneumonektomien wegen Karzinom haben wir nur einmal eine Bronchusstumpfsuffizienz gesehen. Es handelte sich um einen weit fortgeschrittenen Tumor mit reichlich Drüsenmetastasen, die nicht radikal entfernt werden konnten. Ein Kranker ist 4 Tage nach der Operation an Aspirationspneumonie, ein zweiter nach einer Woche an Herzversagen gestorben. Der Eingriff wird technisch sehr schwierig, sobald Drüsenmetastasen vorhanden sind. Auf die große Bedeutung der Frühdiagnose kann nicht genügend hingewiesen werden. Wenn durch Bronchoskopie die Diagnose nicht geklärt werden kann, ist Probethorakotomie angezeigt.

### *Résumé*

Plusieurs statistiques incontestables révèlent une augmentation de la fréquence du carcinome bronchique. Les résultats de la radiothérapie sont peu satisfaisants. Il est donc heureux que son traitement opératoire ait accompli ces dernières années des progrès importants. Grâce au développement moderne de la chirurgie thoracique, les techniques de lobectomie et de pneumonectomie se sont améliorées à tel point que la mortalité de ces interventions est désormais à peine plus élevée que celle des grandes opérations abdominales. La lobectomie ne peut être envisagée qu'exceptionnellement, en cas de tumeurs situées à l'extrême périphérie. En règle générale, seule la pneumonectomie répondra aux exigences d'une cure radicale. L'âge avancé du sujet ne constitue pas une contre-indication, pour autant que son état général permette encore une opération.

Au cours de 19 pneumonectomies pour carcinome, nous n'avons rencontré qu'une seule fois une insuffisance du moignon bronchique. Il s'agissait d'une tumeur très avancée, avec de nombreuses métastases ganglionnaires qui ne pouvaient être extirpées en totalité. L'un de nos opérés est mort d'une pneumonie par aspiration, quatre jours après l'intervention; nous en avons perdu un autre, après une semaine, par collapsus cardiaque. L'intervention présente de grandes difficultés techniques sitôt qu'il y a des métastases ganglionnaires. On ne peut assez insister sur l'importance considérable du diagnostic précoce. Lorsque le diagnostic ne peut être assuré par la bronchoscopie, une thoracotomie exploratrice est indiquée.

### *Riassunto*

Parecchie statistiche incontrovertibili mostrano un aumento della frequenza del carcinoma bronchico. I risultati della radioterapia sono poco soddisfacenti. È quindi molto interessante che il suo trattamento chirurgico abbia compiuto negli ultimi anni dei notevoli progressi. Lo

sviluppo della chirurgia toracica moderna ha permesso un miglioramento tale delle tecniche di lobectomia e di pneumonectomia, che la mortalità dovuta a questi interventi è ormai appena maggiore di quella dei grandi interventi abdominali. La lobectomia non dev'essere presa in considerazione ch'eccezionalmente nei casi di tumori collocati alla periferia estrema. In regola generale, solo la pneumonectomia risponderà alle esigenze di una cura radicale. Se lo stato generale permette ancora un intervento, l'età avanzata del soggetto non costituisce una contra-indicazione.

Nel corso di 19 pneumonectomie per carcinoma non abbiamo incontrato che una sola volta un'insufficienza del moncone bronchico. Si trattava di un tumore anziano con numerose metastasi ganglionari che non si poteva sradicare totalmente. Uno dei nostri operati è morto 4 giorni dopo l'intervento da polmonite da aspirazione; ne abbiamo perso un altro dopo una settimana da collasso cardiaco. Nel momento nel quale si trovano delle metastasi ganglionari, l'intervento presenta delle grandi difficoltà tecniche. Non si può insistere abbastanza sull'importanza capitale della diagnosi precoce. Quando la diagnosi non può essere assicurata dalla broncoscopia, una toracotomia esploratrice è indicata.

#### *Summary*

From a number of incontestable investigations it is apparent that there has been an increase in the frequency of bronchial carcinoma. The success of radiotherapy is not very encouraging. It is therefore a very welcome fact that the operative treatment of bronchial carcinoma has made great progress in the last few years. Recent developments in thoracic surgery have led to so great an improvement in the techniques of lobectomy and pneumonectomy that these operations nowadays have a mortality scarcely greater than that of the major operations of abdominal surgery. Lobectomy is necessary only in exceptional cases of really peripheral tumors. As a rule, the requirements of radical surgery are satisfied by pneumonectomy alone. Advancing age is no contraindication providing that the general health permits an operation.

In 19 cases of pneumonectomy performed for carcinoma, we have only once seen an insufficiency of the bronchial stump. This was a case of advanced tumor with numerous glandular metastases which could not be radically removed. One patient died from aspiration pneumonia four days after operation, and another died after a week from heart failure. The operation was very difficult technically whenever glandular metastases were present. The great importance of early diagnosis can not be sufficiently stressed. If a satisfactory diagnosis cannot be made by bronchoscopy, an exploratory thoracotomy is indicated.