

Zeitschrift: Bulletin der Schweizerischen Akademie der Medizinischen Wissenschaften = Bulletin de l'Académie suisse des sciences médicales = Bollettino dell' Accademia svizzera delle scienze mediche

Band: 7 (1951)

Heft: 2

Artikel: Ostéomyélite et auréomycine

Autor: Jentzer, A.

DOI: <https://doi.org/10.5169/seals-306999>

Nutzungsbedingungen

Die ETH-Bibliothek ist die Anbieterin der digitalisierten Zeitschriften. Sie besitzt keine Urheberrechte an den Zeitschriften und ist nicht verantwortlich für deren Inhalte. Die Rechte liegen in der Regel bei den Herausgebern beziehungsweise den externen Rechteinhabern. [Siehe Rechtliche Hinweise.](#)

Conditions d'utilisation

L'ETH Library est le fournisseur des revues numérisées. Elle ne détient aucun droit d'auteur sur les revues et n'est pas responsable de leur contenu. En règle générale, les droits sont détenus par les éditeurs ou les détenteurs de droits externes. [Voir Informations légales.](#)

Terms of use

The ETH Library is the provider of the digitised journals. It does not own any copyrights to the journals and is not responsible for their content. The rights usually lie with the publishers or the external rights holders. [See Legal notice.](#)

Download PDF: 07.10.2024

ETH-Bibliothek Zürich, E-Periodica, <https://www.e-periodica.ch>

Clinique chirurgicale de la Faculté de Médecine de Genève

Ostéomyélite et auréomycine

Par A. Jentzer

Les traitements de l'ostéomyélite aiguë et chronique dont l'agent pathogène est le staphylocoque hémolytique ont été, y compris la sulfamidothérapie iodée de *Lenormant*, la pénicillinothérapie et la streptomycinothérapie, fort nombreux. *Georges Bickel* est l'un des auteurs qui a le plus étudié les antibiotiques. Dans son dernier article de mars 1950, il écrit au sujet de l'ostéomyélite et l'auréomycine: «On en a obtenu occasionnellement de bons résultats dans certaines ostéomyélites pénicillino-résistantes et streptomycino-résistantes. Dans les cas chroniques, l'amélioration ainsi obtenue n'est cependant pas toujours définitive et les rechutes relativement fréquentes.»

La découverte de l'auréomycine ne datant d'il y a deux ans à peine, on ne peut naturellement encore se prononcer définitivement sur son action contre l'ostéomyélite. Toutefois, les résultats cliniques paraissent bien confirmer, malgré qu'il peut exister une certaine auréomycino-résistance, les belles expériences de laboratoire de *Nichols* et *Needham* de la Mayo Clinique. Ces auteurs ont, en effet, démontré que sur 50 souches de staphylocoques, 34 étaient résistantes à la pénicilline et 14 réfractaires à la streptomycine, alors qu'elles étaient toutes, sans exception, sensibles à l'auréomycine (*Bickel*). Vu cette découverte récente, il ne faut pas s'étonner que dans le rapport parfait sur le traitement des ostéomyélites de *Salmon* de Marseille et *Laurence* de Paris¹, on ne lise pas un mot de l'action de l'auréomycine sur l'ostéomyélite.

Disposant de peu de place, citons deux cas d'ostéomyélite pénicillino-résistante traitées par l'auréomycine.

1. *Ostéomyélite aiguë.*

Il s'agit d'un enfant de 13 ans, M. J. Au début de septembre 1949, éraflures de la jambe droite sans importance. Le 4 novembre 1949 forte température, 38 à 39°. Pas de toux, pas de maux de gorge, pas de céphalée, pas de raideur de la nuque. Petite plaie du genou droit avec ganglion inguinal droit. Application de Iodex, forte diminution du ganglion. Le 8 novembre 1949 plus trace de ganglion. Dès cette date, l'enfant ressent

¹ Rapport Congrès français de Chirurgie, «Traitement de l'ostéomyélite à staphylocoque doré» par *Michel Salmon* et *Gabriel Laurence*, p. 155, Paris 1949.

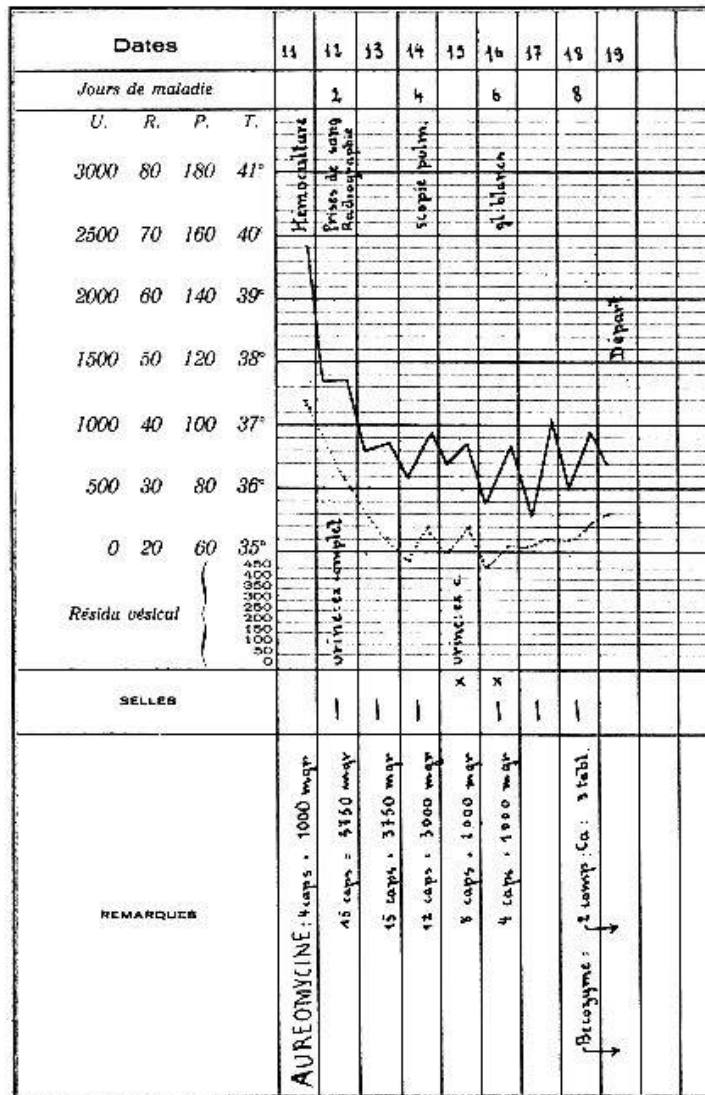


Fig. 1.

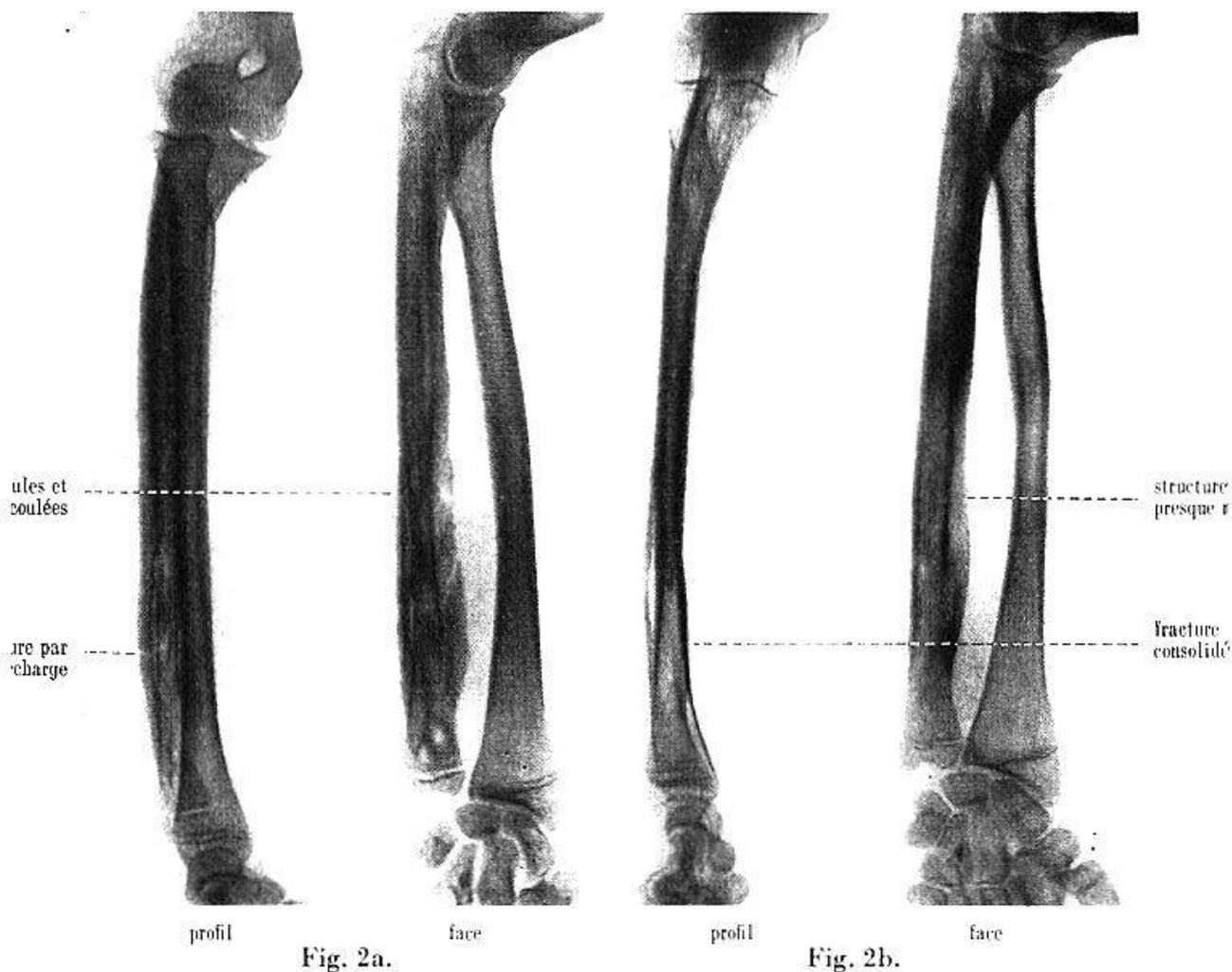
des douleurs lancinantes sur la face inférieure et intérieure du tibia droit au-dessus de la malléole interne. Pas de fluctuation, mais une douleur nette à la palpation. Irgafène, 1,5 g durant deux jours et 5 injections, à raison de 2 par jour, de 200 000 unités de pénicilline. Malgré ce traitement, la température reste à 39,8°. Le Dr *Conne*, médecin traitant, m'appelle le 10 novembre 1949 en consultation. Je constate: douleur exquise bien localisée au niveau de l'extrémité inférieure du tibia droit (face interne au-dessus de la malléole interne). Pas de lésion cutanée, pas de rougeur, pas d'œdème, forte température vespérale; diagnostic: ostéomyélite aiguë. Je déclarai, devant mon confrère, à la mère qu'il faudrait probablement opérer son enfant, mais qu'avant de l'opérer je voulais encore essayer un traitement qui pourrait peut-être guérir le malade sans opération. Le 11 novembre 1949 on lui donne le 1er jour 4, puis 16 capsules d'auréomycine (voir feuille de température, fig. 1). Chute vertigineuse et spectaculaire de la température au bout de 48 heures et, j'insiste, disparition totale des phénomènes cliniques (douleurs). Le 19 novembre, donc 8 jours après, le malade quitte l'hôpital, guéri. Une année après le traitement, l'enfant reste en parfaite santé.

2. Ostéomyélite chronique, W. G., 15 ans.

1er séjour. Le 20 octobre 1949, l'enfant saute d'un poirier et tombe sur son poignet gauche en flexion. Douleur pendant 5 minutes. Peut continuer à travailler. Le 22 octobre l'avant-bras est enflé avec apparition de douleurs. Le médecin (Neuchâtel) pense

à une tendinite et applique des compresses d'acétate d'alumine, qui ne le soulagent pas. Le 24 octobre vu par le Dr *Guinchard*. Une radio (Dr. *Muller*) ne montre pas de fracture. Le 25 octobre plâtre d'immobilisation. Avant-bras enflé, très douloureux au toucher. Température 39,6°. Traitement: pénicilline, régime blanc, compresses d'acétate d'alumine. N'allant pas mieux, il entre le 31 octobre dans mon service. Bras tuméfié, douloureux, température 40,8°. Traitement: streptomycine, pénicilline, sulfamidés. Le 1er novembre 1949, fluctuation face cubitale de l'avant-bras, incision, évacuation de 40 cm³ de pus (staphylocoques dorés). Le 2 novembre 1949 défervescence, diminution des douleurs, contre-incision sous narcose, drainage. Le 7 novembre 1949, suppression du drainage. Le 16 novembre 1949 exeat, plaie très belle, aucun écoulement, mouvements du bras et de l'avant-bras presque normaux, plus de température, en voie de guérison. Part sur désir des parents.

2e séjour. L'enfant revient le 12 décembre 1949, donc environ 4 semaines après, pour reprise des douleurs. Status: avant-bras enflé, incurvé à l'extérieur du côté cubital, pronation et supination douloureuses. Traitement: pénicilline, compresses d'acétate, bras surélevé. Température 37,5°, pouls 80. Le 14 décembre 1949, radiographie (fig. 2a, profil et face) (Dr *Voluter*, Institut de radiologie, Prof. *Gilbert*). Ostéomyélite du cubitus, prenant les deux tiers inférieurs de l'os, avec périostose (lamellaire en spicules et en coulées) importante. Fracture par surcharge du tiers inférieur. On continue à le traiter par la pénicilline et la streptomycine, 600 000 unités et 2 g par jour. Le 16 décembre pas d'amélioration. Auréomycine, 18 capsules pendant 3 jours, puis 10, puis 5, comme traitement d'entretien, traitement bien supporté, frictions et injections de Lipodeterpénol en vue d'augmenter la défense de l'organisme. Le 5 janvier 1950, davantage de forces dans la main gauche. Le 13 janvier 1950 radiographie de contrôle (fig. 2b, profil et



face). *Voluter* constate une modification frappante des lésions osseuses: le processus de périostose en coulés n'a plus cet aspect grumeleux visible, le corps du cubitus se confond maintenant avec la masse qui a une structure plus réticulée, les foyers géodiques du pôle épiphysaire de l'os sont presque effacés et remplacés par une structure osseuse de réparation, la ligne de fracture est symphysée, la périostose en spicules a presque complètement disparu et la tuméfaction fusiforme de l'os a nettement diminué (voir radiographie fig. 2b). Le 16 janvier 1950, la force musculaire de la main gauche continue à augmenter progressivement; continuation de son traitement. Le 12 avril 1950, arrêt de tout traitement. A eu en tout 630 capsules d'auréomycine à 250 mg, ce qui fait 159,5 g, lipodeterpénol, rayons ultra-violetts généraux. Le 25 avril 1950, il quitte l'hôpital dans un état général et local réjouissant. Il devra parfaire l'extension et la flexion de son coude qui est encore limitée à 140°. Aujourd'hui, 9 janvier 1951, les nouvelles sont bonnes.

Commentaires des deux cas. Soulignons le triomphe du traitement biologique à l'auréomycine. Ces 2 malades ont été guéris sans opération. C'est ce que j'avais déjà signalé pour certains furoncles, abcès (lèvres, etc.) et phlegmons, avec le traitement biologique (themsaline, lipodeterpénol, etc.)¹.

Posologie. Elle varie selon les auteurs et selon les cas (*Bickel*). A la clinique chirurgicale, nous faisons un traitement d'attaque, surtout pour les ostéomyélites aiguës, puis un traitement d'entretien. Nous débutons par 16 capsules d'auréomycine pendant les 3 premiers jours jusqu'à chute de la température, puis 10 et 5 capsules comme dose d'entretien. Le seul symptôme d'intoxication est la nausée avec vomissements. Cet inconvénient gastro-intestinal n'est pas grave, il est loin d'être général, il n'apparaît pas si l'on administre le médicament par voie intra-veineuse (500 mg d'auréomycine par voie intraveineuse chaque 12 heures durant 48 heures et plus). N'ayant pu obtenir ce médicament sous cette forme, nous ne pouvons juger cette voie d'introduction. Il paraît (Medical Research Unit de Miami et de l'Hôpital français de New-York) qu'elle produirait 30 à 40% de thromboses de la veine du bras. Depuis ma communication, j'ai fait de nombreuses injections intraveineuses d'auréomycine. J'évite la thrombose en injectant d'une part le bras en l'air et d'autre part en lavant la veine, à la fin de l'injection, avec 10 cm³ de liquide physiologique.

Conclusions

L'auréomycine a complètement modifié le pronostic de l'ostéomyélite, soit aiguë, soit chronique. Il est regrettable que l'auréomycine soit encore si chère. Un autre article est prévu pour les résultats éblouissants obtenus par l'action de l'auréomycine sur certaines affections abdominales (abcès appendiculaires, péritonite, entre autres) et urologiques (pyélonéphrose, bacillose, etc.).

L'auréomycine est certainement le médicament idéal contre l'ostéo-

¹ *Albert Jentzer: Traitement biologique des infections. Masson & Cie, Paris 1928.*

myélite. Ce médicament est non seulement bactériostatique mais spécifique contre le staphylocoque hémolytique. Toutefois en biologie comme en clinique, il ne suffit pas qu'un microbe ne se multiplie plus, il faut le détruire et pour le détruire, il faut exalter les défenses naturelles de l'organisme, modifier le terrain (immobilisation plâtrée), transfusion sanguine surtout pour les chroniques. Je reste donc persuadé que le traitement antibiotique dans les infections n'est pas tout. Si ce dernier arrête l'agression du microbe, sa multiplication, il faut encore le phagocyter par des globules blancs sains, producteurs de protéase et de lipase. C'est pourquoi nous exaltons la défense de l'organisme affaibli par l'infection et les antibiotiques par des injections de thémaline et de lipodéterpénol.

Ce n'est qu'exceptionnellement aujourd'hui que l'on fera des opérations d'exérèses partielles avec pansement à l'huile de foie de morue (respectant la continuité et la rigidité de l'os) ou d'exérèse totale (enlevant l'os dans sa totalité) en laissant le périoste qui doit régénérer l'os. Aussi les morts par septicémie ou métastase septique avec péricardite, les suppurations parfois qui durent des années, les séquelles orthopédiques, arthrites ankylosantes, etc. seront de plus en plus rares¹.

Résumé

Jentzer cite les nombreux traitements proposés jusqu'à ce jour contre l'ostéomyélite aiguë et l'ostéomyélite chronique. Aucun d'entre eux, même les traitements opératoires n'ont pas, jusqu'à ce jour, entièrement satisfait les médecins et les chirurgiens. Depuis deux ans à peine, date de la découverte de l'auromycine, l'auteur utilise ce médicament avec un succès croissant. Il cite entre autres un cas d'ostéomyélite aiguë pénicillino-résistante qu'il a pu guérir dans l'espace de 5 jours et un cas d'ostéomyélite chronique du cubitus (l'ostéomyélite est signée par les radiographies) qu'il a pu guérir dans l'espace de 4 mois. Les seuls inconvénients de l'auromycine sont son prix élevé et parfois son intolérance gastrique qui est toutefois rarissime. Si elle existe réellement, on peut faire le traitement par voie intra-veineuse, traitement qui ne donne aucun trouble gastrique.

Zusammenfassung

Jentzer zitiert die zahlreichen Methoden, die bis heute zur Behandlung der akuten und chronischen Osteomyelitis vorgeschlagen worden sind. Keine einzige von ihnen, nicht einmal die operative, vermochte bisher die Internisten und Chirurgen zu befriedigen. Seit knapp 2 Jahren, d. h. seit der Entdeckung des Aureomycins, wendet der Autor dieses Medikament mit zunehmendem Erfolg an. Er zitiert unter anderem einen Fall

¹ Un autre travail va paraître sur «Fistule ostéomyéлитique et auromycine».

von akuter, penicillinresistenter Osteomyelitis, den er innert 5 Tagen zu heilen vermochte, ferner einen Fall von chronischer Osteomyelitis der Ulna (röntgenologisch festgestellt), den er im Verlauf von 4 Monaten heilen konnte. Die einzigen Nachteile des Aureomycins sind sein hoher Preis und gelegentlich seine Unverträglichkeit für den Magen, die allerdings äußerst selten ist. Falls sie wirklich vorhanden ist, kann das Mittel intravenös verabreicht werden, auf welche Weise es nie Verdauungsstörungen zur Folge hat.

Riassunto

L'Autore cita le numerose misure terapeutiche proposte fino ad oggi contro l'osteomielite acuta e cronica, misure delle quali nessuna — metodi chirurgici compresi — ha interamente soddisfatta medici e chirurghi. Da quasi due anni — cioè dal momento della sua scoperta — l'Autore utilizza l'aureomicina con successo crescente; cita fra gli altri un caso di osteomielite acuta penicillino-resistente che fu guarito in 5 giorni, e un caso di osteomielite cronica dell'ulna — ben evidente sulle radiografie — che fu guarito in 4 mesi. Soli inconvenienti dell'aureomicina sono il suo costo elevato e talora l'intolleranza gastrica, che tuttavia è rarissima: quest'ultimo ostacolo può essere aggirato ricorrendo, se del caso, alla via endovenosa che non comporta alcun disturbo gastrico.

Summary

Jentzer quotes the various treatments which up till now have been proposed for acute osteomyelitis and for chronic osteomyelitis. So far, none of the treatments, even operative, have given entire satisfaction to physician and surgeons. Since almost two years, date of the discovery of Aureomycin, the author uses the drug with a growing success. Amongst others he mentions a case of acute penicillin-resistant osteomyelitis, which he cured within 5 days. A case of chronic osteomyelitis of the cubitus (osteomyelitis proved by radiography) which he was able to cure within 4 months' time. The only inconvenience of Aureomycin is its high price and sometimes its gastric intolerance, which is nevertheless very rare. Should it actually happen, it is advised to administer the Aureomycin by intravenous injections which do not provoke any gastric disturbances.

Bickel, G.: Praxis 12, 235 (1950); «Cours thérapeutique», octobre 1949. — *Harvey, S., Collins, M. D., et Maxwell-Finland, M. D.*: Surg. etc. 89, 1 (1949). — *Jentzer, A.*: Traitement biologique des infections, Masson & Cie, Paris 1928. — *Levaditi, C., et Vaisman, A.*: Presse méd. 58, No 20 (1950). — *Martin, R., Chabbert, Y., Sureau, B., et Demoures, C.*: Presse méd. 58, No 12 (1950). — *Milibourne, E.*: Acta orthop. scand. (Dan.) 18, 387 (1949). — *Rieper, W.*: Presse méd. 58, 315 (1950). — *Salmon, M., et Laurence, G.*: Congr. franç. Chir. 52e session 1949, p. 193. — *Yeager, G., Hall, C., et Holbrook, W. M. D.*: An. Surg. 179, 6 (1949); Bull. méd. février 1950, WA-228, p. 5; WA-228, p. 4.