

Zeitschrift: Bulletin der Schweizerischen Akademie der Medizinischen Wissenschaften = Bulletin de l'Académie suisse des sciences médicales = Bollettino dell' Accademia svizzera delle scienze mediche

Band: 7 (1951)

Heft: 2

Artikel: Kératoplastie combinée lamellaire et perforante ("greffe-champignon")

Autor: Franceschetti, A.

DOI: <https://doi.org/10.5169/seals-307000>

Nutzungsbedingungen

Die ETH-Bibliothek ist die Anbieterin der digitalisierten Zeitschriften. Sie besitzt keine Urheberrechte an den Zeitschriften und ist nicht verantwortlich für deren Inhalte. Die Rechte liegen in der Regel bei den Herausgebern beziehungsweise den externen Rechteinhabern. [Siehe Rechtliche Hinweise.](#)

Conditions d'utilisation

L'ETH Library est le fournisseur des revues numérisées. Elle ne détient aucun droit d'auteur sur les revues et n'est pas responsable de leur contenu. En règle générale, les droits sont détenus par les éditeurs ou les détenteurs de droits externes. [Voir Informations légales.](#)

Terms of use

The ETH Library is the provider of the digitised journals. It does not own any copyrights to the journals and is not responsible for their content. The rights usually lie with the publishers or the external rights holders. [See Legal notice.](#)

Download PDF: 07.10.2024

ETH-Bibliothek Zürich, E-Periodica, <https://www.e-periodica.ch>

Travail de la Clinique Ophtalmologique de Genève
(Directeur: Prof. A. Franceschetti)

Kératoplastie combinée lamellaire et perforante («greffe-champignon»)¹

Par A. Franceschetti

Bien que nous ayons publié à différentes reprises nos résultats opératoires sur les greffes cornéennes, pratiquées au cours de ces derniers 15 ans (*Franceschetti a, b, Franceschetti et Streiff, Franceschetti et Doret, Franceschetti et Bischler*), ce n'est que ces dernières années qu'il est devenu possible de les comparer avec les statistiques d'autres auteurs. En effet, la plupart d'entre eux, abstraction faite des travaux déjà anciens d'*Elschnig* et de son école (*Ascher a, b*), ne publiaient dans la règle que des résultats favorables. Lorsqu'on compare notre statistique avec celles d'*Owens* et coll. aux Etats-Unis et de *Paufique* et *Sourdille* en France², on est tout d'abord frappé par le fait que les résultats obtenus par différents opérateurs soient, malgré le facteur subjectif entrant en jeu dans l'appréciation des différents cas, aussi semblables que le montre le tableau 1.

Tableau 1
Résultats optiques et fonctionnels après kératoplastie.

Auteurs	Résultats des greffes cornéennes			
	I. Optiques		II. Fonctionnels	
	Nombre des yeux	Greffes claires	Nombre des yeux	Cas améliorés
<i>Owens</i> et coll. (1947/48) . . .	362	36,5%	253	44%
<i>Paufique</i> et <i>Sourdille</i> (1948)	286	36,7%	159	55%
Cas personnels (1948) . . .	114	43 %	114	41%

Si l'on cherche à se faire une idée sur le pronostic de la greffe cornéenne dans les différentes affections, il est préférable de ne tenir compte que du résultat final, lorsqu'on est obligé de répéter la kératoplastie une ou plu-

¹ Communication faite à la séance de l'Académie Suisse des Sciences Médicales du 18 février 1950.

² Nous ne possédons malheureusement pas de statistique complète concernant les résultats de *Filatow* et de son école en Russie.

Tableau 2
Statistique personnelle sur les résultats optiques finaux après une ou plusieurs kératoplasties.

Pronostic	Affection	Nombre de cas	Grefte claire	Grefte opaque
Cas favorables	Dégénérescence de la cornée	21	20	1
	Kératite scrofuleuse	13	13	
	Altérations cornéennes dans le glaucome	7	7	
		41	40	
Cas incertains	Kératite parenchymateuse	11	6	5
	Kératite herpétiforme	8	5	3
	Kératite infectieuse de l'enfance	20	7	13
	Kératite infectieuse de l'adulte	19	8	11
		58	26	32
Cas défavorables	Leucome après traumatisme grave	22	(3)	19
	Aphakie avec dégénérescence de la cornée	8	1	7
		30	4	26
		129	70	59

sieurs fois. En effet, l'expérience a montré que même dans les cas les plus favorables un premier greffon peut parfois se troubler sans raison apparente, alors qu'un deuxième greffon, ou rarement un troisième, reste clair, tandis que dans les cas défavorables la kératoplastie répétée n'a pas beaucoup plus de chances de réussir.

En ne tenant compte que du résultat final, on constate qu'on peut en principe classer les différents cas, par rapport au pronostic, en trois catégories différentes (voir tableau 2) : *cas favorables* avec résultat final presque certain, *cas incertains* avec bon résultat dans environ 50% des cas, et *cas défavorables* avec succès final dans moins de 15%. Dans cette dernière catégorie se rangent avant tout les leucomes graves et étendus, post-traumatiques (surtout par brûlures caustiques), les dégénérescences cornéennes de Fuchs, surtout chez les aphakes, et les leucomes congénitaux et post-trachomateux diffus. Ce sont donc des affections où le tissu cornéen est profondément modifié dans sa structure propre et dans lesquelles la vascularisation est le plus souvent très abondante. Les quelques résultats favorables que nous avons obtenus dans cette catégorie (voir tableau 2) concernant des cas moins gravement touchés et surtout moins vascularisés. *Owens* et coll. trouvent également moins de 20% de réussites dans les leucomes par traumatismes et brûlures.

Ces constatations sont d'autant plus pénibles que dans ce groupe, où l'on n'ose guère espérer une amélioration par la kératoplastie, l'atteinte bilatérale est fréquente.

De nombreux auteurs se sont efforcés de trouver de nouvelles tech-

niques susceptibles d'améliorer les résultats de la kératoplastie dans ces cas défavorables. Citons tout d'abord le travail remarquable de *Castro-viejo* sur la *kératectomie*. En clivant les couches superficielles qui sont en général les plus atteintes, il a obtenu des résultats qui, sans être brillants au point de vue acuité visuelle, sont toutefois très utiles au point de vue pratique. En outre, la kératoplastie, par élimination de la couche la plus vascularisée, améliore le pronostic d'une greffe perforante éventuelle. Il nous paraît cependant, en accord avec *Filatow*, ainsi qu'avec *Paufique* et *Sourdille*, que la *greffe lamellaire totale* contribue plus que la *kératectomie* à faciliter la réussite d'une greffe optique secondaire. En effet, le pouvoir trophique d'un transplant sur la cornée de l'hôte a été démontré par les travaux de *Filatow* en particulier.

Mais force nous est de reconnaître que malgré ces techniques nouvelles, les résultats des transplantations cornéennes dans les leucomes graves restent assez mauvais.

En recherchant une technique plus appropriée, nous sommes tout d'abord revenus à l'idée déjà ancienne des implantations de corps transparents inertes dans la cornée. Grâce à l'amabilité du Prof. *W. R. Hess*,

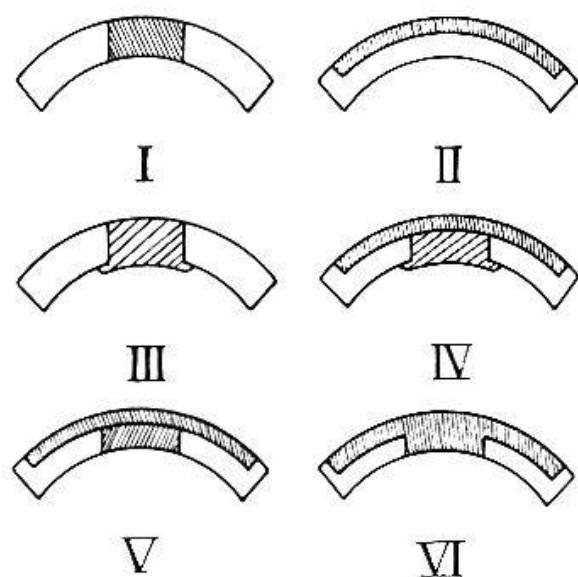


Fig. 1. Schéma des différentes greffes cornéennes. I. Greffe centrale perforante; II. greffe lamellaire subtotale; III. greffe plastique; IV. greffe plastique recouverte d'une greffe lamellaire; V. greffe lamellaire et perforante («champignon en deux pièces»); VI. greffe lamellaire et perforante combinée («champignon en une pièce»).

nous avons pu faire des essais avec des cristaux de quartz, dont il s'était servi pour ses expériences sur le lapin, en les introduisant dans la cornée depuis la chambre antérieure et en les fixant par devant à l'aide d'une seconde pièce (principe du bouton de manchette). L'emploi facile et la tolérance remarquable des tissus pour les résines synthétiques nous ont par la suite fait préférer ces substances aux cristaux et aux plaques de verre dont s'étaient servis nos prédécesseurs.

Malgré les expériences assez satisfaisantes faites chez le lapin, nous avons dû reconnaître que les greffons plastiques étaient éliminés par

l'œil humain après quelques jours ou quelques semaines. Même un greffon taillé de façon à ce qu'une ailette vienne s'appuyer sur la surface postérieure de la cornée (voir fig. 1, III) est irrésistiblement éliminé.

Nous avons alors imaginé un moyen de contention du greffon artificiel, en le recouvrant d'une greffe lamellaire subtotale (fig. 1, IV). Malgré l'adhésion périphérique parfaite du lambeau transplanté, l'élimination du greffon plastique s'est produite, mais retardée, dans deux cas opérés de cette façon. Conservant l'idée d'un double greffon, nous avons alors remplacé le greffon artificiel par un transplant prélevé au centre de l'œil du donneur, chez lequel on venait de détacher la greffe lamellaire totale (fig. 1, V). Le prélèvement d'une greffe lamellaire nous a été rendu beaucoup plus facile par l'emploi d'un nouvel instrument, inventé et mis au point dans notre clinique par *Bock* (a, b). Ce couteau, inspiré par ceux dont on se sert pour les greffes de Thiersch, permet la taille aisée d'une lamelle cornéenne d'épaisseur régulière (fig. 2 et 3).

Chez quatre malades, opérés ainsi, nous avons pu constater que les deux greffons reprenaient parfaitement bien et que dans deux cas, ils conservaient même en grande partie leur transparence. Par contre, nous avons noté la tendance manifestée par les deux greffons à se séparer et à se vasculariser sur leurs surfaces se faisant face. C'est alors que nous nous sommes rendu à l'évidence qu'un greffon unique, d'une seule pièce, serait l'idéal; ainsi se trouveraient réunies, du point de vue théorique, les qualités trophiques de la kératoplastie lamellaire préparatoire et les qualités optiques de la greffe perforante (fig. 1, VI). En outre les risques d'élimination du transplant, cousu en périphérie, deviennent pratiquement nuls.

Les premiers essais de taille de la pièce elle-même, que nous avons appelée «greffe-champignon» de par sa forme, ont été faits en trépanant

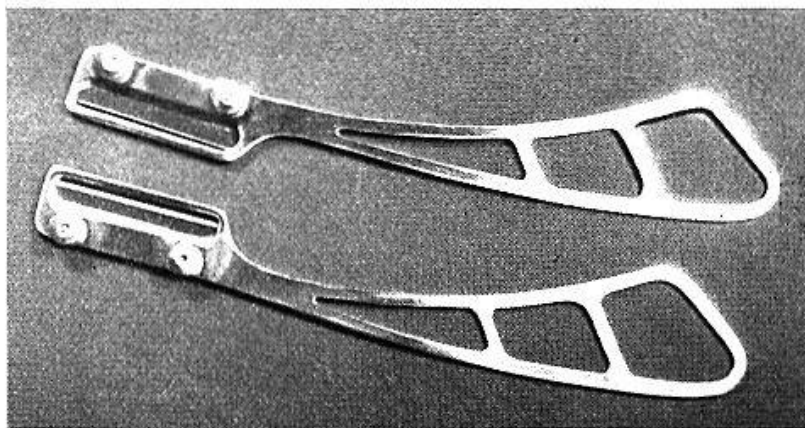


Fig. 2. Couteau de Bock (muni d'une demi-lame de rasoir) pour le prélèvement de greffes lamellaires.




Fig. 3. Prélèvement d'un greffon lamellaire avec le couteau de Bock.

d'abord partiellement la cornée prélevée depuis sa face postérieure, puis en clivant, de la périphérie jusqu'à la première coupe, la rondelle cornéenne entourant ce pied. Mais les greffons ainsi obtenus sont facilement irréguliers et la technique exigée est assez traumatisante.

Après quelques tâtonnements, nous avons construit un appareil qui nous permet actuellement la taille parfaite des « greffes-champignons»³ (fig. 4).

La technique de la taille du greffon est la suivante: l'œil du donneur est incisé à 2–3 mm du limbe et la cornée libérée, munie de sa collerette de sclérotique, est posée sur l'extrémité du cylindre central où elle est maintenue, tendue par une bague de fixation qui ne touche que la sclérotique (fig. 5). On introduit alors le trépan dans le cylindre central pour découper le pied du champignon (fig. 6). Une butée d'arrêt limite la profondeur de pénétration du trépan dans la cornée du donneur. La trépanation achevée, le trépan est fixé par un verrou. Le ressort qui retient le support d'une lame de rasoir est libéré et la lame entre en contact avec la périphérie cornéenne (fig. 7). En tournant le cylindre central, la lame de rasoir taille automatiquement le « chapeau » du champignon. Pour empêcher que la lame de rasoir coupe le pied du champignon, la position réciproque du trépan et de la lame est conçue de façon à ce qu'elle vienne frapper 0,1 mm au-dessous du bord tranchant du trépan. Ce dernier et la lame sont enfin retirés, et le greffon-champignon se soulève facilement avec une spatule (fig. 8). Reprenant immédiatement sa courbure normale, il est prêt à être transplanté (fig. 9).

³ Nous remercions vivement notre préparateur, Monsieur *Canossa*, dont l'ingéniosité technique a permis la réalisation de l'appareil.




Fig. 4. Appareil pour la taille du « greffon-champignon ».




Fig. 5. La cornée, avec sa collerette de sclérotique, est posée sur le cylindre central, en train d'être fixée par une bague.

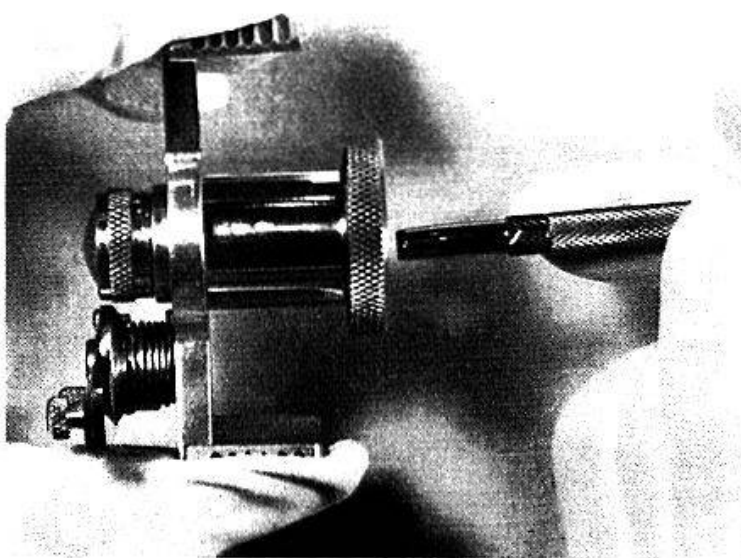


Fig. 6. Le trépan, destiné à découper le pied du champignon, est introduit dans l'appareil.




Fig. 7. La lame de rasoir, le ressort de son support une fois libéré, entre en contact avec la périphérie de la cornée-hôte (on reconnaît au centre de la cornée le trépan qui l'a pénétrée depuis la surface postérieure sans cependant la perforer).




Fig. 8. La taille du greffon-champignon est terminée. Trépan et support de la lame de rasoir sont retirés. On soulève le greffon avec une spatule.

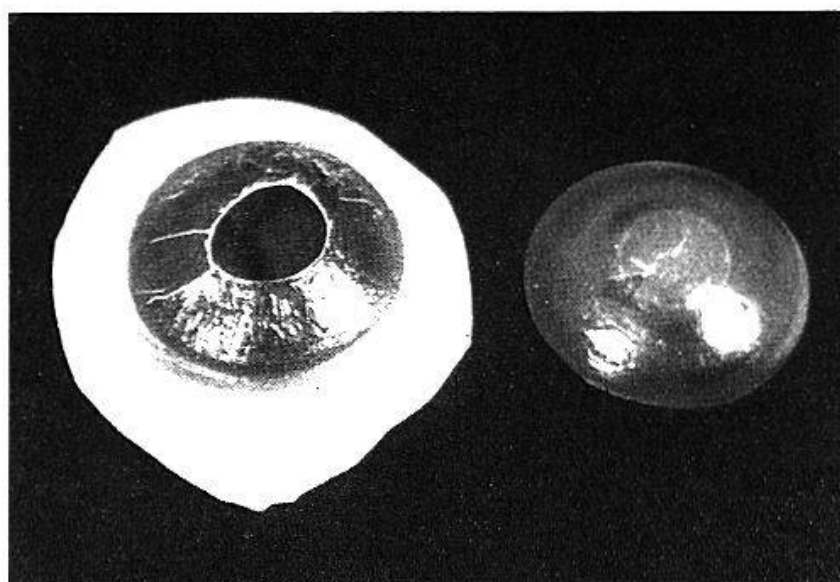


Fig. 9. A gauche, reste de la cornée du donneur après avoir prélevé le greffon-champignon (à droite).

L'opération elle-même comprend le clivage de la cornée-hôte, facilitée par une trépanation partielle d'un diamètre de 10 mm (comme pour une greffe lamellaire totale), puis une trépanation rigoureusement centrale. Le greffon est alors fixé par 4-8 sutures périphériques.

Les résultats post-opératoires sont très favorables en ce qui concerne la prise du greffon, étant donné qu'il s'agit en principe de cas défavorables. On est même frappé par le fait que l'œil greffé, après une semaine déjà, est le plus souvent parfaitement calme.

La fig. 10 concerne un cas de brûlure grave à la chaux avec altération dégénérative de la cornée (H. Georges, Cl. 7834). Après une

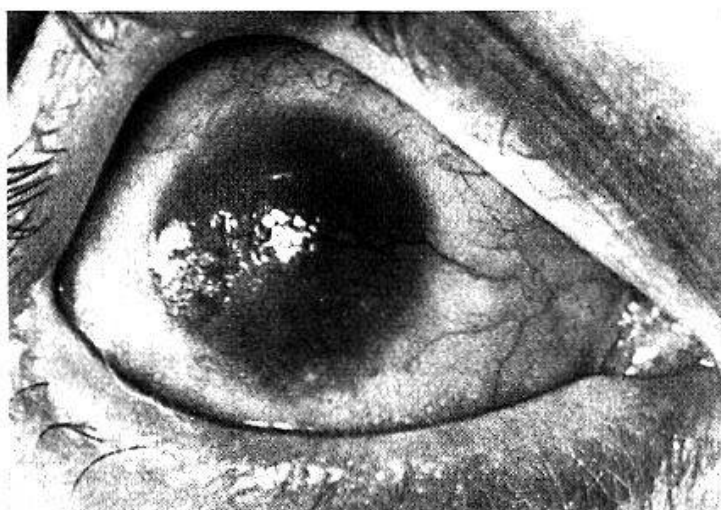
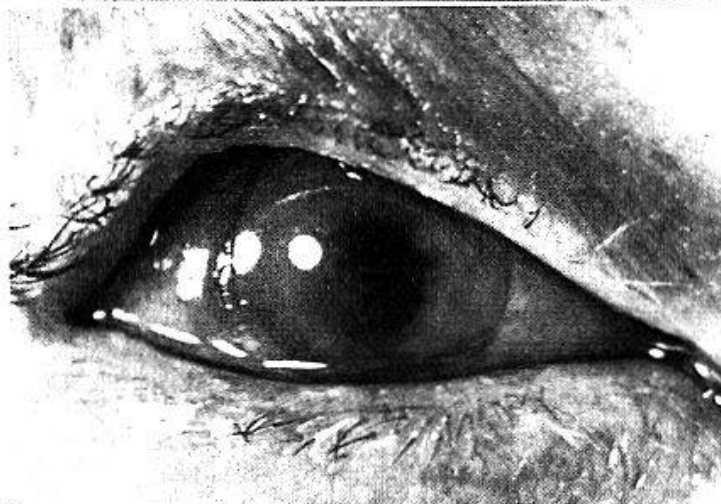


Fig. 10. Œil droit: brûlure grave à la chaux.

a) Avant l'opération.



b) Trois semaines après une «greffe-champignon».

greffe-champignon l'œil, toujours très irrité avant l'opération, s'est calmé. Par la suite, le greffon a été partiellement envahi par la vascularisation, mais l'amélioration de l'état de la cornée permet d'envisager une kératoplastie optique.

Comme exemple de l'utilité de la greffe-champignon, nous aimerions citer encore un cas (J. Pierre, Cl. 8830) de leucome cornéen grave avec

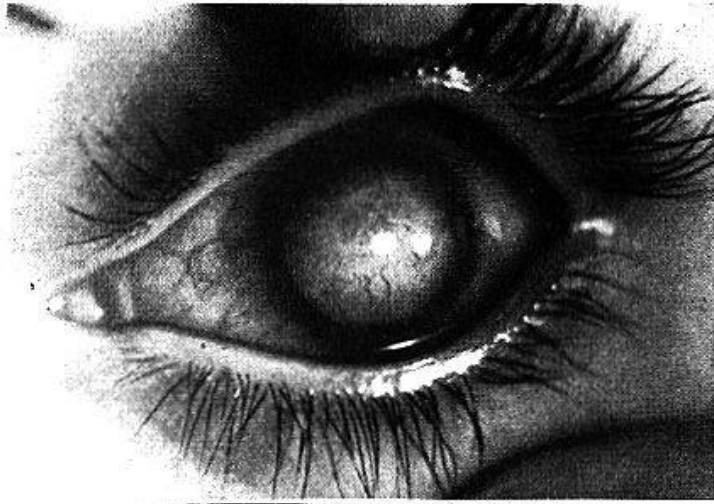
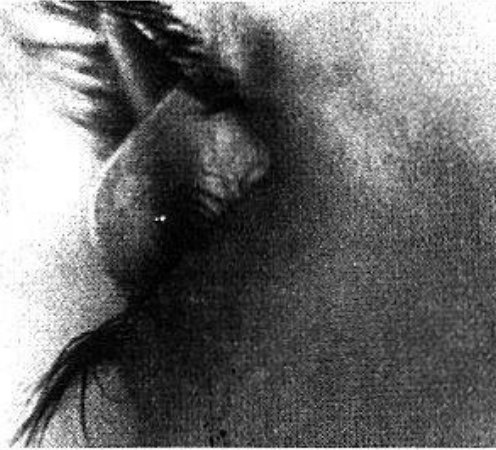

Fig. 11. (Eil gauche: leucome total staphylomateux;

a) De face.



b) De profil.

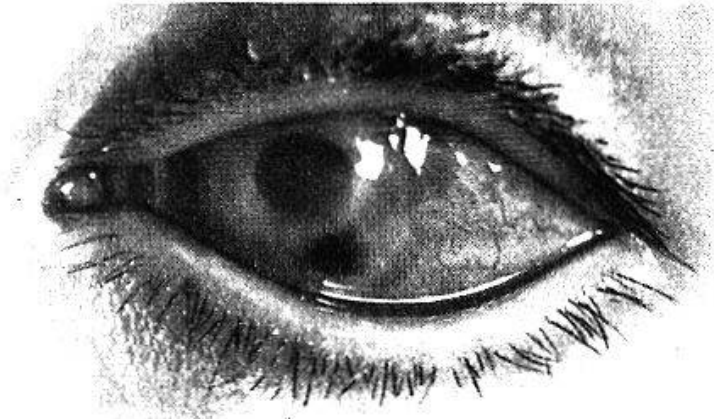
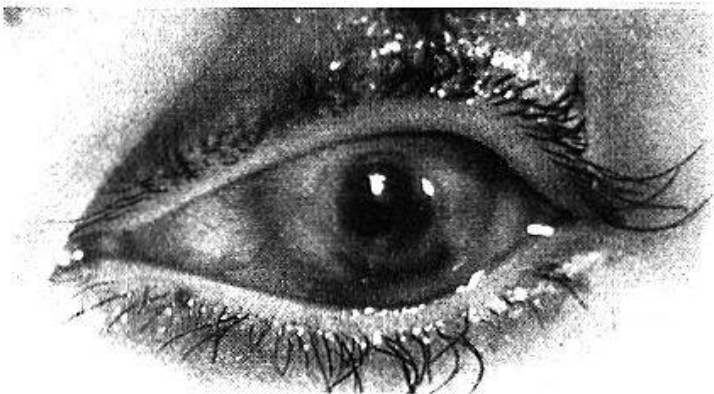


Fig. 12. (Même cas que fig. 11.)

a) Trois semaines après la «greffe-champignon».



b) Un mois après une greffe centrale perforante.

staphylome très marqué consécutif à un ulcère traumatique, cas dans lequel on avait considéré une énucléation comme indispensable (fig. 11).

Après une kératectomie, nous avons pratiqué une greffe-champignon, qui a non seulement donné à l'œil un aspect satisfaisant au point de vue esthétique, mais qui a permis de faire plus tard avec succès une kératoplastie centrale optique de 5 mm de diamètre (fig. 12) avec une vision de 2/50 malgré des altérations profondes (membrane pupillaire exsudative, début de cataracte compliquée). Il ne faut évidemment pas s'attendre à des résultats miraculeux par la greffe-champignon, mais cette technique permet tout au moins d'envisager une kératoplastie dans les cas les plus défavorables et même dans certains d'entre eux, tel l'exemple que nous avons cité, considérés comme inopérables. Elle a le grand avantage de voir l'œil se calmer très rapidement et même si le greffon se trouble, de préparer un terrain plus favorable, en rétablissant une configuration meilleure de la cornée, en diminuant sa vascularisation, et de la préparer ainsi à une nouvelle kératoplastie lamellaire ou perforante permettant d'espérer une amélioration fonctionnelle appréciable.

Résumé

Les statistiques concernant les résultats de la kératoplastie s'accordent toutes pour montrer le pronostic opératoire défavorable ou quasi désespéré des leucomes graves post-traumatiques, surtout par brûlure aux caustiques, des dégénérescences cornéennes du type Fuchs et des leucomes congénitaux et post-trachomateux diffus. Bien que la kératectomie ou la greffe lamellaire totale aient quelque peu amélioré le pronostic, les résultats restent peu satisfaisants. Malgré les succès expérimentaux sur le lapin, les greffons en matière plastique sont rapidement éliminés chez l'homme, même recouverts d'une greffe lamellaire totale. En remplaçant le greffon en plastique par un greffon humain, on s'est aperçu qu'il n'adhère souvent pas à la greffe superficielle totale qui le recouvre, ce qui facilite la pénétration vasculaire secondaire. L'auteur en est alors venu à l'idée d'une greffe unique, dont la forme est celle d'un « champignon » et a fait construire un instrument en permettant la taille mécanique. Après avoir décrit en détail la technique, il cite deux cas dans lesquels, malgré un pronostic défavorable, la « greffe-champignon » a permis d'obtenir une amélioration appréciable. Le procédé décrit reste réservé aux mauvais cas, dans lesquels on peut ainsi obtenir un terrain favorable, permettant d'envisager plus tard la possibilité d'une nouvelle greffe perforante et un résultat optique satisfaisant.

Zusammenfassung

Aus den Statistiken über die Resultate der Hornhautüberpflanzung ergibt sich in übereinstimmender Weise, daß die Prognose bezüglich der posttraumatischen Leukome, insbesondere nach Verätzungen, der Hornhautdegeneration vom Typus Fuchs und der kongenitalen und posttrachomatösen diffusen Hornhauttrübungen äußerst schlecht sind. Obschon die Keratektomie und die totale lamelläre Hornhauttransplantation die Prognose etwas verbessert haben, sind die Resultate wenig befriedigend. Trotz gewissen Erfolgen beim Kaninchen hat sich gezeigt, daß eingepflanzte Fremdkörper aus plastischem Material beim Menschen rasch eliminiert werden, selbst wenn sie von einer lamellären Hornhautplastik gedeckt sind. Es hat sich ergeben, daß bei Ersatz des plastischen Materials durch Hornhautüberpflanzung und Deckung durch eine totale lamelläre Hornhautübertragung die beiden transplantierten Stücke sich nicht gut adaptieren und die Gefäßeinwanderung begünstigen. Verf. ist deshalb dazu übergegangen, eine «pilzartige» Form der Hornhautplastik zu wählen und ein entsprechendes Instrument konstruieren zu lassen. Es werden zwei Fälle erwähnt, in denen die «greffe-champignon» trotz der schlechten Prognose eine wesentliche Besserung erzielen konnte. Das Verfahren bleibt auf die schlechten Fälle beschränkt, in denen es aber erlaubt, ein günstiges Terrain zu schaffen, womit die Möglichkeit besteht, später eventuell durch eine zentrale perforierende Keratoplastik eine weitere Verbesserung der Sehschärfe zu erzielen.

Riassunto

Tutte le statistiche sui risultati della cheratoplastica concordano nell'affermare la prognosi sfavorevole o quasi disperata dell'intervento nei casi di leucomi gravi traumatici, soprattutto secondari a bruciature da sostanze caustiche, nei casi di degenerazioni corneali tipo Fuchs, di leucomi congenitali e di opacità corneali diffuse consecutive al tracoma. Sebbene la cheratectomia e la cheratoplastica lamellare totale abbiano reso questa prognosi più favorevole, i risultati rimangono poco soddisfacenti. Nonostante i successi sperimentali sul coniglio, gli innesti di sostanza plastica vengono eliminati rapidamente sull'uomo. Se si sostituisce l'innesto di sostanza plastica con un innesto di cornea umana, quest'ultimo sovente non aderisce all'innesto superficiale totale che lo ricopre il che facilita la penetrazione secondaria dei vasi sanguigni. L'autore ha avuto perciò l'idea d'introdurre un innesto unico a forma di «fungo» ed ha fatto costruire un apparecchio che ne permette il taglio meccanico. Dopo aver descritto i dettagli della tecnica, l'autore cita due casi nei quali nonostante la prognosi sfavorevole, l'«innesto a fungo» ha

permesso d'ottenere un miglioramento apprezzabile. La tecnica descritta è riservata ai casi sfavorevoli per i quali si può ottenere, in questo modo, un terreno migliore che permette di prospettare per il futuro la possibilità di una nuova cheratoplastica perforante ed un risultato ottico soddisfacente.

Summary

The consensus of all statistics concerning the results of keratoplasty demonstrates the unfavourable and almost desperate prognosis in severe post-traumatic leucomas, particularly those following caustic burns, Fuchs' type of corneal degenerations, congenital leucomas and the diffuse post-trachomatous types. Although keratectomy or total lamellar grafts have slightly improved the prognosis, the results remain only mildly satisfactory. In spite of experimental success in the rabbit, plastic grafts, even when covered by a total lamellar graft, are rapidly eliminated in man. If the plastic be replaced by a human corneal graft, one notes its frequent inadherence to the covering total superficial graft, thus facilitating secondary vascular penetration. The author finally conceived a single graft in the form of a mushroom and constructed an instrument for its mechanical cutting. Following a detailed description of technique, he cites two cases in which the «mushroom graft» produced an appreciable amelioration in spite of an unfavourable prognosis. The described procedure is reserved for the inauspicious cases where one may thus obtain a favorable terrain, permitting the later possibility of a new perforating graft and a satisfactory optical result.

Ascher, W.: a) Graefes Arch. **99**, 339 (1919); b) Graefes Arch. **107**, 241 et 439 (1922). — *Bock, R. H.*: a) Arch. Ophthalm. (Fr.) **9**, 458 (1949); b) Arch. Ophthalm. (Am.) **44**, 293 (1950). — *Castroviejo, R.*: Arch. Ophthalm. (Am.) **32**, 11 (1944). — *Filatow, V. P.*: Vestnik. Oft. **10**, 635 (1937). — *Franceschetti, A.*: a) Schweiz. med. Wschr. **69**, 1015 (1939); b) Trans. ophthalm. Soc. U. Kingd. **69**, 17 (1949). — *Franceschetti, A.*, et *Bischler, V.*: Ophthalmologica (Sp.) **118**, 909 (1949). — *Franceschetti, A.*, et *Doret, M.*: Bull. Soc. franç. Ophthalm. **59**, 83 (1946). — *Franceschetti, A.*, et *Streiff, E. B.*: Schweiz. med. Wschr. **73**, 1371 (1943). — *Hess, W. R.*: Klin. Mbl. Augenhk. **103**, 334 (1939). — *Owens, C.*, et coll.: Amer. J. Ophthalm. **31**, 1394 (1948). — *Paufique, L.*, *Sourdille, G. P.*, et *Offret, G.*: Rapport Soc. franç. d'Ophthalm. 1948.

Discussion:

Goldmann (Bern): Die Mitteilung von Herrn Franceschetti hat mich außerordentlich interessiert, denn sie weist uns dort einen Weg, wo bisher die Hornhauttransplantation gewöhnlich erfolglos war und wo gerade besondere Hilfe nottut, in den Fällen nämlich, wo durch Verätzung die ganze Hornhaut narbig verändert ist, das übrige Auge aber normal. Ich möchte Herrn Kollege Franceschetti fragen, ob bei seiner Methode Endothelschädigungen weitgehend vermieden werden oder ob sie von geringer Bedeutung sind.

Franceschetti: Grâce à l'arrêt automatique du trépan, les lésions endothéliales au niveau du pied du champignon sont réduites à un minimum.