Zeitschrift: Bulletin der Schweizerischen Akademie der Medizinischen Wissenschaften = Bulletin de l'Académie suisse des sciences médicales = Bollettino dell' Accademia svizzera delle scienze mediche

Herausgeber: Schweizerische Akademie der Medizinischen Wissenschaften

Band: 7 (1951)

Heft: 3-4

Artikel: Les afférentopathies

Autor: Bustos, Joseph Oviedo

DOI: https://doi.org/10.5169/seals-307007

Nutzungsbedingungen

Die ETH-Bibliothek ist die Anbieterin der digitalisierten Zeitschriften auf E-Periodica. Sie besitzt keine Urheberrechte an den Zeitschriften und ist nicht verantwortlich für deren Inhalte. Die Rechte liegen in der Regel bei den Herausgebern beziehungsweise den externen Rechteinhabern. Das Veröffentlichen von Bildern in Print- und Online-Publikationen sowie auf Social Media-Kanälen oder Webseiten ist nur mit vorheriger Genehmigung der Rechteinhaber erlaubt. Mehr erfahren

Conditions d'utilisation

L'ETH Library est le fournisseur des revues numérisées. Elle ne détient aucun droit d'auteur sur les revues et n'est pas responsable de leur contenu. En règle générale, les droits sont détenus par les éditeurs ou les détenteurs de droits externes. La reproduction d'images dans des publications imprimées ou en ligne ainsi que sur des canaux de médias sociaux ou des sites web n'est autorisée qu'avec l'accord préalable des détenteurs des droits. En savoir plus

Terms of use

The ETH Library is the provider of the digitised journals. It does not own any copyrights to the journals and is not responsible for their content. The rights usually lie with the publishers or the external rights holders. Publishing images in print and online publications, as well as on social media channels or websites, is only permitted with the prior consent of the rights holders. Find out more

Download PDF: 20.07.2025

ETH-Bibliothek Zürich, E-Periodica, https://www.e-periodica.ch

C. D. 617.089:616.34

Les Afférentopathies

Par le Dr **Joseph Oviedo Bustos**[1]
Professeur Titulaire de Clinique Médicale, Rosario

Sous le nom d'«Afférentopathie» je désigne la pathologie *fonctionnelle organique* de l'anse mixte *duodéno-jéjunale* après gastroentéroanastomose simple ou consécutive à une gastrectomie. Son étude offre un intérêt à la fois scientifique et pratique. De nombreux syndromes indéfinis ou inexplicables chez les gastrectomisés sont provoqués par des processus localisés à cette anse mixte *duodéno-jéjunale*.

Des facteurs d'ordre physiopathologique vont justifier ce «cri d'alarme».

a) Nous connaissons tous les multiples fonctions physiologiques, la conformation anatomique et la situation topographique de cette anse composée par l'arc duodénal et la première portion du jéjunum. Dans la première partie du duodénum se déversent les sécrétions de glandes d'importance vitale, le foie et le pancréas, et cette partie du duodénum reçoit aussi constamment des toxines. Cette anse est un véritable carrefour entre le pancréas qui la couronne, le foie et le côlon qui la couvrent, la vésicule qui la côtoye, le cholédoque qui y déverse la bile au voisinage du canal pancréatique de Wirsung, le Santorini qui la perfore plus haut, le mésentère qui forme un arc pour la laisser passer et le muscle de Treitz qui la tire et l'incurve.

b) Incrustée entre des organes aux fonctions si actives, il est logique de déduire que, pathologiquement, cette anse *afférente* participera aux nombreux processus pathologiques qui l'affectent. Presque toujours le duodénum participe directement ou indirectement à la maladie qui a engendré la gastroentérostomose. Ainsi nous savons, à propos de l'ulcus simple, qu'il est quelquefois le siège du cratère. Nous étions à peu près convaincus que le cancer prépylorique n'envahissait pas le duodénum, mais dernièrement il a été prouvé qu'il peut se propager vers sa première portion. – Les suites opératoires que laissent les interventions traumatisantes et laborieuses, de même que les ulcères pénétrants du pan-

[1] Brève synthèse de mes observations clinico-radiologiques et chirurgicales sur les «Afférentopathies» dont je m'occupe depuis 1935 (1, 2, 3, 4, 6) et que j'ai destinée aux «Journées Médicales Amérique Latine/Suisse».

créas, ceux qui adhèrent et perforent la vésicule, etc. et qui forment un bloc difficile à extirper, les «non-résécables» par suite de leur pénétration ou de leur situation extrabulbaires, ceux qu'il faut laisser «in situ», ceux qui bloquent le cholédoque, les mauvaises sutures occlusives du moignon duodénal, etc. sont autant de facteurs d'afférentopathies. D'autres facteurs sont les diverticules duodénaux qui restent «in situ», les modifications du transit, les dénivellements, les tiraillements, les raccourcissements ou allongements que la chirurgie a imposés à l'anse pour l'anastomoser au moignon gastrique, les stases, rétentions, obstructions fonctionnelles ou organiques, les volvulus, les processus inflammatoires préexistants ou consécutifs à cette nouvelle conformation, l'invagination des anses, soit duodénale, soit jéjunale.

Le tableau synoptique suivant va nous donner une idée d'ensemble de l'étiopathogénie d'une afférentopathie:

Causes fonctionnelles:	spasmes atonies allongements raccourcissements dénivellements à cause de moignon haut et d'anse longue duodenum mobile ptosis
Causes inflammatoires:	endoafférentite catarrhale afférentite pariéto-interstitielle afférentite ulcéreuse (mais non la maladie ulcéreuse) périafférentite
Causes ulcéreuses (Enf. ulcéreuse):	ulcère simple ulcères extrabulbaires ulcère jéjunopeptique
Causes opératoires:	ulcères pénétrants ulcères «non résécables» fistules extrabulbaires
Causes obstructives:	obstruction dans la néobouche brides adhérentielles compas aortico-mésentérique angle de Treitz cicatrices postopératoires sclérose duodénale postopératoire tumeurs coudes volvulus invagination d'anses, soit duodénale, soit jéjunale
Diverticules:	diverticulose et diverticulite
Tumeurs:	malignes: carcinomes, lymphosarcomes bénignes: polypes

Les conséquences pathologiques de ces facteurs étiopathologiques seront des duodéno-jéjunites localisées ou généralisées, des périduodéno-jéjunites, des blocs fibreux adhérentiels, des pénétrations dans les organes voisins (pancréas, foie, etc.), des fistules, des perforations de la vésicule et du côlon, des resserrements de l'anse mixte, des dilatations, des troubles de transit, des volvulus, des stases, des rétentions, des infections non seulement de l'anse mais aussi des canaux excréteurs (cholédoque, Wirsung), des organes voisins et finalement des phénomènes toxémiques.

Le *tableau clinique* sera mixte. Il y aura des syndromes duodénaux par suite de processus inflammatoires, et surtout par resserrements, dilatations, stases et rétentions, avec perte de liquide, d'eau et de ses électrolytes (chlore, sodium, potassium, etc.), et des symptômes d'une *toxémie duodénale*. En général, nous pourrions les résumer en symptômes d'ordre digestif (gastriques, intestinaux, etc.), en toxémiques et en symptômes d'ordre général.

Parmi les syndromes digestifs on peut avoir des nausées, des vomissements, quelquefois abondants qui calment les douleurs, des sensations de distension, d'oppression, de tension pénible dans la région épigastrique, localisées spécialement en haut et à gauche de la zone ombilicale de l'angle de Treitz, avec prolongation vers la région hépatocystique, qui se calment et s'accentuent dans certaines positions et surtout avec les vomissements. Il se produit parfois des diarrhées par l'évacuation dans le jéjunum d'un contenu statique et toxique. Chez d'autres sujets, il y a de la constipation. On observe aussi des symptômes hépatiques, vésiculaires et pancréatiques.

Dans le tableau toxémique de l'alcalose (l'acidose est plus rare) par perte d'eau et d'électrolytes, comme dans le syndrome de la sténose haute duodénale, il y a déchloruration, hypoprotéinémie, albuminurie, urémie, etc.

Les symptômes généraux sont la migraine duodénale, l'amaigrissement, la déchéance intellectuelle et physique.

La radiologie dans les afférentopathies

Un radiologue ne pourra reconnaître les processus pathologiques de l'anse afférente sans avoir une idée bien claire de sa configuration anatomo-histologique normale en particulier, si elle se trouve en «iso-» ou «anisopéristaltisme». L'anse *afférente* se compose de deux parties: une duodénale et une *jéjunale*, séparées par l'angle de Treitz. Le compas aortique mésentérique peut parfois exercer une compression à la hauteur de la troisième portion du duodénum. La portion *duodénale* est

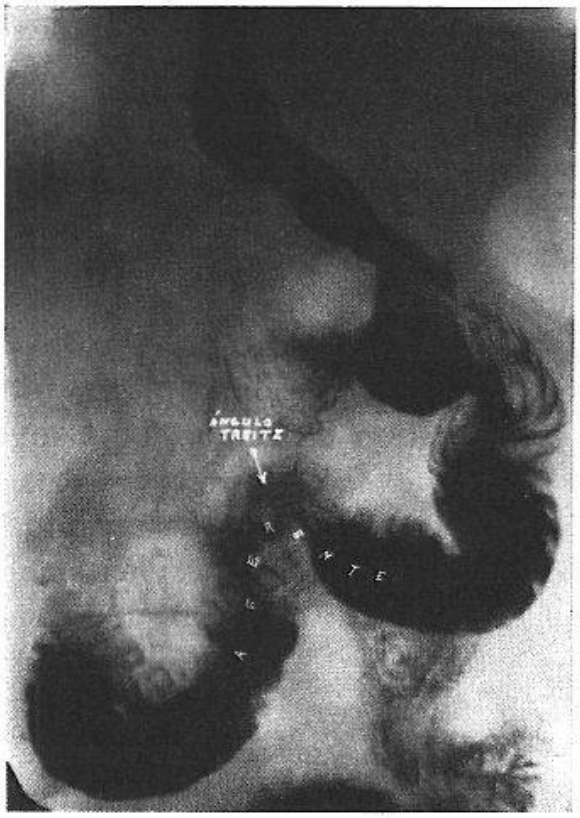

Fig. 1. Gastrectomie en «iso». Anse afférente en forme de «3» et «W». Les parties duodénale et jéjunale séparées par l'angle de Treitz. Le croisement des anses afférente et efférente en «8». Légère stase et rétention afférentielle.

constituée par son arc, depuis le moignon où a été effectuée la section (pylorogastrectomie) jusqu'à l'angle de Treitz. Anatomiquement elle est fixe; radiologiquement elle est douée d'une grande mobilité, avec ondes péristaltiques et antipéristaltiques énergiques. Sa forme radiologique, chez un gastrectomisé, présente avec la portion jéjunale la forme d'un «L» renversé, d'un «W», d'un «C» ou d'un «J». Dans la fig. 1, l'anse afférente est parfaitement bien dessinée; ses parties duodénales et jéjunales séparées par l'angle de Treitz en une gastrectomie en isopéristaltisme, qu'on voit sans difficulté; le croisement des anses afférentes et efférentes forme en «iso-» un «8». En anisopéristaltisme (fig. 2 A

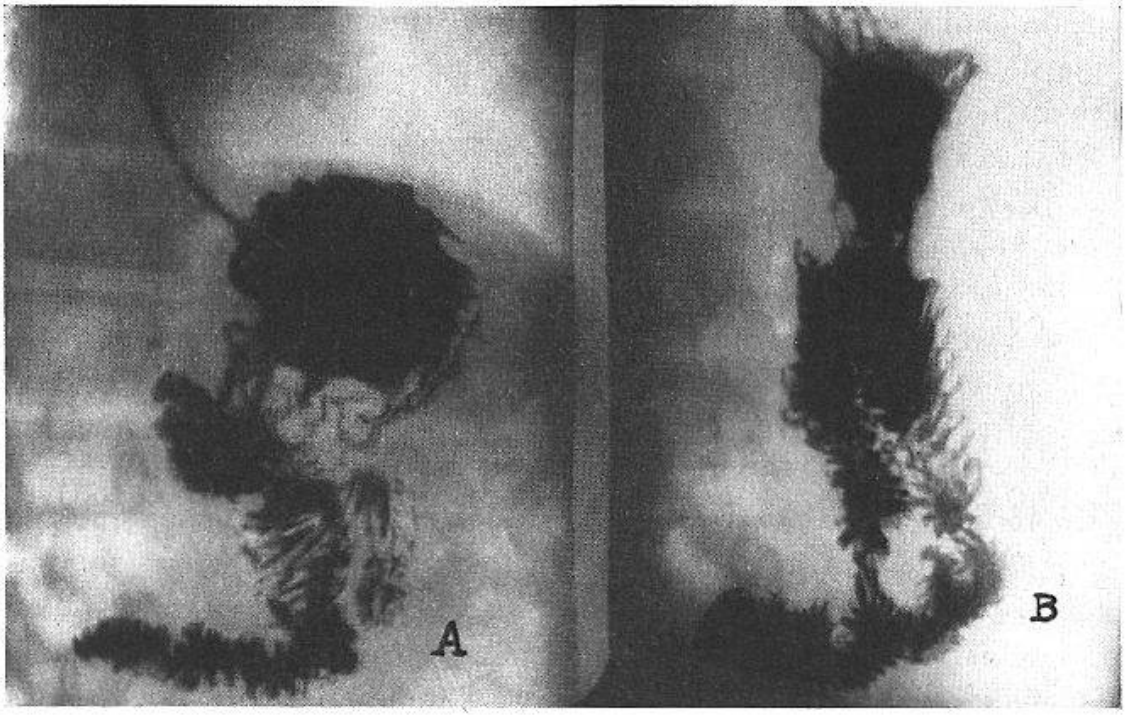

Fig. 2. Gastrectomie en «aniso». Observation par sonde de l'anse afférente. Elle se dessine en «J» et en «L» renversé. Afférentite. Stase et rétention légère.

et B), la configuration de l'anse afférente est celle d'un « J », mais il n'y a pas d'entrecroisement dans l'anse afférente; l'observation de cette anse n'est pas aisée; il a été nécessaire de la rendre possible au moyen de la sonde duodénale, sous l'écran radiologique. En (A) la radiographie a été prise en décubito-ventral et en (B) en position verticale.

Observations clinico-radiologiques sur les afférentopathies

Dans ma conférence sur «Les Afférentopathies» donnée à Philadelphie (USA), occupant la chaire du Prof. *H. L. Bockus* de l'Université de Pensylvanie, le 22 décembre 1946, et publiée dans la «Presse Médicale Argentine», Vol. 34, no 16, le 18 avril 1947, j'en ai relaté de nombreux cas. Par conséquent, je me limiterai à exposer schématiquement quelques-unes de mes observations pour illustrer cette monographie.

1er cas. *Afférentopathie. Périgastrojéjunite à la néobouche. Ulcère jéjuno-peptique. Anse afférente dilatée. Stase. Rétention. Resserrement par adhérences dans la néobouche.*

M. S., 30 ans, a été gastrectomisé en 1933, Polya avec isopéristaltisme à la suite d'ulcus duodénal. Pendant 10 mois il se porte bien, puis surviennent des douleurs périodiques, surtout pendant la nuit, soulagées par vomissement ou prise de quelque aliment, de belladonne ou d'alcaloïdes. En somme, un syndrome d'ulcère jéjuno-peptique qui allait s'accentuer peu à peu, surtout en ce qui concerne la douleur produite par une tension pénible, des tiraillements de type sémi-obstructif et par des vomisse-

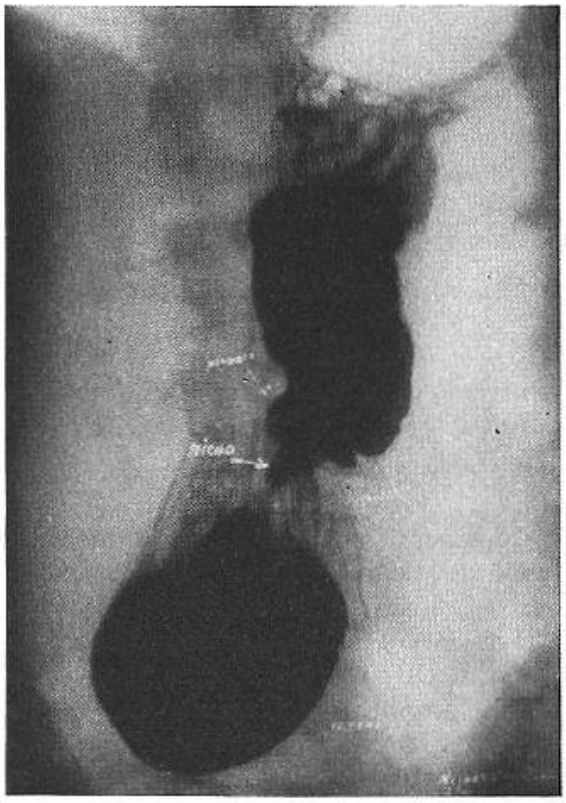

Fig. 3.

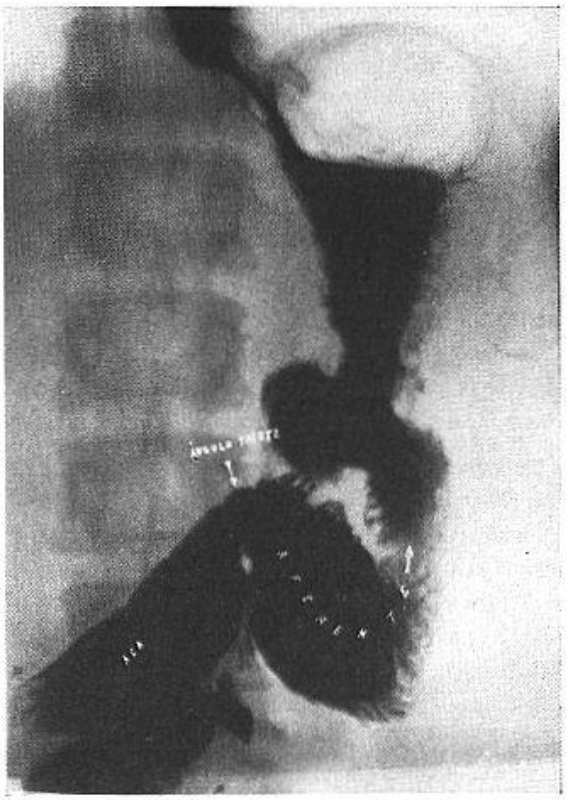

Fig. 4.

Fig. 3. Gastrectomie en «iso». Observation spontanée. Anse afférente dilatée avec rétention et stase. Ulcère jéjuno-peptique. Sténose et plissement des deux anses dans la néobouche par brides adhérentielles. Contrôle opératoire.

Fig. 4. Gastrectomie en «iso». Afférentite. Anse afférente en «3». Les deux parties (duodénale et jéjunale) séparées par l'angle de Treitz aigu. Stase et rétention par cet angle aigu.

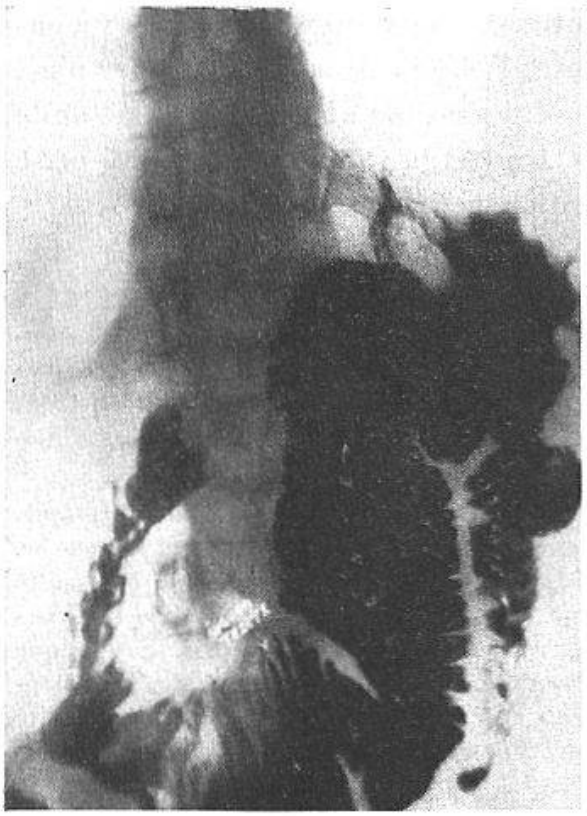

Fig. 5.

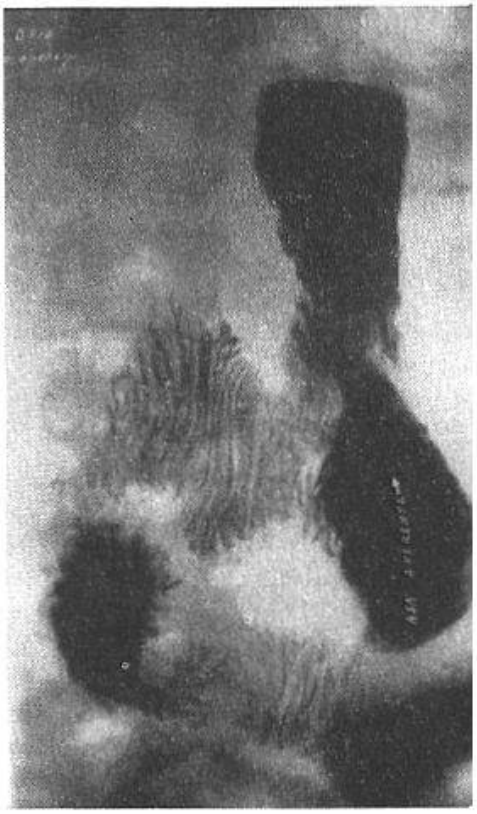

Fig. 6.

Fig. 5. Gastrectomie en «aniso». Volvulus dans la néobouche des deux anses et s de l'afférente. Syndrome sémi-occlusif. Distension, sténose et stase dans l'affér

Fig. 6. Moignon petit et haut par double gastrectomie, provoquant un dénivell accentué, stase et rétention dans l'anse afférente.

ments bilieux plus ou moins abondants. Etat général mauvais, toxémique, dés tation et dénutrition (Cont. op.).

Radiologie. Ulcère jéjuno-peptique à la néobouche. L'anse afférente qui se pr sous forme de sac, avec stase de rétention au niveau de la néobouche et une s rétraction provoquée par une périgastrojéjunite (fig. 3).

2e cas. *Invagination de l'extrémité duodénale de l'anse afférente. Syndrome chol par compression du moignon sur la papille de Vater.*

Benetite M., 53 ans. Pylorogastrectomie en isopéristaltisme pour un ulcus du pénétrant dans le pancréas, avec vaste périduodénite, ce qui oblige à mettre à vert le duodénum. Après 4 jours, légères douleurs diffuses à l'abdomen, fèces f puis hypocholie et cholurie. Après 11 jours, fièvre avec frissons, douleurs diff l'abdomen, jaunisse, hypocholie et cholurie, hépatomégalie, vésicule agrandie pable. Le traitement médical améliore le tableau, y compris la jaunisse. Au b deux semaines, nouvelle poussée fébrile avec frissons. Le traitement médical av dage améliore le syndrome. Le malade sort du service mais reste sous contrôle. A d'une nouvelle poussée du syndrome cholédocien, on se décide à une interventio urgicale. On trouve une vésicule biliaire dilatée, avec péricholécystite. Il y adhérences qui bloquent l'espace sous-hépatique. Cet espace est libéré. Le chol est dilaté; à l'incision il en sort une grande quantité de bile de couleur foncée. a pas de calculs, pas plus que dans la vésicule biliaire qui se vide dans le chol L'exploration du cholédoque révèle au niveau du tiers inférieur l'existence d'un o impossible à franchir avec un béniqué ou un hystéromètre. On immobilise la de portion du duodénum et on pratique une duodénotomie, ce qui permet de v

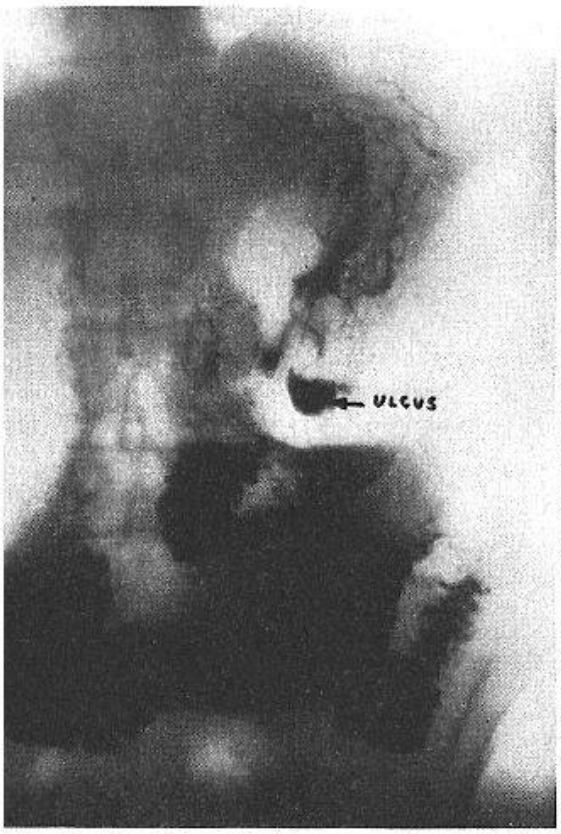

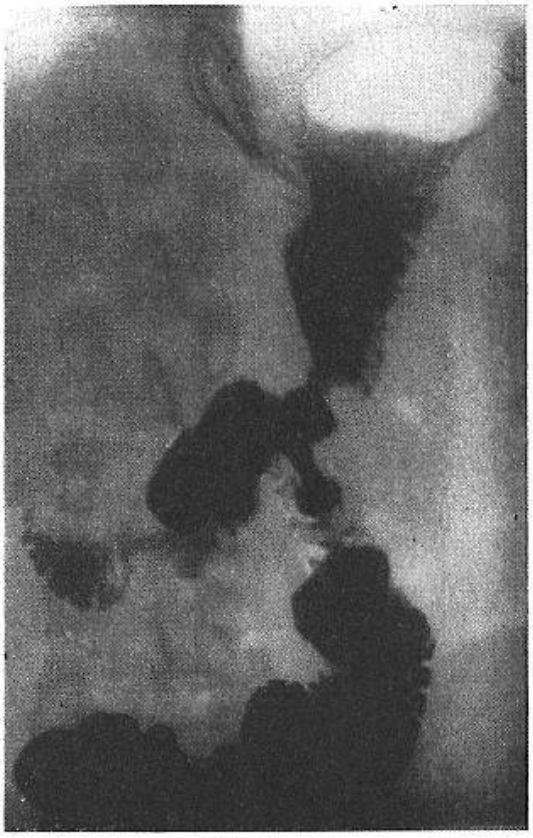

Fig. 7. Fig. 8.

. 7. Gastrectomie en «iso». Ulcère jéjuno-peptique à la néobouche (flèche). Oedème ténose de la néobouche (images lacunaires et plissement). Anse afférente hypotonique dilatée avec signes d'afférentite.

. 8. Déformation, rétrécissement et dilatation, irrégularité de la partie jéjunale l'anse afférente. Syndrome de légère sémi-occlusion. Contrôle opératoire. Brides adhérentielles dans la partie jéjunale de l'anse afférente.

obstacle a été provoqué par *l'invagination du moignon duodénal*, résultant de la ction qui a obstrué la papille de Vater. On profite de cette duodénotomie pour faire anastomose avec la vésicule biliaire (duodénocholécystotomie). Fermeture du choléue et épiplostie de protection de l'anastomose. Drainage de l'espace sous-hépatique noyen d'une canule. Un mois plus tard, le patient est en bonne voie de guérison.

e cas. *Afférentopathie par distension, stase et troubles d'évacuation de l'anse afférente. trectomie en isopéristaltisme.*

ouis C., 35 ans. Il y a 4 ans gastrectomie au HE en isopéristaltisme par suite d'un re antral. Le syndrome douloureux ulcéreux a disparu complètement. Cependant que le patient avale rapidement et abondamment. l'épigastre se détend, il a de pression et des angoisses accompagnées de nausées. S'il rote ou vomit, il ressent une leur et un malaise qu'il localise dans la zone périumbilicale, surtout à gauche en t et qui irradient à la région hépato-biliaire. L'état général s'en ressent, il a un teint , céphalalgie, vomissements.

xamen radiologique. L'anse efférente est bien visible. L'anse afférente, sous l'effet repas baryté, se dessine immédiatement un peu dilatée, ce qui indique une stase ne rétention partielle. L'angle de Treitz forme un angle aigu (flèche) (fig. 4).

e cas. *Afférentopathie par volvulus ou torsion de l'anse afférente et de l'efférente à la ouche. Syndrome obstructif* (*Cont. Op.*).

ouis S., 35 ans, a été opéré quatre mois auparavant; on avait fait une gastrectomie nisopéristaltisme pour un ulcère duodénal.

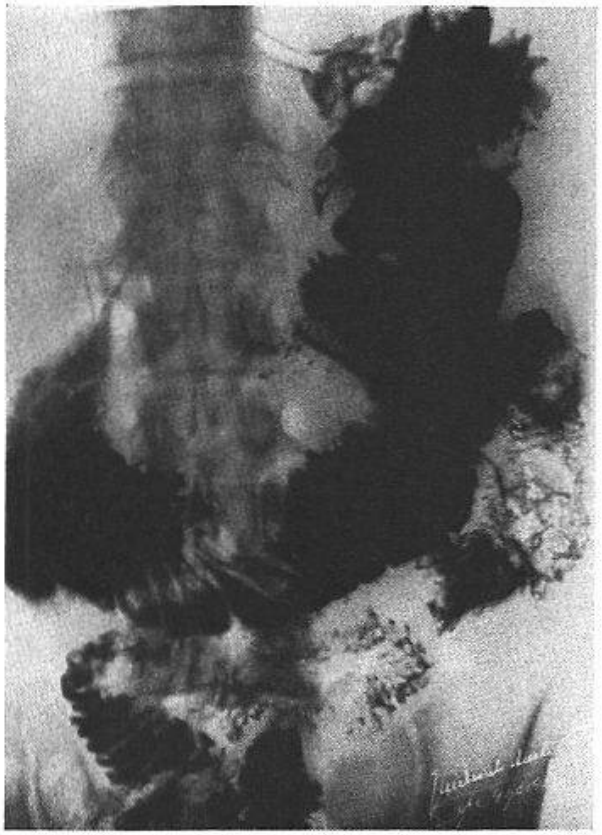

Fig. 9. Dilatation, sténose, hypotonie et troubles d'évacuation de l'anse afférente qui se présente grande, sous forme de côlon et avec des plis gros et tortueux.

Mais dès le 2e jour après l'opéra toute ingestion de liquide ou d'ali solide provoque immédiatement plénitude et une lourdeur épigast et, à certains moments, une do intense accompagnée de bruits h aériens et suivie de vomissements fois le malade les provoque, car éprouve un soulagement imm Donc un syndrome typique de struction de la néobouche, avec hydratation et désionisation c pondantes, amaigrissement, sèche, teint pâle et jaunâtre.

Examen radiologique. Pylorogas tomie en anisopéristaltisme. efférente à peine dessinée avec pa minime du repas baryté. Il doit y une obstruction incomplète. *l'anse afférente*, la plus grande part baryum ingéré passe spontanér Cette anse se dessine très dilatée des contractions péristaltiques e tipéristaltiques, elle est sensible palpation et provoque des nausée mucosographie décèle une affére En résumé, il y a rétention, processus inflammatoire et obst localisé, ce dernier dans la néobo surtout dans la zone initiale de l efférente.

A l'opération, on trouve une torsion des deux anses afférente et efférente au ni de la néobouche. Etant donné l'état général peu réjouissant du malade, on pra seulement une jéjunostomie entre le jéjunum afférent et efférent (fig. 5).

5e cas. *Rétention; stase par surélévation du moignon, petit et haut, conséquence gastrectomie; troubles d'évacuation de l'anse afférente. Syndrome d'afférentopathie.*

Bernardo O., 46 ans. Un an après une gastréctomie en «iso-» pour ulcère jéjuno tique, le malade se plaint de lourdeur, distension et angoisse après le repas, c cause un état nauséeux dans la zone périumbilicale gauche et la région cysticohépat

Examen radiologique. L'anse efférente dessinée spontanément est normale distingue parfaitement les plis muqueux. L'anse afférente dessinée spontanémer un peu dilatée; évacuation lente. On observe une certaine rétention et une légère due surtout à la surélévation du moignon, petit et haut, par suite de la double ga tomie. Cette stase est aussi due à un certain rétrécissement à la hauteur de l'ang Treitz (fig. 6).

6e cas. *Syndrome obstructif par trouble d'évacuation de l'anse afférente consécu une semisténose. Embouchure néobouche par suite d'un ulcère jéjuno-péptique et pliss adhérent.*

F. C., 42 ans. Gastrectomie du pylore en isopéristaltisme pour un ulcère duod Depuis 4 ans, le patient souffre d'un syndrome douloureux mixte provoqué p ulcère jéjuno-peptique postopératoire et par une sténose avec coliques, tiraillem hyperpéristaltisme dans la zone épigastrique. Ces douleurs se calment par vomisse

Examen radiologique. La radiographie dessine une niche ulcéreuse à la néobouche; images lacunaires à cause d'œdèmes prononcés périulcéreux. Sténose à la néobouche, peut-être en raison de brides adhérentielles. L'anse afférente se dessine dilatée; pli gros; évacuation retardée, malgré les ondes péristaltiques et antipéristaltiques accentuées (radioscopiquement). L'intervention confirme le diagnostic (fig. 7).

7e cas. *Périafférentite légèrement sténosante à cause de brides postopératoires.*

Jean F., 38 ans. Gastrectomie pour un ulcère gastroduodénal. Cinq ans après, il présente un syndrome douloureux caractérisé par de légères coliques, localisées dans la zone épigastrique et hépato-biliaire avec nausées suivies de vomissements, qui soulagent les coliques.

Examen radiologique. L'anse afférente en anisopéristaltisme est bien visible. A la hauteur de sa portion jéjunale, après l'angle de Treitz, elle se présente dilatée, irrégulière et avec plissements, ce qui fait penser à un processus adhérentiel (périjéjunite). – L'opération confirme le diagnostic (fig. 8).

8e cas. *Afférentopathie à cause de rétention, stase, dilatation, hypotonie et malaise d'évacuation de l'anse afférente.*

S. P., homme de 42 ans. Gastrectomie en «aniso-» pour ulcère duodénal. Cinq ans plus tard, douleurs légères en coliques, localisées dans la ligne moyenne, un peu vers la gauche et au-dessus de la zone ombilicale de l'angle de Treitz. D'autres fois crampes violentes avec tiraillements intestinaux, vertiges, nausées et abondants vomissements bilieux qui soulagent le malade. Ces crises aiguës se font plus fréquentes et affectent l'état du malade qui devient pâle et présente de l'asthénie physique et mentale et de l'amaigrissement.

Examen radiologique. Anse afférente: en «aniso-», dilatée. Il y a hypopéristaltisme, évacuation retardée, rétention et stase. Plis gros, tortueux, irréguliers et transversaux. Sensibilité à la palpation (fig. 9).

Conclusions

1. Les «afférentopathies» (pathologie fonctionnelle organique de l'anse mixte duodéno-jéjunale après gastro-entéro-anastomose simple ou consécutive à une gastrectomie) sont une entité parfaitement individualisée.

2. Il est donc du plus grand intérêt qu'elles soient connues et étudiées par les cliniciens et les chirurgiens.

Schlußfolgerungen

1. Es bestehen keine Zweifel, daß die «Afferentopathien» (organisch-funktionelle Pathologie der Jejunoduodenalschlinge nach einfachen Gastroenteroanastomosen oder als Folge der Gastrektomien) ein scharf abgegrenztes Syndrom darstellen.

2. Es ist deshalb wichtig, daß Internisten und Chirurgen sie kennen und studieren.

Conclusioni

1. Senza alcun dubbio le «afferentopatie» (patologia funzionale organica dell'ansa mista duodeno-digiunale dopo gastro-entero-anastomosi sem-

plice o consecutiva alla gastrectomia) sono un'entità perfettamente individualizzata.

2. È quindi di massimo interesse che esse siano conosciute dalle Cliniche e dai Chirurgi.

Conclusions

1. There is no doubt that the «afferentopathies» (organic functional pathology of the mixed duodeno-jejunal bend after a simple gastro-entero-anastomose or on following a gastrectomy) are a perfectly individualized entity.

2. Consequently it is of the greatest interest that clinics and surgeons should know them and study them.

1. *Oviedo Bustos, J. M.:* Rev. méd. Rosario **26,** No 3 (1936). – 2. *Oviedo Bustos, J. M.:* Ulcère gastrique et duodénal. Chap. 15, 612 (1936). – 3. *Oviedo Bustos, J. M.:* Duodénopathies extrabulbaires. Les afférentites. 4me travail d'adscription à la chaire de Clinique Médicale, p. 37 (1939). – 4. *Oviedo Bustos, J. M.:* Traité de Pathologie Digestive. (Bonorino Udaondo-Castex.) L'ulcère gastrique et duodénal (La vie du gastrectomisé). – 5. *Zavaleta, D. E.:* Press. méd. Argentine **33,** No 33 (1946). – 6. *Oviedo Bustos, J. M.:* Arch. argent. Maladies de l'Appareil Digestif et de la Nutrition, **16,** No 3 (1941).