

**Zeitschrift:** Bulletin der Schweizerischen Akademie der Medizinischen Wissenschaften = Bulletin de l'Académie suisse des sciences médicales = Bollettino dell' Accademia svizzera delle scienze mediche

**Herausgeber:** Schweizerische Akademie der Medizinischen Wissenschaften

**Band:** 12 (1956)

**Heft:** 1

**Artikel:** Die klinische Bedeutung der Veränderungen oxymetrisch registrierter Farbstoffkurven

**Autor:** Kaufmann, G. / Hegglin, R.

**DOI:** <https://doi.org/10.5169/seals-307245>

### **Nutzungsbedingungen**

Die ETH-Bibliothek ist die Anbieterin der digitalisierten Zeitschriften. Sie besitzt keine Urheberrechte an den Zeitschriften und ist nicht verantwortlich für deren Inhalte. Die Rechte liegen in der Regel bei den Herausgebern beziehungsweise den externen Rechteinhabern. [Siehe Rechtliche Hinweise.](#)

### **Conditions d'utilisation**

L'ETH Library est le fournisseur des revues numérisées. Elle ne détient aucun droit d'auteur sur les revues et n'est pas responsable de leur contenu. En règle générale, les droits sont détenus par les éditeurs ou les détenteurs de droits externes. [Voir Informations légales.](#)

### **Terms of use**

The ETH Library is the provider of the digitised journals. It does not own any copyrights to the journals and is not responsible for their content. The rights usually lie with the publishers or the external rights holders. [See Legal notice.](#)

**Download PDF:** 06.02.2025

**ETH-Bibliothek Zürich, E-Periodica, <https://www.e-periodica.ch>**

Aus der Medizinischen Klinik des Kantonsspitals St. Gallen  
(Chefarzt: PD Dr. R. Hegglin)

## Die klinische Bedeutung der Veränderungen oxymetrisch registrierter Farbstoffkurven<sup>1</sup>

Von R. Hegglin und G. Kaufmann

Theoretisch muß es möglich sein, nach rascher Injektion eines Farbstoffs in eine Vene den an einer andern Körperstelle beobachteten unterschiedlichen Ablauf der Farbstoffkonzentration diagnostisch zu verwenden. Wenn wir einen Blaufarbstoff (0,03 cm<sup>3</sup> 2%iges Methylenblau je kg Körpergewicht oder 15–20 mg Evans Blau in 2%iger Lösung) in die Cubitalvene injizieren und den Ablauf der Farbstoffkonzentration am Ohr mit den Photozellen des Oxymeters<sup>2</sup> registrieren, so läßt sich die aufgezeichnete Kurve folgendermaßen analysieren (Abb. 1):

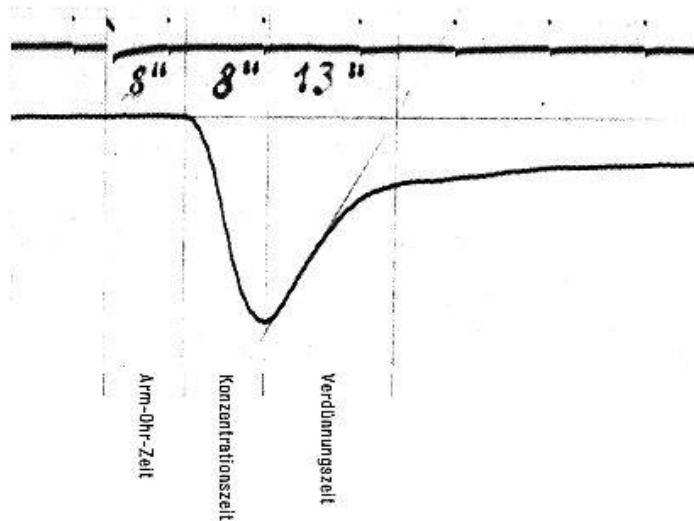


Abb. 1. 38-jähriger Mann, herzgesund. Normalkurve.

Die Zeit vom Beginn der Injektion bis zum Beginn des Kurvenabfalls ist die *Arm-Ohr-Zeit* oder *appearance time* der Angelsachsen (1,5). Die Dauer des Kurvenabfalls nennen wir *Konzentrationszeit* (*build-up time*). Das Verhältnis von Konzentrationszeit zu Arm-Ohr-Zeit beträgt im allgemeinen 1:1 oder weniger. Die Dauer des Kurvenanstiegs bezeichnen

<sup>1</sup> Die Arbeit wurde durch den Schweiz. Nationalfonds unterstützt.

<sup>2</sup> Verwendung des ATLAS-Universaloxymeters.

die Angelsachsen als *disappearance time*. Diese Zeit wird nach Wood u. Mitarb. (1, 5) konstruiert durch Verlängerung der Geraden im aufsteigenden Schenkel bis zur Basislinie. Wir haben sie *Verdünnungszeit* genannt. Ihr Verhältnis zur Konzentrationszeit bzw. zur Arm-Ohr-Zeit überschreitet 2:1 nicht, sofern nicht besondere Bedingungen vorliegen (siehe unten).

Die *Kurvenform* wird in erster Linie durch die Kreislaufzeit bestimmt. Lange Kreislaufzeiten, wie wir sie bei der Herzinsuffizienz finden, führen in der Regel zu einer gleichsinnigen Verlängerung der Arm-Ohr-Zeit, der Konzentrations- und Verdünnungszeit, ohne die gegenseitige Proportion wesentlich zu verschieben. Es gibt daher eine typische, mehr oder weniger symmetrische *Herzinsuffizienzkurve* (Abb. 2). Bei einer mäßigen Ver-

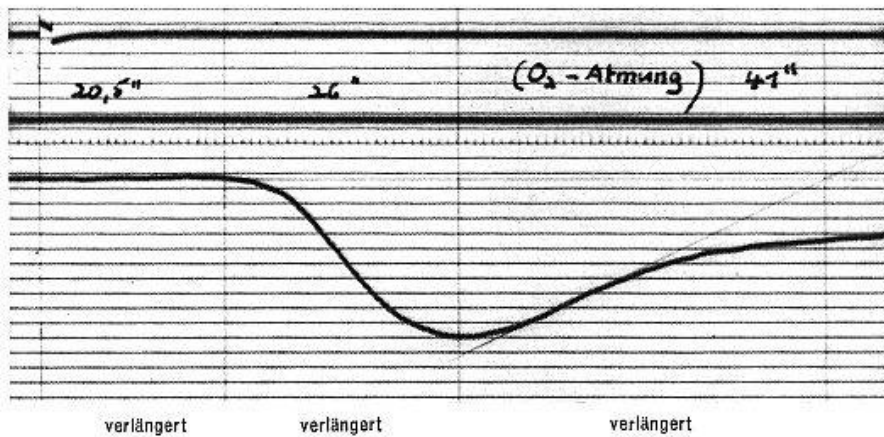


Abb. 2. 62jährige Frau. Mittelschwere Herzinsuffizienz.

längerung der Arm-Ohr-Zeit auf 20,5 sec (Normalbereich 8–13 sec) betragen die Konzentrations- und die Verdünnungszeit 26 bzw. 41 sec. Bei einer stärkeren Verlängerung der Arm-Ohr-Zeit steigen auch die andern Zeiten entsprechend an, was sich in einer zunehmenden Verflachung der Kurve auswirkt (Abb. 3).

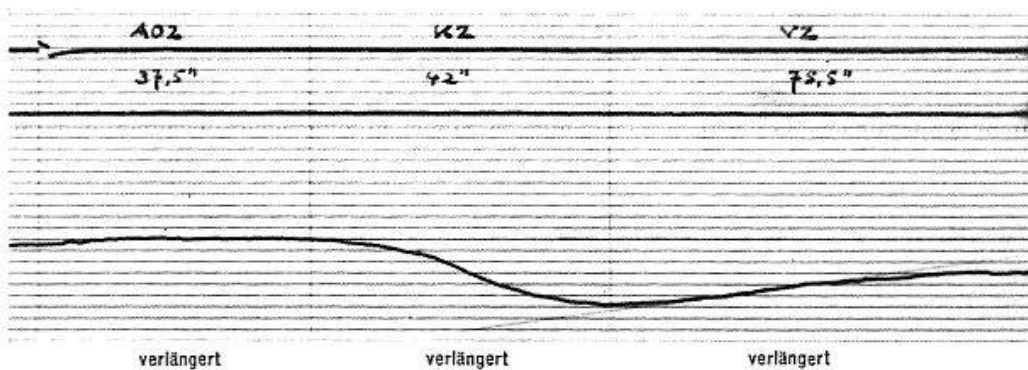


Abb. 3. 59jähriger Mann. Schwerste *Herzinsuffizienz* ohne Klappeninsuffizienz.

Verkürzte Kreislaufzeiten, wie sie bei Hyperthyreose und vegetativer Dystonie vorkommen, liefern steile und schmale Kurven (Abb. 4). Bei funktionellen kardiovaskulären Störungen kommt dieser Kurvenform eine augenfällige differentialdiagnostische Bedeutung zu.

Die Kreislaufzeit und damit die Form der Farbstoffkurve stehen in enger Beziehung zu andern Zirkulationsgrößen. Nach einer modifizierten Formel von Vierordt (2) ist

$$\text{Zirkulationszeit} = k \cdot \frac{\text{zirkulierende Blutmenge}}{\text{Herzminutenvolumen}}$$

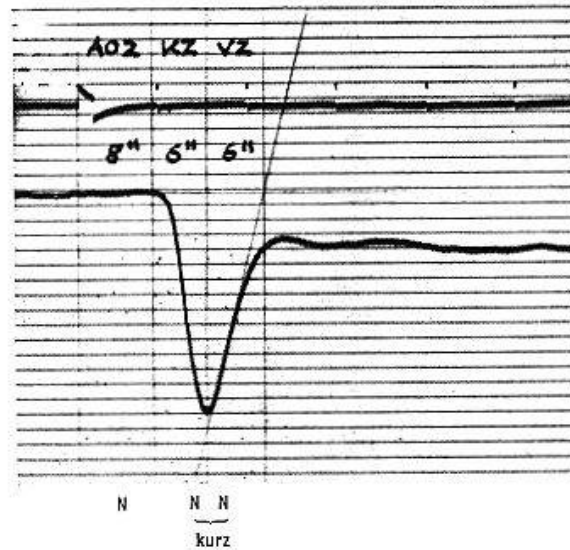


Abb. 4. 30jährige Frau. Vegetative Dystonie.

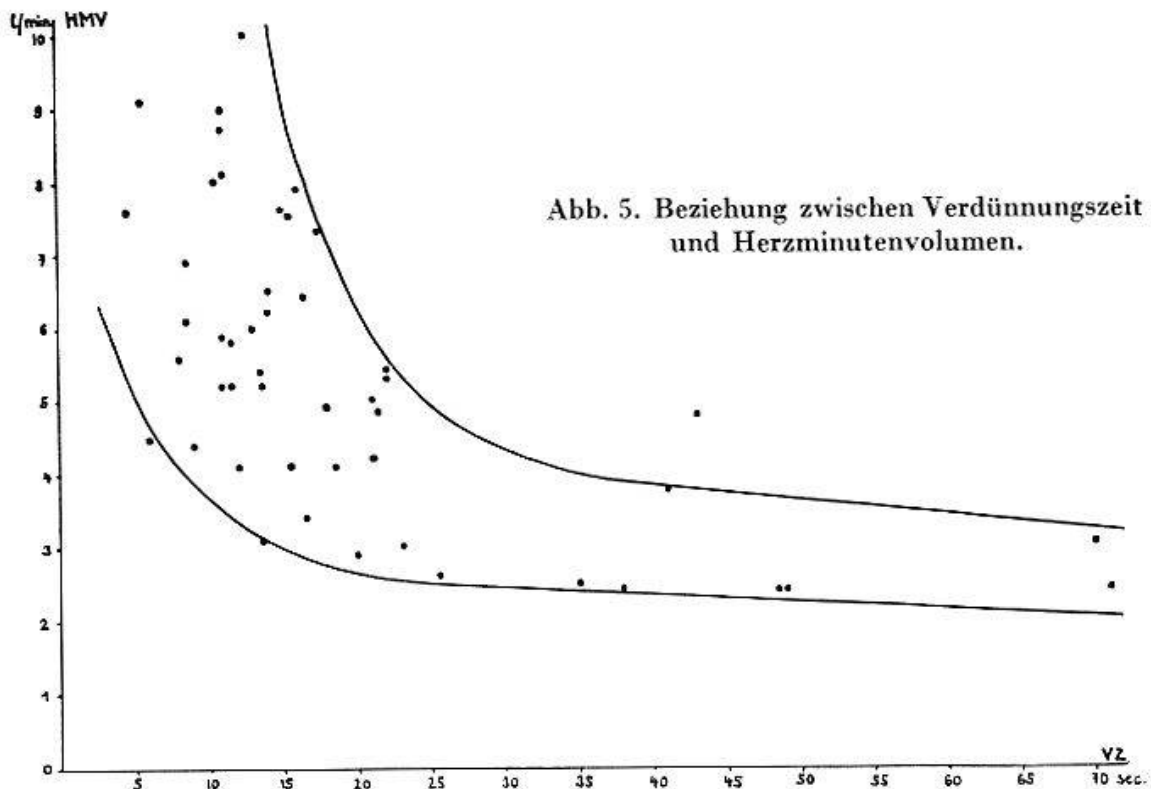


Abb. 5. Beziehung zwischen Verdünnungszeit und Herzminutenvolumen.

In 50 Fällen haben wir zirkulierende Blutmenge und Herzminutenvolumen mit der Farbstoffmethode bestimmt (4). Die oxymetrisch gemessenen Zeiten sind willkürlich gewählte Ausschnitte aus der gesamten mittleren Zirkulationszeit. Dennoch besteht z. B. eine eindeutige Beziehung zwischen Verdünnungszeit und Herzminutenvolumen (Abb. 5). Bei Herzinsuffizienz geht bekanntlich die verlängerte Kreislaufzeit in der Regel mit einem kleinen Herzminutenvolumen und einer erhöhten zirkulierenden Blutmenge einher. Andererseits führt die Erhöhung der zirkulierenden Blutmenge *an sich*, bei gleichsinnigem Anstieg des Herzminutenvolumens, zu keiner Abflachung der Farbstoffkurve. Dies illustriert das Beispiel eines Patienten mit vergrößerter zirkulierender Blutmenge von 7,1 l bei *Morbus Paget* (Abb. 6). Wir finden hier keinerlei Charakteristika der Herzinsuffizienz.

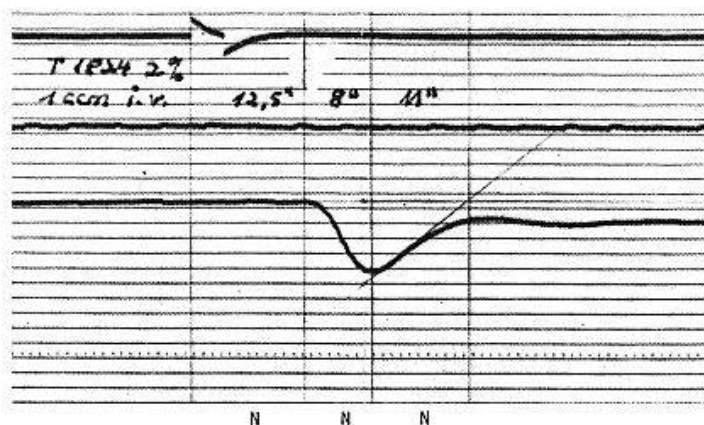


Abb. 6. 75jähriger Mann. *M. Paget* (zirk. Blutmenge 7,1 l).

Nun gibt es von dieser allgemeinen Gesetzmäßigkeit zahlreiche Abweichungen.

1. Die *Konzentrationszeit* kann länger dauern als die Arm-Ohr-Zeit. Unter insgesamt 236 Beobachtungen fanden wir 22 Fälle mit diesem Verhalten, fast alle Patienten mit Herzversagen. Beim ausgeprägtesten Beispiel war die Konzentrationszeit mehr als doppelt so lang wie die Arm-Ohr-Zeit; es handelte sich um eine autoptisch verifizierte Knopflochstenose und Insuffizienz der Mitralklappe. Möglicherweise bewirkte hier die hochgradige Stenose eine verzögerte Farbstoffpassage.

2. Durch eine Deformierung des absteigenden Kurvenschenkels läßt sich ein *Rechts-links-Shunt* einwandfrei diagnostizieren (5): die Arm-Ohr-Zeit erscheint erheblich verkürzt, weil ein Teil des Blutes die Abkürzung über den Shunt nimmt und der Farbstoff, der den normalen Weg fließt, erst später erscheint. Dieses Verhalten zeigt die Kurve eines 14jährigen Mädchens mit operierter Fallotscher Pentalogie (Abb. 7).

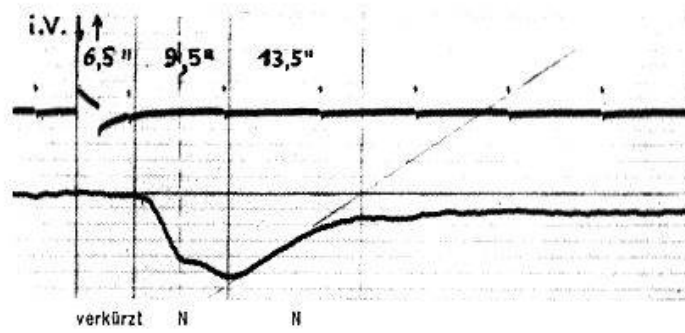


Abb. 7. 14jähriges Mädchen. Fallotsche Pentologie (operiert).

3. Die *Verdünnungszeit* kann abnorm verlängert sein. Als normales Verhalten haben wir postuliert, daß die Verdünnungszeit nicht mehr als das Doppelte der Konzentrationszeit bzw. der Arm-Ohr-Zeit betragen dürfe. Wenn wir unsere Fälle *ohne Herzfehler* in ein Diagramm eintragen, so zeigt sich, daß das Verhältnis von Verdünnungszeit zu Arm-Ohr-Zeit zwischen 0,7 und 2,0 liegt (Abb. 8). Das gilt auch noch für den extremsten Fall von Herzinsuffizienz mit einer Arm-Ohr-Zeit von 38 und einer Verdünnungszeit von 75 sec. Von 187 Beobachtungen liegen nur 2 Fälle aus nicht-erklärlichen Gründen außerhalb des Normalbereiches.

Anders liegen die Verhältnisse, wenn wir unsere Beobachtungen mit *Vitien* in gleicher Weise aufzeichnen (Abb. 9). Bei den reinen Aorten- und Mitralstenosen sowie den meisten Fällen mit Aorteninsuffizienz sind die zeitlichen Beziehungen nicht verändert, dagegen liegen fast alle Fälle mit Mitralinsuffizienz, ein Fall mit Tricuspidalinsuffizienz, einige Aorten-

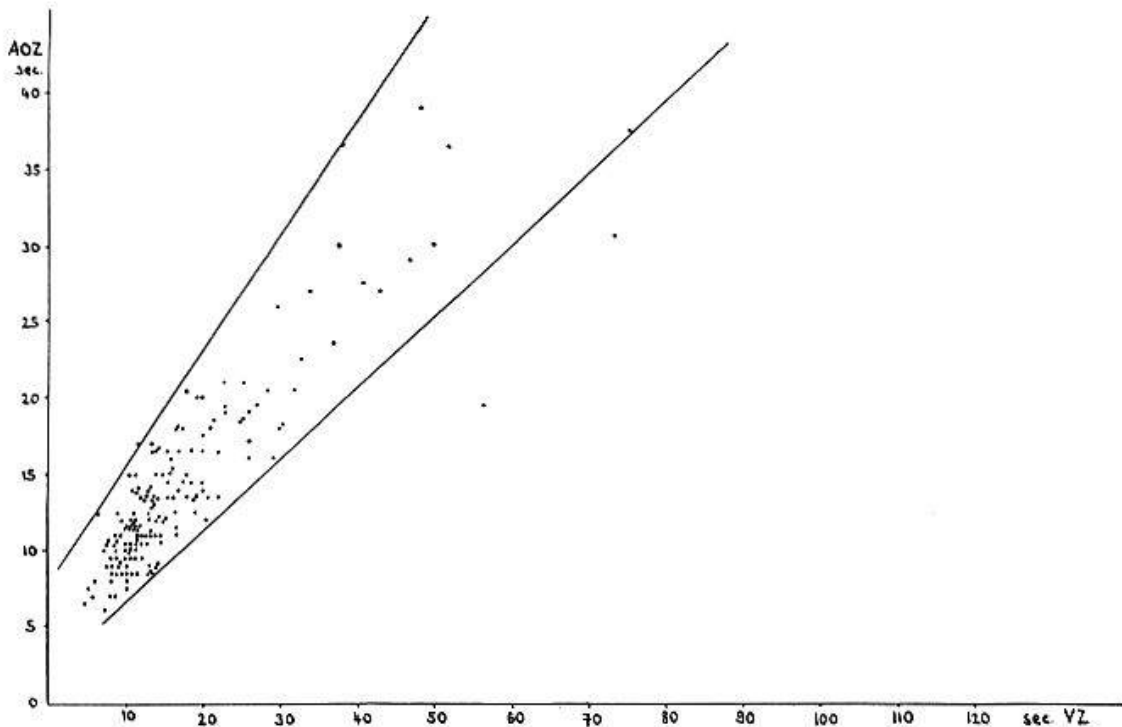


Abb. 8. Beziehung zwischen Arm-Ohr-Zeit und Verdünnungszeit ohne Herzfehler.



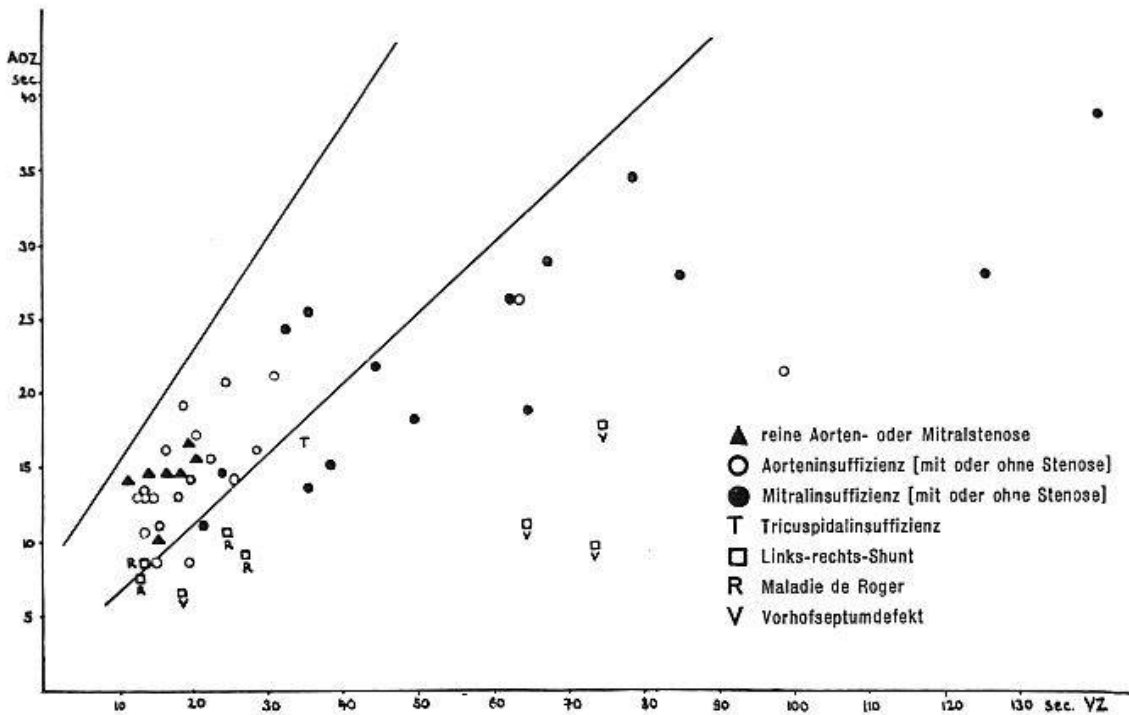


Abb. 9. Beziehung zwischen Arm-Ohr-Zeit und Verdünnungszeit bei Herzfehlern.

insuffizienzen sowie sozusagen alle Kranke mit Links-rechts-Shunt außerhalb des Normalbereiches, d. h. in diesen Fällen ist die Verdünnungszeit im Verhältnis zur Arm-Ohr-Zeit verlängert, die Farbstoffkurve wird völlig *asymmetrisch*. Auffallend ist besonders das unterschiedliche Verhalten der Aorten- und der Mitralinsuffizienzen. Am ausgesprochensten war die Verzögerung des Kurvenanstiegs bei mehreren Fällen von kombinierten Mitralvitien und bei Vorhofseptumdefekt. Wir zeigen Ihnen einige entsprechende Beispiele:

a) *Mitralstenose und -insuffizienz* bei einem 42jährigen Mann mit gleichzeitiger ausgesprochener Herzinsuffizienz und allgemein stark verlängerten Zeiten (Abb. 10). Die Verdünnungszeit ist deutlich relativ verlängert.

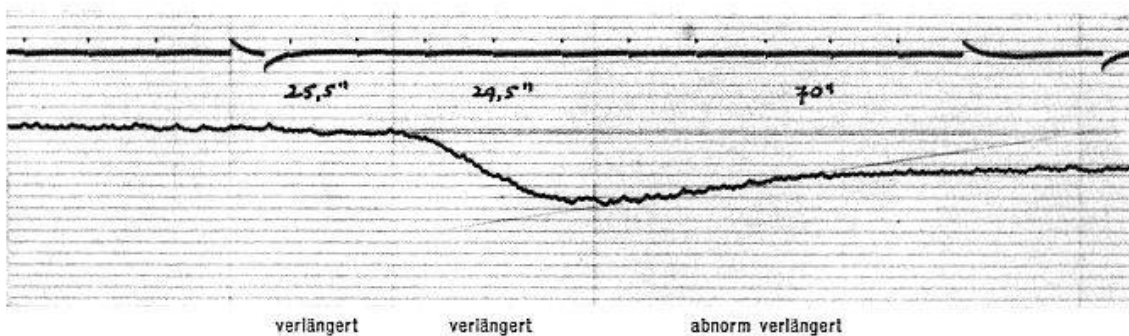


Abb. 10. 42jähriger Mann. Mitralstenose und -insuffizienz, dekomponiert.

b) Eine *relative Mitralinsuffizienz* ohne Herzversagen mit normaler Arm-Ohr-Zeit und mäßiger Verlängerung der Verdünnungszeit bei einem 68jährigen Hypertoniker (Abb. 11).

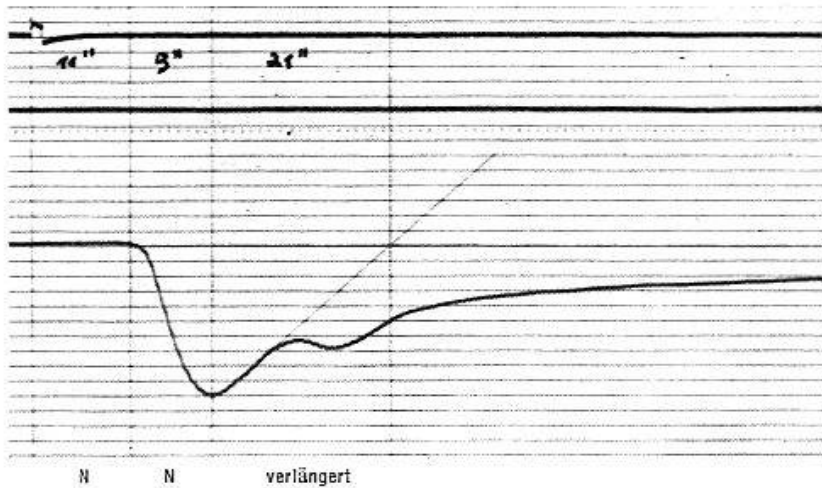


Abb. 11. 68jähriger Mann. Relative Mitralinsuffizienz (kompensiert).

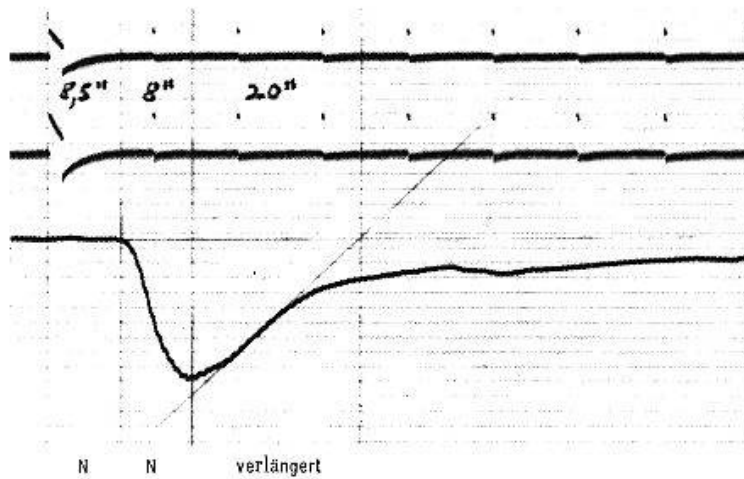


Abb. 12. 21jährige Frau. Aortenstenose und -insuffizienz (kompensiert).

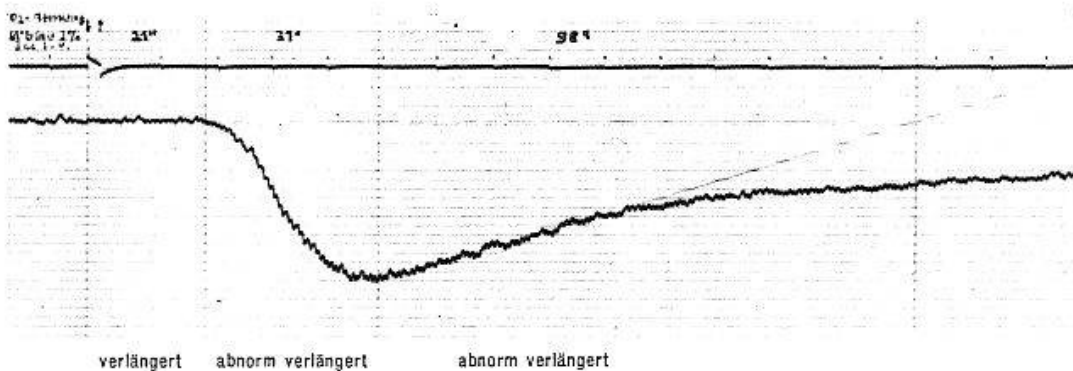


Abb. 13. 65jähriger Mann. Herzinsuffizienz bei hochgradigem Aortenaneurysma mit Aorteninsuffizienz.

c) Eine *Aortenstenose und -insuffizienz* ohne Herzinsuffizienzzeichen, mit normaler Arm-Ohr-Zeit, aber wiederum verlängerter Verdünnungszeit bei einer 21jährigen Frau (Abb. 12).

d) Ein 65jähriger Mann mit Herzinsuffizienz (verlängerte Arm-Ohr-Zeit) und einem *hochgradigen Aortenaneurysma mit Aorteninsuffizienz*



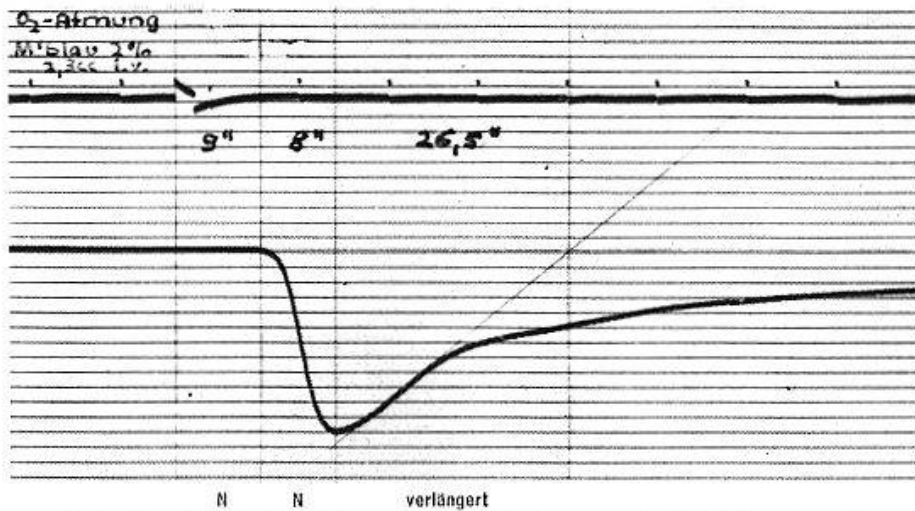


Abb. 14. 35jähriger Mann. Ventrikelseptumdefekt (Morbus Roger).

zeigte eine abnorme Verlängerung sowohl der Konzentrations- wie der Verdünnungszeit (Abb. 13). Beides dürfte mit der Ausweitung der Aorta in Zusammenhang stehen.

e) Bei einem 35jährigen Mann mit kompensiertem *Morbus Roger* ist die Verdünnungszeit 3mal länger als die Konzentrationszeit (Abb. 14).

f) Besonders signifikant ist die Verlängerung der Verdünnungszeit bei einer 52jährigen Frau mit einem durch Katheterismus nachgewiesenen *Vorhofseptumdefekt* nach erfolgreicher Behandlung der Herzinsuffizienz. Die Konzentrationszeit ist normal, die Verdünnungszeit (bei Untersuchung im Stehen) fast 6mal so lang (Abb. 15).

Die Erklärung für die verlängerten Verdünnungszeiten ist einfach: der Farbstoff weicht durch den Shunt oder durch die insuffiziente Klappe teilweise aus, um sich verspätet dem zum Ohr fließenden Blut wieder beizumischen.

Aus dem Ausmaß dieser Verzögerung lassen sich annäherungsweise *quantitative* Angaben über den Grad des Shunts oder der Klappeninsuffizienz machen. Berechnungen des Rückstromes bei Klappeninsuffizienzen wurden von *Korner* und *Shillingford* (4) angestellt, allerdings

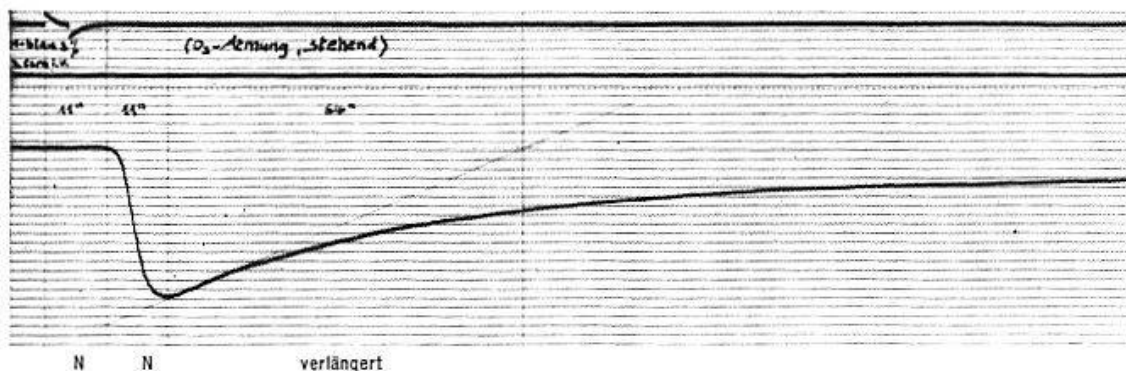


Abb. 15. 52jährige Frau. Vorhofseptumdefekt.

meistens bei direkter Injektion des Farbstoffes in re. Vorhof oder A. pulmonalis. Bei Patienten mit Links-rechts-Shunt haben *Broadbent* und *Wood* (1) die Farbstoffkurven mit den gasanalytischen Resultaten des Herzkatheterismus verglichen und eine empirisch ermittelte Beziehung angegeben. Sie zeigten, daß die Diagnose eines Links-rechts-Shunt allein aus der Farbstoffkurve weniger eindeutig ist als diejenige eines Rechts-links-Shunt.

Nach ihren Zahlen errechneten wir für die unter f) erwähnte Patientin einen Links-rechts-Shunt von 45% bei Rückenlage; die Untersuchung mit Herzkatheterismus durch *A. Bühlmann* in der Medizinischen Poliklinik Zürich ergab 40%.

*Zusammenfassend* läßt sich sagen, daß bei den Farbstoffkurven die Kurvenform wichtige diagnostische Hinweise zu geben vermag. Die Veränderungen sind so charakteristisch, daß man von typischen Kurven bei Herzinsuffizienz, vegetativer Dystonie, Rechts-links-Shunt, Links-rechts-Shunt und Klappeninsuffizienz sprechen kann.

1. *Broadbent, J. C., und Wood, E. H.*: *Circulation* (N. Y.) 9, 890 (1954). – 2. *Cournand, A., Lequime, J., und Regniers, P.*: *L'insuffisance cardiaque chronique*. Masson. Paris 1952. – 3. *Kaufmann, G., und Hegglin, R.*: *Cardiologia* (Basel) (1956) (im Druck). – 4. *Korner, P. I., und Shillingford, J. P.*: *Clin. Sci.* 14, 553 (1955). – 5. *Swan, H. J. C., Zapata-Diaz, J., und Wood, E. H.*: *Circulation* (N. Y.) 8, 70 (1953).

#### *Résumé*

L'on peut dire en résumé que dans les courbes colorées, la forme des courbes donne déjà des indications importantes pour le diagnostic. Ces modifications sont si caractéristiques, que l'on peut parler de courbes typiques pour une insuffisance cardiaque, une dystonie neuro-végétative, un shunt gauche-droit, ou au contraire un shunt droit-gauche, ou encore d'insuffisances valvulaires.

#### *Riassunto*

Riassumendo si può dire che la forma del tracciato nelle curve colorimetriche può dare importanti indicazioni diagnostiche. Le alterazioni sono così caratteristiche che si può parlare di curve tipiche per l'insufficienza cardiaca, la distonia vegetativa, il «shunt» sinistra-destra e destra-sinistra e l'insufficienza valvolare.

#### *Summary*

In conclusion it may be said that the shape of the curves in these dyestuff curves may provide important diagnostic information. The changes are so characteristic that it is possible to speak of a typical curve for cardiac insufficiency, vegetative dystonia, left-right shunt, and valvular insufficiency.