

Zeitschrift: Bulletin der Schweizerischen Akademie der Medizinischen Wissenschaften = Bulletin de l'Académie suisse des sciences médicales = Bollettino dell' Accademia svizzera delle scienze mediche

Herausgeber: Schweizerische Akademie der Medizinischen Wissenschaften

Band: 12 (1956)

Heft: 3-4

Artikel: Indikatione der Splenektomie

Autor: Moeschlin, S.

DOI: <https://doi.org/10.5169/seals-307257>

Nutzungsbedingungen

Die ETH-Bibliothek ist die Anbieterin der digitalisierten Zeitschriften. Sie besitzt keine Urheberrechte an den Zeitschriften und ist nicht verantwortlich für deren Inhalte. Die Rechte liegen in der Regel bei den Herausgebern beziehungsweise den externen Rechteinhabern. [Siehe Rechtliche Hinweise.](#)

Conditions d'utilisation

L'ETH Library est le fournisseur des revues numérisées. Elle ne détient aucun droit d'auteur sur les revues et n'est pas responsable de leur contenu. En règle générale, les droits sont détenus par les éditeurs ou les détenteurs de droits externes. [Voir Informations légales.](#)

Terms of use

The ETH Library is the provider of the digitised journals. It does not own any copyrights to the journals and is not responsible for their content. The rights usually lie with the publishers or the external rights holders. [See Legal notice.](#)

Download PDF: 30.01.2025

ETH-Bibliothek Zürich, E-Periodica, <https://www.e-periodica.ch>

Aus der medizinischen Klinik, Bürgerspital Solothurn
 Chefarzt: PD. Dr. S. Moeschlin

Indikationen der Splenektomie

Von S. Moeschlin

I. Vorbemerkungen

Die Indikationen zur Splenektomie haben vor allem durch die Fortschritte der hämatologischen und immunologischen Diagnostik in den letzten Jahren eine schärfere Abgrenzung und auch Erweiterung erfahren. Bevor wir uns den einzelnen Indikationen zuwenden, wollen wir uns die Frage stellen, ob die Milz ohne wesentliche Folgen für den betreffenden Patienten entfernt werden darf. Diese Frage ist absolut zu bejahen. Die Milz stellt vor allem eine große Lymphdrüse und eine der ausgedehntesten reticuloendothelialen Apparate des Organismus dar, welche aber weitgehend durch das übrige RES ersetzt werden kann.

a) Normale Funktionen der Milz

1. Produktion von Lymphocyten.
2. Entfernung defekt gebildeter oder überalteter Zellen.
3. Produktion von Antikörpern.
4. Elimination von durch Immunkörper geschädigten Zellen.
5. Beschränkte Reservoirfunktionen für Thrombocyten und Leucocyten.

Beim Menschen hat die Milz keine Blutreservoirfunktionen wie bei gewissen Tieren. Auch die von *Rein* seinerzeit postulierte Produktion des sogenannten «Hypoxilienins», eines strophanthinähnlichen Stoffes, welcher das Herz anregen soll, hat sich nach neueren Untersuchungen nicht bestätigt.

b) Ausfallerscheinungen der Milz

Es ist erstaunlich, wie gut man eigentlich ohne Milz leben kann. Die einzige deutliche Veränderung, die man bei Splenektomierten feststellen vermag, ist das Auftreten von *Howell-Jolly-Körperchen* in den Erythrocyten und manchmal eine etwas herabgesetzte Fähigkeit zur

Bildung von Antikörpern; Splenektomierte zeigen z. B. nach der Impfung mit Typhusvaccine einen niedrigeren Antikörpertiter als normale Kontrollpersonen. Splenektomierte Tiere zeigen ebenfalls eine Erniedrigung der auftretenden Impftiter. Die übrigen Veränderungen, die in Abb. 1 zusammengestellt sind, haben keine praktische Bedeutung.

Asplenie	{	Splenektomie Milzatrophy (Sprue) congen. Fehlen
Symptome	{	1. Howell-Jolly ○ 2. Siderozyten ⊙ (Mc Fadzean 1947) 3. Targetzellen ⊕ (Singer 1941) 4. O Diameter ↑, FJ ↓, Osmot. Rest. ↑ 5. AK-Produktion ↓ (6. Ermüdbarkeit? Hyposilienin [Rein], nicht bestätigt)

Abb. 1.

Die Howell-Jolly-Körperchen sind eventuell von diagnostischer Bedeutung, da ihr eventuelles Wiederverschwinden bei Splenektomierten, wie wir dies wiederholt selber feststellen konnten, darauf hinweist, daß sich eine Nebenmilz entwickelt oder Lymphdrüsen zu kompensatorischen Milzen umgewandelt haben. Howell-Jolly-Körperchen fanden wir in ganz vereinzelt Exemplaren mit dem Phasenmikroskop auch beim normalen Menschen. Es erscheint uns deshalb wahrscheinlicher, daß diese Zellen durch eine normal funktionierende Milz fortlaufend aus dem Blutstrom abfiltriert werden, und daß es sich also bei den Howell-Jolly-Körperchen nicht um eigentliche, durch eine Asplenie ursächlich hervorgerufene Fehlbildung der Erythrocyten handelt, wie dies von vielen Autoren angenommen wird (z. B. *Heilmeyer*). Auch die Parabioseversuche mit Tieren, bei denen nur eine Milz entfernt wird, sind hierfür nicht beweisend, da man mit Isotopen zeigen kann, daß bei Parabiose-tieren nicht nur humorale Stoffe, sondern auch direkt die Blutzellen selbst von einem Tier zum andern übergehen.

c) Überfunktion der Milz oder Hypersplenismus

Da viele Indikationen zur Milzexstirpation auf Grund eines Hypersplenismus vorgenommen werden, müssen wir hier wenigstens ganz kurz auf diesen Begriff eingehen. Unter *Hypersplenismus* versteht man ein klinisches Zustandsbild, das die folgenden Symptome aufweist (Tab. 1).

Wir sind an anderer Stelle (Helv. med. Acta 1956) ausführlicher auf

Tab. 1. Hypersplenismussymptome.

1. Splenomegalie
2. Cytopenie eines oder mehrerer Systeme
3. Knochenmarkshyperplasie mit Zunahme der unreifen Vorstufen
4. Splenektomieerfolg
5. Bei Jugendlichen eventueller Hypogenitalismus und verzögerte Reifung
6. Eventuelles Auftreten von Beingeschwüren, die nach der Splenektomie verschwinden

dieses Syndrom eingegangen, so daß wir uns hier kurz fassen können. Zur Erklärung der Hypersplenie wurden sehr verschiedene Theorien herangezogen, die in Abb. 2 zusammengefaßt sind. Die Erklärung geht aus dem Text der Abbildung hervor. Die zahlreichen experimentellen Arbeiten, die in der folgenden Tab. 2 zusammengestellt sind, haben keinen sicheren Beweis für das Vorliegen eines knochenmarkhemmenden Hormons gebracht. Es ist möglich, daß ein solches in einzelnen Fällen produziert wird, die meisten Veränderungen im Blut und Knochenmark lassen sich aber zwangslos aus der Annahme einer erhöhten *Sequestrationsfunktion* solcher hypersplenischen Milzen und zum Teil auch durch die Produktion von gegen die Blutzellen selbst gerichteten Antikörpern (Autoantikörper) erklären. (Für Einzelheiten siehe unsere Ausführungen über den Hypersplenismus, *Helv. med. Acta* 1956.)

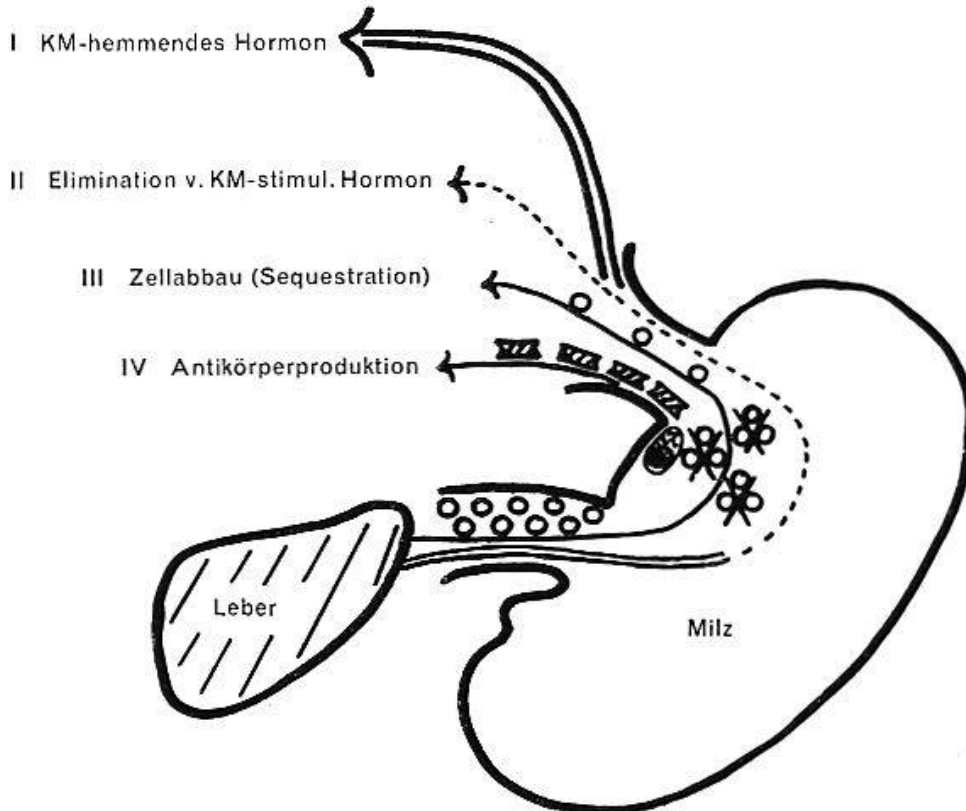


Abb. 2. Darstellung der verschiedenen Erklärungsversuche des Hyperspleniemechanismus. Näheres siehe Text und unsere Arbeit «Hypersplenismus» (*Helv. med. Acta* 1956).

Tabelle 2. Übersicht der experimentellen Arbeiten

1. Milzextrakte	{ normale hypersplenische (o sichere Befunde)
2. Experimentelle Hypersplenie	Methylcellulose (Hueper, Palmer) Östrogene (Moretti) Tbc. lienis (Doan, Kissmeyer) Anti-Milz-Serum (Flexner)
3. Milz-Venen-Unterbindung	(o sichere Befunde) (Altmann, Bock, Jombres, Kissmeyer, Lauda, Ruhstroth, Wollheim)
4. Umgehung des Leberkreislaufs	Milz-Venen-Unterbindung Anastomose mit V. renalis (Mathé, Silberstein)

d) Bildung von gegen die Blutzellen selbst gerichteten Antikörpern («Autoantikörper»)

In den letzten Jahren hat die Immunohämatologie sehr große Fortschritte gemacht, und man hat erkannt, daß die Milz sowohl für die Erythrocyten (Dameshek) als auch gegen die Thrombocyten (Harrington) und Granulocyten (Moeschlin, 1952) Antikörper zu bilden vermag. Im Prinzip können wir uns den Vorgang schematisch folgendermaßen vorstellen (s. Abb. 3). In allen diesen Fällen wird also das Protein der Blutzellen durch irgendein Hapten so verändert, daß es antigene Eigenschaften annimmt, wobei sich die entstehenden Antikörper ähnlich wie

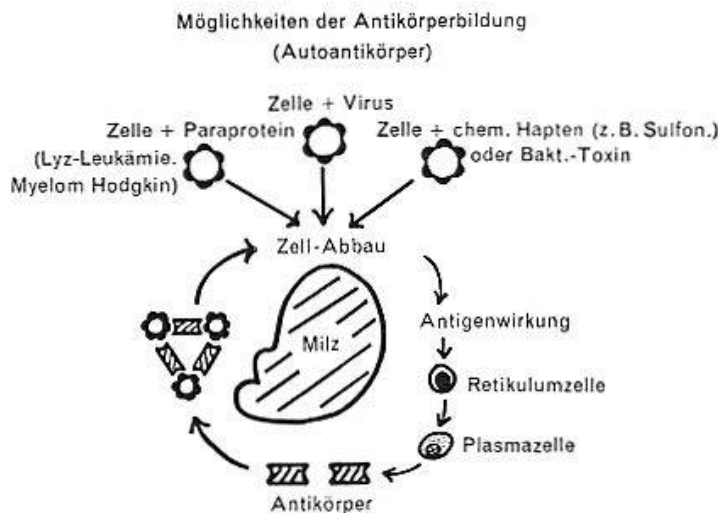


Abb. 3. In der schematischen Darstellung sind die Möglichkeiten der Antikörperentstehung dargestellt. Prinzipiell kann sowohl ein chemisches Hapten als auch ein Virus oder Paraprotein sich mit den Blutzellen verbinden und durch die erfolgte Veränderung des Zellproteins eine Antigenwirkung entfalten. So kann es in gewissen Fällen zur Bildung von «Autoantikörpern» gegen die eigenen Blutzellen kommen, welche nun noch vermehrt in der Milz abgebaut werden, wodurch diese allmählich immer mehr hypertrophiert und auch immer mehr Antikörper bildet und Zellen zerstört. So steigert sich der Prozeß im Sinne eines Circulus vitiosus immer mehr und mehr.

im *Caveltischen* Versuch mit den Nierenzellen und dem Streptokokkentoxin jetzt auch gegen die Blutzellen selbst richten.

Für den Nachweis der Antikörper stehen uns prinzipiell die folgenden Möglichkeiten zur Verfügung (Tab. 3).

Tabelle 3. Nachweis von Blutzell-Antikörpern (AK).

1. In vitro:	a) komplette AK	{ Agglutinationstest Lysis Test
	b) inkomplette AK	
		Coombs-Teste (Erythrocyten) Coombs-Consumption Test (Leukocyten) (siehe <i>Steffen; Moeschlin</i> und <i>Butler</i>)
2. In vivo:	(komplette und inkomplette AK) Transfusionsversuche, Tierinjektionen (z. B. Kaninchen; Vorsicht in Bewertung)	

Die durch solche Antikörper hervorgerufenen hämolytischen Erkrankungen, wie *erworbene hämolytische Anämien*, sogenannte *idiopathische Thrombocytopenien* und gewisse *Immunoleukopenien* sind heute eine sehr wichtige Indikation zur Durchführung der Splenektomie geworden!

Nach diesen erläuternden Ausführungen über die eigentlichen Hintergründe der Splenektomie wollen wir uns den einzelnen Indikationsgebieten zuwenden.

II. Indikationen zur Splenektomie

Die Indikationsstellung zur Splenektomie ist in den meisten Fällen eine relative, d. h. es bedarf eines genauen Abwägens durch einen hämolytisch geschulten Internisten, ob im gegebenen Fall die Splenektomie wirklich indiziert ist oder ob therapeutisch andere Maßnahmen in Betracht kommen. Die *absolute Indikation* zur Splenektomie ist viel seltener. Vor jeder Splenektomie sollten prinzipiell die folgenden Untersuchungen durchgeführt werden (Tab. 4).

Tabelle 4. Untersuchungen vor der Splenektomie

1. *Genaues Blutbild* mit Reticulocyten und Thrombocyten
2. *Sternalpunktion*
3. *Milzpunktion*, wenn hierfür keine Kontraindikation vorliegt (hämorrhagische Diathese, erhöhter portaler Druck)
4. Eventuell *Nachweis von Antikörpern* (Coombs-Test direkt und indirekt; eventuell Thrombocyten- und Leukocytenagglutinine)
5. Eventuell *Bestimmung der Überlebensdauer* mit chrommarkierten Erythrocyten

Die letztere Maßnahme ist besonders wichtig bei der Überprüfung der Frage, ob z. B. bei neoplastischen Milzen oder z. B. bei Myelo-Osteosklerosen eine vergrößerte Milz trotz der sonst hier negativen Indikation entfernt werden soll oder nicht.

In der folgenden Tab. 5 haben wir die verschiedenen Indikationen zu-

sammengestellt, wobei natürlich auch unter den sogenannten absoluten relative vorkommen.

Tabelle 5. Übersicht der Splenektomie-Indikationen

I. Relative Splenektomie-Indikationen

1. Familiär kongenitaler hämolytischer Icterus
2. Morbus Cooley
3. Drepanocytose
4. Marchiafava
5. Erworbene hämolytische Anämie

II. Absolute Splenektomie-Indikationen

1. Ausgesprochene Hypersplenien
2. Isolierte Milztuberkulose
3. Milz-Venen-Thrombose
4. Chirurgische Indikationen

Besprechen wir hier kurz die einzelnen wichtigsten Gruppen.

I. Relative Indikationen

a) *Familiäre hereditäre hämolytische Anämie.* Diese durch einen kongenitalen Defekt der Erythrocyten mit erniedrigter osmotischer Resistenz und einer verkürzten Lebensdauer der Sphärocyten von nur ca. 20 Tagen wohl charakterisierte Erkrankung kann klinisch sehr verschieden stark ausgeprägt sein. Von Fällen mit nur zeitweise leicht erhöhtem Serumbilirubin und mäßig erhöhten Reticulocytenwerten, bis zu den schwersten Bildern mit ausgeprägtem Icterus, großer Milz und schwerster Anämie, gibt es alle Übergänge. So ist auch die Indikationsstellung sehr vom klinischen Verlauf abhängig. Eine Indikation zur Splenektomie ist im allgemeinen nur bei voll ausgeprägten Fällen nötig, d. h. bei Anämie, Icterus, Müdigkeit und sich häufig wiederholenden Schüben. Eine weitere Indikation bilden alle Fälle mit verzögerter Genitalentwicklung, wo durch die Anämie und die Erkrankung diese verzögert oder sogar erst nach dem 20. Altersjahr auftritt. Eine weitere Indikation bilden auch die seltenen Fälle mit Beingschwüren, wie man sie auch bei Milztumoren anderer Genese gelegentlich sehen kann und für die wahrscheinlich mehr Verschlechterungen der Bein-zirkulation durch Kompression der V. cava oder durch den großen, von der Milz abgezweigten Blutstrom als hormonale Störungen in Frage kommen.

Die Erfolge der Operationen sind nach unseren Erfahrungen in ca. 80 bis 90% der Fälle gut. In vereinzelt Fällen geht die Hämolyse, wenn auch weniger stark, weiter und wird wahrscheinlich von der Leber (*Gripwall*) oder in anderen Fällen durch eine Nebenmilz oder sich sekundär zu solchen umwandelnden Lymphdrüsen bedingt. In den übrigen Fällen geht aber die gesteigerte Hämolyse und Blutbildung weitgehend

zurück, die Sphärocytose bleibt aber in einem Teil der Fälle noch bestehen (siehe *Gripwall, Hayhoe*).

Bei der *Drepanocytose* und beim *Morbus Cooley* bringt die Splenektomie nur einen palliativen Erfolg, ist aber bei großer Milz indiziert. Beim *Marchiafava* sahen wir im allgemeinen von der Milzexstirpation keinen deutlichen Erfolg (siehe auch *Hayhoe*), doch kann sie bei sehr großer Milz und namentlich beim Auftreten von andern «Hyperspleniezeichen», wie Thrombocytopenie und Leukopenie, versucht werden.

b) *Erworbene hämolytische Anämie*. Hier kommt es zum Auftreten von Antikörpern, die man als Autoantikörper bezeichnen kann und die eventuell kompletter, meistens aber inkompletter Natur sind. Solche Fälle müssen also serologisch genau abgeklärt werden (direkter und indirekter Coombs-Test, ACTH-Behandlungsversuch usw.). Viele dieser Fälle, z. B. im Anschluß an eine Viruspneumonie (siehe *Moeschlin, Siegenthaler, Gasser* und *Haessig*), verlaufen nach einem akuten und schweren Beginn unter der Steroidtherapie in relativ kurzer Zeit von einigen Wochen oder Monaten gutartig und bilden sich wieder vollkommen zurück. Andere Fälle nehmen einen schwereren Verlauf, sprechen eventuell auf die Steroidtherapie gar nicht oder nur unvollkommen an oder recidivieren jedesmal, wenn man sich mit der Therapie auszuschleichen versucht. In solchen Fällen ist die Splenektomie unbedingt indiziert. Sie sollte aber möglichst erst nach einer vorausgehenden ACTH-Therapie durchgeführt werden, also z. B. Cibacthen Gel, 40 E. täglich i.m. oder besser i.v. Tropfinfusion, mit täglich 50 E. während wenigstens 5–6 Tagen vor der Operation. Bei refraktären Fällen sahen wir eventuell noch einen Erfolg mit sehr hohen Dosen ACTH i.v., z. B. 1. Tag 200 E., 2. Tag 150 E. und dann täglich 100 E. weiter. Auch hier ist wegen der Gefahr des Nebennierenversagens während der Operation immer ACTH und auf keinen Fall Cortison oder Prednison für die Vorbehandlung zu wählen (siehe unsere Ausführungen weiter unten).

Der Erfolg der Operation ist im allgemeinen gut, doch gibt es auch hier Versager und eventuell spätere Recidive. Wahrscheinlich manchmal auch durch die Entwicklung von Lymphknoten zu kompensatorischen Nebennilzen.

Die Splenektomie hat hier einen doppelten Sinn. In erster Linie entfernen wir dadurch das Filter- und Sequestrationsorgan für die antikörpergeschädigten Erythrocyten. In zweiter Linie wird dadurch auch eines der hauptsächlichsten antikörperproduzierenden Organe ausgeschaltet.

Auch die Steroidtherapie, die ja letzten Endes immer eine Cortisonwirkung darstellt, wirkt über einen ähnlichen Mechanismus (Tab. 6).

Tabelle 6. Cortisoneffekt bei Hypersplenismus

1. Hemmung der Agglutination
2. Hemmung der Phagocytose
3. Hemmung der Antikörperbildung

Wichtig ist es, daß man in all diesen Fällen – und das Analoge gilt auch für die sogenannten Thrombocytopeniefälle! –, die mit ACTH ante operationem vorbehandelt werden, nicht Cortison oder Prednison (Meticorten usw.) verabreicht, sondern ACTH. Denn wenn wir Cortison oder Prednison verabreichen, dann führt dies zum Auftreten einer Nebennierenatrophie und dadurch während der Operation zu einem (durch den hier sekundär bestehenden relativen Addisonismus) schweren Schock- oder Kollapszustand. Die atrophische Nebenniere ist hier eben nicht mehr imstande, den durch den Operationsstress notwendigen Bedarf von ca. 150 mg Hydrocortison selbst zu produzieren (Abb. 4). Im Gegensatz

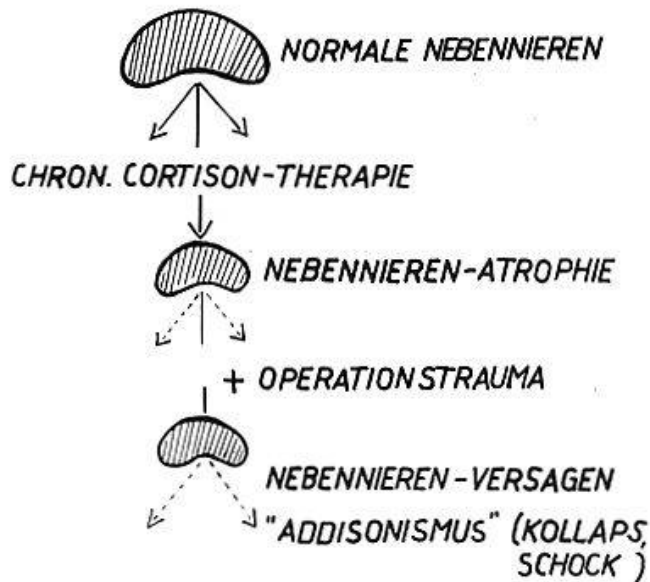


Abb. 4. Therapie: Zusätzliche Hydrocortisongabe 200 mg.

hierzu führt eine vorherige ACTH-Behandlung zu einer Hypertrophie der Nebennierenrinde und ist daher für die Operation gefahrlos. Muß trotzdem einmal ein Patient, der unter einer länger dauernden Cortison- oder Prednisontherapie stand, aus einer Notfallsituation heraus plötzlich operiert werden, so muß ihm am Tage der Operation und an den folgenden Tagen je 150–200 mg Hydrocortison, am 2. Tage 100, am 3. Tage 50 und am 4. Tage 25 mg verabreicht werden (siehe *Moeschlin: Schweiz. med. Wschr.* 86, 4 [1956]).

c) *Idiopathische Thrombocytopenie* (Morbus Werlhof). Durch die schönen Untersuchungen von *Harrington* und *Moore* wissen wir heute, daß auch hier ursächlich für die stark vermehrte Zerstörung der Thrombo-

cyten in der Milz Autoantikörper verantwortlich sind, die kompletter oder inkompletter Natur sein können. Der Nachweis der Antikörper gelingt noch nicht in allen Fällen, doch liegt dies wahrscheinlich mehr an Schwierigkeiten technischer Natur.

Die Erkrankung beginnt oft schlagartig, verläuft dann in Schüben und kann eventuell spontan ausheilen. Im allgemeinen kann man also zu Beginn ruhig abwarten und eine Steroidtherapie versuchen. Führt dieselbe aber wie im folgenden Fall eines 8jährigen Knaben (Abb. 5) auch nach längerer Zeit nicht zur Abheilung, so ist die Splenektomie unbedingt indiziert und führt in ca. 70% unserer Fälle zu einer *Dauerheilung*, obschon die Antikörper oft nicht mehr vollkommen verschwinden. Manchmal bewirkt sie trotz einem weiteren Tiefstand der Thrombocyten ein Sistieren der Purpura, wie dies in der nachfolgenden Diskussion vor allem von *Hadorn, Hemmeler* und *Baumann* hervorgehoben wurde.

Eine weitere Indikation bilden alle diejenigen Fälle, wo es trotz einer Steroidtherapie nicht gelingt, die Thrombocytenwerte weitgehend zu erhöhen, oder alle diejenigen Fälle mit immer wieder auftretenden Recidiven.

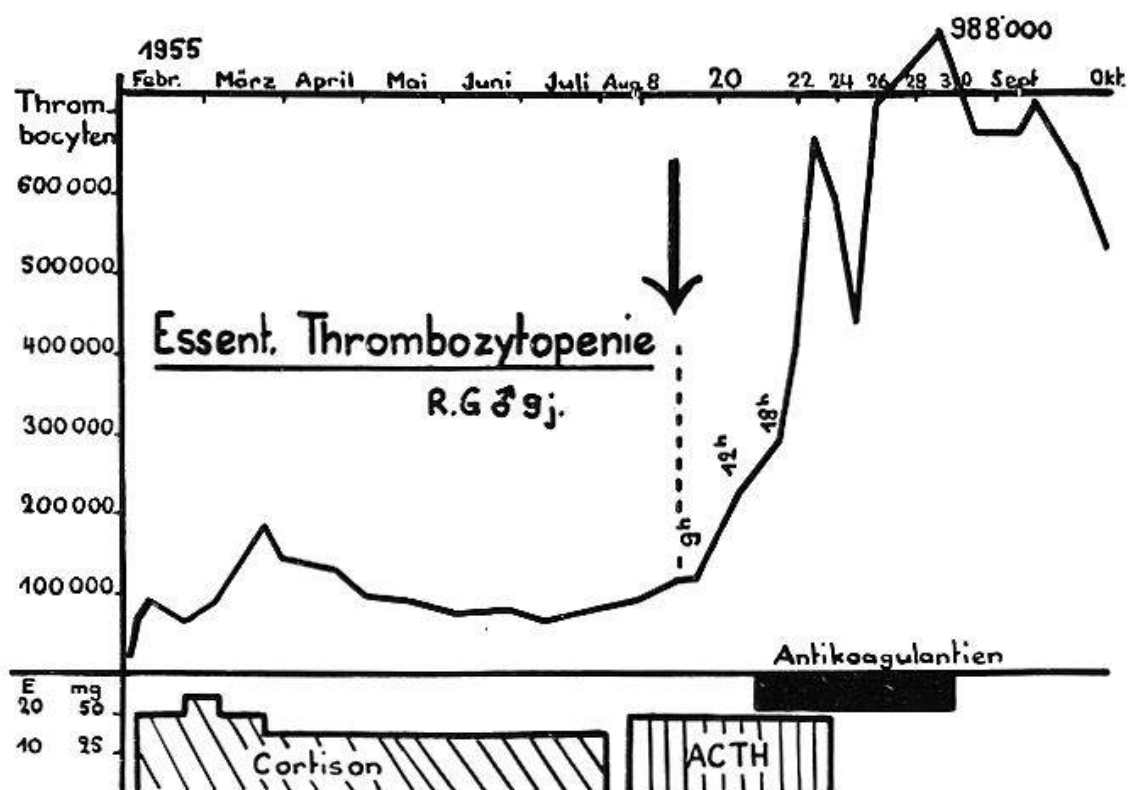


Abb. 5. Schwere Immunothrombocytopenie bei 8jährigem Knaben. Die anfänglich schweren Purpuraschübe konnten durch eine Dauertherapie mit Cortison und später Prednison gut zurückgehalten werden. Bei jedem Weglassen des Medikamentes aber deutliches Recidiv, deshalb ACTH-Vorbereitung (Anregung der atrophischen Nebennieren) und Splenektomie. Seither symptomlos.

Die Milz ist in diesen Fällen oft gar nicht so stark vergrößert, eventuell eben unter dem Rippenbogen palpabel, aber bei der Durchleuchtung als mäßig vergrößertes Organ deutlich erkennbar.

Durch die ACTH-Vorbehandlung (Abb. 6) kann heute auch für den Chirurgen eine viel günstigere Ausgangslage erzielt werden, indem dadurch die Patienten in einem günstigeren Moment, d. h. wenn die Plättchen unter der ACTH-Therapie auf einen gewissen Minimalwert von 10 000–30 000 angestiegen sind, operiert werden können. Dadurch können heute schwere hämorrhagische Zwischenfälle während der Operation weitgehend vermieden werden. Die Mortalität der Splenektomie kann in solchen Fällen weiter dadurch herabgesetzt werden, daß man den Patienten vor der Operation eine *plättchenreiche Transfusion* durch *silikonisierte* Apparaturen oder einfacher mit *Plastikbeuteln* und *Plastikschläuchen* verabreicht.

Die Operation ist unter Umständen sogar während der Schwangerschaft möglich. So zeigt Abb. 7 eine Patientin, die schon drei Schwangerschaften infolge einer immer im 3. oder 4. Monat auftretenden schweren Thrombocytopenie mit Placentablutung verloren hatte und die nach einer ACTH-Vorbereitung erfolgreich während der vierten Gravidität

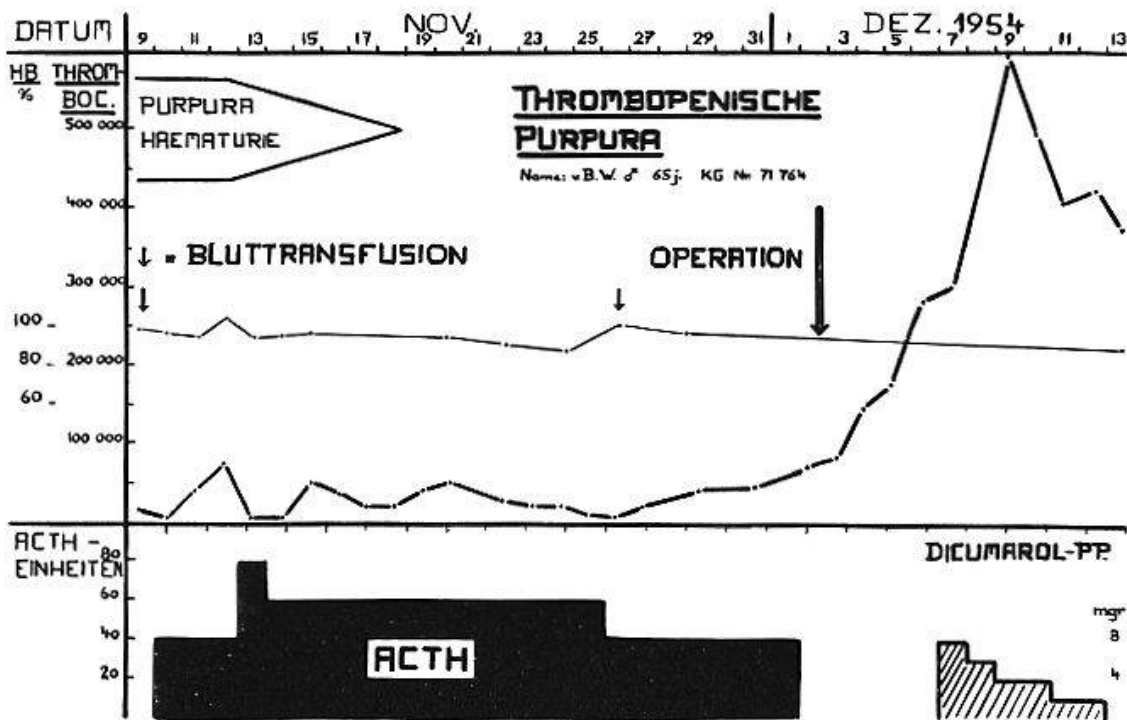


Abb. 6. Lebensbedrohliche essentielle Thrombocytopenie bei 65jährigem Manne mit schwerster Purpura. Vorbehandlung mit ACTH zur Durchführung der Milzexstirpation, zu der sich der Patient aber erst nach längerer Zeit entschließen kann. Nach der Milzexstirpation dauernder Anstieg der Thrombocyten (wichtig die Antikoagulantien in der postoperativen Phase).

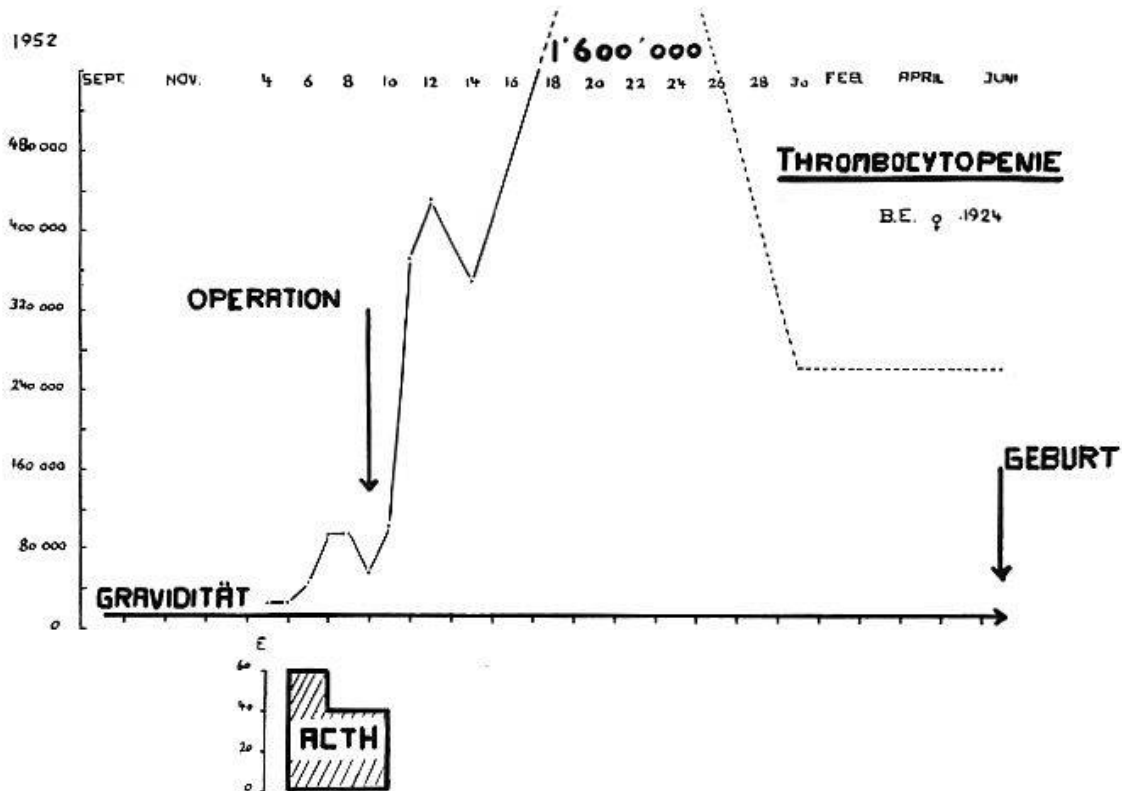


Abb. 7. Schwere essentielle Thrombocytopenie, die immer während der Gravidität recidierte und dreimal zum Abort im 4. oder 5. Schwangerschaftsmonat führte (28jährige Frau). In der vierten Schwangerschaft ACTH-Behandlung vom 2. Monat an, worauf die niedrigen Thrombocytenwerte rasch auf 90 000 anstiegen, so daß die Patientin gefahrlos splenektomiert werden konnte. Unter Heparin komplikationsloser Verlauf trotz des Ansteigens der Thrombocyten auf 1,6 Millionen. Normale Geburt eines lebenden Kindes.

splenektomiert werden konnte und nun erstmals ein lebendes Kind zur Welt brachte.

d) *Andere Cytopenien durch Hyperspleniewirkung.* Es können hier sehr verschiedene Formen auftreten. Am häufigsten sind neben den Erythro- und Thrombocytopenien die *Leukopenien* und *Pancytopenien*. Aufgefallen ist uns auch, worauf merkwürdigerweise bis heute gar nicht hingewiesen wurde, daß sehr oft auch *schwere Lymphocytopenien* 300 bis 1000 Zellen auftreten können. Das weist darauf hin, daß in gewissen Fällen trotz der Vergrößerung der Milz wahrscheinlich auch die Lymphocyten in vermehrtem Maße abgebaut werden und daß vielleicht in gewissen Fällen sogar eigentliche Lymphocytantikörper vorliegen. Bis jetzt ist es uns aber nicht gelungen, solche serologisch einwandfrei nachzuweisen. Man beobachtet aber beim Vorhandensein von Leukocytenagglutininen fast regelmäßig auch eine Mitagglutination der Lymphocyten. Was für Krankheiten kommen hier ursächlich für die Entstehung der Milzvergrößerung und dann indirekt für einen eventuell auftretenden Hypersplenismus in Frage? Es sind vor allem infektiöse Erkrankungen

der Milz, dann Speicherkrankheiten und neoplastische Umwandlungen der Milz. Die hauptsächlichsten Formen gehen aus der folgenden Tab. 7 hervor:

Tabelle 7. Ursachen der Hypersplenie

1. Störungen im Pfortadersystem	{ Banti? Lebercirrhose Milz-Venen-Verschluß (Thrombose oder Kompression)
2. Speicherkrankheiten	{ Gaucher Niemann-Pick
3. Chronische Infekte	{ Kala-Azar Malaria Brucellosen Tuberkulose der Milz Boeck der Milz Chronische Mononucleose?
4. Primärer Erythrocytendefekt	{ Familiäre hämolytische Anämie Morbus Cooley Sichelzellanämie

In allen diesen Fällen handelt es sich wohl in erster Linie wieder um eine vermehrte Zerstörung der betreffenden Zellen durch die hypertrophische Milz und in gewissen Fällen auch um eine Bildung von Antikörpern gegen die betreffenden Zellen, wie im folgenden Fall (Abb. 8).

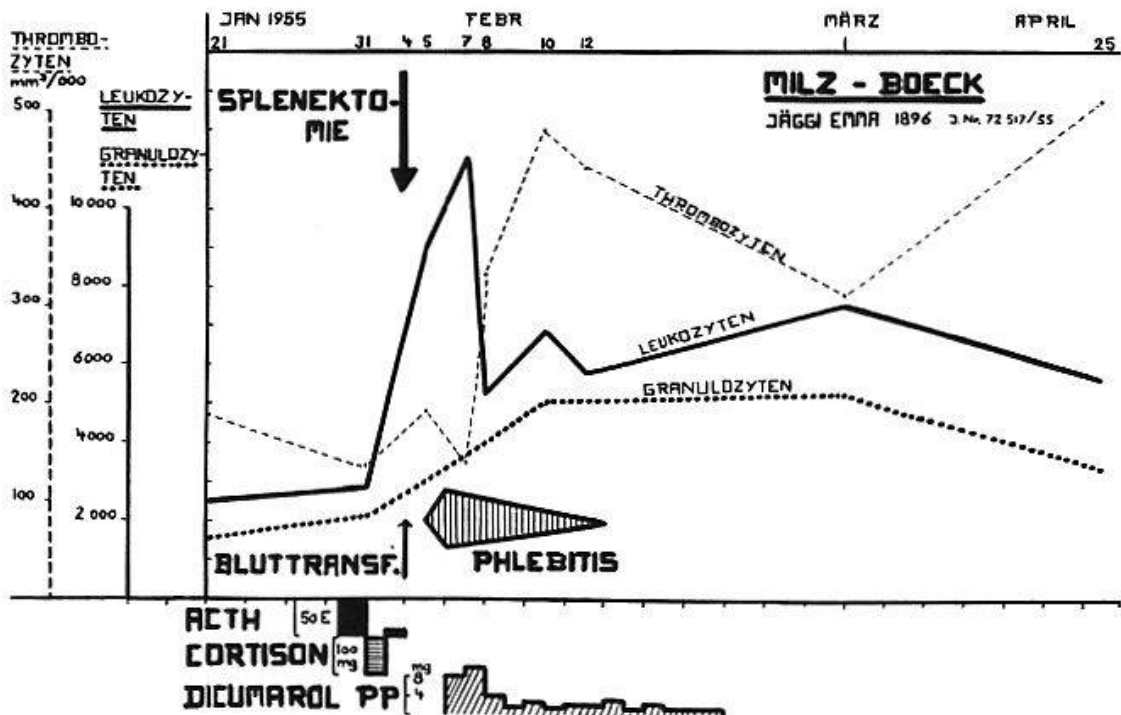


Abb. 8. Schwere Hypersplenie mit Vorwiegen der Leukopenie seit mehreren Jahren. Im Milzpunktat massenhaft Epitheloidzellen. Mantoux-Reaktion negativ. Diagnose: Morbus Boeck. Die Splenektomie bestätigte die Diagnose. Der vorher positive Leukocyten-Agglutinations-Test wird 3 Wochen nach der Splenektomie negativ. Seither normale Leukocytenwerte und keine Müdigkeit mehr.

Im vorliegenden Fall litt die Patientin seit mehreren Jahren an zunehmender Müdigkeit bei einer Leukopenie von 1200–2000 Zellen, davon ca. 400–700 Granulocyten. Als Ursache hierfür fand sich eine stark vergrößerte Milz und ein hypertrophisches und nach links verschobenes Markbild der weißen Reihe. Auf Grund der negativen Mantoux-Reaktion konnte das sehr zahlreiche Epitheloidzellen ergebende Milzpunktat (Abb. 9) mit zahlreichen, nicht verkäsenden Epitheloidzellen als *Morbus*

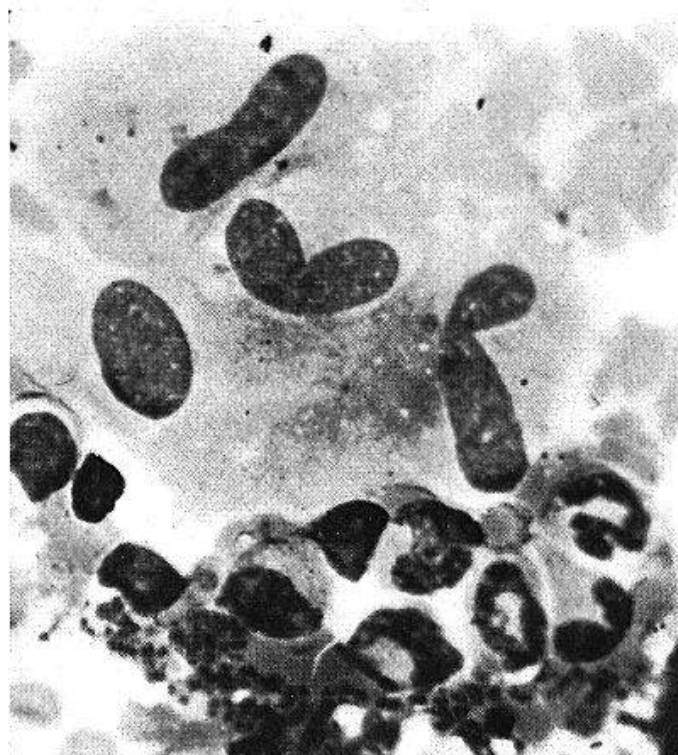

Abb. 9. Typische Epitheloidzellen aus dem Milzpunktat des gleichen Falles (*Morbus Boeck*). Die Zellen zeigen im Gegensatz zur Tuberkulose keine nekrotischen Formen.

Boeck der Milz diagnostiziert werden. Die Splenektomie der 4 kg schweren Milz bestätigte die Diagnose und brachte eine völlige Normalisierung des Blutbildes. Die vor der Operation positive Leukocyten-Agglutinationsprobe wurde 3 Wochen nach der Operation negativ. Hier hat es sich also um eine durch den Boeck ausgelöste Antikörperbildung gegen die körpereigenen Leukocyten gehandelt.

In einem analogen Fall ergab die Milzpunktion eine Tuberkulose der Milz, und auch hier verschwanden die Leukocytenagglutinine 2 Wochen nach der Operation. *Miescher* hat einen ähnlichen Fall bei einer Milztuberkulose mitgeteilt.

Bei *neoplastischen Ursachen einer Hypersplenie* ist die Milzexstirpation nur dann indiziert, wenn dadurch das Allgemeinbefinden gebessert werden kann. Für den neoplastischen Prozeß selbst ist die Splenektomie gewöhnlich sinnlos, da dann fast immer bereits Metastasen vorliegen. In

allen diesen Fällen sollte aber bei Verdacht auf eine erhöhte Sequestrationstätigkeit der Milz die Überlebensdauer von transfundierten chrommarkierten Spendererythrocyten bestimmt werden (siehe *Vannotti, Lawrence*). Ist diese deutlich verkürzt, dann empfiehlt sich die Splenektomie, da dadurch doch noch wesentliche, wenn auch nur kurzdauernde Remissionen der schweren Anämie erzielt werden können, vor allem beim Hodgkin, Brill-Simmers, eventuell bei lymphatischer Leukämie und in seltenen Fällen auch bei der chronischen myeloischen Leukämie (*Berlin*).

e) *Chirurgische Indikationen*. Diese sollten hier nur der Vollständigkeit halber (Tab. 8) angeführt werden, die einzelnen Indikationen bedürfen keiner besonderen Erklärung.

Tabelle 8. Chirurgische Indikationen

1. Ruptur	6. Primäre Milztumoren
2. Torsion mit Nekrose	Sarkome
3. Aneurysma	Hämangiome
4. Abszeß	Lymphangiome
5. Cysten	7. Shunt-Operation (portaler Hochdruck)

f) *Nachbehandlung*. Wichtig ist bei allen Splenektomierten die Überwachung in bezug auf die nach der Operation in den ersten zwei Wochen besonders erhöhte Thrombosegefahr! Die Ursache hierfür liegt neben dem relativ großen Eingriff vor allem in der nach der Operation oft sehr gewaltigen Zunahme der Thrombocyten im peripheren Blute. Es empfiehlt sich bei solchen Patienten, die Thrombocyten nach der Operation täglich zu zählen (Methode *Feissly/Lüdin* mit dem Phasenmikroskop, welche die genauesten Werte ergibt) und ferner vom dritten postoperativen Tag an mit Heparin und Dicumarolpräparaten (z. B. *Sintrom*; siehe *Moeschlin* und *Schorno*, 1955) gleichzeitig zu beginnen. Das Heparin kann dann gewöhnlich nach 2–3 Tagen weggelassen werden, sobald der Prothrombinspiegel auf 20–25% abgefallen ist. Daneben tägliches Massieren und Bewegen der Beine und möglichst frühzeitiges Aufstehen des Patienten.

Bei der Operation ist durch den Chirurgen vor allem darauf zu achten, daß die Milz nicht einreißt und sich dabei *Pulpagewebe im Peritoneum implantiert*, was gerade bei solchen Hyperspleniefällen und bei hämolytischen Anämien eventuell zu einer peritonäalen Aussaat von eventuell nur stecknadelkopfgroßen aktiven Milzpulpaerden führen kann. Selbst sah ich einen solchen Fall bei einer hereditären familiären hämolytischen Anämie, wo es durch Einreißen der Milz bei der Operation zu einer sogar diffusen Aussaat mit später tödlichem Verlauf des wieder stark recidivierenden Krankheitsbildes kam.

Wichtig ist auch die Suche nach eventuellen Nebenmilzen und «blau-roten Lymphknoten», d. h. sekundär zu Milzen umgewandelten Lymphdrüsen. In dem oben geschilderten Fall des Morbus Boeck war bei der Operation eine ganze Kette von solchen Nebenmilzen bis hinein ins Pancreas nachweisbar. Übersieht oder beläßt man sie, so kann dies die Ursache für schwere spätere Recidive bilden.

Wichtig ist auch, bei allen mit Steroiden vorbehandelten Patienten eine vor der Operation und während mindestens 10 Tagen fortgeführte hochdosierte Antibiotikatherapie, z. B. 3 Millionen E. Penicillin und täglich 1 g Streptomycin i.m., um der hierbei erhöhten Infektionsgefahr vorzubeugen.

Zusammenfassung

Es werden die hauptsächlichsten Splenektomieindikationen besprochen und die Vor- und Nachbehandlung solcher Fälle gestreift. Auf die verschiedenen Ursachen des Hypersplenismus wird kurz eingegangen. Die Entscheidung muß von Fall zu Fall individuell getroffen werden, wobei die Entscheidung vor allem in der Hand eines hämatologisch geschulten Internisten liegen sollte, und auch die weitere Zusammenarbeit von Internist und Chirurg für den postoperativen Verlauf von wesentlicher Bedeutung ist.

Résumé

L'auteur fait un exposé des principales indications de la splénectomie et discute le traitement pré- et postopératoire. Puis, il effleure brièvement les diverses origines de l'hypersplénisme. La décision de la splénectomie doit être prise de cas en cas, et devrait en dernier ressort rester entre les mains d'un interniste, ayant une bonne formation hématologique; après l'opération une collaboration entre le chirurgien et l'interniste est très importante et indispensable.

Riassunto

Vengono discusse le principali indicazioni alla splenectomia e tratteggiate le terapie preparatorie e quelle postoperatorie relative ai casi stessi. Sono trattate brevemente le svariate cause dell'ipersplenismo. La decisione va presa individualmente in ogni caso. Essa dovrebbe essere compito precipuo di un Internista versato in ematologia, mentre la collaborazione ulteriore tra Internista e Chirurgo è d'importanza essenziale per il decorso post-operatorio.

Summary

The main indications for splenectomy are discussed, and the treatment of such cases before and afterwards is mentioned. The different causes of hypersplenism are mentioned. The decision must be taken individually from case to case, and the final decision should be made by an internist with hæmatological training. Furthermore, for the post-operative progress of the case, a continued collaboration between the internist and the surgeon is of great importance.

Altmann, K. J., Watman, R. N., und Salomon, K.: Nature **168**, 827 (1951). – *Berlin, R.:* Acta med. scand. Suppl. **252** (1951). – *Bock, H. E., und Frenzel, B.:* Klin. Wschr. **17**, 1315 (1938). – *Cavelti:* Arch. Path. (Chicago) **39**, 148 (1945); **40**, 158 u. 163 (1945). – *Dameshek, W., Schwartz, S. O., und Gross, S.:* Amer. J. med. Sci. **196**, 769 (1938). – *Doan, C. A., und Sabin, F. R.:* J. exp. Med. **46**, 315 (1927). – *Doan, C. A.:* Persönl. Mitteilung; Bull. N.Y. Acad. Med. **25**, 625 (1949). – *Feissly, R., und Lüdin, H.:* Acta helv. Sci., Sitzung vom 4. Sept. 1948; Rev. Hémat. **4**, 481 (1949). – *Flexner, S.:* Univ. Penn. med. Bull. **15**, 287 (1902). – *Gripwall, E.:* Acta med. scand. Suppl. **96** (1938). – *Harrington, W. J., Minnich, W., Hollingsworth, J. W., Moore, C. V.:* J. Lab. clin. med. **38**, 1 (1951). – *Hayhoe, F. G. J., und Whitby, L.:* Quart. J. Med. **24**, 365 (1955). – *Heilmeyer, L.:* Bibl. haemat. **3**, 21. S. Karger, Basel 1955. – *Hueper, W. C., Landsberg, J. W., und Eskriege, L. C.:* Arch. Path. (Chicago) **33**, 1 u. 267 (1942). – *Jombres, P.:* Z. ges. exp. Med. **106**, 457 (1939). – *Kissmeyer-Nielsen, F.:* Proc. 3e Congr. internat. Soc. Hem. **1**, vol. Grune & Stratton, New York 1950; Acta haemat. (Basel) **9**, 337 (1953). – *Lauda, E.:* Bibl. haemat. **3**, 3. S. Karger, Basel/New York 1955. – *Lawrence, J.:* siehe McCombs. – *Mathé, G., Bernard, J., und Auvert, J.:* Bibl. haemat. **3**, 71 (1955). – *McCombs, R. K., und Lawrence, J. H.:* Radioisotopes in Hematology. Donner Laboratory of Biophysics and Medical Physics, Univ. of California, Berkeley, March 29, 1955; UCRL-2942 p. 16. – *Miescher, P.:* Helv. med. Acta **20**, 421 (1953); Acta haemat. (Basel) **11**, 152 (1954). – *Moeschlin, S.:* Milzpunktion. Benno Schwabe & Co., Basel 1947. – *Moeschlin, S., Siegenthaler, W., Gasser, C., und Hässig, A.:* Blood **11**, 214 (1954). – *Moeschlin, S., und Wagner, K.:* Acta haemat. (Basel) **8**, 29 (1952). – *Moeschlin, S.:* Sang **26**, 32 (1955). – *Moeschlin, S., und Schorno, H.:* Schweiz. med. Wschr. **85**, 590 (1955). – *Moeschlin, S.:* Schweiz. med. Wschr. **86**, 81 (1956); Helv. med. Acta 1956 (im Druck). – *Moeschlin, S., und Butler, K. R.:* Helv. med. Acta 1956 (im Druck). – *Moretti, G. P., Castets, H., und Kermarec, U.:* Presse méd. **61**, 1620 (1953). – *Palmer, J. G., Kemp, I., Cartwright, G. E., und Wintrobe, M. M.:* Blood **6**, 3 (1951). – *Rein, H.:* Nachr. d. Akad. d. Wiss. in Göttingen, Math. Phys. Kl. **15** (1949); Naturwissenschaften **36**, 233 u. 260 (1949). – *Ruhenstroth-Bauer, G.:* Arch. exp. Path. Pharmak. **211**, 32 (1950). – *Ruhenstroth-Bauer, G., und Maier, K. H.:* Arch. exp. Path. Pharmak. **214**, 464 (1952). – *Silberstein, F., und Kretz, J.:* Wien. klin. Wschr. **42**, 443 (1929). – *Steffen, C.:* Wien. Z. inn. Med. **35**, 422 (1954). – *Steffen, C., und Schindler:* Pathol. u. Bakt. **18**, 3 (1955); Münch. med. Wschr. **97**, 469 (1955). – *Vannotti, A.:* Kongr. europ. Ges. Hämat. Freiburg, Sept. 1955. – *Wollheim, E.:* Acta path. microbiol. scand. **20**, 372 (1943).