

Zeitschrift: Bulletin der Schweizerischen Akademie der Medizinischen Wissenschaften = Bulletin de l'Académie suisse des sciences médicales = Bollettino dell' Accademia svizzera delle scienze mediche

Band: 14 (1958)

Heft: 1

Artikel: Die akute postoperative pseudomembranöse Enterocolitis

Autor: Schnyder von Wartensee, P.

DOI: <https://doi.org/10.5169/seals-307357>

Nutzungsbedingungen

Die ETH-Bibliothek ist die Anbieterin der digitalisierten Zeitschriften. Sie besitzt keine Urheberrechte an den Zeitschriften und ist nicht verantwortlich für deren Inhalte. Die Rechte liegen in der Regel bei den Herausgebern beziehungsweise den externen Rechteinhabern. [Siehe Rechtliche Hinweise.](#)

Conditions d'utilisation

L'ETH Library est le fournisseur des revues numérisées. Elle ne détient aucun droit d'auteur sur les revues et n'est pas responsable de leur contenu. En règle générale, les droits sont détenus par les éditeurs ou les détenteurs de droits externes. [Voir Informations légales.](#)

Terms of use

The ETH Library is the provider of the digitised journals. It does not own any copyrights to the journals and is not responsible for their content. The rights usually lie with the publishers or the external rights holders. [See Legal notice.](#)

Download PDF: 06.10.2024

ETH-Bibliothek Zürich, E-Periodica, <https://www.e-periodica.ch>

Aus dem Kantonsspital Luzern

Die akute postoperative pseudomembranöse EnterocolitisVon **P. Schnyder von Wartensee***I. Einleitung*

Akute postoperative Enterokolitiden sind nichts Neues. Beobachtungen liegen schon aus der Zeit um die Jahrhundertwende vor. *Finney* beschrieb 1893 eine ausgedehnte diphtherische Colitis nach Gastroenterostomie wegen stenosierenden Ulcus pylori. 11 Todesfälle mit diphtherischer Enterocolitis nach Magenoperationen beobachteten *Carle* und *Fantino* 1898. Ähnliche Fälle erwähnen *Kelling*; *Anschuetz*; *Riedel* und andere mehr. Im Ganzen gesehen sind aber diese Komplikationen eher selten und diesbezügliche Aufzeichnungen spärlich. Daher haben auch diese Enterokolitiden nicht die ihnen gebührende Beachtung gefunden.

Seit dem Aufkommen der neuen breitspektrigen Antibiotica vor einigen Jahren ist eine «neue Krankheit» (*Finland*) aufgetreten. Es handelt sich um die klinisch ganz ähnlich verlaufende Staphylococcus-aureus-Enterocolitis. Seither besteht die Neigung, alle postoperativen schweren Enterokolitiden diesen Staphylokokken-Enterokolitiden gleichzusetzen, was sicherlich nicht berechtigt ist, denn postoperative Enterokolitiden kamen schon vor der Antibiotica-Zeit vor. Infektiöse Staphylokokken-Enteritiden gibt es aber erst, seitdem die breitspektrigen Antibiotica sie ermöglicht haben. Neben diesen Staphylokokken-Enterokolitiden wurden verschiedene andere, meist postoperativ auftretende Enterokolitiden beschrieben. Besonders zu erwähnen ist unter ihnen der in den Nachkriegsjahren wiederholt beobachtete Darmbrand (*Jaffe*; *Jeckeln*; *Calnan*; *Patterson* und *Rosenbaum*; *Aravantios*; *Ruppert*; *Siegmund*). All diesen verschiedenen Enterokolitiden ist meist eine große Ähnlichkeit im klinischen Verlauf wie in den anatomischen Befunden gemeinsam. Immerhin erlauben gewisse klinische und anatomische Merkmale die verschiedenen Formen voneinander zu unterscheiden. Die ernste Prognose dieser Erkrankungen und die häufig gute therapeutische Beeinflussbarkeit bei frühzeitiger, richtiger Diagnose rechtfertigen ihre genaue Kenntnis.

Als Ausgangsmaterial standen uns Krankengeschichten und Sektionsprotokolle aus dem Kantonsspital Luzern aus der Zeit vom 1. August 1947 bis 31. Dezember 1953 zur Verfügung. Wir haben nur jene Fälle ausgewertet, bei denen eine typische pseudomembranöse Enterocolitis und genügend klinisch-anamnestische Angaben vorlagen. Wir haben ferner drei Beobachtungen (I, II, III) übernommen, die *Aufdermaur* bereits 1948 veröffentlicht hat, da sie uns besonders typisch und beachtenswert erschienen. Auch diese drei Fälle kommen aus dem Kantonsspital Luzern. In freundlicher Weise wurden uns zudem von auswärts Beobachtungen und Aufzeichnungen einiger weiterer Fälle zur Verfügung gestellt.

II. Eigene Beobachtungen

1. Übersicht der Fälle

Unsere 11 Beobachtungen sind in Tabelle 1 (S. 54/55) zusammengefaßt. Den klinischen Verlauf jedes einzelnen Patienten gibt Tabelle 3 auf S. 58–61 wieder. Die histologischen Befunde zeigen in keinem der Fälle wesentliche Abweichungen voneinander. Sie werden deshalb später gemeinsam besprochen.

2. Klinische Feststellungen

Vorbemerkung. – Vorerst wird auf die bemerkenswerte Tatsache hingewiesen, daß die akute pseudomembranöse Enterocolitis nie als selbständiges Leiden beobachtet wurde. Immer trat sie als Komplikation eines schweren, vorbestehenden krankhaften Zustandes auf.

Alter und Geschlecht. – Die akute pseudomembranöse Enterocolitis kam in allen Lebensaltern vor. Der jüngste Patient zählte 1 Jahr 10 Monate, der älteste 62 Jahre. Die drei Kleinkinderfälle betreffen Patienten aus der Chirurgischen Abteilung der Universitätskinderklinik Zürich. Abgesehen von diesen Kindern scheinen aber doch, wie es andere Autoren auch feststellten, die Individuen jenseits des vierzigsten Lebensjahres am häufigsten an dieser Enterocolitis zu erkranken. Die akute pseudomembranöse Enterocolitis kam bei männlichen Patienten etwas häufiger vor als bei weiblichen. Das Verhältnis betrug 7:4, die Kleinkinder nicht mit eingerechnet 5:3.

Grundleiden. – In 7 der 11 Fälle waren Abdominalorgane erkrankt. Bei 3 weiteren Patienten (Kleinkinder IX, X, XI) lagen angeborene Mundmißbildungen vor. Der verbleibende Fall, die Patientin VI, hatte eine schwere Genitalblutung bei Placenta praevia. Von den 7 Abdominalerkrankungen betrafen 5 den Magendarmtrakt. 3 Patienten hatten ein

Tabelle 1

Patient, S-Nr. * geboren, † gestorben Beruf / Alter	I, 316/47 * 1911, † 1947 Briefträger 36	II, 352/47 * 1895, † 1947 Hausfrau 52	III, 488/50 * 1896, † 1950 Hausangestellte 54	IV, 258/51 * 1889, † 1951 Landwirt 62	V, 278/51 * 1910, † 1951 Maurer 41
<i>Klinik</i>					
Frühere Anamnese	nichts	nichts	?	nichts	chron. Nephrose
Allgemeinzustand	schlecht	gut	schlecht	sehr schlecht	schlecht
Grundleiden	11 Jahre Ulcus duodeni	Sturz auf der Straße, tags darauf Schock (Milzruptur)	inoperables, stenosierendes Sigmakarzinom mit Metastasen	langjährige Ulcus duod. Anamnese: Pylorusstenose	unspez. Thromb. der Aorta, A. mesent. usw. Embolie in A. mes. s.
Operation	Magenresektion	Milzexstirpation	Laparotomie, Anus praet.	Magenresektion	Dünndarmresektion 1,2 m
1. Symptome nach Op.	2 Tage	1 Tag	1 Tag	3 Tage	(3 Tage)
Symptome der akuten pseudomembranösen Enterocolitis	Meteorismus, Durchfälle, Exzitation, Kollaps	Meteorismus, Durchfälle, Unruhe, Kollaps	Durstgefühl, später Durchfall, Kollaps	Durchfälle mit Schleim und Membranen, Kollaps	Subileus, später akute Verschlechterung, Kollaps
Tod nach Operation	4 Tage	2 Tage	3 Tage	5 Tage	4 Tage
<i>Autopsiebefund</i>					
Blähung von	Dünn- und Dickdarm	Magen-Dünndarm-Dickdarm	Dünndarm und Caecum	Dünndarm und Dickdarm	Dünndarm und Dickdarm
Inhalt	dünnflüssiger Stuhl	dünnflüssiger Inhalt	dünnflüssig, braun	wenig Flüssigkeit	?
Befallen	(Jejunum) Ileum, 3,5 m	Ileum, 3 m	unteres Jejunum, oberes Ileum, 3,4 m	Jejunum und Ileum und Colon	Jejunum und Ileum (und Colon)
Befund	röhrenförm., homog. gelbes Gebilde mit ca. 1 mm dicker Wand	bis 1 mm dicke, gelbe Membran, leicht abstreifbar	homogene bis 1 mm dicke, gelbe Membran	ausgüßartige, graugelbe Beläge	grüngelbe, ausgüßartige Membran, keine Infarktzeichen
Schleimhaut	dunkelrot, deutliches Faltenrelief	gerötet, regelmäßig profiliert	dunkelrot, zum Teil geschwollen	unverändert	wenig gerötet, defektlos, im Colon stark gerötet
Andere wichtige Sektionsbefunde	Lungenödem, Atelekt. bd. Lungenunterlappen, Dil. cord., subepikard. Blutungen, feintropfige Verfettung von Myokard u. Leber	Lungenödem, Atelekt. bd. Lungenunterlappen, feintropfige Verfettung von Myokard, Leber, Niere	Lungenödem, Dil. cord., Verfettung der Leber, Pyelitis catarrhalis	Lungenödem, Dil. cord., Unterschenkelödeme	Hypostase der Lunge, Dil. cord., Oedeme, Stauungsorgane, Lipoidnephrose

Tabelle 1 (Fortsetzung)

Patient, S.-Nr. * geboren, † gest. Beruf / Alter	VI, 437/48 * 1909, † 1948 Hausfrau 39	VII, A3585/52 * 1908, † 1952 Hafnermeister 44	VIII, 261/51 * 1893, † 1951 Bäcker 58	IX, 90/50 * 1947, † 1950 Knabe 2 ³ / ₄	X, 1301/50 * 1948, † 1950 Mädchen 1 ¹⁰ / ₁₂	XI, 401/51 * 1948, † 1951 Knabe 2 ⁷ / ₁₂
<i>Klinik</i>	nichts reduziert III-para. Placenta præv. Blutungen Sectio caesarea (4-5 Tage?) Ileus paralyt., Kollaps	nichts schlecht recid. Magenulcus- Blutungen, Schock Magenresektion 3 Tage Verwirrung, Exzi- tation, Durchfälle, Kollaps	nichts reduziert stenosierendes Antrumkarzinom Magenresektion 5 Tage Durchfälle mit Membranfetzen, später Lungenemb., Durchfall, Kollaps	nichts gut Wolfsrachen plast. Operation 1 Tag Durchfälle, Erbre- chen, Bewußtlosig- keit, Toxikose, Krämpfe, Cyanose	nichts gut Wolfsrachen plast. Operation 2 Tage Durchfälle, Benom- menheit, Toxikose, Krämpfe, rosiges Aussehen	Hasensch.-Operat. gut Wolfsrachen plast. Operation 1 ¹ / ₂ Tage Durchfälle (Schleim), rosiges Aussehen, Benom- menheit, Toxikose 5 Tage
Tod nach Operation	10 Tage	4 Tage	8 Tage	3 Tage	3 Tage	5 Tage
<i>Autopsiefund</i>						
Blähung von	Magen und Darm	Dünndarm und Dickdarm	Peritonitis fibrino- purulenta ?	?	?	?
Inhalt	bräunlichrote Flüssigkeit	flüssig		wenig hellgrüne Flüssigkeit	?	?
Befallen	Jejunum und Ileum	Ileum und Colon	(Ileum) und Colon	Duodenum bis Rectum	Magen und Darm	Dünndarm und Sigma
Befund	grauweißer, dicker, leicht abstreifbarer Belag	zahlreiche, lose Fetzen von Pseudo- membranen	geringe membranö- se Beläge	grüngelbe, elast. zusammenhängende Membrane	gelbbraune, elast. ziemlich fest haf- tende Membrane	gelbe, dicke Mem- branen
Schleimhaut	stellenweise leicht ulceriert	stellenweise hyper- ämisch	gerötet, auch im Dünndarm	zart	keine vermehrte Rötung	im Dickdarm leicht gerötet, kl. Ulcera
Andere wichtige Sektionsbefunde	Dil. cord., Ver- fettung von Myo- kard, Leber, Nieren	Lungenödem, hy- postat. Pneumonie, Verfettung von Leber und Myo- kard, entzündliche Schwellung der Milz, Lipomatose des Pancreas	Dil. des rechten Herzens, Hirn- ödem, interst. Hepatitis, Leber- verf., Dil. des re. Herzens, multipl. kl. Lungenbl., entz. Milzschwellung	Dil. cord., Oedem von Hirn, Lunge, Leber; Hydrotho- rax, Ascites, an- ämische Organe	akute interstit. He- patitis, Bronchitis purul., bronchopn. Herde. Verfett. v. Myokard und Le- ber, Dil. cord., entzündliche Milz- schwellung	

Duodenalgeschwür, die 2 anderen ein Magenkarzinom (VIII) und ein Sigmakarzinom (III); die 2 verbleibenden Abdominalerkrankungen waren eine traumatische Milzruptur mit verzögerter, schwerer intraabdomineller Blutung (II) und ein paralytischer Ileus nach Embolie in der Arteria mesenterica superior (V).

Schock vor Auftreten der akuten pseudomembranösen Enterocolitis. – Unter Schock oder Spannungskollaps (im Gegensatz zum Entspannungskollaps, s. S. 62) verstehen wir nach *Duesberg* und *Goldhahn* eine tonische Gefäßkrise. Das Bewußtsein ist meist erhalten, die Haut bleich, die Atmung tief und langsam, der Puls voll und gespannt. Die Blutdruckamplitude ist stark verkleinert bei oft, aber nicht immer erniedrigtem mittlerem Blutdruck. Die peripheren Gefäßgebiete sind gedrosselt, um den lebenswichtigen Organen eine genügende zirkulierende Blutmenge zu erhalten. Der Schock ist eine Notregulation besonders bei Blut- oder Plasmaverlust.

Zwei Patienten machten infolge massiver Blutung einen Schock durch. Patientin II brach, infolge intraabdomineller Blutung, wenige Stunden vor der Operation oder ungefähr 36 Stunden vor Auftreten der ersten enteritischen Symptome zusammen. Es wurde ein Blutdruck von 135/85 und eine Pulsfrequenz von 110 festgestellt. Patient VII blutete 3 und 2 Tage vor der Operation, bzw. 6 und 5 Tage vor Beginn der Enterocolitis massiv aus einem Duodenalgeschwür. Das erste Mal war er blaß und der Blutdruck betrug 110/65, die Pulsfrequenz 120. Über sein Befinden nach der zweiten Blutung bestehen keine Angaben. Nach Transfusion von einem Liter Blut betrug der Blutdruck das zweite Mal (während der Operation) systolisch 120 mm Hg und die Pulsfrequenz 120.

Allgemeinzustand. – 5 Patienten (I, III, IV, V, VIII) befanden sich seit längerer Zeit in ausgesprochen schlechtem Allgemeinzustand. 2 Patienten (II, VII) befanden sich bis kurz vor der Operation in bester Gesundheit. Sie mußten wegen plötzlicher schwerer Blutungen, die zu einem Schock geführt hatten, operiert werden. Bei Patientin VI, die bis anhin gesund war, mußte im neunten Schwangerschaftsmonat wegen Placenta-*praevia*-Blutungen ein Kaiserschnitt durchgeführt werden. Einzig die 3 Kleinkinder wurden in bestem Allgemeinzustand operiert.

Operation. – Die Operationen wurden von allen Patienten sehr gut ertragen. Es wurden 3 Magenresektionen wegen Ulcus (I, IV, VII) und eine wegen Magenkarzinoms (VIII) durchgeführt; ferner eine Milzentfernung (II), eine Sectio caecarea (VI), eine Dünndarmresektion wegen Infarzierung (V), eine Laparotomie mit Anlegen eines Anus praeter wegen stenosierenden Sigmakarzinoms (III), und drei Wolfsrachenoperationen (IX–XI).

Narkosen. – Sechsmal Äther (II–VI und VIII), einmal Pentothal (VII), einmal Evipan, Lokalanästhesie und Splanchnicusanästhesie (I) und dreimal Avertinnarkose in Verbindung mit Lokalanästhesie (IX–XI).

Verabreichte Antibiotica. – Aus der folgenden Tabelle sind die verabreichten Antibiotica-Dosen ersichtlich, wobei die fettgedruckten Ziffern jenen vor Auftreten der ersten Symptome der akuten pseudomembranösen Enterocolitis entsprechen. Die Zeitangaben in der letzten Kolonne geben die Dauer an, während der die Dosen verabreicht wurden.

Tabelle 2

Fall	Alter	Sulfonam.		Penicillin		Streptom.		Terram.		Aureom.		Chlorom.		Dauer der Verabreich. vor der a. pm. E.
		vor	nach	vor	nach	vor	nach	vor	nach	vor	nach	vor	nach	
I	36 ♂				0,8									–
II	52 ♀													–
III	54 ♀			0,6	0,3		1							1 Tag
IV	62 ♂			2,4	2,1	3	2,5	1,5*	2,5					3 Tage
V	41 ♂			1,8	0,9	3	1,5	4	2					3 Tage
VI	29 ♀	4	4	1,2	1,2					(lokal)				?
VII	44 ♂			0,6**		1**		1**						1 Tag
VIII	51 ♂				1,8			6,5						5 Tage
IX	2 ¹ / ₁₂ ♂			0,15	0,25									1 Tag
X	1 ¹⁰ / ₁₂ ♀			0,4	0,3		0,3							2 Tage
XI	2 ² / ₁₂ ♂			0,4	0,7		2,0							2 Tage

* Nach Temperaturanstieg, 24 Std. vor Auftreten des Durchfalles.

** Drei Tage vor Durchfall.

Aus der Tabelle ist ersichtlich, daß 2 Fälle (I, II) überhaupt keine Antibiotica erhalten haben. Auf die Dosen, die nach Auftreten der Enterocolitis gegeben wurden, gehen wir nicht näher ein, da sie pathogenetisch keine Rolle gespielt haben. 5 Patienten, davon 3 Kindern, wurde nur Penicillin verordnet. Nur 2 Patienten erhielten bedeutendere Dosen Terramycin. Ein weiterer Patient (IV) bekam 1,5 g Terramycin, nachdem bereits ein Temperaturanstieg erfolgt war, welcher mit dem Beginn der Enterocolitis in Zusammenhang gestanden haben dürfte.

Zur besseren Übersicht haben wir den postoperativen Verlauf in einer Tabelle zusammengefaßt (Tabelle 3). Die erste Kolonne zeigt die präoperativ wichtigen Befunde wie Hämoglobin und Blutdruckwerte und therapeutische Maßnahmen. In den nächsten Kolonnen, die dem Operationstag und den darauffolgenden Tagen entsprechen, sind die Puls- und Temperaturkurven, die postoperativen Symptome sowie die therapeutischen Maßnahmen aufgezeichnet.

Erste Symptome der akuten pseudomembranösen Enterocolitis. – Diese zeigten sich am häufigsten in ganz akut einsetzenden stinkenden Durchfällen und Bauchschmerzen. In einigen Fällen konnten anfänglich

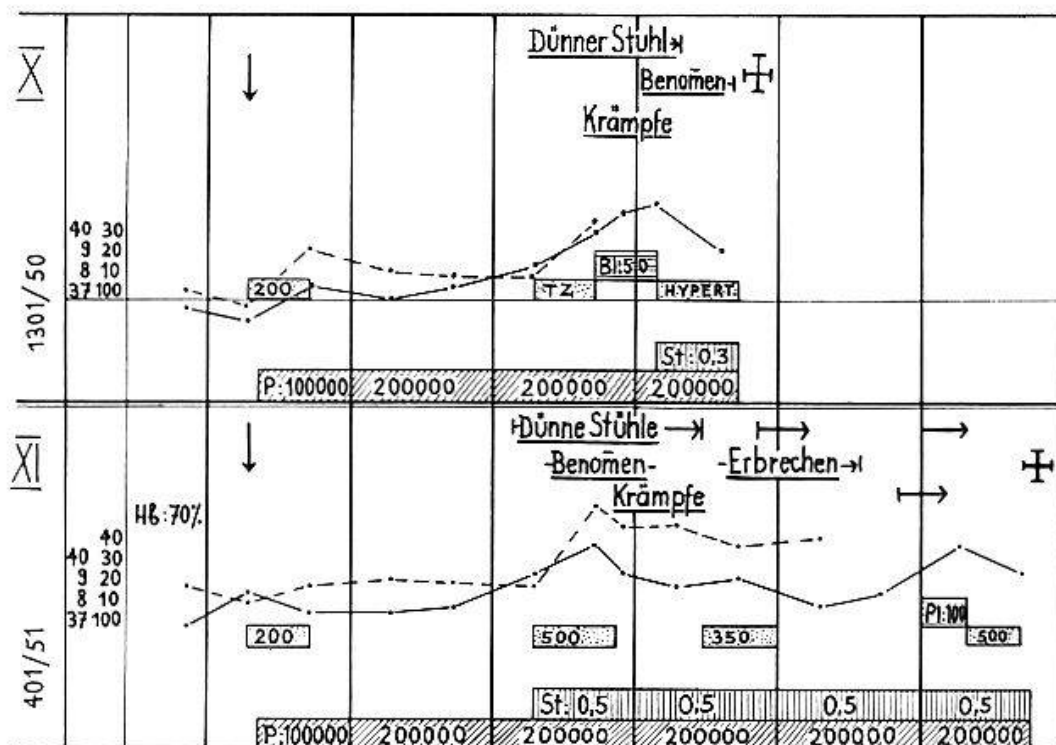
Tabelle 3

T P	Tag vor Operat	Operationstag	1	2	3	4	5	6	7	8	9	
I	9 20 8 10 37 100	↓	HE: 92% P: 15000 BI: 15000 P: 15000 BI: 500 P: 500	Meteorismus Durchfall Excitation HE: 93% P: 20000 BI: 400000	Meteorismus Durchfall Excitation HE: 93% P: 20000 BI: 400000	Meteorismus Durchfall Excitation HE: 93% P: 20000 BI: 400000	Meteorismus Durchfall Excitation HE: 93% P: 20000 BI: 400000	Meteorismus Durchfall Excitation HE: 93% P: 20000 BI: 400000	Meteorismus Durchfall Excitation HE: 93% P: 20000 BI: 400000	Meteorismus Durchfall Excitation HE: 93% P: 20000 BI: 400000	Meteorismus Durchfall Excitation HE: 93% P: 20000 BI: 400000	Meteorismus Durchfall Excitation HE: 93% P: 20000 BI: 400000
II	50 40 30 9 20 8 10 37 100	Schack RR: 90/60 ↓ BI: 1000 P: 1000	Meteorismus Durchfall HE: 93% P: 20000 BI: 400000	Meteorismus Durchfall HE: 93% P: 20000 BI: 400000	Meteorismus Durchfall HE: 93% P: 20000 BI: 400000	Meteorismus Durchfall HE: 93% P: 20000 BI: 400000	Meteorismus Durchfall HE: 93% P: 20000 BI: 400000	Meteorismus Durchfall HE: 93% P: 20000 BI: 400000	Meteorismus Durchfall HE: 93% P: 20000 BI: 400000	Meteorismus Durchfall HE: 93% P: 20000 BI: 400000	Meteorismus Durchfall HE: 93% P: 20000 BI: 400000	Meteorismus Durchfall HE: 93% P: 20000 BI: 400000
III	10 37 100 90 80	↓ BI: 1000 P: 1000	Durst Durchfall Kollaps HE: 85% P: 300000 BI: 600000 P: 300000 BI: 600000	Durst Durchfall Kollaps HE: 85% P: 300000 BI: 600000 P: 300000 BI: 600000	Durst Durchfall Kollaps HE: 85% P: 300000 BI: 600000 P: 300000 BI: 600000	Durst Durchfall Kollaps HE: 85% P: 300000 BI: 600000 P: 300000 BI: 600000	Durst Durchfall Kollaps HE: 85% P: 300000 BI: 600000 P: 300000 BI: 600000	Durst Durchfall Kollaps HE: 85% P: 300000 BI: 600000 P: 300000 BI: 600000	Durst Durchfall Kollaps HE: 85% P: 300000 BI: 600000 P: 300000 BI: 600000	Durst Durchfall Kollaps HE: 85% P: 300000 BI: 600000 P: 300000 BI: 600000	Durst Durchfall Kollaps HE: 85% P: 300000 BI: 600000 P: 300000 BI: 600000	Durst Durchfall Kollaps HE: 85% P: 300000 BI: 600000 P: 300000 BI: 600000

Zeichenerklärung

- Fieberkurve
- - - - - Pulskurve
- ↑ Dauer der Symptome
- BI: 500 Blut, Plasma in cc
- BI: 500 Infusion "
- PE: 500 Penicillin in E
- SI: 1000 Streptomycin in gr
- ST: 1000 Terramycin "
- CH: 1000 Chloromycetin "
- EL: 500 Elkosin, Guanicil "
- HG Häemoglobin
- L Leucocyten
- Cl' Chloride in mg %
- N Hornstoff "

Tabelle 3 (Fortsetzung)



Schleimbeimengungen beobachtet werden (IV und XI) und später auch Membranfetzen (IV und VIII). In den Fällen I und II ging den Durchfällen ein plötzlich auftretender Meteorismus voraus. Bei Patient V drohte dauernd ein Ileus paralyticus, während er bei Patientin VI voll ausgebildet war und jeweils nur für kurze Zeit mittels Einläufen, Prostigmin, Hypophysenextrakten usw. behoben werden konnte. Erbrechen wurde nur bei Kindern beobachtet. In den Krankengeschichten mancher dieser Patienten finden wir Angaben, welche auf eine *Toxikose* hinweisen. So werden bei den Patienten I und II Unruhe und Erregungszustände beschrieben. Bei den Kindern (IX, X, XI) wurden Benommenheit, Bewußtlosigkeit, auffälliges rosiges Aussehen und Kramp fzustände beobachtet. *Puls* und *Temperatur* verliefen im allgemeinen parallel. In der Regel stiegen die Temperatur und die Pulsfrequenz mit dem Auftreten der Enterocolitis an. Terminal wurden die höchsten Werte erreicht. Angaben über Blutdruckwerte, Hämoglobin, Harnstoff und Elektrolyte sind leider zu spärlich, als daß sie ausgewertet werden könnten. Die bekannten Werte sind in der Tabelle 3 eingetragen.

Klinische Verlaufsformen. – Es konnten deutlich zwei ineinander greifende Verlaufsformen unterschieden werden. Bei der ersten Form beherrschten die intestinalen Symptome, vor allem die Durchfälle, das klinische Bild. Diese Form betraf zur Hauptsache die Erwachsenen (I, II, III, IV). Bei der zweiten Form dominierten die toxischen Symptome.

Sie wurden besonders bei den Kleinkindern (IX, X, XI), aber auch bei den Erwachsenen (V, VI, VII, VIII) gesehen.

Die ersten Symptome der akuten pseudomembranösen Enterocolitis traten im Durchschnitt am zweiten oder dritten postoperativen Tage auf; bei den Patienten II und IX allerdings schon am ersten, bei Patient VIII hingegen erst am fünften Tage. Infolge des Ileus ließ sich der Beginn der Enterocolitis bei Patientin VI nicht sicher feststellen. Er dürfte aber um den vierten oder fünften Tag gewesen sein.

Unter Kollaps oder Entspannungskollaps (*Duesberg* und *Goldhahn*) verstehen wir, im Gegensatz zum Schock, eine Gefäßatonie, ein Verbluten in die Venen. Das Bewußtsein ist meist gestört, der Blutdruck sehr tief, die Atmung schnell und oberflächlich, der Puls schlecht fühlbar; die Extremitäten sind cyanotisch und fühlen sich kühl an. Im Entspannungskollaps ist das Vorherrschen des Vagus, bzw. seines Wirkstoffes, des Acetylcholins, zu erkennen. Der Kollaps war nun bei allen unseren Patienten das dominanteste Symptom. Er trat im Verlaufe der akuten pseudomembranösen Enterocolitis innert wenigen Stunden bis Tagen nach Beginn der Enterocolitis auf und führte in der Regel in kürzester Zeit zum Tode.

Alle Patienten starben frühestens einen (II), spätestens drei (XI) Tage nach Auftreten der ersten Symptome der Enterocolitis. Der Tod trat frühestens 2 ½ Tage und spätestens 10 Tage nach der Operation ein.

Zusammenfassend läßt sich vom klinischen Standpunkt aus sagen, daß die von uns beobachtete akute pseudomembranöse Enterocolitis in allen Lebensaltern anzutreffen ist. Immer geht ihr eine Operation voraus. Im allgemeinen manifestiert sich diese Enterocolitis am zweiten oder dritten Tag nach der Operation mit plötzlich auftretenden, schweren Durchfällen, denen Bauchschmerzen und Meteorismus unmittelbar vorauszugehen pflegen. Rasch bildet sich ein Kollaps aus, der therapeutisch schwer einflußbar ist und innert weniger Stunden zum Tode führt. Toxische Symptome kommen besonders bei Kindern vor. Sie können die intestinalen Erscheinungen in den Hintergrund treten lassen.

3. Pathologisch-anatomische Befunde

a) *Makroskopische Befunde.* – Das auffallendste anatomische Merkmal der akuten pseudomembranösen Enterocolitis war das diffuse gleichförmige Befallensein größerer Darmabschnitte. Die Schleimhaut war mit röhrenähnlichen, membranartigen Gebilden von brüchiger bis elastischer Konsistenz bedeckt. Diese waren graugelblich gefärbt und bis 1 mm dick. In den ersten vier Leichen wurden im Darm mehrere Meter lange zu-

sammenhängende Pseudomembranen vorgefunden. In anderen Leichen fanden sich nur noch mehr oder weniger lange Fetzen der Pseudomembranen auf der Darminnenwand. Bei den Erwachsenen ließen sie sich durchwegs leicht abstreifen, während sie bei den Kindern etwas an der Schleimhaut hafteten. Beim Abstreifen zeigte es sich, daß sie genau dem Negativ der Schleimhaut entsprachen. Nirgends erweckten sie den Eindruck, aus der Konfluenz vieler, kleiner, einzelner Pseudomembranen entstanden zu sein. Es wurden auch in keinem der Fälle einzelne, kleine, scharfbegrenzte Pseudomembranen vorgefunden, sondern höchstens zurückgebliebene Fetzen.

Die Schleimhaut unter den Pseudomembranen war in den meisten Fällen gerötet. Die Rötung begann in der Regel schon etliche Zentimeter vor Beginn der mit Pseudomembranen belegten Abschnitte. Bei der Leiche des Patienten V wurde nur der Dickdarm als gerötet bezeichnet, obwohl auch der Dünndarm befallen war. In den Leichen der Patienten VI und X war die ganze Schleimhaut grauweiß. Oberflächliche Geschwüre wurden in den Därmen der Leichen VI und XI beobachtet. In einem einzigen Fall (X) war der ganze Magendarmtrakt befallen; in 4 Fällen (IV, V, IX, XI) waren es das Jejunum, Ileum und Colon; in 3 Fällen (I, III, VI) das Jejunum und das Ileum, wovon in den Fällen I und III nur der distale Abschnitt des Jejunums; in einem Fall (II) das Ileum allein und in 2 Fällen (VII und VIII) das Ileum und das Colon. Das Ileum war somit in allen 11 seziierten Leichen befallen, das Jejunum 8mal, das Colon 7mal, Magen und Duodenum 1mal. In sieben Leichen wurden bei der Sektion der Magendarmtrakt oder Abschnitte davon in geblähtem Zustand vorgefunden. 7mal war der Darminhalt flüssig. Über die entsprechenden Befunde bei den übrigen Leichen bestehen keine Angaben.

In sechs Fällen (I, II, III, IV, VII, X) lag ein Lungenödem vor, in Fall X dazu noch ein Hirn- und Leberödem. Häufig wurde auch Leberverfettung festgestellt (I, II, III, VI, VII, IX, XI), dazu in fünf Fällen eine Myokardverfettung (I, II, VI, VII, XI) und in zwei Fällen eine Nierenverfettung (II, VI).

b) *Histologische Befunde.* – Es bestanden oberflächliche Schleimhautnekrosen über mehr oder weniger ausgedehnte Strecken, so besonders in den Fällen VI, VII und XI. Aber nur in den Fällen VI und XI durchbrachen die Geschwüre die Muscularis mucosae. Für die übrigen Fälle ist also die Bezeichnung Schleimhauterosion zutreffender. In den anderen Fällen waren nur die obersten Schleimhautpartien nekrotisch und vom Oberflächenepithel entblößt¹. Die verbleibenden Epithelzellen, die am

¹ Da die Epithelien Bestandteile der Pseudomembran bilden, kann die Schleimhautentblößung nicht einfach als postmortale Veränderung angesehen werden.

häufigsten in den Krypten und in einigen Fällen auch an den Zottenwänden erhalten geblieben waren, erschienen teils langgezogen und abgeflacht, teils abgerundet und hie und da siegelringförmig. Da und dort konnten im Cytoplasma Vakuolenbildung und Anzeichen von Verschleimung festgestellt werden. Die Tunica propria war überall ödematös verdickt. Ein stärkeres Ödem wies die Submucosa auf. Das Ödem war aber von Fall zu Fall sehr unterschiedlich stark und auch bei ein und demselben Fall nicht gleichmäßig, sondern meist auf Höhe der Schleimhautfalten am stärksten. Muscularis, Subserosa und Serosa waren nicht ödematös aufgelockert.

Die entzündlichen Infiltrate waren in den meisten Fällen nicht erheblich. Die Mucosa war mit neutrophilen Leukocyten und in einigen Fällen auch mit eosinophilen Leukocyten infiltriert. Auch Plasmazellen und Lymphocyten kamen vor. Die Verteilung der Infiltrate zeigte sich ziemlich unterschiedlich. Dichte neutrophile Infiltrate kamen fast nur in der Umgebung tieferer Schleimhauterosionen vor. Während die Submucosa in vielen Fällen noch entzündliche Infiltrate aufwies, fehlten sie in den meisten Fällen in der Muscularis und Subserosa.

Bei den Erwachsenen waren die Venen und Kapillaren in der Submucosa, in geringerem Grade in der Mucosa, und in einzelnen Fällen auch in der Muscularis und Subserosa stark erweitert und prall mit Blut gefüllt. Die Arterien und Arteriolen erschienen hingegen eher kontrahiert. Da aber alle Präparate in Formalin fixiert worden waren, kann dieser Befund nicht ohne weiteres als Gefäßspasmus gedeutet werden, denn jede glatte Muskulatur kontrahiert sich in Formalin. Um die stark dilatierten Venen konnten in den Leichen der Patienten IV, V und VI kleine Diapedesisblutungen gesehen werden. Die Gefäßwände selber zeigten nirgends krankhafte Veränderungen.

In den Pseudomembranen der Leichen der Patienten I, II, III, IV und IX ließ sich deutlich eine gewisse Struktur erkennen. Die darmlumenwärts gelegene Partie bestand vorwiegend aus Epithelzelltrümmern, Leukocyten und meist auch, außer im Fall der Leiche des Patienten I, aus Bakterien. Auf den Pseudomembranen der Leichen der Patienten II und III konnten auch Pilzfäden und Pilzsporen nachgewiesen werden. Da und dort waren ganze Epithelzellstränge zu sehen, die dem Zottenepithel entsprachen und vertikal in die Pseudomembran zu liegen kamen. Die Bestandteile lagen in einem schwach eosinophilen, amorphen Faserwerk eingebettet. Die darmlumenwärts gelegene Seite der Pseudomembran war glatt, die murale Schicht aus dichterem, fibrinoidem Faserwerk aufgebaut. Einschlüsse waren in dieser Schicht spärlicher. Die Oberfläche war guirlandenförmig und entsprach genau dem Negativ des

Schleimhautreliefs. An einzelnen Stellen sah man noch wie die Pseudomembran durch fibrinoide Füßchen mit dem Zottenstroma verbunden war. In den übrigen Fällen ließen die Pseudomembranen eine solche Zweischichtung nicht erkennen. Ihre Bestandteile blieben aber die gleichen. Die entzündlichen Infiltrate in der verbleibenden Tunica propria und in der Submucosa sind u. E. eine Folge der Epithelabstoßung und somit sekundär. Bei den Leichen der Patienten VI, VII und XI wurden in den Därmen Schleimhauterosionen festgestellt. Die Peyerschen Plaques waren gut begrenzt. Sie standen in keinem Zusammenhang mit den Erosionen.

Abgesehen von den Pseudomembranen beherrschen in frühen Stadien der Erkrankung die Verschleimung und die Abstoßung des Epithels und das Ödem der Tunica propria und Submucosa das Bild. In späteren Stadien entspricht der Befund infolge sekundärer leukocytärer Infiltration und Nekrosen einer gewöhnlichen schweren bakteriellen Darminfektion.

Zusammenfassung der anatomischen Befunde. – Der anatomisch auffallendste Befund ist die Pseudomembran. Sie ist von homogener Beschaffenheit, leicht abstreifbar und kleidet über weite Strecken die Darminnenwand gleichmäßig aus. In den typischen Fällen entspricht sie genau dem Negativ der Schleimhaut und ist zweischichtig aufgebaut. Die darmlumenwärts gelegene Schicht besteht vorwiegend aus Zelltrümmern und Bakterien, die äußere aus fibrinoidem Faserwerk. In den ersten Stadien fallen an der epithellosen Darminnenwand das Ödem der Tunica propria und der Submucosa sowie die geringe entzündliche Infiltration auf. In späteren Stadien gleicht der Befund einer schweren, unspezifisch nekrotisierenden Darmentzündung. Am häufigsten ist das Ileum befallen, dann folgen das Jejunum, das Colon und zuletzt die übrigen Magen-Darmabschnitte. Als toxisches Symptom findet sich häufig eine Verfettung des Myokards, der Leber und der Nieren.

4. Bakteriologische Befunde

Leider wurden die meisten Fälle nur unvollkommen bakteriologisch untersucht. Wir haben alle Befunde in Tabelle 4 zusammengefaßt. Post mortem konnten aus dem Darminhalt in den untersuchten Fällen kulturell *Bacterium coli commune* und Enterokokken nachgewiesen werden. Die Grampräparate zeigten in 2 Fällen unter anderem Pilzsporen und Pilzfäden. Im Fall III waren letztere sogar sehr stark vertreten. In den Fällen V und VII hatte man den Eindruck, daß es sich bei den grampositiven Kokken um Staphylokokken handelte. Es ist ferner interessant, daß im Fall I überhaupt keine Mikroorganismen im Grampräparat der Pseudomembranen nachgewiesen werden konnten.

Tabelle 4

Fälle	Kulturen aus Stuhl in vivo	Kulturen post mort. aus Darm	Grampräparate aus Darm und Pseudomembranen	Milzkulturen	Antibiotica (Total)
I		Coli com. Enterok.	Keine sicheren Mikroorganismen nachweisb.		P. 800 000 E.
II		Coli. com. Enterok.	Pilzsporen, grampos. Kok. in Haufen und Diplo., längl. Kokken in Diplo. und Ketten		keine
III			Grampos. Kok. in Haufen und Diplo., gramneg. Stäbchen, Pilzfäden		P. 900 000 E. Str. 1 g
IV		Coli com. Enterok.	Grampos. Kok. in Haufen und Ketten		P. 450 000 E. Str. 5,5 g, T. 4 g
V		Coli com. Enterok.	Grampos. Kok. in Diplo. und Haufen		P. 2 700 000 E. Str. 4,5 g, T. 6 g
VI				Coli com. Dissoz. Pyoc. aur.	Sulf. 8 g P. 2 400 000 E.
VII			Grampos. Kok. in Diplo. und Haufen		P. 600 000 Str. 1 g, T. 1 g
VIII	Coli com. Prot. vulg. Enterok.				P. 1 800 000 E. T. 6,5 g
IX		Coli com. Streptoc. non haem. Pyoc. aur.	Gramneg. Stäbchen, einzelne grampos. Kok.	steril	P. 400 000 E.
X					P. 700 000 E. Str. 0,3 g
XI				Coli com. Enterok.	P. 1 100 000 E. Str. 2 g

III. Pathogenese der akuten postoperativen pseudomembranösen Enterocolitis

1. Enterokolitiden nach Verabreichung von Antibiotica (Staphylokokken-Enterocolitis)

1951 beschrieb *Finland* «eine neue Krankheit, die Staphylokokkenenteritis» bei Patienten, die er wegen Lungenentzündung mit Aureomycin oder Terramycin behandelt hatte. Im gleichen Jahre wurde von *Janbon, Bertrand, Salvaing, Labauge* und *Aram* ein choleraähnliches Syndrom im Verlaufe einer Terramycinbehandlung beschrieben. 1952 berichteten die gleichen französischen Autoren über eine weitere Reihe analoger

Fälle. *Womack, Jackson, Gocke, Haight* und *Finland* erwähnen in zwei Arbeiten eine Superinfektion mit *Staphylococcus aureus* während und nach der Terramycinbehandlung von 91 Pneumonien und 112 Infektionen der Harnwege. Während unter der Behandlung die primären Erreger verschwanden, traten Staphylokokken auf, verschlimmerten in einigen Fällen das primäre Leiden und konnten bald im Sputum, Urin, Stuhl oder gar im Blut nachgewiesen werden. Bei einem Viertel der Patienten traten im Verlaufe der Behandlung Durchfälle und zum Teil auch Erbrechen auf. Die Stühle aller an Durchfällen gestorbenen Patienten wiesen pathogene Staphylokokken auf. Weitere Beobachtungen publizierten *Terplan, Paine, Sheffer, Egan* und *Lansky; Castleman* und *Toivone; Reiner, Schlesinger* und *Miller; Dearing* und *Heilman; Brown, Winston* und *Sommers; Wakefield* und *Sommers; Todd* und *Hopps; Newman* und andere mehr. In der Schweiz wurden ähnliche Feststellungen von *Bernhart; Meier; Senn; Helmig; Rentchnick* gemacht.

Klinik. – *Bickel* und *Rentchnick*, die das Syndrom an Hand selbstbeobachteter Fälle, wie auch der Literatur eingehend studiert haben, fassen das klinische Bild wie folgt zusammen: 3–4 Tage nach Einnahme der Antibiotica, in einzelnen Fällen auch früher, treten Durchfälle auf, die rasch sehr heftig werden und meist von einem Temperaturanstieg bis auf 39–40° begleitet sind. Die Durchfälle sind besonders schwer bei Operierten oder sonst in ihrem Allgemeinzustand reduzierten Patienten. Sie führen zu einem Elektrolytverlust und zur Exsikkose. In 2–3 Tagen tritt ein schwerer, häufig plötzlich einsetzender Kollaps auf mit Abfall des Blutdruckes, Harnstoffanstieg, Oligurie, Erregungszuständen. 4–5 Tage nach Beginn der Infektion tritt der Tod ein. *Dearing* und *Heilman* weisen darauf hin, daß das Syndrom in zwei Richtungen verlaufen kann: in einen choleraähnlichen Typus, entsprechend jenem von *Janbon* und Mitarb. beschriebenen mit profusen Durchfällen und Deshydratationen und in ein hochtoxisches Syndrom mit oder ohne Fieber. In letzterem können Schocksymptome vorherrschen und Durchfälle fehlen. Die beiden Verlaufsrichtungen können ineinander übergehen.

Antibiotica

Die Patienten hatten vor dem Auftreten der Durchfälle Antibiotica in mehr oder weniger hohen Dosen verordnet bekommen. Meist handelte es sich um Terramycin, etwas weniger häufig um Aureomycin oder Achromycin (*Gsell* und *Kesselring*). Es finden sich Angaben, wonach das Syndrom auch nach Penicillin-Streptomycin aufgetreten sein soll (*Fairly* und *Kendall, Zischka*). Der Wirkungskreis dieser Medikamentenkombination entspricht jener des Aureomycins. Nach Chloromycetin wurde von *Cramer* und *Rossi* dreimal bei Kindern eine Staphylokokkenenteritis beobachtet. Die Fälle von *Reiner, Schlesinger* und *Miller* nach Chloromycetin und Aureomycin hatten einen negativen bakteriologischen Befund. Es ist also fraglich, ob es sich um Staphylokokken-Enteritiden handelte. Die Autoren selber glauben eher an eine direkte Wirkung der Antibiotica auf den Darm. *Kramer* beschrieb im Jahre 1948 eine Staphylokokkenenteritis nach Verabreichung von Streptomycin per os bei einem Säugling, *Todd* und *Hopps* nach 8 g Streptomycin per os bei einem Erwachsenen. *Terplan* und Mitarb. glauben 2 Fälle nach hohen Dosen von Penicillin beobachtet zu haben.

Bakteriologie

Von allen Autoren wird das Syndrom auf das Auftreten pathogener hämolytischer Staphylokokken in mehr oder weniger reinen Kulturen im Stuhl zurückgeführt.

Erst wenn eine genügende Umwandlung der intestinalen Flora mit praktisch völligem Verschwinden der Colibazillen stattgefunden hat, kann es zu einer Vermehrung pathogener, hämolytischer Staphylokokken kommen.

Janbon, Bertrand, Salvaing und *Roux* zeigten, daß im Verlauf der Terramycinbehandlung die Colibazillen, Clostridien und der *Staphylococcus albus* verschwinden, während gleichzeitig der *Proteus vulgaris* sich entsprechend vermehrt. Diese Phase manifestiert sich klinisch, wie auch *Bierman* und *Javetz* bestätigen, durch ein Verschwinden des Stuhlgeruches und oft durch leichte Durchfälle. Dies wird auf das gestörte Gleichgewicht Colibazillen-*Proteus vulgaris* zurückgeführt. *Metzger* und *Shapse* stellten fest, daß der Colibazillus und der *Aerobacter aerogenes* schon innerhalb 24 Stunden aus dem Darm verschwunden sind, während *Baker* und *Pulaski* dies erst nach 72 Stunden feststellen konnten. Die übrige Flora verschwindet in den nächsten 2-3 Tagen (*Baker* und *Pulaski*, *Marshall*). *Dearing* und *Heilman*, aber auch *Bierman* und *Shapse* stellten das gleiche Verhalten der Stuhlflora nach Aureomycin fest. Nach Chloromycetin hingegen verschwanden die Colibazillen nur in einzelnen Fällen. Das Streptomycin erzielte nur flüchtige Wirkung, vorausgesetzt, daß das Mittel per os gegeben worden war. Eine Resistenz der Mikroorganismen stellt sich bei diesem Antibioticum sehr schnell ein. *Bierman* und *Javetz* konnten keine Veränderung der Stuhlflora nach Penicillin-Streptomycin, intramuskulär verabreicht, beobachten.

Der *Staphylococcus aureus* ist entweder endogener oder exogener Herkunft. *Staub* weist darauf hin, daß die resistenten Mikroorganismen dort auftreten, wo am meisten Antibiotica verwendet werden. Diese Staphylokokken finden sich daher in viel größerem Prozentsatz im Nasen-Rachen-Raum, auf der Haut, im Rectum und in den Kleidern von Spitalinsassen, als bei der übrigen Bevölkerung. *Pullan* und *Williams* fanden im Stuhl vieler gewöhnlicher Spitalpatienten pathogene Staphylokokken, ohne daß diese im geringsten über intestinale Erscheinungen zu klagen hatten. *Laurell* fand bei gesunden Kindern in 30% Staphylokokken im Stuhl. Eine Übertragung, wenn der Patient nicht selber schon Staphylokokkenträger ist, z. B. durch Anhusten durch das Pflegepersonal, ist sehr leicht möglich. *Janbon, Roux* und Mitarb. beobachteten eine Anzahl Fälle, die im Stuhl pathogene, Exotoxin produzierende Staphylokokken ausschieden und kein choleraähnliches Syndrom hatten. Sie nahmen daher an, daß zur Entwicklung des Syndroms eine besondere Disposition (réceptivité) des Individuums vorliegen müsse. Diese beruht ihrer Ansicht nach auf der durch das Grundleiden beeinflussten vegetativen Reaktionslage. Eine andere Erklärung gaben *Dearing* und *Heilman*. Sie stellten 1952/53 an einer 44 Patienten zählenden Serie fest, daß der *Staphylococcus aureus* keine Symptome hervorruft, wenn er in geringer Anzahl vorkommt und wenn die normale Darmflora nicht genügend unterdrückt oder ganz zum Verschwinden gebracht worden ist.

In diesem Zusammenhang sei aber auch eine Feststellung *Terplans* und Mitarb. erwähnt. Diese Autoren fanden eine Anzahl Stuhlkulturen ihrer Durchfallpatienten nach Antibiotica frei von Staphylokokken. Der *Staphylococcus aureus* konnte dann aber oft histologisch in den Pseudomembranen oder auf der Darmschleimhaut post mortem im Grampräparat gesehen oder aus dem gleichen Material kulturell gezüchtet werden. Nach den Feststellungen von *Dearing* und *Heilman* zweifeln wir aber sehr, ob in solchen Fällen, besonders beim Vorliegen einer Mischflora, die Staphylokokken als Erreger der Enterocolitis anzusehen sind. Wir glauben, daß ihr Vorkommen hier als gewöhnliche Mischinfektion aufzufassen ist.

Damit also eine Staphylokokkenenteritis entstehen kann, müssen drei Bedingungen erfüllt sein:

1. Es muß eine Umwandlung der Darmflora stattgefunden haben, d. h., der *Colibazillus* muß *verschwunden* sein. Dies kann nur mit breitspektrigen Antibiotica erreicht werden.

2. Der *Staphylococcus aureus* muß fast in *Reinkultur* auftreten, was das vorhin Gesagte voraussetzt.

3. Es muß sich um *pathogene, Exotoxin produzierende* Staphylokokken handeln. Diese sind koagulasepositiv und lassen sich mit dem Kittentest (*Dolman*) oder dem Frogttest (*Robinton*) von den saprophytären Formen unterscheiden.

*Bedeutung der Staphylokokkenexotoxine. Alimentäre «Staphylokokkenenteritis»*¹. Es wird allgemein angenommen, daß nicht die Staphylokokken als solche, sondern deren Exotoxine das enterale Syndrom und die toxischen Symptome hervorrufen (*Staub; Rentchnick, Choquard und Fleury; Heilman und Dearing; Janbon, Bertrand, Roux und Salvaing*). Von den Beobachtungen alimentärer Staphylokokkenintoxikationen her ist es bekannt (*Feig; Dack; Boyer, Mercier, Pillet und Tissier; Gernez, Rieux, Buttiaux und Brogniard*), daß Exotoxine allein, ohne Beisein von Staphylokokken, neurotoxische Zustände und gastrointestinale Symptome, wie Durchfälle und Erbrechen, auszulösen vermögen.

1951 konnte *Rey-Bellet* eine 67 Personen betreffende Intoxikation in einem Genfer Spital beobachten. Die ausführlich beschriebene klinische Symptomatologie weist eindeutige Analogien mit den Staphylokokkenenteritiden auf. Die Schwere der Krankheit steht in direktem Verhältnis mit der Quantität der eingenommenen Exotoxine. Mitgeschluckte Staphylokokken können sich in der Regel nicht entwickeln und weiter Toxine produzieren, da die herrschende Darmflora dies nicht zuläßt. Die Intoxikation ist somit einmalig und wird daher meist gut überwunden. Tödliche Fälle (*Feig*) sind äußerst selten und kommen nur bei geschwächten Individuen vor. Eine pathologisch-anatomische Beschreibung eines an alimentärer Staphylokokkenenteritis Verstorbenen konnten wir in der uns zur Verfügung stehenden Literatur nicht finden. Anders verhält es sich mit der Staphylokokkenenteritis bei der fortlaufend massenhaft Exotoxine produziert werden. Die Folge davon ist eine zunehmende Intoxikation des Organismus, die zu einem Zusammenbruch der Widerstandskraft führt.

Pathologisch-anatomisch wurden die Darmläsionen von *Bernhart; Browne, Winston und Sommers; Castleman und Towne; Dearing und Heilman; Helmig; Schlesinger und Miller; Rentchnick; Terplan* und anderen beschrieben. Die Befunde sind nicht einheitlich. Vorwiegend kommen aber stark entzündliche Veränderungen der Darmwand mit diffusen und dichten Leukocyteninfiltraten, Geschwüren, tiefen Nekrosen, herdförmigen Pseudomembranbildungen und hämorrhagischen Darmwanddurchtränkungen vor. Selbst ausgedehnte Pseudomembranbildung mit wechselnd starken entzündlichen Infiltraten scheinen, wenn auch seltener, bei der Staphylokokkenenteritis vorzukommen oder

¹ Die gebräuchliche Bezeichnung alimentäre Staphylokokkenenteritis ist ungenau, da es sich nicht in erster Linie um eine Vergiftung mit Staphylokokken, sondern um eine mit deren Exotoxinen handelt.

werden wenigstens als solche beschrieben. Vorherrschend ist jedenfalls das *entzündliche* Element.

Diskussion. Das bunte anatomische Bild der in der Literatur beschriebenen Fälle erweckt schon von sich aus den Eindruck einer uneinheitlichen Ätiologie. Es scheint, daß nach Auftreten der Staphylokokkenenteritis etwas wahllos alle klinisch ähnlich verlaufenden Komplikationen mit dieser «neuen» Krankheit identifiziert wurden. Oft genügte dazu der Nachweis von *Staphylococcus aureus* im Stuhle allein, oft fehlte auch dieser. Diese Gleichsetzung scheint unserer Ansicht nach nicht gerechtfertigt.

Die Staphylokokkenenteritis und unsere eingehend beschriebenen Fälle zeigen im klinischen Geschehen eine auffallende Ähnlichkeit miteinander. Es ist bemerkenswert, daß besonders die postoperativen Fälle einer Staphylokokkenenteritis mit schweren intestinalen Symptomen tödlich verlaufen und anatomisch schwere Darmveränderungen aufweisen. Während aber alle Staphylokokkenenteritiden nach Verabreichung von Antibiotica auftreten und zwar zur Hauptsache nach Terramycin, Aureomycin oder Achromycin, haben 2 unserer erwähnten Patienten überhaupt keine Antibiotica erhalten. 5 Patienten erhielten Penicillin, und nur in 4 Fällen wurde neben Penicillin und Streptomycin noch Terramycin verabreicht (einer davon nur 1 g) (Tabelle 1). Die Vorbedingungen für eine Staphylokokkenenteritis waren also nur in wenigen Fällen gegeben. Es ist anderseits auffallend, daß gerade jene Fälle aus der Staphylokokkenenteritis-Literatur (*Rentchnick* [Fall 2], *Castle* und *Towne*; *Browne*, *Winston* und *Sommers* u. a. m.), die nur Sulfonamide, Penicillin oder Streptomycin erhalten hatten, in anatomischer Hinsicht mit unseren Fällen auffallende Ähnlichkeit aufweisen.

Wenn auch die so unvollständigen bakteriologischen Befunde unserer Beobachtungen sichere Schlüsse nicht erlauben, so geben sie uns doch genügend Hinweise, die gegen das Vorliegen einer Staphylokokkenenteritis in den meisten unserer Fälle sprechen. In einem Falle (I) konnten im Grampräparat überhaupt keine sicheren Mikroorganismen nachgewiesen werden, während im Stuhl post mortem nur Colibazillen und Enterokokken gefunden wurden. Die Colibazillen und Enterokokken vieler Patienten, die in den post mortem angelegten Stuhlkulturen gefunden wurden, sprechen gegen die von den Autoren geforderte Umstimmung der Stuhlflora. Immerhin hatte man den Eindruck, daß die in den Grampräparaten der Fälle V und VII gefundenen Mikroorganismen Staphylokokken in Reinkultur waren. Bei diesen Fällen handelte es sich also möglicherweise um eine Staphylokokkenenterocolitis oder um eine akute pseudomembranöse Enterocolitis, die mit Staphylokokken superinfiziert

war. Bei einem kleinen Mädchen von $2\frac{4}{12}$ Jahren, das wegen eines Wolfrachens operiert werden mußte, haben wir eine ähnliche Beobachtung gemacht. Wir haben es nicht in unsere Kasuistik aufgenommen, da es heil davonkam und deswegen der anatomische Befund unbekannt ist. Bei diesem Mädchen konnten die schweren postoperativen Durchfälle nach Verabreichung von Chloromycetin, Streptomycin und Guanacil zum Sistieren gebracht werden. Rückblickend kann man annehmen, daß diese Durchfälle durch pathogene Staphylokokken verursacht wurden, die auf die gegebenen Antibiotica empfindlich waren.

Die größten Unterschiede zu unseren Fällen finden sich aber in den anatomischen Darmbefunden. Im Gegensatz zu unseren Fällen ist bei der Staphylokokkenenteritis immer wieder von Geschwüren, Nekrosen, Hyperämien bis zu hämorrhagischer Durchtränkung der Darmwand, von entzündlichen Veränderungen und seltener auch von Pseudomembranen die Rede. Andererseits werden wieder Fälle beschrieben, die anatomisch auffallend den unseren ähnlich sind, wie wir oben schon erwähnt haben. Zwei solche Fälle finden sich z. B. bei *Terplan* und Mitarb. beschrieben. Weitere finden sich bei *Rentchnick* (2), *Castleman* und *Towne*; *Browne* und Mitarb. u. a. m. In einem gleichen Fall von *Dearing* und *Heilman* konnten nicht einmal – weder in vivo noch post mortem – Staphylokokken nachgewiesen werden. Wir haben bereits darauf hingewiesen, daß gerade diese Patienten meist nur Sulfonamide, Penicillin oder Streptomycin erhalten hatten, und daß die Darmflora gemischt war, d. h., es fanden sich neben Staphylokokken in unterschiedlicher Anzahl auch Colibazillen, *Proteus vulgaris*, Enterokokken, *Pyocyanus* usw.

Wir neigen zur Annahme, daß solche Befunde eher zur akuten pseudomembranösen Enterocolitis als zur Staphylokokkenenteritis gerechnet werden müssen. Mit *Pullan* und *Williams* glauben wir, daß die Staphylokokken, insofern sie nicht in Reinkultur auftreten, im Darm eine banale Mischinfektion darstellen. *Penner* und *Bernheim* sind für ihre Fälle (s. Seite 73) der gleichen Ansicht. In einem *Editorial* des *New England Journal of Medicine* kommt der Autor nach Beobachtungen eigener Fälle und Durchsicht der Literatur zum gleichen Ergebnis. Er, sowie *Pettet* und *Baggenstoss* weisen darauf hin, daß es sich bei der Staphylokokkenenteritis und bei der akuten pseudomembranösen Enterocolitis um zwei ganz verschiedene Erkrankungen handelt, die scharf voneinander getrennt werden müssen.

Es wurde schon oft vermutet (*Reiner*, *Schlesinger* und *Miller* u. a. m.), daß Antibiotica auf den Darm eine direkte oder indirekte toxische Wirkung ausüben. Dies würde jedenfalls eine Anzahl unklarer Brechdurch-

fälle und Darmläsionen nach Einnahme von Antibiotica erklären, die weder zur Staphylokokkenenteritis, noch zur akuten pseudomembranösen Enterocolitis gezählt werden können. Es würde den Rahmen dieser Arbeit sprengen, näher darauf einzugehen.

2. Akute postoperative pseudomembranöse Enterocolitis

Beschreibungen akuter pseudomembranösen Enterokolitiden, die unseren Beobachtungen gleichzusetzen sind, konnten wir in der uns zur Verfügung stehenden Literatur nur selten finden.

Als erster scheint *Lavallaz* 1946 den klinischen Verlauf und die anatomischen Befunde bei einem von ihm beobachteten Patienten ausführlich beschrieben zu haben. 1948 berichteten *Dixon* und *Weisman* aus der Mayo Clinic über 23 Beobachtungen¹. Im gleichen Jahre publizierte *Aufdermaur* die 3 Beobachtungen, die wir in unserer Kasuistik aufgenommen haben. Es folgten 1952 *Hilsabeck* und *Dixon* mit einem kasuistischen Fall, 1953 *Williams* und *Pullan* mit 10 ganz typischen Beschreibungen; endlich 1954 *Bruce* mit 3 weiteren Fällen. *Dixon* und *Weisman*, aber auch *Williams* und *Pullan* konnten mit massiven Rehydratationsmaßnahmen einige Patienten retten. Die Patienten *Dixons* hatten meistens vor der Operation Sulfonamide erhalten, aber keine Antibiotica. Pathogene Mikroorganismen konnten im Stuhl nie nachgewiesen werden. Einige Patienten *Williams'* bekamen vor oder nach der Operation Chemotherapeutica, andere Penicillin oder Streptomycin, 4 überhaupt keine entsprechenden Medikamente. Die Stuhlflora war sehr unterschiedlich. Bei 4 Patienten – 2 davon gehörten zu den Überlebenden – konnte *Staphylococcus aureus* nachgewiesen werden. Einer der Überlebenden, bei dem *Staphylokokken* gefunden wurden, hatte Antibiotica erhalten. Ein nennenswerter, jedoch nur kurzdauernder Blutdruckabfall vor Beginn der intestinalen Symptome trat bei 2 Patienten auf und zwar während der Operation. Bei allen Patienten kam es nach Beginn der Enterocolitis zu einem Kollaps. Die Autoren sind der Ansicht, daß den *Staphylokokken* in ihren Fällen keine pathogene Bedeutung beizumessen sei. Im Stuhl zahlreicher Patienten, die im gleichen Saale lagen, fanden sich *Staphylococcus aureus*. Keiner dieser Patienten hatte intestinale Symptome.

Wir haben in Tabelle 5 die Durchschnittsbefunde dieser Autoren zusammengefaßt und ihnen unsere Feststellungen gegenübergestellt. Die Analogie zwischen den einzelnen Befunden der verschiedenen Autoren kommt so deutlich zum Ausdruck. Weitgehend klinisch und autopsisch übereinstimmende Befunde stellten *Pettet* und Mitarb. an 107 summarisch angeführten Fällen aus der Mayo-Klinik aus den Jahren 1925–1952 fest. In ihrer Serie sind die oben angeführten Fälle *Dixons* und *Weismans* miteinbezogen. Es ist bemerkenswert, daß in den Jahren 1939–1952, also nach Aufkommen der Antibiotica, die postoperative pseudomembranöse Enterocolitis nicht häufiger auftrat, hingegen aber erstmals auch klinisch erkannt wurde.

¹ Von diesen 23 Beobachtungen können nicht alle zur postoperativen Enterocolitis gerechnet werden. Bei 7 Patienten traten die ersten Symptome der Enterocolitis zwischen dem 14. und 38. Tage nach der Operation auf. Da eine Großzahl der Beobachtungen summarisch angeführt wird, läßt sich eine Auslese nicht vornehmen.

Möglicherweise gehören die Beobachtungen, die früher *Goldschmidt; Bierende; Riedel* und neuerdings *Penner und Bernheim* und *Penner und Druckermann* 1939 und 1948 veröffentlichten, auch in diese Enterocolitisgruppe. Die letztgenannten Autoren weisen aber, im Gegensatz zu unseren Beobachtungen, auf den herdförmigen Charakter der Darmläsionen hin. Dies spreche für eine lokale Kreislaufstörung, für die sie einen Arteriolospasmus der Schleimhautgefäße verantwortlich machen. Diese Kreislaufstörung werde durch einen der Enterocolitis vorausgehenden Schock ausgelöst.

Das Alter scheint auf die Entstehung der akuten pseudomembranösen Enterocolitis keinen besonderen Einfluß zu haben. Die meisten Individuen waren über 40 Jahre alt, andere standen in den ersten Lebensjahren. Eine Großzahl der Patienten litt an Karzinom oder anderen Erkrankungen, wie sie in höheren Altersstufen aufzutreten pflegen. Es ist ferner auffallend, daß ausgerechnet jene drei Kleinkinder, die an akuter pseudomembranöser Enterocolitis starben, eine kongenitale Mißbildung (Wolfsrachen) hatten und deswegen operiert werden mußten.

Mit Ausnahme dieser 3 Kinder litten alle 45 Patienten an Erkrankungen der Abdominalorgane. Weitaus die meisten von ihnen, nämlich 42, hatten ein Magendarmleiden: 16 ein Magen- oder Duodenalulcus, 16 ein Magen- oder Darmkarzinom, 3 eine ulceröse Colitis und 7 verschiedene andere chirurgische Magendarmkrankheiten. Man kann daraus schließen, daß eine Erkrankung des Magendarmtraktes, gleichgültig welcher Art diese ist, zur akuten pseudomembranösen Enterocolitis prädisponiert. Die akute pseudomembranöse Enterocolitis trat mit großer Regelmäßigkeit 1–3 Tage – selten später – nach einer schwereren Operation auf. Es besteht somit eine Beziehung zwischen der akuten pseudomembranösen Enterocolitis und der Operation. Die Operation scheint die Enterocolitis auszulösen.

Kleckner, Borgen und *Baggenstoss* beschrieben allerdings 1952 14 Beobachtungen von pseudomembranöser Enterocolitis bei Patienten, die nicht operiert wurden, sondern an chirurgischen und medizinischen Krankheiten litten (5mal Darmverschluß, 5mal Herzleiden, 4mal Infektionskrankheiten); 7mal war die Enterocolitis die Todesursache. Die Hauptsymptome waren: Meteorismus, schwerer Durchfall, Fieber und Kollaps. Bei der Sektion fanden die Autoren fibrinöse, leicht adhärente, helle oder dunkelgraue Membranen, die auf der erodierten und geschwollenen Schleimhaut lagen. Die befallenen Darmabschnitte waren gebläht und die Serosa hyperämisch. Histologisch fehlte stellenweise die Schleimhaut, stellenweise war sie von ihrem Epithel entblößt oder nekrotisch. Sie war von einer dicken, fibrinopurulenten Pseudomembran bedeckt, die Bakterienkolonien enthielt. Die Submucosa war entzündet, ödematös und stellenweise nekrotisch. Angaben über bakteriologische Untersuchungen oder verabreichte Antibiotica finden sich nicht. Es ist aber zu sagen, daß die Beobachtungen aus der Zeitperiode 1940–1950 stammen, also zum Teil aus der Vor-Antibioticazeit. Staphylokokkenenteritiden sind daher unwahrscheinlich. Die Autoren halten die Pathogenese für unklar. Ob diese Beobachtungen, zu denen auch die Spätfälle *Dixons* gerechnet werden müssen, den unseren gleichzusetzen sind, kann nicht entschieden werden. Die völlig verschiedenen Vorbedingungen lassen dies einstweilen fragwürdig erscheinen.

Magendarmkrankungen bei Erwachsenen und Mundmißbildungen bei Kindern als prädisponierende Momente einerseits und schwerere

Tabelle 5

	Eigene Fälle	Lavallaz	Williams und Pullan	Dixon und Weisman	Bruce
Anzahl Fälle	11	1	10	23	3
Alter (Jahre)	3 um 2, 2 < 40, 6 > 40	26	30-65, wovon 8 > 40	2-76, wovon 17 > 40	51 und ?
Geschlecht	7 ♂, 4 ♀	1 ♂	9 ♂, 1 ♀	13 ♂, 10 ♀	1 ♂, ?
Grundleiden	3 Ulcus 1 Magen-Ca. 1 Col.-Ca. 1 Mes.-Emb. 1 Milzruptur 1 Sect. caes. 3 Wolfsrath.	1 Ulc.	9 Ulcus 1 Magen-Ca.	1 Ulcus jej. 12 Col.-Ca. 6 div. Mag.- Darm-Affekt. 1 Blasen-Ca.	2 Ulc. 1 Mag. Ca.
Schock oder Kollaps vor vor a. pm. E.	2mal (präop.)	keine	2mal (perop.)	1mal	1mal
Antibiotica	cf. Tab. 1	keine	4mal Sulf., Pen. oder Strept.	Sulf. nur praecop.	?
Narkose	6mal Äther 3mal Avert. + Lok.-An. 1mal Pentot. 1mal Evipan	Avertin	?	?	Pentothal
Operation	alle operiert	Magenres.	Magenres.	alle operiert	Magenres.
Beginn der E. nach Oper. (in Tagen)	1-3	2	1-3	16 vor 9, übrige später	4
Blähung	4mal	+	10mal	10mal	+
Durchfall	9mal	+	10mal	9mal	?
Kollaps	11mal	+	10mal	21mal	+
Tod nach Op. (in Tagen)	2 ½-10	2	3 ½-6, 5 geheilt	11 vor 8, übrige später, 2 geheilt	5
Tod nach Beginn der E. (in Tagen)	1-3	1 ½	1-2 (5)		1
Magen	1	-	-	2	-
Duodenum	1	-	-	4	-
Jejunum	8	-	4	7	+
Ileum	11	+	4	10	+
Colon	7	-	-	6	+
Staphylokok.	2mal	keine?	4mal	keine	keine?

Operationen an diesen Organen als auslösender Faktor andererseits, genügen nicht, um eine akute pseudomembranöse Enterocolitis entstehen zu lassen. Bei der starken Verbreitung der Magendarmleiden und der entsprechenden Operationen müßte diese Komplikation sehr viel häufiger sein. Die günstige Konstellation für die Entstehung einer akuten pseudomembranösen Enterocolitis tritt erst ein, wenn ein dritter Faktor X dazu kommt, auf welchen wir später noch näher eingehen werden. Es kann jetzt schon gesagt werden, daß das Alter, das Geschlecht, der Allgemeinzustand, die Art der Narkose und die Verabreichung von Antibiotica keine besondere Rolle zu spielen scheinen.

Aus den pathologisch-anatomischen Befunden, wie wir sie beschrieben haben, lassen sich einige Folgerungen ziehen, die für die Aufklärung der Pathogenese dieser Krankheit von ausschlaggebender Bedeutung sind. Die deutliche Schichtung in der Pseudomembran weist auf einen in zwei Phasen verlaufenden Prozeß hin. Zuerst entsteht ein ausgedehntes, zellarmes Ödem der ganzen Schleimhaut. Das Epithel verschleimt, wird abgestoßen und bildet die innere Schicht der Pseudomembran. Dann folgt eine Ausschwitzung von Ödemflüssigkeit und Fibrin, das Epithel wird abgedrängt und es entsteht die äußere Schicht. Die Entblößung der Darmschleimhaut von ihrem Epithel auf weite Strecken hat einen sehr großen *enteralen Flüssigkeitsverlust* und profuse Durchfälle zur Folge. Wir glauben aber nicht, daß dieser Flüssigkeitsverlust allein für den sehr schnell verlaufenden Kollaps verantwortlich gemacht werden kann. Drei unserer Patienten (V, VI, X) hatten nämlich keine nennenswerten Durchfälle und starben gleichwohl an Kollaps. Gleiche Beobachtungen machten auch *Dixon* und *Bruce*. Die nackte Schleimhaut bildet eine *ausgedehnte Resorptionsfläche* für giftige Darmprodukte und Bakterientoxine. Dadurch können toxische Allgemeinsymptome hervorgerufen werden. Durch lokale Schädigung wird die Kapillarpermeabilität erhöht und der Flüssigkeitsverlust vermehrt. Schließlich bildet die nackte Schleimhaut eine riesige Angriffsfläche für alle möglichen Mikroorganismen des Darmes, die zu *schweren entzündlichen Darmwandveränderungen* führen. Diese sind bei der akuten pseudomembranösen Enterocolitis also immer *sekundär*. Darin liegt der große Unterschied zur Staphylokokken-, wie zu jeder anderen bakteriellen Enterocolitis.

Lavallaz übernimmt zur Erklärung dieses Syndroms die rein mechanisch-hämodynamische Theorie *Penners* und *Bernheims* und ergänzt sie mit den experimentellen Feststellungen *Eppingers*, *Habelmans* und *Dubois-Ferrières*. Diese weisen auf den Einfluß gefäßaktiver Stoffe hin, wie sie aus den während der Operation geschädigten und abgestoßenen Zellen frei werden. *Aufdermaur* hingegen führt die Veränderungen auf

einen operationsbedingten Schock zurück, der mit einer Alarmreaktion, wie sie *Selye* beschrieben hat, in Zusammenhang stehen dürfte. Sowohl für *Dixon* und *Weisman* wie für *Williams* und *Pullan* sind Ätiologie und Pathogenese unklar.

Das diffuse und gleichmäßige Befallensein ausgedehnter Darmabschnitte spricht gegen eine rein lokale, spastische Kreislaufstörung bei oder nach Schock. Dies beweisen gerade die Feststellungen *Penners* und *Bernheims*, die in solchen Fällen typisch herdförmige Veränderungen beobachtet haben. Der anatomische Befund, sowie der klinisch außerordentlich therapieresistente Kollaps, weisen vielmehr auf ein anaphylaktisches Geschehen hin. Das Schleimhautödem, die Abhebung des Epithels und die geringen entzündlichen Infiltrate erinnern auffallend an eine Histaminquaddel.

Wird die Haut mit einer Nadel verletzt und dann mit einer Histaminlösung benetzt, so stellt sich zuerst eine Rötung, dann eine blasse Quaddel ein. Kapillarmikroskopisch beobachtet man anfänglich eine kurzdauernde Kontraktion der kleinsten Gefäße. Darauf folgt eine langdauernde Erweiterung. Histologisch bietet die Histaminquaddel das Bild einer serösen «Entzündung» mit reichlichem, aber zellarmem Exsudat. Höchstens die eosinophilen Leukocyten können stärker vertreten sein. Die Quaddelflüssigkeit ist sehr reich an Eiweiß, was auf eine Störung der Kapillarpermeabilität durch Histamineinwirkung schließen läßt (*Eppinger*).

Im Darm finden sich aber nicht einzelne Quaddeln, sondern die Veränderungen sind diffus. Es besteht gewissermaßen eine riesig ausgedehnte Quaddel. Histamin per os verabreicht, hat keine Wirkung auf die Darmschleimhaut (*Eppinger*). Dieses muß also auf dem Blutwege auf die Darmschleimhaut einwirken. *Eppinger* injizierte Tieren Histamin intravenös. Unmittelbar nach der Einspritzung trat ein schwerer Kollaps auf, der häufig zum Tode führte. Bei Hunden lagen vorwiegend Veränderungen der Leber und besonders des Magendarmtraktes vor. Die Därme waren gebläht und schwappend, sie enthielten reichlich Flüssigkeit, obwohl die Tiere nichts getrunken hatten.

Die Veränderungen, die *Eppinger* am Magen solcher Tiere beobachtete, gleichen auffallend unseren Feststellungen. Im ersten Stadium ist die Tunica propria ödematös aufgelockert und verbreitert. Das Epithel ist durch ein vorwiegend subepithelial ausgebildetes Ödem abgehoben. Einzelne abgelöste Zellverbände schwimmen in der Flüssigkeit. Die Kapillaren sind weit, aber meist leer, die Drüenschläuche stellenweise völlig zerstört. Im zweiten Stadium sind die Gefäße, namentlich oberhalb der Muscularis, aber auch in der Submucosa strotzend mit Blut gefüllt. Blutextravasate kommen vor. Im dritten Stadium treten Ulcerationen (Erosionen) auf, welche auf die Schleimhaut beschränkt bleiben. Während die Erosionen im Magen mehr herdförmig sind, zeigen sich im Duodenum diffuse, nekrotisierende Zerstörungen.

Das Wesentliche ist die ödematöse Durchtränkung der Schleimhaut, deren eigentliche Ursache in der veränderten Permeabilität der Gefäße zu suchen ist. Die ungenügende Blutzirkulation in den Kapillaren, anfänglich wegen Kontraktion und später wegen Atonie der Präkapillaren, hat eine mangelhafte Sauerstoffversorgung des Epithels zur Folge. Zudem ersticken die Gewebe in der Ödemflüssigkeit. Die Epithelien verschleimen und werden durch die austretende Flüssigkeit abgestoßen. Wie es zur Blutung kommen kann, ist nicht ganz klar. In unseren Fällen beob-

achteten wir nur ausnahmsweise kleine Blutextravasate. Vielleicht werden die Kapillarwände durch Histamin dermaßen geschädigt, daß sie Erythrocyten durchlassen, vielleicht werden sie auch nach ihrer Freilegung durch Darmsäfte angedaut (*Eppinger*).

Nachdem gezeigt wurde, daß Histamin oder histaminähnliche Substanzen solche Darmläsionen machen können, stellt sich die Frage nach ihrer Herkunft. *Helmer*, der eine Anzahl ähnlicher postoperativer Enterocolitiden beobachtete, glaubt, Curare könne Histamin in Geweben freisetzen. Er stützt sich dabei auf Untersuchungen von *Organe*; *Landmesser*, *Lilienthal* und *Harwey* und auf experimentelle Feststellungen von *Cole*; *Harroun*, *Beckert* und *Fisher*, die in Tierversuchen mit Curare ein der postoperativen Enterocolitis gleichendes Krankheitsbild erzeugen konnten. In keinem unserer Fälle kam aber Curare zur Anwendung. Vielmehr muß eine physikalische «Allergie» in Erwägung gezogen werden. Nicht nur physikalische Schädigungen, wie Kälte oder Wärme können bei gewissen Individuen Histamin oder histaminähnliche Substanzen freisetzen und zu Urticaria oder gar Kollaps führen, auch mechanische Reize vermögen dies (Dermographismus!). Ob das auch für Operationen zutrifft, ist nicht erwiesen, aber durchaus denkbar. Das Histamin entsteht aber auch bei der Antigen-Antikörper-Reaktion. Prinzipiell spielt sich beim Arthus-Phänomen das gleiche ab, was sich in viel geringerem Maße bei der Allylformiatschädigung oder bei der Histaminquaddel feststellen läßt (*Eppinger*). Das Arthus-Phänomen ist eine lokale Antigen-Antikörper-Reaktion. *Doerr* verlegt diese Reaktion in die Zellmembran. Dies hätte eine Veränderung der Kolloidverhältnisse und damit eine geringere Durchlässigkeit der Zellmembran zur Folge. *Heim* stellte fest, daß deswegen ein stärkeres Acetylcholin-Konzentrationsgefälle zustande kommt. Nach *Danielopolu* ist das Acetylcholin für das Zustandekommen des anaphylaktischen Schockes maßgebend, während das Freiwerden von Histamin eine sekundäre Erscheinung ist. Nach *Dale* und *Lewis* hingegen werden bei der Antigen-Antikörper-Reaktion direkt Histamin oder histaminähnliche Substanzen frei. Ihrer Ansicht nach ist daher der anaphylaktische Schock nichts anderes als ein Arthus-Phänomen im Großen, eine Histaminvergiftung. *Schittenhelm* und *Weichardt* haben tatsächlich durch Reinjektion bei einem mit Eiereiweiß sensibilisierten Hund schwere Magendarmentzündungen hervorgerufen. Weshalb bei unseren Patienten gerade der Magendarmtrakt das Erfolgsorgan des anaphylaktischen Geschehens ist, läßt sich nicht eindeutig feststellen. *Kaemmerer* nimmt an, daß es Antikörper gibt, die einzig in der Darmwand vorkommen. Dies hätte zur Folge, daß bei Hinzukommen von Antigenen die Antigen-Antikörper-Reaktion ebenfalls auf dieses Organ beschränkt

bleiben würde. Andererseits ist von Tierexperimenten her bekannt, daß beim Meerschweinchen die Bronchien, beim Hund die Leber und besonders der Magendarmkanal, beim Kaninchen die Coronargefäße usw. die Schockorgane sind. *Doerr* meint nun, daß beim hochdifferenzierten Organismus des Menschen je nach der Körperverfassung, bzw. der primären Hochwertigkeit oder Minderwertigkeit der einzelnen «Schockorgane» oder «Schockgewebe», der Hauptsitz der allergischen Reaktion bestimmt wird. In diesem Sinne glauben wir, daß der Erkrankung des Magen-darmtraktes und der Operation ein *lokalisierender* Effekt zukommt.

Nicht sicher geklärt sind die Herkunft und die Art der Antigene. Daß körpereigene Substanzen nach pathologisch-chemischer Umwandlung antigene Wirkung haben können, ist bekannt (*Kaemmerer*). Ob bei einer Operation solche Substanzen umgewandelt werden, können wir nicht näher beantworten. Jedenfalls scheint die Operation als enteritisauslösender Faktor mehr indirekt als direkt zu wirken.

Es ist leicht verständlich, daß bei einem so ausgedehnten «Arthus-Phänomen» in der Darmschleimhaut die Abwehrmaßnahmen des Organismus nicht genügen, um den Prozeß zu lokalisieren und den Übertritt des entstehenden Histamins in die Blutbahn zu verhindern. Durch kurzdauernde Kontraktion der zuführenden Kapillarschenkel und Arteriolen wird ein Schock verursacht. Dieser Zustand kann mit Erregungszuständen, Krämpfen, Somnolenz und Coma einhergehen. Nach kurzer Zeit löst sich der Gefäßkrampf wieder und geht in eine Atonie über. Klinisch ist es zu einem schweren Kollaps gekommen (Histaminkollaps). Infolge Permeabilitätsstörung der Gefäße dringt das Plasma in die Gewebe ein. Bei einigen unserer Patienten beobachteten wir Schocksymptome. Immer war aber der darauffolgende Kollaps die eindrucklichste Manifestation. Der Unterschied dieses Kollapses zum gewöhnlichen Vasomotorenkollaps besteht in einer Permeabilitätsstörung der Kapillaren, wodurch Plasma in das Gewebe austritt. Der Plasmaverlust trägt wesentlich zum Kollaps bei. Diese Verhältnisse erklären, warum dieser Kollaps bei Unkenntnis des Sachverhaltes therapeutisch so schwerbeeinflussbar ist. Wenn wir die beobachteten pseudomembranösen Enterokolitiden als ein anaphylaktisches Geschehen ansehen, so werden wir durch die Feststellungen *Helmers* unterstützt. Dieser Autor hat, unseres Wissens als erster, auf die Möglichkeit einer Histamingenese der postoperativen Enterocolitis hingewiesen. Es gelang ihm eine Anzahl Patienten, deren schwerste postoperative Enterocolitis bisher jeder Therapie getrotzt hatte, mit Antihistaminica (Antistin) und einer energischen, dem jeweiligen Zustand angepaßten Kreislauftherapie (Percorten, Noradrenalin, Infusionen) zu heilen.

Zwischen vegetativem Nervensystem, allergischer Diathese und endokrinen Organen bestehen enge Beziehungen. Allergiker sind vegetativ labil. Nebenniereninsuffiziente machen eher anaphylaktische Schocks durch, welche auch schwerer Art sind. Solche Gleichgewichtsstörungen und Schwächen sind in der Regel konstitutionell verankert. Sie bilden, zum großen Teil wenigstens, den Faktor X, von dem oben die Rede war. Sicher waren viele der erkrankten Patienten vegetativ labil und zwar vorwiegend vagoton. Dies beweist die große Zahl der an Ulcus Erkrankten. Bei den Kleinkindern lagen ähnliche Verhältnisse vor. In diesen Altersklassen ist das vegetative Nervensystem noch nicht voll entwickelt. Der Vagus beherrscht das vegetative Leben. Hier in nähere Einzelheiten gehen zu wollen, würde zu weit führen. Wir möchten daher auch nicht näher auf die Alarmreaktion und das Adaptationssyndrom von *Selye* eingehen, obgleich wir von der Wichtigkeit des Hypophysen-Nebennierenrinden-Systems in diesen Fragen überzeugt sind.

IV. Therapeutische Folgerungen

Eine erfolgreiche Therapie erfordert die genaue Kenntnis der besprochenen Darmerkrankungen.

Die Differentialdiagnose mit dem Darmbrand wird kaum Schwierigkeiten bereiten. Der Darmbrand tritt nicht nach Operationen, sondern hauptsächlich in Zeiten von Mangelernährung und als selbständiges Leiden auf (*Post* und *Serno*; *Loessl* und *Jeckeln*; *Schoen*; *Koch*; *Schütz*). Schwieriger gestaltet sich die Abgrenzung zur Staphylokokkenenteritis. Diese, wie die akute pseudomembranöse Enterocolitis, kann nach Operationen auftreten und mit schweren Durchfällen und Kollaps einhergehen. Während aber die Staphylokokkenenteritis auch ohne vorausgehende Operation auftreten kann, ist dies bei der akuten pseudomembranösen Enterocolitis kaum anzunehmen. Während die Verabreichung breitspektriger Antibiotica die notwendige Vorbedingung einer Staphylokokkenenteritis ist, muß dies bei der akuten pseudomembranösen Enterocolitis nicht der Fall sein. Beweisend für eine Staphylokokkenenteritis ist der Nachweis von pathogenem *Staphylococcus aureus* im Stuhl, aber nur dann, wenn er in Rein- oder beinahe Reinkultur auftritt.

Je nach Vorliegen der einen oder anderen Erkrankung gestaltet sich das therapeutische Vorgehen ganz verschieden. Bei einer *Staphylokokkenenteritis* müssen sofort Erythromycin oder Oleandomycin, die heute wirksamsten Antibiotica bei dieser Erkrankung, gegeben werden. Der Flüssigkeitsverlust nach den schweren Durchfällen ist durch genügende

Flüssigkeitszufuhr in Form von Infusionen auszugleichen. Die Avitaminose, die sich infolge Vernichtung der vitaminproduzierenden Darmflora einstellen könnte (Vitamine B und K), kann durch Gaben der entsprechenden Vitamine verhütet werden.

Eine grundsätzlich andere Therapie muß im Falle einer akuten *pseudomembranösen Enterocolitis* eingeschlagen werden. Das Hauptaugenmerk wird sich auf den Kollaps richten. Das Histamin bewirkt:

1. Einen Entspannungskollaps infolge Atonie der peripheren Gefäße. Diese Atonie muß mit Noradrenalin, Pervitin, Hypophysin, Atropin und Sympatol bekämpft werden.

2. Das Histamin bewirkt eine Abwanderung des Plasmas in die Gewebe infolge Störung der Kapillarpermeabilität. Weiter tritt wegen Durchfall ein Flüssigkeitsverlust ein. Der Kreislauf muß also wieder aufgefüllt werden, wobei nur Plasma in Frage kommt. Infolge vermindertem onkotischem Druck wird keine physiologische Kochsalzlösung in den Gefäßen zurückgehalten. Durch Vollblut werden nutzlose zelluläre Elemente zugeführt, an denen es ja nicht fehlt. Der Kreislauf würde dadurch unnötig belastet.

Durch Antihistaminica muß das Histamin, das sich auf die Kapillarpermeabilität und auf den Gefäßtonus schädlich auswirkt, inaktiviert werden. ACTH bzw. Cortison oder Prednison sind angezeigt, weil sie neben ihrer günstigen anti-allergischen und antiphlogistischen Wirkung stark gefäßabdichtend wirken (*Jonassen* und Mitarb.; *Prohaska* und Mitarb.).

Mit Antibiotica, welche die natürliche Darmflora nicht zerstören (Erythromycin, Rovamycin, Oleandomycin u. a.), muß die sekundäre Infektion der entblößten Darmschleimhaut bekämpft werden, um einer Intoxikation des Organismus entgegenzuwirken. Eine ganz besondere Beachtung muß auch dem Mineralstoffwechsel gewidmet werden.

Zusammenfassung

An Hand 11 eigener Fälle wird die akute postoperative pseudomembranöse Enterocolitis ausführlich besprochen. Sie wird der Staphylokokkenenterocolitis gegenübergestellt. Klinisch lassen sich beide Krankheiten, die mit massiven Durchfällen und Kollaps einherzugehen pflegen, nur schwer voneinander unterscheiden. Während die Staphylokokkenenterocolitis nur immer nach Verabreichung breitspektriger Antibiotica, aber nicht unbedingt nach Operationen auftritt, verhält es sich bei der akuten pseudomembranösen Enterocolitis gerade umgekehrt. Diese tritt anscheinend ausschließlich nach Operationen auf. Antibiotica scheinen sie nicht zu begünstigen.

Pathologisch-anatomisch liegt der Staphylokokkenenterocolitis eine un-

spezifische, nekrotisierende Darmentzündung, der akuten pseudomembranösen Enterocolitis in frühen Stadien hingegen ein diffuses, zellarmes Schleimhautödem zugrunde. In späteren Stadien bildet sich aus Epithelzelltrümmern, sekundär eingewanderten Leukocyten, Bakterien und Fibrin eine Pseudomembran. Pathogenetisch scheint es sich um die Auswirkungen einer Vergiftung mit Histamin oder histaminähnlichen Substanzen zu handeln. Diese kommt vorwiegend bei folgender Konstellation zustande:

1. Vorliegen einer schwereren Magendarmerkrankung als prädisponierender und lokalisierender Faktor.
2. Vorliegen einer geeigneten allergisch-vegetativen Konstitution als Faktor X.
3. Vorliegen einer Operation als auslösender Faktor.

Résumé

En se basant sur 11 observations personnelles, l'auteur discute du problème de l'entérocolite pseudomembraneuse postopératoire, en faisant la distinction avec l'entérocolite à staphylocoques. Au point de vue clinique, la différenciation de ces deux affections est difficile, car toutes deux évoluent avec des diarrhées massives et un collapsus circulatoire. Alors que l'entérocolite à staphylocoques ne survient qu'après l'administration d'antibiotiques à grand rayon d'action, mais pas nécessairement après une opération, les conditions pour l'apparition de l'entérocolite pseudomembraneuse aiguë sont exactement contraires: celle-ci n'apparaît qu'après une opération, et les antibiotiques ne paraissent pas en favoriser l'apparition.

Au point de vue anatomo-pathologique, l'entérocolite à staphylocoques est une inflammation intestinale non spécifique, à caractère nécrotisant, alors que l'entérocolite aiguë pseudomembraneuse dans ses débuts est un œdème diffus de la muqueuse avec très peu de cellules. Ce n'est que dans des stades plus avancés que se forme une pseudomembrane, en partant de restes de cellules épithéliales, de leucocytes apparus tardivement, de bactéries et de fibrine. Au point de vue pathogénique, il semble s'agir d'une intoxication par l'histamine ou de substances proches de celle-ci. Cette entérocolite pseudomembraneuse semble apparaître dans les conditions suivantes:

1. Présence d'une affection gastro-entéritique assez grave pour pouvoir agir comme facteur de prédisposition et de localisation.
2. Une certaine constitution allergique et végétative, qui agit comme facteur X.
3. Une opération qui déclenche le mécanisme.

Riassunto

Esame approfondito della enterocolite acuta pseudomembranosa post-operatoria sulla base di 11 casi personali. Questa affezione viene contrapposta all'enterocolite stafilococcica: Notevoli difficoltà presenta la diagnosi clinica delle due malattie, che possono ambedue presentare diarree profuse e collasso. Mentre la enterocolite a stafilococchi appare sempre soltanto dopo somministrazione di antibiotici a largo spettro, ma non necessariamente dopo operazioni, l'enterocolite pseudomembranosa acuta ha un comportamento precisamente opposto: infatti a quanto sembra essa appare solo dopo operazioni. Gli antibiotici non sembrano favorirla.

Dal punto di vista anatomico-patologico l'enterocolite stafilococcica è una infiammazione aspecifica e necrotizzante dell'intestino. L'enterocolite pseudomembranosa nel suo stadio iniziale presenta invece un edema diffuso della mucosa, con pochi elementi cellulari. In stadi successivi si ha la formazione di una pseudomembrana a partire da detriti di cellule epiteliali, da leucociti immigrati in un secondo tempo, batteri e fibrina. Dal punto di vista patogenetico sembra trattarsi di una azione tossica dovuta all'istamina od a sostanze istamino-simili. Tale azione tossica si manifesta in prevalenza quando siano verificate le condizioni seguenti:

1. Grave affezione gastro-intestinale quale momento predisponente e localizzante.
2. Esistenza di una adeguata costituzione vegetativo-allergica quale fattore X.
3. Una operazione quale fattore provocante.

Summary

On the basis of 11 of the author's own cases, acute, pseudomembranous enterocolitis is discussed in detail. It is compared with staphylococcus enterocolitis. Clinically, the two illnesses, with their tendency to massive diarrhoea and collapse, can only be distinguished with difficulty. While staphylococcus enterocolitis only appears after the administration of comprehensive antibiotics and not necessarily after operations, acute pseudomembranous enterocolitis behaves in exactly the opposite way, appearing apparently *only* after operations. Antibiotics do not appear to favour its occurrence.

Pathologic-anatomically, staphylococcus enterocolitis is based on a non-specific, necrotising intestinal inflammation, while acute pseudomembranous enterocolitis begins in the early stages with a diffuse, cell-poor mucosal oedema. In the later stages, a pseudomembrane is built up

of epithelial cell remains and secondary wandering of leucocytes, bacteria and fibrin. Pathogenetically it seems to be the result of poisoning with histamin or histamin-like substances. This occurs mainly under the following conditions:

1. In the presence of a severe gastric intestinal illness as the predisposing and localising factor.
2. In the presence of an appropriate allergic-vegetative constitution as factor Y.
3. After an operation as the initiating factor.

Literaturverzeichnis

- Anschuetz, W.*: Über Darmstörungen nach Magenoperationen. Mitt. Grenzgeb. Med. Chir. **15**, 305 (1906).
- Aravantios*: zit. aus *Loessl*.
- Aufdermaur, M.*: Postoperative Enteritis membranacea. Schweiz. med. Wschr. **81**, 23, 554 (1951).
- Baker, H. J.*, und *Pulaski, E.*: Effects of Terramycin on fecal flora. Ann. N.Y. Acad. Sci. **53**, 324 (1950).
- Bernhart, G.*: Todesfälle infolge Superinfektionen bei der Antibiotictherapie. Schweiz. med. Wschr. **82**, 52, 1335 (1952).
- Bickel, G.*, und *Rentchnick, P.*: Les entérocolites staphylococciques aiguës de la thérapeutique antibiotique. Schweiz. med. Wschr. **84**, 11, 311 (1954).
- Bierend, F.*: Über postoperative Proktitis und Kolitis. Mitt. Grenzgeb. Med. Chir. **32**, 85 (1920).
- Bierman, H. R.*, und *Jawetz, E.*: The effect of prolonged administration of antibiotics on the human fecal flora. J. Lab. clin. Med. **37**, 394 (1951).
- Boyer, J.*, *Corre, L.*, *Mercier, P.*, *Pillet, J.*, und *Tissier, M.*: Intoxications alimentaires d'origine staphylococcique. Presse méd. **54**, 61, 1260 (1951).
- Brown, J. W.*, *Winston, R.*, und *Sommers, S. C.*: Membranous Staphylococcal Enteritis after Antibiotic Therapy. Report of two cases. Amer. J. dig. Dis. **20**, 73 (1953).
- Bruce, J.*: Postoperative Necrosis of the Intestinal Mucous Membrane. Gastroenterologia (Basel) **81**, 2, 74 (1954).
- Calnan, C. D.*: Enteritis necroticans. Brit. med. J. **1950**/I, 228.
- Carle, A.*, und *Fantino, G.*: Beitrag zur Pathologie und Therapie des Magens. Langenbecks Arch. klin. Chir. **56**, 230 (1898).
- Castleman, B.*, und *Towne, V. W.*: Case Records of the Massachusetts General Hospital Nr. 39271. Staphylococcal Membranous Enteritis. New Engl. J. Med. **249**, 29 (1953).
- Cole*: zit. aus *Helmer*: Anesthesiology **7**, 190 (1946).
- Cramer, R.*, und *Rossi, E.*: Über Brechdurchfälle mit fatalem Kreislaufkollaps bei Kindern nach Chloromycetin- und Terramycin-Medikation. Diskussion über die Staphylokokkenenteritis. Helv. paediat. Acta **8**, 6, 544 (1953).
- Dack, G. M.*: zit. aus *Terplan et al.*: Food Poisoning, Press of University, Chicago.
- Danielopolu, D.*: zit. aus *Kaemmerer*.
- Dearing, W. H.*, und *Heilman, F. R.*: The effect of antibacterial agents on the intestinal flora of patients: The use of aureomycin, chloromycetin, dihydrostreptomycin, sulfasuxidin und sulfathalidin. Gastroenterology **16**, 1, 12 (1950). – Micrococcic (staphylococcic) Enteritis as a complication of antibiotic therapy: its response to erythromycin. Proc. Mayo Clin. **28**, 121 (1953).

- Dixon, C. F., und Weisman, R. E.:* Acute pseudomembranous enteritis or enterocolitis: Complication following intestinal surgery. *Surg. Clin. N. Amer.* **28**, 999 (1948).
- Doerr, R.:* zit. aus *Kaemmerer und Eppinger*.
- Dolman, C. E., und Wilson, R. J.:* Experiments with staphylococcal Enterotoxin. *J. Immunol.* **25**, 13 (1938).
- Duesberg und Schroeder:* Pathophysiologie und Klinik der Kollapszustände. S. Hirzel, Leipzig 1944.
- Editorial:* Antibiotics, Staphylococcal Enteritis and Pseudomembranous Enterocolitis. *New Engl. J. Med.* **249**, 1, 37 (1953).
- Eppinger, H.:* Die Permeabilitätspathologie. Springer Verlag, Wien 1949.
- Fairly, Ch. W., und Kendall, R. E.:* Fatal Staphylococcus Enteritis following Penicillin and Streptomycin Therapy. *J. Amer. med. Ass.* **153**, 90 (1953).
- Feig, M.:* Staphylococcal Food Poisoning. *Amer. J. publ. Hlth* **40**, 279 (1950): zit. aus *Rey-Bellet:* Diarrhea, Dysentery, Food Poisoning and Gastroenteritis.
- Finland, M.:* Staphylococcal Enteritis, a new Disease. *Bull. N.Y. Acad. Med.* **27**, 199 (1951).
- Finney:* Gastroenterostomy for Cicatrizing Ulcer of the Pylorus. *Bull. Johns Hopk. Hosp.* **4**, 63 (1893).
- Frick:* Der Darmbrand röntgenologisch. *Dtsch. med. Wschr.* **72**, 164 (1947).
- Gernex-Rieux, Ch., Buttiaux, R., und Brogniart, Mlle:* Les toxiinfections alimentaires provoquées par le staphylocoque. *Presse méd.* **55**, 565 (1947).
- Goldhahn, R.:* Schock und Kollaps. *Med. Welt* **1940**, 23/24.
- Goldschmidt, W.:* Einige Bemerkungen über akute Colitis pseudodysenterica, postoperative Magen-Darm-Blutungen und Geschwürsbildungen. *Mitt. Grenzgeb. Med. Chir.* **36**, 151 (1923).
- Goldschmidt, W., und Muelleder, M.:* Über postoperative Darmstörungen mit besonderer Berücksichtigung der Colitis. *Mitt. Grenzgeb. Med. Chir.* **32**, 567 (1920).
- Gsell, O., und Kesselring, F.:* Letale Staphylokokkenenterocolitis nach Achromycin. *Dtsch. med. Wschr.* **35**, 1218 (1955).
- Habelmann, G.:* zit. aus *de Lavallaz:* *Zbl. Chir.* **27-28**, 850 (1944).
- Harroun, Beckert und Fisher:* zit. aus *Helmer*.
- Heim:* zit. aus *Kaemmerer*.
- Helmer, H.:* Die akute postoperative Enterocolitis. *Wien klin. Wschr.* **66**, 7, 120 (1954).
- Helmig, H.:* Choleriformes Syndrom als Komplikation bei Antibioticatherapie. *Schweiz. med. Wschr.* **84**, 50, 1382 (1954).
- Hilsabeck, J. R., und Dixon, C. F.:* Treatment of acute postoperative pseudomembranous Enterocolitis. *Amer. J. Surg.* **84**, 1, 114 (1952).
- Haight, Th., und Finland, M.:* Laboratory and Clinical Studies on Erythromycin. *New Engl. J. Med.* **247**, 7, 227 (1952).
- Jackson, G. G., Haight, Th., Kass, E. H., Womack, C. R., Gocke, Th. M., und Finland, M.:* Terramycin Therapy of Pneumonia. *Arch. intern. Med.* **35**, 6, 1175 (1951).
- Jaffe:* Über nekrotisierende und ulceröse Entzündungen im Dünndarm. *Med. Klin.* **37** (1918); Über nekrotisierende und ulceröse Entzündungen im Dünndarm. *Virchows Arch. path. Anat.* **318**, 23 (1950).
- Jambon, M., Bertrand, L., Salvaing, J., und Alram, D.:* Syndromes cholériformes au cours de traitement par la terramycine. *Soc. Sci. méd. et biol. Montpellier* **3** (1951).
- Janbon, M., Bertrand, L., Salvaing, J., und Labauge, R.:* Le syndrome cholériforme de la terramycine. *Montpellier méd.* **93**, 300 (1952).
- Janbon, M., Bertrand, L., Roux, J., und Salvaing, J.:* La flore fécale en cours de traitement par terramycine. *Montpellier méd.* **93**, 312 (1952).
- Javetz, E., und Bierman, H. R.:* Suppression of the intestinal Flora in man by means of mixture of poorly absorbet antibiotics. *Gastroenterology* **1952**, 139.
- Jeckeln, E.:* Darmbrand. *Dtsch. med. Wschr.* **72**, 105 (1947).

- Jonassen, O. T., Fierst, S. M., und Cincotti, J. J.:* Management of postoperative pseudomembranous enterocolitis with shock. *New Engl. J. Med.* **252**, 792 (1955).
- Kaemmerer, H.:* Allergische Krankheiten aus Hdb. Inn. Med. IV. Auflage VI/1 (1954).
- Kelling, G.:* Studien zur Chirurgie des Magens. *Langenbecks Arch. klin. Chir.* **62**, 26 (1900).
- Kleckner, M. S., Barger, J. A., und Baggenstoss, A. H.:* Acute Pseudomembranous Enterocolitis. A clinicopathologic study of 14 cases in which the disease was not preceded by operation. *Gastroenterology* **21**, 2, 212 (1952).
- Koch, O.:* Darmbrand. *Virchow's Arch. path. Anat.* **316**, 218 (1948).
- Kramer, J. R. H.:* Fatal Staphylococcal Enteritis developing during Streptomycin by mouth. *Lancet* **1948/XVII**, 2, 646.
- Landmesser, Lilienthal und Harwey:* zit. aus *Helmer*.
- Lavallaz, G. de:* Contribution à l'étude du choc postopératoire. Cas mortel d'entérite pseudomembraneuse postopératoire. *Helv. chir. Acta* **13**, 2, 83 (1946).
- Laurell und Waldmark:* *Acta path. microbiol. scand.* **32**, 554 (1953).
- Loessl, R.:* Zum Problem des Darmbrandes. *Dtsch. med. Wschr.* **75**, 1066 (1950).
- Meier, F.:* Postoperativer tödlicher Kreislaufkollaps nach Behandlung mit Terramycin. *Schweiz. med. Wschr.* **82**, 52, 1337 (1952).
- Metzger, W. I., und Shapse, J. B.:* Evaluation of oral Aureomycin for intestinal anti-sepsis. *J. Bact.* **59**, 309 (1950).
- Newman, C. R.:* Pseudomembranous Enterocolitis and Antibiotica. *Ann. intern. Med.* **45**, 3, 409 (1956).
- Organe:* zit. aus *Helmer*.
- Patterson, M., und Rosenbaum, H.:* Enteritis necroticans. *Gastroenterology* **21**, 110 (1952).
- Penner, A., und Bernheim, A.:* Acute postoperative Enterocolitis. *Arch. Path. (Chicago)* **27**, 966 (1939); Acute postoperative Esophageal, Gastric and Duodenal Ulcerations. A further study of the path. changes in shock. *Arch. Path. (Chicago)* **28**, 2, 129 (1939).
- Penner, A., und Drucklerman, L. J.:* Enterocolitis as a postoperative complication and its significance. *Gastroenterology* **11**, 4, 478 (1948).
- Pettet, J. D., Baggenstoss, A. H., Dearing, W. H., und Judd, E. S.:* Postoperative pseudomembranous Enterocolitis. *Surg. Gynec. Obstet.* **98**, 546 (1954).
- Pettet, J. D., und Baggenstoss, A. H.:* Generalized postoperative pseudomembranous Enterocolitis. *Proc. Mayo Clin.* **29**, 243 (1954).
- Post und de Serno:* Zur Klinik des Darmbrandes. *Münch. med. Wschr.* **92**, 1183 (1950).
- Prohaska, J. V., Govostis, M. C., und Taubenhaus, M.:* Postoperative pseudomembranous Enterocolitis. Successful treatment with corticotrophin. *J. Amer. med. Ass.* **154**, 320 (1954).
- Reiner, L., Schlesinger, M. J., und Miller, G. M.:* Pseudomembranous enterocolitis following Aureomycin and Chloramphenicol. *Arch. Path. (Chicago)* **54**, 1, 39 (1952).
- Rentchnick, P.:* Les accidents provoqués par les antibiotiques. *Antibiot. and Chemother.* **1**, 96 (1954).
- Rentchnick, P., Choquard, J. L., und Fleury, C.:* Syndrome cholériforme (Entérocolite à staphylocoques dorés) déclenché par les antibiotiques. *Méd. et Hyg. (Genève)* **12**, 264, 142 (1954).
- Rey-Bellet, J.:* Intoxication alimentaire d'origine staphylococcique. *Praxis* **40**, 52, 1067 (1951).
- Riedel:* Über Darmdiphtherie nach schweren Operationen bei sehr geschwächten Kranken. *Dtsch. Z. Chir.* **67**, 402 (1902).
- Robinton, E. D.:* *Proc. Soc. exp. Biol. (N.Y.)* **72**, 265 (1949).
- Ruppert:* Darmbrand, klinisches Bild. *Dtsch. med. Wschr.* **72**, 108 (1947).
- Schittenhelm und Weichardt:* zit. aus *Kaemmerer*.
- Schoen, H.:* *Frankfurt. Z. Path.* **59**, 525 (1947/48).

- Schuetz, F.*: Ätiologie und Pathogenese der nekrotisierenden Enteritis. Zbl. Bakt. I. Abt. **154**, 197 (1949).
- Selye, H.*: Stress. Acta Inc. Medical Publishers, Montreal 1950.
- Senn, A.*: Praxis **20**, 407 (1953).
- Siegmund, H.*: Zur Pathologie und Pathogenese der als Darmbrand bezeichneten Enteritis necroticans. Klin. Wschr. **26**, 3/4, 33 (1948).
- Staub, H.*: Nebenwirkungen von Antibiotica. Schweiz. med. Wschr. **84**, 50, 1379 (1954).
- Terplan, K., Paine, J. R., Sheffer, J., Egan, R., und Lansky, H.*: Fulminating gastroenterocolitis caused by staphylococci. Gastroenterology **24**, 4, 476 (1953).
- Todd, A. S., und Hopps, P. O. D.*: Staphylococcal Enteritis. Lancet **1955/II**, 749.
- Wakefield, R. D., und Sommers, S. C.*: Fatal Membranous Staphylococcal Enteritis in Surgical Patients. Ann. Surg. **138**, 249 (1953).
- Williams, M. R., und Pullan, J. M.*: Necrotizing Enteritis following gastric Surgery. Lancet **1953/II**, 1013.
- Womack, C. R., Jackson, G. Q., Gocke, Th. M., Kass, E. H., Haight, Th. H., und Finland. M.*: Terramycin Therapy of urinary tract infections. Arch. intern. Med. **89**, 2, 240 (1952).
- Zischka, W.*: Tödliche Gastroenterocolitis ungewöhnlicher bakterieller Genese bei einem Kind. Wien. klin. Wschr. **62**, 409 (1950).