

Sonderbare Ausscheidung in der Leber des Rindes

Autor(en): **Zschokke, E.**

Objektyp: **Article**

Zeitschrift: **Schweizer Archiv für Tierheilkunde SAT : die Fachzeitschrift für Tierärztinnen und Tierärzte = Archives Suisses de Médecine Vétérinaire ASMV : la revue professionnelle des vétérinaires**

Band (Jahr): **44 (1902)**

Heft 6

PDF erstellt am: **21.07.2024**

Persistenter Link: <https://doi.org/10.5169/seals-591812>

Nutzungsbedingungen

Die ETH-Bibliothek ist Anbieterin der digitalisierten Zeitschriften. Sie besitzt keine Urheberrechte an den Inhalten der Zeitschriften. Die Rechte liegen in der Regel bei den Herausgebern.

Die auf der Plattform e-periodica veröffentlichten Dokumente stehen für nicht-kommerzielle Zwecke in Lehre und Forschung sowie für die private Nutzung frei zur Verfügung. Einzelne Dateien oder Ausdrucke aus diesem Angebot können zusammen mit diesen Nutzungsbedingungen und den korrekten Herkunftsbezeichnungen weitergegeben werden.

Das Veröffentlichen von Bildern in Print- und Online-Publikationen ist nur mit vorheriger Genehmigung der Rechteinhaber erlaubt. Die systematische Speicherung von Teilen des elektronischen Angebots auf anderen Servern bedarf ebenfalls des schriftlichen Einverständnisses der Rechteinhaber.

Haftungsausschluss

Alle Angaben erfolgen ohne Gewähr für Vollständigkeit oder Richtigkeit. Es wird keine Haftung übernommen für Schäden durch die Verwendung von Informationen aus diesem Online-Angebot oder durch das Fehlen von Informationen. Dies gilt auch für Inhalte Dritter, die über dieses Angebot zugänglich sind.

Futteraufnahme und Ruminatio n normal. Harn etwas heller. Stetsfort keine Milch.

Untersuchung 24. IV. 1902. Temp. 39,4° C. Pulse 60 bis 66. Atemzüge 18—20 pro Minute. Man bemerkt nur noch an den Schultern und den Hinterbacken Muskelzittern. Einige Blutflecken in der Nase sind verschwunden, andere haben sich vereinigt zu einem grössern, welcher schwarzrot verfärbt erscheint. Die Milchmenge beträgt jetzt circa $\frac{1}{8}$ l. Es wird von heute an keine Salicylsäure mehr gegeben.

Untersuchung 25. IV. 1902. Temp. 39,3° C. Pulse 64. Atemzüge 20 pro Minute. Man bemerkt nur noch hie und da etwas Muskelzittern, der Gang ist normal. Um die zwei grössern Blutflecken in der Nasenschleimhaut bildet sich ein weisslicher Ring (Eiterbildung).

Untersuchung 27. IV. 1902. Temp. 39,2° C. Pulse 62. Atemzüge 18 pro Minute. Die beiden Blutflecken haben sich in Geschwüre verwandelt; sonst sind keine weitem Symptome vorhanden. Die Milchmenge hat sich bis auf $\frac{1}{4}$ l vermehrt.

Untersuchung 1. V. 1902. Temp. 38,9° C. Pulse 60 bis 66. Atemzüge 16—20 pro Minute. Die beiden Geschwüre haben sich etwas verkleinert; die Milchmenge soll jetzt $1\frac{1}{2}$ l betragen. Futteraufnahme und Ruminatio n sind sehr gut.

Von diesem Tage an habe ich die Kuh nicht mehr untersucht; der Besitzer klagte mir freilich seither, dass die Milchmenge nur circa 3 l pro Melkzeit betrage.

* * *

Nachdem auf diesem Gehöfte ein vollständiger Wechsel in der Fütterung und im Wasser durchgeführt wurde, trat kein Erkrankungsfall mehr auf.

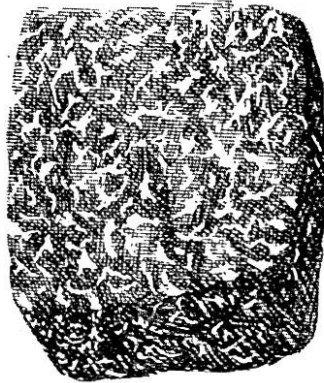
Sonderbare Ausscheidung in der Leber des Rindes.

Von E. Zschokke-Zürich.

Bei keinem Organ mehr, als wie bei der Leber, ist die Pathologie in ihrer Forschung auf die Fortschritte der Physio-

logie angewiesen. Wenn auch die Grösse der Leberzellen die gestaltlichen und strukturellen Veränderungen derselben relativ gut verfolgen lässt, so genügt eben die mikroskopische Untersuchung heute nicht mehr. Sie muss durch die Chemie zur Mikrochemie ergänzt werden und gerade hiezu bedurfte es eines Pioniers, der die Wege ebnet, und das ist die Physiologie.

Die chemische Tätigkeit der Leber hat sich als viel umfassender erwiesen, als man früher glaubte, wo man sich nur etwa mit der Galle und dem Glykogen, als deren Erzeugnisse befasste. Namentlich tritt die Fähigkeit der Leber, Enzyme zu bilden und gewisse, im Blut zirkulierende schäd-



Leberstück vom Rind mit krystallinischen Niederschlägen im Bindegewebe (natürliche Grösse).

liche Stoffe, Gifte, aufzulösen, chemisch zu zersetzen und auszuscheiden, oder aber in sich niederzuschlagen und abzulagern, in den Vordergrund wissenschaftlichen Interesses.

Obwohl es nicht in der Tendenz dieser Mitteilung liegt, diese physiologischen Tatsachen hier im einzelnen vorzuführen, so erscheint es doch nicht überflüssig, wenigstens skizzenhaft darauf hinzuweisen:

Nach den freundlichst erteilten Angaben unseres Physiologen, Prof. Dr. Zangger, sind aus der Leber oder Galle bis heute folgende Enzyme isoliert worden: Maltase, Glykase, proteolytisches (Trypsin ähnliches) Ferment, Nukleinferment, Aldehydase, Lipase, Fibrinferment, labähnliches Ferment. Nicht isoliert, aber durch die Wirkung nachgewiesen, ist ein Ferment,

das aus Amidosäuren, NH_3 und Harnstoff, ein solches das aus Zucker Glykogen und aus Glykogen Zucker, ein weiteres das aus Haemoglobin, Eisen und Bilirubin zu bilden vermag, und endlich ein solches, welches Cholsäure mit Glykokoll und Taurin und Phenol zu Esterschwefelsäure verbindet.

Es mögen diese Angaben genügen, um die gewaltige chemische Tätigkeit der Leber zu erkennen, und um uns die weiteren physiologischen Tatsachen begreiflich erscheinen zu lassen.

Von den Giften, welche von der Leber zerstört werden, sind zu nennen: Nikotin, Chinin, Morphin, Atropin, Hyoscyamin, Strychnin, Veratrin (Roger). Spritzt man nämlich solche Gifte in das Pfortaderblut, so ist ihre Wirkung auf den Organismus eine viel geringere, als wenn sie in eine andere Vene gebracht werden; offenbar deshalb, weil sie im ersten Fall die Leber zu passiren haben, bevor sie zu dem Herzen und dem Gehirn gelangen und dabei von den Leberzellen zum Teil zersetzt werden. Dass auch zahlreiche Fäulnis- und Giftstoffe, welche sich im Darm bilden, ebenso solche, welche mit der Nahrung in den Darm gelangten, durch die Galle, und soweit sie allenfalls in die Blutgefäße resorbiert werden, von der Leber zerstört werden, ist teils erwiesen, teils als sehr wahrscheinlich anzunehmen.

Wenn auch für das Leben nicht besonders bedeutsam, so doch recht interessant, sind endlich auch die Ablagerungen in der Leber. Dabei bilden zumeist die Leberzellen die Ablagerungsstätten; immerhin wird bisweilen auch das Bindegewebe dazu benutzt. Dass diese Depots, wenn sie sich zu sehr anhäufen, nicht nur die Form der Leberzellen ändern, sondern auch deren Funktion beeinträchtigen, ist begreiflich. Doch scheint, wenigstens mit Rücksicht auf einige der deponierten Stoffe, die Wiederwegschaffung derselben möglich zu sein.

Man kann diese, gelegentlich in der Leber abgelagerten Materien einteilen in solche, welche im Körper selbst produziert oder mit der Nahrung physiologisch eingeführt werden,

und in solche, welche dem Organismus fremd sind. Zur erstern Kategorie gehören vorzugsweise Gallenfarbstoffe, Cholesterin und Amyloid, Glykogen, Fett, Cystin, Leucin, Tyrosin, Cerebrin, Melanin, Eisen (Blutfarbstoff). Zu den heterogenen oder exogenen Stoffen zählen: Kupfer, Antimon, Arsen, Quecksilber, Kohle.

Diese Stoffe sind teils nur chemisch, teils aber auch mikroskopisch, einzelne sogar makroskopisch in der Leber nachweisbar.

Uns interessieren vorderhand die Stoffe der ersten Kategorie, von welchen Fett-, Melanin- und Amyloid-Einlagerungen meist schon von blossem Auge erkannt werden können. Das helle gelbliche Aussehen der Leber, verbunden mit grosser Brüchigkeit des Parenchyms, spricht bekanntlich für Fettanhäufung. Dabei nimmt man an, dass das Fett entweder in der Leber selber entstehe, und spricht dann von fettiger Entartung, oder es wird vom Blut aus in die Leberzellen abgeschieden, was der Fettinfiltration entsprechen würde. So spitzfindig auch die Unterscheidung getroffen wird, zwischen einer fettig infiltrierten und fettig degenerierten Leberzelle, so wird es dem objektiven Beobachter doch schwer, Differenzierungsmerkmale zu erkennen, und mehr und mehr neigt man sich der Ansicht zu, dass das Fett, das in kleinern oder grössern Tropfen die Leberzelle durchsetzt, immer importiert sei, und nie an Ort und Stelle gebildet werde. Man ist hiezu namentlich durch die Beobachtung gekommen, dass einem durch Diät fettlos gemachten Versuchstiere die Verabreichung von Phosphor keine Leberverfettung erzeugt, dass aber die Verfettung sofort auftritt, sobald dem Tier in der Nahrung Fett gereicht wird.

Ähnlich verhält es sich mit der sogen. Amyloiddegeneration, welche durch das graue speckige Aussehen der Leber sich ebenfalls schon dem unbewaffneten Auge zu erkennen gibt. Während man früher an eine spezifische Umwandlung des Protoplasmas, namentlich der Bindegewebszellen, dachte,

hat sich durch die neuere Forschung ergeben, dass die amyloide Substanz, die ein Eiweisskörper ist, obwohl sie in ihren Reaktionen einige Ähnlichkeit hat mit Stärke, sich in die Zellen ausscheidet. Die amyloide Infiltration ist übrigens selten bei den Haustieren.

Die Ansammlung von schwarzem Farbstoff, Melanin, in den Leberzellen oder im Bindegewebe der Leber, ist teils angeboren, teils erworben und an den schwarzen Flecken im Parenchym der Leber leicht makroskopisch zu erkennen; während die Aufspeicherung von präzipitiertem Gallenfarbstoff nur durch das Mikroskop sichtbar wird. Die kleinen gelben Körner finden sich dann reichlich in den Leberzellen und zugleich auch in den Nierenepithelzellen (z. B. bei chronischem Ikterus).

Auch Glykogen häuft sich gelegentlich in Form amorpher Schollen in dem Protoplasma der Leberzellen an, Schollen, die mit dem Mikroskop leicht zu sehen sind, während das makroskopische Aussehen der Leber, abgesehen von etwelcher grauen Verfärbung, nicht wesentlich alteriert ist.

Mit Rücksicht auf Cholesterin ist zu sagen, dass solches sowohl von den Leberzellen, als von den Epithelien der Gallenwege gebildet wird. Frische Galle der feineren Gallengänge enthält nämlich (beim Hund) bloss 0,1—0,3⁰/₁₀₀, solche aus der Gallenblase dagegen 1—1,5⁰/₁₀₀ Cholesterin. Eine Ausscheidung in fester Masse findet statt in Form der sogen. weissen Gallensteine, welche bis zu 70⁰/₁₀₀ aus Cholesterin bestehen. Bei den Tieren beträgt der Gehalt der Gallensteine an Cholesterin nur wenige (ca. 10—15) Prozent. Andere Depots von Cholesterin sind aber nicht bekannt.

Eine Ausscheidung der Leber besonderer Art bildet nun folgender Fall, der mit Rücksicht auf die Fleischschau einiges praktisches Interesse bietet.

Am 25. Juni d. J. wurde aus dem Schlachthaus Zürich ein Leberstück einer Kuh eingesandt, welches unsere Aufmerksamkeit in besonderem Masse in Anspruch nahm. Das Tier soll

daneben durchaus gesund und in gutem Ernährungszustand gewesen sein, und soll kein anderes Organ Veranlassung zu besonderer Untersuchung gegeben haben.

Das genannte Leberstück war von normaler Konsistenz, von glatter Schnitt- und Oberfläche, ohne gestaltliche Veränderungen. Als abnorm fiel nur die Farbe auf. Dieselbe entsprach etwa dem Aussehen des sogen. braunen Marmors; d. h. in einem etwas lichtbraunen Grundton waren feine, scharf begrenzte, kreideweisse Fleckchen und Kritze eingesprengt, so dass das Organ weiss gesprenkelt, wie mit einer weissen Deckfarbe fein bespritzt, aussah. Das gleiche Bild bot auch der Querschnitt. Diese Verfärbung war so auffallend, dass das Organ schon wegen dem unschönen Aussehen nicht zum Verkaufe hätte zugelassen werden können.

Die genauere Untersuchung ergab, dass diese weissen Flecke sich auf das interstitielle Bindegewebe beschränkten; dasselbe war stellenweise, nicht gleichmässig, mit diesen weissen — den Harnsäureniederschlägen in den Vogelnieren nicht unähnlichen — weichen Massen durchsetzt.

Da schon mit Rücksicht auf die Weichheit des Gewebes beim Schneiden, kalkige Ausscheidungen nicht in Betracht fallen konnten, wurde ein Stück mit dem Gefriermikrotom zerlegt und mikroskopisch untersucht. Dabei ergab sich, dass es sich um ziemlich stark lichtbrechende, durchscheinende dunkle Krystalle, und zwar rundliche oder rhomboederische Tafeln, bis zur Grösse eines weissen Blutkörperchens, handelte.

Dieselben lagen in dichten Haufen oder Reihen lose und frei zwischen den Bindegewebsfibrillen der Leber, am meisten wo genügend Platz war, in den Spalträumen zwischen den Leberläppchen und auch um die Zentralvene herum, dagegen nicht zwischen den Zellsäulen.

Ganz kleine, körner- oder nadelartige Niederschläge derselben Masse fanden sich dann auch in ansehnlicher Menge in den Leberzellen, dicht um den Kern herum, so dass die Zellsäulen in ihrer axialen Zone wie mit Sand infiltriert

erscheinen. Daneben zeigten sich die Leberzellen durchaus unverändert, frei von Fett, etwas klein und in ihren Lagerungsverhältnissen normal. Ebenso erwies sich das Bindegewebe als frei von zelligen Einlagerungen; weder die Blut-, noch die Lymph- oder Gallenmenge war vermehrt; es fehlte jede Reaktionserscheinung einer akuten oder chronischen Reizung.

Diese Krystalle waren in gewöhnlichem, sowie in heissem Alkohol unlöslich, ebenso wenig veränderten sie sich in Äther, Benzin und Chloroform.

Leider wurde das Präparat zur weitem Untersuchung in Alkohol gelegt und zeigten sich bei der spätem Betrachtung die freiliegenden Krystalle in dunkle körnige Haufen, Schollen von etwa Leberzellengrösse umgewandelt. Auch diese verblieben in Glycerin, Alkohol, Äther und Chloroform unverändert, lösten sich dagegen rasch auf und verschwanden vollständig bei Zusatz von 5 0/0 Kalilauge, währenddem NH_3 sie nur langsam zu lösen vermochte. H_2SO_4 (10 0/0), HNO_3 (5 0/0), sowie HCl (10 0/0) vermochten diese Schollen in Schnittpräparaten ebenfalls, wenn auch nur sehr langsam (15—30 Minuten) und ohne Farbenreaktion und ohne Gasbildung aufzulösen. Essig- und Milchsäure liessen die Einlagerungen unverändert.

In 1 0/0 Osmiumsäure wurden Leberzellen und Einlagerungen gleichmässig bräunlich — keine Fettreaktion und keine ungesättigte Verbindung. Da sowohl Amyloid als auch Cholesterin mit Jod spezifische Reaktionen ergeben, ¹⁾ so wurden die Schnitte in Lugolsche Lösung gelegt und hernach mit 10 0/0 SO_4H_2 behandelt. Jod allein färbte die Schollen gar nicht. Bei Nachbehandlung mit Schwefelsäure entstanden an Stelle der Schollen sehr dunkle, braunviolette bis bläuliche, kleine körnige Krystalle, welche in Wasser und Alkohol sich lösten. Makroskopisch stachen dann die Interstitien bläulich ab von dem gelben Ton der Leber-

¹⁾ Amyloid wird nach Zusatz von wässriger Jodlösung mahagonibraun und nach Einwirkung von SO_4H_2 violett. Cholesterin nimmt nach Behandlung mit Lugol'scher Lösung und 10 0/0 SO_4H_2 eine blaue Färbung an.

zellen. War die Infiltrationsmasse durch Säuren oder Alkalien dem Präparat entzogen, so bildeten sich diese dunklen Krystalle nach Jod- und Schwefelsäurebehandlung nicht, auch bei vorausgegangener Neutralisation des Präparates nicht.

Ebenso blieb die Bildung dieser schwarzvioletten Krystalle aus, wenn das jodierte Präparat mit irgend einer andern als Schwefelsäure nachbehandelt wurde.

Weder Anilin- noch andere Farben vermochten diese Massen zu tingieren. So liessen denn diese sonderbaren Reaktionen auch keinen Schluss zu auf die Qualität dieser Einlagerung:

Fett konnte es nicht sein, weil unlöslich in Äther und Benzin, dagegen löslich in Mineralsäuren und weil ohne Schwarzfärbung nach Osmiumsäurezusatz.

Glykogen ist löslich in Wasser und darum nicht in auskrystallisierter Form im Körper, wird zudem durch Jod tiefrot bis violett und kann darum hier ebenfalls nicht in Frage kommen. Ebenso wenig das Amyloid, das schon makro- und mikroskopisch ganz anders aussieht und das mit Jod schwarzbraun und mit Methylviolett rot wird, alles Reaktionen, die hier fehlten. Am ehesten muss noch an Cholesterin gedacht werden. Zwar ist nicht bekannt, dass dieser Körper sich in den Interstitien der Leber ablagere. Auch ist Cholesterin, das sonst im Organismus sehr verbreitet und beispielsweise im Gehirn bis zu 16 % enthalten ist, in Äther, Chloroform und siedendem Alkohol löslich, was unser Präparat nicht war. Dagegen stimmt die Jod-Schwefelsäurereaktion des Cholesterins mit derjenigen der gefundenen Substanz einigermaßen überein.

Nun gehört das Cholesterin zu der Kategorie der Alkohole der Fettreihe mit verschiedener, noch nicht endgültig festgestellter Zusammensetzung: $C_{26}H_{43} - HO$ (Landois), $C_{26}H_{44} + H_2O$ (Morat et Doyon), $C_{25}H_{42}O + H_2O$ (Latschinoff) und das Isocholesterin $C_{26}H_{44}O$ (Schulz).

Es scheint also etwas polymorph zu sein und wäre es nicht undenkbar, dass die gefundene Einlagerung einer ähn-

lichen chemischen Gruppe angehörte. Leider war das eingesandte Stück zu klein, als dass der Stoff in hinreichender Menge hätte extrahiert werden können zur Analyse. Vorläufig soll einfach auf dieses Vorkommnis aufmerksam gemacht sein, auf dass bei einem weitem derartigen Fund so viel Material zur Verfügung gestellt werde, dass eine eingehende chemische Analyse möglich wird.

Über die Vernichtung von Milzbrandkadavern.

Von E. Zschokke-Zürich.

Die Behauptung, dass die Zahl der Milzbrandfälle in den letzten Jahren allenthalben stetig zugenommen habe, trifft zwar glücklicherweise für unser Land nicht zu.¹⁾ Allein das kann man nicht verschweigen, dass trotz der Erkenntnis der Ursachen und trotz der Verbesserung der Viehseuchenpolizei, eine entschiedene Abnahme dieser Infektionen nicht stattgefunden hat. Und diese Tatsache ist denn doch bedenklich, angesichts des Aufschwunges der Wissenschaft und dem vielgerühmten Fortschritt der öffentlichen Hygiene.

Wenn wir auch nicht daran denken können, unser Land frei zu machen von Anthrax, (wie das Mc. Fadyean für Grossbritannien glaubt in Aussicht stellen zu dürfen), denn nicht nur mit Wildhäuten und Rosshaar, sondern auch durch Wildtiere und Fliegen wird der Keim immer neu importiert, so wäre doch vielleicht möglich, die Krankheit etwas einzuschränken, wenn man sich noch mehr als bis heute, Mühe gäbe, die Krankheitserreger gründlich zu zerstören.

Man darf doch vermuten, dass die Zeiten vorbei seien, wo der Milzbrand als Folge üppiger Fütterung und Vollblütigkeit angesehen wurde.

¹⁾ Die Zahl der Milzbrandfälle in unserm Land beträgt von 1890 bis 1902 (Oktober) laut Seuchenbulletin: 242, 265, 265, 364, 361, 261, 291, 324, 306, 324, 166, 210, 252.