

Beiträge zur pathologischen Anatomie und Therapie der Zitzenstenosen des Rindes

Autor(en): **Hug, J.J.**

Objektyp: **Article**

Zeitschrift: **Schweizer Archiv für Tierheilkunde SAT : die Fachzeitschrift für Tierärztinnen und Tierärzte = Archives Suisses de Médecine Vétérinaire ASMV : la revue professionnelle des vétérinaires**

Band (Jahr): **48 (1906)**

Heft 1

PDF erstellt am: **21.07.2024**

Persistenter Link: <https://doi.org/10.5169/seals-588818>

Nutzungsbedingungen

Die ETH-Bibliothek ist Anbieterin der digitalisierten Zeitschriften. Sie besitzt keine Urheberrechte an den Inhalten der Zeitschriften. Die Rechte liegen in der Regel bei den Herausgebern.

Die auf der Plattform e-periodica veröffentlichten Dokumente stehen für nicht-kommerzielle Zwecke in Lehre und Forschung sowie für die private Nutzung frei zur Verfügung. Einzelne Dateien oder Ausdrucke aus diesem Angebot können zusammen mit diesen Nutzungsbedingungen und den korrekten Herkunftsbezeichnungen weitergegeben werden.

Das Veröffentlichen von Bildern in Print- und Online-Publikationen ist nur mit vorheriger Genehmigung der Rechteinhaber erlaubt. Die systematische Speicherung von Teilen des elektronischen Angebots auf anderen Servern bedarf ebenfalls des schriftlichen Einverständnisses der Rechteinhaber.

Haftungsausschluss

Alle Angaben erfolgen ohne Gewähr für Vollständigkeit oder Richtigkeit. Es wird keine Haftung übernommen für Schäden durch die Verwendung von Informationen aus diesem Online-Angebot oder durch das Fehlen von Informationen. Dies gilt auch für Inhalte Dritter, die über dieses Angebot zugänglich sind.

zwischen den Zellen einer Epithelkrypte von der Harnblase einer mit Blutharnen behafteten Kuh (Fall 6).

Fig. 6.

Vergr. 52. Alkoholgehärtetes, in Zelloidin eingebettetes, mit Hämatoxylin-Eosin tingiertes Präparat (Photogramm). Epitheliale Wucherung mit Tropfenzellenbildung *a*) zwischen den Epithelzellen der Harnblase eines an Hämaturie erkrankten Rindes. (Fall 7).

Fig. 7.

a) 1300-fache Vergrößerung der in Fig. 6*a* abgebildeten coccidien-ähnlichen Tropfenzelle mit kernartigem, innen mit Vakuolen versehenen Körper. *b*) Epithelkern.

Beiträge zur pathologischen Anatomie und Therapie der Zitzenstenosen des Rindes.

Von Dr. J. J. Hug, Tierarzt, Nieder-Uzwil (St. Gallen).

(Arbeit aus dem veter.-chirurg. Institut Zürich.)

Einleitung.

Die Stenosen im Zitzenkanal des Rindes spielen bekanntlich im landwirtschaftlichen Betrieb keine geringe Rolle, weil sie das Melkgeschäft mühsamer und zeitraubender gestalten und allerlei Verdriesslichkeiten mit sich bringen.

Es ist daher verständlich, dass die Viehbesitzer nicht selten den Tierarzt zur Behandlung derartiger Zitzenanomalien rufen, besonders wenn ihnen ein bewährtes Heilverfahren bekannt ist.

Eine brauchbare Operationsmethode zur Hebung von Zitzenstenosen ist folglich für den Praktiker von nicht zu unterschätzendem Wert.

Im Jahre 1903 hatte der Verfasser bereits Gelegenheit, seine Erfahrungen über operative Behandlung von Zitzenanomalien im „Schweiz. Archiv für Tierheilkunde“ zu publizieren.

Die vorliegende Arbeit bildet in ihrem zweiten Teil eine Vervollständigung des erwähnten Artikels und sucht vorgängig unter Herbeiziehung grösseren Beobachtungsmateriales eine Reihe von Zitzenstenosen des Rindes zu erklären.

Zu diesem Zwecke berücksichtigt sie:

1. deren Genesis;
2. die makroskopischen und histologischen Veränderungen;
3. die Folgen der operativen Eingriffe im Zitzenkanal;
4. den Wundheilungsprozess daselbst.

Die bearbeiteten Gebiete werden in folgenden Abschnitten behandelt:

- I. Untersuchungstechnik.
- II. Anatomisch-histologische Notizen.
- III. Pathologie:
 - a) Geschichtliches;
 - b) Eigene Untersuchungen und Befunde.
- IV. Therapie:
 - a) Geschichtliches;
 - b) Eigene Beobachtungen und Statistik der im Jahre 1904 behandelten Zitzenstenosen.
- V. Schlussfolgerungen.

Die eigentlichen Untersuchungen wurden an der veterinärmedizinischen Abteilung der Universität Zürich vorgenommen. Sie erstrecken sich auf 35 Zitzen, die im Leben teils als normal, teils als verändert taxiert wurden.

Das Material stammt von 20 verschiedenen Kühen.

Von einer Beschreibung sämtlicher untersuchter Präparate wurde Umgang genommen. — Es durfte genügen, wenn von den gleichartigen Befunden je 1—2 genau wiedergegeben wurden.

Zum Studium des Wundheilungsprozesses wurden bei mehreren Schlachtkühen in verschiedenen Zeitabschnitten (4—12 Tage) vor der Schlachtung im Zitzenkanal Operationen ausgeführt und dieselben unter eigener Kontrolle nachbehandelt.

Zur Vermeidung von Verwechslungen und um frische, unbeschädigte Präparate zu erhalten, besorgte ich die Wegnahme der Zitzen nach der Schlachtung stets selbst und sofort.

I. Untersuchungstechnik.

Bei der, am Übergang zur Drüsensubstanz abgetrennten, Zitze wurde jeweils zuerst das Sekret makroskopisch untersucht.

Vom diesbezüglichen Befund wird jedoch nur dann Erwähnung getan, wenn derselbe vom Normalen abweicht.

Nach der Wegnahme der Zitze erfolgte jeweilen sofort deren Füllung mit 5 % Formalinlösung von oben, vermitteltst einer Ballonspritze, und zwar so weit, bis die Flüssigkeit an der Strichkanalmündung auszutreten begann.

Darauf wurde die Zitze am oberen Ende unterbunden und für einige Tage in ein Gefäß mit gleich starker Formalinlösung gelegt.

Durch dieses Verfahren erhielt ich ungefähr dasjenige makroskopische Bild der Zitzen, wie es sich am lebenden Tiere ergibt, wenn die Zitzen mit Milch gefüllt und zum Melken bereit sind.

Die photographischen Aufnahmen beziehen sich mit einer einzigen Ausnahme (Fig. 1, Taf. I) auf derart hergestellte Präparate.

Zum Zwecke der *mikroskopischen Untersuchungen* wurden die beschriebenen Objekte zuerst in 50 % und dann in absolutem Alkohol entwässert und noch stärker gehärtet.

Das nachherige Einbetten zu Serienschnitten erfolgte in Celloidin. — Vorgefärbt wurden diese Schnitte in Hämatoxylin-Delafield, nachgefärbt in Eosin.

Der Nachweis der elastischen Fasern geschah nach der speziellen Elastinfärbung nach Weigert.

Zum Aufsuchen der glatten Muskelfasern wurde die Van Giesonsche Methode angewandt.

Die dabei auftretenden Farbendifferenzen erlauben bekanntlich eine sofortige Identifizierung der in Frage stehenden Elemente, ohne dass auf die oft schwer zu erkennende Kernbeschaffenheit Rücksicht genommen werden muss.

Glatte Muskulatur unterscheidet sich dabei vom Bindegewebe dadurch, dass sie sich nach Vorfärbung in Hämatoxilin-Delafield bei der Färbung mit einem Gemisch von Pikrinsäure und Säurefuchsin braun-gelbgrün färbt, währenddem das Bindegewebe intensiv rot erscheint.

Nebstdem wurden Versuche mit direkter Aceton-Paraffin-Einbettung nach Aceton-Härtung gemacht. Ferner sind andere Fixierungsflüssigkeiten, wie Aceton-Pikrin, Pikrin-Schwefelsäure und Carnoy'sche Mischung probiert worden, jedoch ohne für diese Zwecke besondere Vorteile.

II. Anatomisch-histologische Notizen.

Der pathologischen Anatomie vorgängig sollen hier in Kürze die Verhältnisse im Bau der normalen Zitze Erwähnung finden.

Im allgemeinen decken sich die Befunde mit denjenigen von Fürstenberg, Martin, Mankowski, Riederer u. a.

Indessen scheinen einige Beifügungen noch erwähnenswert.

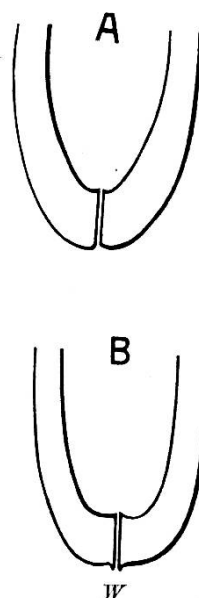
Die normalen Zitzen der Kuh erreichen eine Länge von 4—14 und mehr Zentimeter.

Dabei sind die Zitzen der Bauchviertel durchschnittlich länger, als diejenigen der Schenkelviertel.

Im gefüllten Zustande sind sie bald mehr kegel-, bald mehr zylinderförmig, mit regelmässigen Begrenzungslinien. Das untere Zitzenende ist entweder gleichmässig spitz abgerundet, oder etwas abgeplattet, oft sogar leicht eingebuchtet.

Direkt um die Strichkanalmündung befindet sich fast regelmässig ein $\frac{1}{8}$ —1 mm hoher Wall, der beim Melken deutlicher hervortritt. (Fig. 1, B, W, schematische und bei Fig. 6, Taf. II, natürliche Darstellung.)

Fig. 1.



In der Literatur fand diese Formation des unteren Zitzenendes bis jetzt keine Berücksichtigung.

Dieser Wall hat beim Melkakt unbedingt eine gewisse Bedeutung durch Verhinderung des Versäens des Milchstrahls, worauf bei Operationen im Strichkanal besonders zu achten ist.

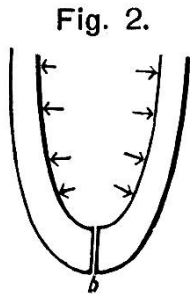
Im Längsschnitt zeigt die normale Zitze folgendes Bild:

Von der Zitzenmündung führt nach oben ein 8—12 *mm* langer Kanal, der als *Strichkanal* (Ductus papillaris) bezeichnet wird. — Derselbe zeichnet sich durch auffallend weisse Färbung seiner Schleimhaut besonders aus (Fig. 4, Taf. I, und Fig. 1. d. Taf. III). — Ihm schliesst sich ein nach oben sich stetig erweiternder Hohlraum, die Milch-Zyste, an, dessen Lichtweite durchschnittlich zwischen 2 und 4 *cm* im Durchmesser schwankt.

Der Übergang vom Strichkanal in die Zyste, d. h. der unterste Teil der letztern, ist bald trichterförmig (Fig. 1 A.), bald stellt er die Form einer Glocke dar (Fig. 1 B.).

Der Gipsausguss dieser Partie würde folglich im ersteren Fall einen Kegel und im zweiten mehr einen Zylinder darstellen.

Die Formation dieser untersten Zystenpartie ist so bedeutsam für den Melkakt, dass hier wohl etwas näher darauf eingetreten werden darf.



Wie Fig. 2 schematisch veranschaulicht, wirkt der hydrostatische Druck der Milchsäule senkrecht auf alle Wandpartien der Zyste, hat also die Tendenz, letztere zu erweitern.

Weil nun aber, sowohl beim Säugen wie beim Melken mit der ganzen Hand, auf die Zystenwand, ausser an ihrem *untersten Teil*, am Übergang in den Strichkanal, ein Gegen-*druck* ausgeübt wird, kommt die erweiternde Wirkung nur über der Rosette dort zum Ausdruck.

Mit der Erweiterung der untersten Zystenpartie wird aber zugleich der Strichkanal eröffnet, und zwar zuerst der obere, sodann der untere Teil.

Diese erweiternde *Wirkung* macht sich bei der Trichterform stärker geltend, als bei der Glockenform, d. h. beim *völlig horizontalen* Abschluss der Zysterne, wie er z. B. bei stark abgeplatteten Zitzen (Fig. 5, Seite 41, und Fig. 5, Taf. II) vorkommt. Dort fällt ein guter Teil der Kraftmomente senkrecht auf den Abschluss a—c, wodurch die erweiternde Wirkung auf den Strichkanal ausbleibt. Der Teil, welcher die Zysterne abschliesst, wird mehr abwärts bewegt, bevor die Eröffnungskomponente merkbar wirkt.

Hieraus ist erklärlich, dass der glockenförmige Abschluss der Zysterne mehr zu Zähmelkigkeit disponiert, als dies beim trichterförmigen der Fall.

Die Berücksichtigung dieser Verhältnisse hat in hohem Masse zur Entwicklung und Anwendbarkeit der weiter hinten empfohlenen Operationsmethode beigetragen.

Durch einen Kranz von 5—8 Schleimhautfalten, die *Rosette*, sind Strichkanal und Zysterne deutlich voneinander abgegrenzt (Fig. 1 d. Tafel III).

Die Höhe der Falten der Rosette, die krönchenartig dem Strichkanal aufsitzt, beträgt 1,5—2,5 *mm*. Jede Hauptfalte besitzt noch 3—10 und mehr Nebenfalten. Dadurch erhält die Rosette ein krauses Aussehen.

Die diese Falten bildende Schleimhaut gehört nach dem histologischen Bau zu derjenigen der Zysterne und besitzt zahlreiche elastische Fasern, die etwa 0,3 *mm* unter dem Epithel ein dichteres Geflecht bilden.

Das Falten-system der Rosette bedingt eine bedeutende Erweiterungsfähigkeit des Überganges der Zysterne in den Strichkanal, was für das Eintreten der Flüssigkeitssäule in letzteren unbedingt nötig ist.

Der Strichkanal hat unter gewöhnlichen Verhältnissen kein freies Lumen. Die Schleimhautfalten desselben berühren sich so innig, dass zwischen ihnen nur eine sternförmige Spalte sich befindet. Ein kleines, rundliches oder elliptisches Lumen, welches

man etwa an gehärteten Präparaten beobachtet, mag infolge von Schrumpfung durch die Härtingsflüssigkeit entstanden sein.

Die Schleimhaut des Strichkanals besitzt ein mehrschichtiges Pflasterepithel, währenddem diejenige der Zysterne, die bei der gefüllten, normalen Zitze glatt und glänzend ist, ein einschichtiges Zylinderepithel trägt.

Die leere Zysterne zeigt auf der Innenfläche zahlreiche Längs- und Querfalten. Davon sind die einen verstreichbar und verschwinden beim Füllen der Zysterne. Die andern dagegen werden dabei angespannt und stärker ausgeprägt. Dies sind die eigentlichen Leisten.

Das Stützgewebe dieser Leisten wird durch Ausläufer der Zitzenwandung gebildet. Bei den einen beteiligt sich daran zwar nur die innere, bei den anderen aber auch die mittlere Zitzenwand-Zone.

Im ersteren Falle besteht das Stützgewebe aus feinfaserigem, fibrillärem Bindegewebe, durchzogen von elastischen Fasern und Blutgefäßen, während bei der zweiten Art, hauptsächlich in dem der Zitzenwandung anliegenden Drittel, auch glatte Muskelfasern untermischt sind.¹⁾

Die horizontal und zirkulär verlaufenden Leisten dominieren über die vertikal verlaufenden. Da, wo beide Falten-systeme sich kreuzen, entstehen förmliche Nischen und Taschen von 1,5—2,5 *mm* und mehr Tiefe (Fig. 6, Taf. I).

Die Querleisten sind oben in der Zysterne, also in der Nähe der Milchdrüsensubstanz, durchschnittlich häufiger und stärker ausgeprägt, als weiter unten, eine Differenz, auf welche schon Zschokke²⁾ aufmerksam gemacht hat.

1) Der histologische Bau dieser Leisten, der demjenigen der Zysternenwandung entspricht, beweist ihren kongenitalen Ursprung.

2) In seinen pathol.-anat. Vorträgen.

Zschokke betrachtet diese Leisten als Rudimente der Wandung von den — fast horizontal verlaufenden — Ausführungsgängen der Milchkanäle, da, wo sie in die Zysterne einmünden. Diese Ansicht wird durch die vorliegenden Untersuchungen unterstützt.

Die Zitzenwandung ist verschieden dick und erreicht die stärkste Entwicklung in der Höhe des oberen Endes des Strichkanals und der Rosette. Sie ist hier 7—10 und mehr Millimeter dick. Die Zysternenwandung hat eine durchschnittliche Dicke von 2—5 *mm*.

Für die Gewebsschichten der Zitzenwandung dürfte folgende Gruppierung die übersichtlichste sein (Riederer, 24):

1. Die eigentliche Zysternen- und Strichkanalwand oder innere Zone (Schleimhaut). — Sie besitzt ein von elastischen Fasern reichlich durchzogenes Bindegewebe als Grundlage, dem ein Epithelüberzug aufliegt.

Im leeren Strichkanal ist diese Schicht in fünf bis acht längs verlaufende Falten gelegt, wodurch einerseits ein besserer Verschluss des Kanals zustande kommt, andererseits eine bedeutende Erweiterung des Lumens desselben bei Ausspannung der Wand möglich ist.

2. Die zweite oder mittlere Schicht der Zitzenwandung ist die Gefässzone. — In dieser Schicht verlaufen die meisten grösseren Blutgefässe, und zwar in der Längsrichtung. Blutgefässe weisen allerdings auch die andern Schichten auf. So bilden dieselben z. B. in der inneren Schicht unter dem Epithel ein dichtes Kapillarnetz.

Die besonders zahlreichen Blutgefässe in der mittleren Schicht verleihen der Zitze in gewissem Grad den Charakter eines cavernösen Körpers.

Nebst den Blutgefässen enthält diese Zone zirkulär und longitudinal verlaufende, glatte Muskelbündel, Bindegewebe und elastische Fasern.

3. Die äusserste, periphere Zone der Wandung besteht, wie die übrige allgemeine Decke, aus einer Lage von Bindegewebe, dem Corium, und der darauf sitzenden Epidermis.

Ausser an der Basis der Zitze konnten bis heute nirgends an denselben Schweiss- und Talgdrüsen beobachtet

werden. Ebenso war es bis jetzt nicht möglich, im Strichkanal die geringste Spur von Drüsen nachzuweisen.

In der Zysternenwandung dagegen beobachtete Martin (21) Drüsenzellenpaketchen, die er, wie auch Riederer, als rudimentäre Milchdrüsentheile auffasst. Verfasser hatte Gelegenheit, in den Querleisten der Zyste ebenfalls Milchdrüsenacini zu konstatieren.

Was die Anlage der glatten Muskelfasern in der Zitzenwandung anbelangt, so stimmen meine Befunde mit denen *Riederers* überein. — Im Verlaufe des Strichkanals bilden die glatten Muskelfasern ein dichtes Geflecht von zirkulär und longitudinal verlaufenden Bündeln, immerhin so, dass in der Nähe des Epithels die zirkulären und gegen die Mitte der Wandung mehr die längsverlaufenden Muskelelemente vorherrschen. Erst ungefähr 2 mm oberhalb der Zitzenspitze beginnt ein geschlossener Muskelring und erstreckt sich gleichmässig bis in die Höhe der Zyste.

In der Mitte der Zysternenwandung verlaufen die Muskelbündel in longitudinaler und schräger Richtung.

Die innere Zone hat im Bereiche der Zyste keine Muskelfasern. Hingegen sind die elastischen Fasern hauptsächlich in der inneren Zitzenwandzone stark vertreten, und da wiederum vornehmlich von der Zitzenspitze bis zur Höhe des oberen Endes des Strichkanals und der Rosette, in welcher sie, wie oben bereits erwähnt, ein besonders dichtes Geflecht bilden. Der Verlauf der elastischen Fasern ist mehr zirkulär und weniger radiär. Auch in der Zysternenwandung bilden die elastischen Fasern mehr ein Geflecht. Immerhin wiegen auch hier die zirkulären gegenüber den radiär verlaufenden vor.

Über den sog. *Schliessapparat der Zitze* sind die Ansichten in der Literatur verschieden.

Möller (22) sagt: „Etwa 10 mm oberhalb des Zitzenendes ist der Schliessapparat.“ Hiernach hat man sich an jener Stelle einen *engbegrenzten* Sphincter vorzustellen. — *Fürstenberg* (7) hingegen betrachtet den ganzen unteren Zitzenteil,

von der Rosette an abwärts, als gleichmässig am Verschluss der Zitze beteiligt.

Meine Befunde stimmen mit keinem dieser Autoren vollständig überein.

Der histologische Bau der Zitze weist darauf hin, dass der stärkste Muskelzug sich am oberen Ende des Strichkanals geltend macht und durch ein dichtes Geflecht elastischer Fasern in der Rosette noch unterstützt wird.

Von da an vermindert sich die Muskulatur nach abwärts und fehlt in der untersten Zone von ungefähr 2 mm des Zitzenendes ganz.

Daraus geht einmal hervor, dass der Verschluss des Strichkanals am oberen Ende, also am Übergang zur Zyste, stärker sein muss, als am unteren.

Im weiteren kann mit Rücksicht auf die Tatsache, dass die Muskulatur fast über den ganzen Strichkanal verteilt ist, von einem *engbegrenzten* Schliessapparat nicht gesprochen werden.

III. Pathologie.

a) Geschichtliches.

Die Aufzeichnungen über Pathologie und pathologische Anatomie der Zitze sind bis auf die jüngere Zeit im allgemeinen spärlich. Nur in den holländischen und dänischen Lehrbüchern scheint dieses Kapitel etwas besser berücksichtigt worden zu sein. Namentlich sind es die Genesis und ganz besonders die Histologie, die ungenügende Erwähnung fanden. Allfällige Angaben basierten mehr auf Mutmassungen und Annahmen, als auf genauen Untersuchungen.

Mit Rücksicht darauf, dass erst vor zwei Jahren *Kuhn* (16) eine erschöpfende Zusammenstellung der Literatur über Zitzenanomalien gegeben hat, mag hier eine etwas kürzere Behandlung derselben erlaubt sein.

Gurlt und *Hertwig*, *Rychner*, *Wirt*, *Fürstenberg* berichten ziemlich übereinstimmend, dass polypöse Wucherungen, Wärtchen und Feigwärtchen im Zitzenkanal, hauptsächlich infolge

äusserer traumatischer Einwirkungen, so durch Fusstritte nebenstehender Tiere, Melken usw. hervorgerufen werden, und dass dann durch Entzündungszustände während des Galt- oder Geltstehens völlige Verwachsungen des Ductus papillaris vorkommen.

Stockfleth (28) spricht von ringförmigen Epithelwucherungen, die zur Grundlage der Bildung von Scheidewänden in der Zysterne werden.

Möller (22) und *Strebel* (29) huldigen im ganzen auch dieser Ansicht. Letzterer spricht von Verdickung der Schleimhaut und des Epithels bis zu einem gänsefederkielartigen Strang, und völligen Obliterationen im Milchgang. *Strebel* beschuldigt vornehmlich das Melken mit unterschlagenem Daumen als Ursache von Stenosen. *Möller* erwähnt als Grund der Zitzenverengerung Retraktion von Narbengewebe und *Falten der Schleimhaut*, die sich ventilartig in das Lumen des Kanals legen und denselben zum Verschluss bringen.

Ähnlich drücken sich *Kitt* (14) und *Leblanc* (18) aus. Ersterer betont das Vorhandensein von Papillomen, ringförmigen und diffusen Verdickungen, Scheidewand- und Schwielenbildung, und bezeichnet diese Zustände als *Thelitis obturativa, cicatricosa, papilliformans* etc.

Larsen (17), *Beck* (3) und *Andersen* (1) heben die Häufigkeit (10 %) von hautartigen Scheidewänden hervor und bezeichnen diese als Ursache von Zitzenstenosen.

Jensen (13) berichtet über 2048 untersuchte Zitzen und gruppiert seine makroskopischen Befunde in 9 Abteilungen. Auffallend ist der Umstand, dass er bei dem grossen Untersuchungsmaterial keine vollständige Scheidewand der Zysterne beobachtet hat.

In seiner schätzenswerten Arbeit kommen nur die Beobachtungen am Sektionstisch in Betracht, währenddem er die klinischen Erscheinungen nicht berücksichtigt. *Jensen* konstatierte hauptsächlich Schleimhautveränderungen der Zitze, die er ursächlich auf den Melkakt zurückführt.

Kuhn (16) hat in 13 Fällen deutlich lokalisierte Schwielen von verdickter Schleimhaut in der Zysterne gesehen und betrachtet dieselben als das Endresultat einer mässigen, fortgesetzten Reizung der Schleimhaut durch Druck.

In zwei Fällen zeigten die Verdickungen den Charakter des weichen Papilloms. Weiter erwähnt er vier Fälle von Leisten-, Zotten- und Polypenbildung infolge von chronischem Katarrh, und drei Fälle, wo durch Narbengewebe infolge Trauma einzelne Abschnitte der Zysterne oder des Strichkanals ganz oder teilweise verschlossen waren.

b) Eigene Untersuchungen und Befunde.

Präparat Nr. I. Vier Zitzen von zwei verschiedenen Kühen, anlässlich deren Schlachtung am 5. Dezember 1904 vorgefunden.

Von beiden Kühen wurde ausgesagt, dass sie seit vielen Wochen an den betreffenden Zitzen keine gute Milch mehr geliefert haben, und dass das wenige Sekret nur schwer auszumelken gewesen sei.

In der Tat war aus den Zitzen nur wenig gelbe, trübe Flüssigkeit, die mehr Eiter als Milch glich, herauszuziehen, und zwar — wie die Besitzer richtig sagten — nur schwer.

Zitzen zusammengeschrumpft. In der Tiefe lässt sich, besonders ausgesprochen bei einer derselben (Fig. 1 Taf. I) ein bleistiftdicker, jedoch nicht ganz harter Strang durchfühlen.

Diagnose: Chronischer Euterkatarrh.

Sektionsbefund: Um den Unterschied im Aussehen der gefüllten und ungefüllten Zitzen zu veranschaulichen, wurden die der einen Kuh nach der Wegnahme sofort, ohne vorher künstlich gefüllt und ausgespannt worden zu sein, zur Härtung in 7 % Formalinlösung gelegt. (Fig. 1, Tafel I.) Diejenigen der andern Kuh dagegen wurden vorher mit derselben Flüssigkeit strotzend gefüllt und oben unterbunden. (Fig. 2, Tafel I.)

Im übrigen handelte es sich um gelben Galt und entspricht das Sektionsbild ganz demjenigen, wie es von *Stark* (27) bereits beschrieben worden ist:

Die Schleimhaut der Zysterne ist bei allen vier Zitzen grau-dunkelgelb gefärbt, uneben und höckerig. Auf derselben sitzen wärzchenartige Wucherungen, und zwar bei drei Zitzen mehr in circumscribten Haufen oder 3—5 mm breiten Streifen, vornehmlich in der Nähe der Rosette angeordnet (Fig. 2, Tafel I), bei der vierten Zitze dagegen besetzen diese Wucherungen die ganze Zysternenschleimhaut gleichmässig und dicht (Fig. 1, Tafel I).

Beim Aufschneiden der in Formalin gehärteten Zitze fallen die drei Einschnitte sofort auf und präsentieren sich ganz in der vermuteten Lage und Ausdehnung (Fig. 3, Taf. I). Sie beginnen an der Rosette, d. h. zwei haben deren Falten noch durchschnitten und endigen ca. 1—2 mm vor der äusseren Zitzenmündung.

Ihre grösste Tiefe ist am oberen Ende des Strichkanals und erreicht 1,5—2 mm. Die Wundränder erscheinen rötlich gefärbt und glatt.

Zum Zweck der *mikroskopischen* Untersuchung sind Horizontalschnittserien angefertigt worden, und wird deren Befund in der Reihenfolge von unten her mit Angabe der Entfernung von der Zitzenmündung in Mikren beschrieben:

0—100 μ : Nur äussere Haut; kein Kanal sichtbar.

600—800 μ : An einzelnen Präparaten normaler, unverletzter Strichkanal.

1000—1200 μ : An einer Stelle ist die Schleimhaut getrennt und tritt zunächst ein Einschnitt hervor, in Form einer 300 μ tiefen und ebenso breiten Bucht. Der Rand der Ausbuchtung ist durch 2—3 Reihen Rundzellen infiltriert. In der Mitte der Bucht liegt eine 50—60 μ mächtige faserige Masse mit eingeschlossenen weissen und roten Blutkörperchen, von denen erstere zahlreicher sind, da wo der Hügel dem Untergrund aufsitzt.

1400—2200 μ : Die Schleimhaut zeigt alle drei Einschnitte. Ihre Ränder lassen je eine 150—300 μ breite Spalte offen, die in eine 150 bis 300 μ tiefe, bis in die zweite Zone der Zitzenwandung reichende Ausbuchtung übergeht. Die Ränder der Spalten und Buchten sind glatt, nur etwas wellig, nicht zottig, und mit einer dünnen, etwas ungleichmässigen, nekrotischen Schicht bedeckt. Die Umgebung der Wunden ist bis in eine Tiefe von 50—100 μ kleinzellig infiltriert.

4000—5500 μ : Der Strichkanal hat ein 0,3 mm weites, freies Lumen. Schleimhaut an drei Stellen getrennt, daneben normal. An einigen Stellen des Kanals adhäreren strukturlose Haufen (Kaseinflocken und abgestossenes Epithel). Beschaffenheit der Wunden wie bei letzter Serie.

6000—7500 μ : Die Schleimhaut ist wieder an drei Stellen getrennt und reichen die Ausschnitte bis 500 μ unter dieselbe und lassen ein 200 μ weites Lumen offen.

Die Wundränder sind an der Oberfläche blutig infarziert, besonders in den tieferen Schichten, von kleinen Rundzellen durchsetzt, bei wenig polynukleären Leukozyten. Epithel und Propria am Wundrand 20—30 μ tief nekrotisch; Kernteilungsfiguren noch nicht sichtbar.

8000—9000 μ : Das gleiche Bild; Tiefe der Einschnitte inkl. Schleimhautdicke, 1,5—2 mm.

Diese zottigen Gebilde haben eine Höhe von 0,5—1,0 *mm*. Sie sitzen senkrecht auf ihrem Untergrund, neigen jedoch infolge der schrumpfigen Faltung der Schleimhaut oft nach allen Richtungen. Ihre Stützsubstanz besteht aus ziemlich lockerem Bindegewebe mit einer Anzahl gut entwickelter Blutgefäße. Der Überzug wird durch mehrschichtiges, stark entwickeltes Pflasterepithel gebildet.

Eine Anzahl Zotten tragen auf der Spitze eine heller gefärbte, strukturlose, kappchenförmige, 100—200 μ dicke Schicht (verdicktes Stratum mortificatum).

Wie *Stark* (27), halte auch ich die beschriebene Schleimhautveränderung als alleinige Folge der im Leben konstatierten katarrhalischen Entzündung (gelben Galt), und sind diese Wucherungen als spezielle Gruppe von Ursachen der Verengung des Strichkanals aufzuführen.

Eine eigentliche, ausgesprochene Stenose hat allerdings bei diesen Zitzen noch nicht bestanden. Hingegen ist es begreiflich, dass durch die stärkere Adhäsion des Sekretes an der rauhen Zysternenwandung, und die Verengung des Lumens durch die Wucherungen in der Nähe der Rosette, also am Eingang in den Strichkanal, das Auspressen der Milch stark erschwert wurde.

Präparat Nr. II. Bei einer zum Schlachten bestimmten Kuh war 4¹/₂ Tage vorher an zwei Zitzen der Strichkanal mit der rückwärts-schneidenden Lanzette in üblicher Weise erweitert worden.

Die Zitzen waren zähmelkig, jedoch im Strichkanal nicht verhärtet, verdickt oder schmerzhaft. Milch normal.

In jeder Zitze wurden drei Einschnitte ausgeführt, und zwar so, dass durch Gegendruck mit dem Zeigefinger der linken Hand dieselben am oberen Ende des Strichkanals am tiefsten wurden und ungefähr 2 *mm* vor der Zitzenmündung ausliefen (Fig. 3, Taf. I).

Die äussere Haut wurde nicht sichtbar verletzt. Das Melken war nach der Operation mit geringem Kraftaufwand möglich. Die Milch trat nicht spontan aus. Bougies wurden nicht verwendet. Weder Schwellung oder Schmerzhaftigkeit der Zitze, noch Veränderung der Milch traten ein.

Sektionsbefund: ¹⁾ Länge des Strichkanals 10 *mm*; Dicke der Wandung am oberen Ende des Strichkanals 8—9 *mm*, Dicke der Zysternenwandung 3—4 *mm* (Fig. 3, Taf. I).

¹⁾ Der Befund war bei beiden Zitzen der gleiche.

10,000 - 11,500 μ : Einige Präparate zeigen die Falten der Rosette, die an zwei Stellen durchschnitten sind. Deren lockeres Bindegewebe ist mit kleinen Rundzellen stark infiltriert. Wundränder gleiche Beschaffenheit.

12,500—13,500 μ : Einschnitt nur noch in wenigen Präparaten erkennbar. Derselbe ist fast ganz von Rundzellen ausgefüllt und mit einem leichten nekrotischen Belag überzogen. Die sichtbare Schleimhaut der Zyste hat einige 300—400 μ lange Zotten von bindegewebiger Stützsubstanz und Übergangsepithel.

14,000—15,000 μ : Zysternenschleimhaut intakt; nicht geschwellt.

Die Einschnitte beginnen 1—1,5 mm über der Rosette und endigen 1 mm vor der Zitzenmündung. Die grösste Tiefe erreichen sie mit 1,5—2 mm am oberen Ende des Strichkanals.

Die Wundränder vereinigen sich nicht direkt wieder, und sind im ganzen auffallend glatt. Es scheint sich eine epitheliale Überdeckung einstellen zu wollen. Das Epithel am Rand schiebt sich auf der Wundfläche gegen die Tiefe vor. Die Schleimhaut des Strichkanals und der Zyste zeigt keine weiteren entzündlichen Symptome.

Präparat Nr. III. Bei einer gewöhnlich zähmelkigen Kuh, die täglich noch 4—5 Liter gute Milch lieferte, wurde 12 Tage vor der Schlachtung die rechte Bauchzitze im Strichkanal durch drei Einschnitte mit der Lanzette von obenher erweitert.

Verlauf und Erfolg der Operation gut, wie bei Nr. II.

Ohne Anwendung von Bougies blieb die Zitze gut melkend; sie wurde nicht im geringsten geschwellt, noch schmerzhaft. Die Milch blieb normal.

Sektionsbefund: Länge des Strichkanals 9 mm. Von der Rosette bis nahe zum unteren Ende des Strichkanals befinden sich an der in der Länge aufgeschnittenen und ausgespreizten Zitze drei ganz leichte, strichförmige Ausbuchtungen, die weniger durch ihre Tiefe, als ihre rote Farbe auf der rein weissen Schleimhaut auffallen. (Fig. 4, Taf. I.) Die Rosettenfalten und Strichkanalschleimhaut scheinen nicht geschwellt. Zysternenschleimhaut glatt und glänzend.

Schnittserien von der wieder zusammengelegten Zitze (mit Angabe der Entfernung von der Zitzenmündung in „ μ “) ergaben:

0—200 μ : Äussere Haut; kein Kanal sichtbar.

500—1000 μ : Unverletzter Strichkanal.

1500—3000 μ : Im 0,3 mm weiten Lumen des Kanals sind einige Flocken einer strukturlosen Masse vorhanden.

Die Schleimhaut ist an einer Stelle getrennt durch einen 200 μ breiten, aber nur 30—50 μ tiefen Einschnitt. Von ihm geht ein ebenso breiter, aber 400—500 μ tiefer Epithelhaufen keilförmig bis in die mittlere Zone der Zitzenwandung. Es ist dies zweifellos der ehemals so tiefe Einschnitt, der nun mit Epithel sozusagen ganz ausgefüllt ist. Die Umgebung zeigt relativ viele Kapillargefäße. Kleinzellige Infiltration in der Umgebung nicht bedeutend; stärker ausgesprochen nur unmittelbar unter dem Epithel. Im neuen Epithel sind Zellen mit Kernteilungsfiguren über die ganze Masse des neuen Epithels verteilt.

Die Abgrenzung gegen das Strichkanallumen ist glatt, überzogen von einer dünnen, strukturlosen, heller gefärbten Schicht. (Neues Stratum mortificatum.)

4000—5000 μ : Die Schleimhaut an drei Stellen getrennt; die Epithelwucherung in dem Einschnitt von 700—800 μ Mächtigkeit. Die Einschnitte sind bis auf eine kaum nennenswerte Bucht von 20 μ mit neuem Epithel ausgefüllt. Abgrenzung und übriger Befund ganz gleich wie bei letzter Serie.

6000—7000 μ : Das gleiche Bild.

9000—10,000 μ : An einigen Präparaten die Falten der Rosette sichtbar; deren Epithel normal. Nur noch zwei — durch Epithel ausgefüllte — Einschnitte erkennbar. Abgrenzung gegen das Kanallumen, wie beschrieben.

12,000—13,000 μ : Normale Zysternenschleimhaut, ohne Zusammenhangstrennung.

Bei der durch die Operation gut melkend gewordenen Zitze haben sich die Wundränder auch bei Weglassen von Bougies nicht wieder direkt vereinigt. Die Ausheilung der Wunden ist am 12. Tage bereits beendet, resp. ihrem Abschluss nahe. (Fig. 4, Taf. I). Schöne epitheliale Überdeckung der Gewebslücken ohne Bindegewebsregeneration. Wundoberfläche glatt, ohne starke störende Granulationen gegen das Strichkanallumen. Keine Symptome einer Infektion der Wundumgebung. Auch keine Epithelwucherungen auf der Strichkanalschleimhaut und keine Gewebsentartungen in der Grundsubstanz der Zitzenwandung bis in angegebene Höhe, die auf eine früher bestandene Entzündung infolge äusserer Ursachen schliessen liessen.

Präparat No. IV. Linke Bauchzitze vom gleichen Tier wie Präparat No. III, zu gleicher Zeit wie jene und auf ganz gleiche Weise

im Strichkanal erweitert. Hingegen wurden hier in der Nachbehandlung Metallbougies (Modell Giovanoli [9]) verwendet. Das Köpfchen musste jedoch wesentlich dünner geschliffen werden.

Das sterilisierte Bougie wurde nach dem Melken in die gereinigte Zitze gestossen, so dass das Köpfchen direkt über das obere Ende des Strichkanals zu liegen kam. Nach dem 6. Tag aber musste von der Anwendung desselben Umgang genommen werden, da der untere Teil der Zitze hart und schmerzhaft wurde, und infolgedessen die Kuh sich gegen die Einführung des Instrumentes stark sträubte. Von jetzt ab beschränkte sich die Nachbehandlung auf äusserlichen Anstrich von Lysolliniment. In den folgenden 2—3 Tagen war der Milchfluss ein gehemmter, glich sich jedoch bis zum 12. Tag mit der ersten, in gleicher Weise operierten Zitze (Präparat No. III) wieder aus. — Eine krankhafte Entartung der Milch trat nicht ein.

Sektionsbefund: An den Schnittpräparaten ist das Epithel in der Höhe von 0—2000 μ stark, aber sehr ungleichmässig verdickt und rissig ausgebuchtet. An einer Stelle geht eine faserig beränderte Kluft bis 300 μ unter die Schleimhaut. Diese Kluft ist mit Epithel wieder ausgefüllt.

Weiter oben im Strichkanal verlieren sich diese Erscheinungen; dagegen ist im Lumen, gegenüber Präparat III, mehr abgestossenes Epithel.

Die durch die Lanzette ausgeführten zwei Einschnitte erreichten eine Gesamttiefe von ca. 1,5 mm, und sind die durch dieselben entstandenen 200—300 μ breiten Gewebslücken mit Epithel wieder ausgefüllt; überhaupt ist die Ausheilung der Operationswunden hier ungefähr im gleichen Stadium wie bei Präparat III.

Die Wunden verlieren sich direkt über der Rosette, deren Schleimhaut, wie die der Zysterne, nicht abnorm infiltriert ist.

Es scheint schon der mechanische Reiz, der durch das häufige Einschieben der Metallbougies verursacht wird, eine Schmerzhaftigkeit des Zitzenendes hervorzurufen.

Im vorliegenden Fall ist zweifellos durch das Bougie die Schleimhaut im unteren Teil des Strichkanals rissig auseinander gesprengt worden. Diese Läsionen sind allerdings ohne weitere Folgen bis zum zwölften Tag wieder ausgeheilt.

Präparat No. V. Zitze auf Wunsch des Besitzers des betreffenden Tieres wegen hochgradiger, gewöhnlicher Zähmelkigkeit am 9. März 1904 im Strichkanal mit der Lanzette von oben her operativ erweitert.

Die Zitze war im ganzen Bereiche vor der Operation weder geschwellt noch schmerzhaft. Auch im Strichkanal liessen sich keine

Anomalien durchfühlen. Die Zähmelkigkeit bestand in angeborener Stenose; denn die Aussage des Besitzers geht dahin, dass die Kuh von jeher, und besonders an dieser Zitze, schwer zu melken gewesen sei.

Die Nachbehandlung bestand lediglich in dreistündigem Melken und Bestreichen der Zitze mit 7 0/0 Lysolliniment.

Verlauf und Erfolg der Operation sehr gut.

Da die Kuh nicht mehr konzipierte, wurde sie am 8. Dez. 1904, also 9 Monate nach der Zitzenoperation, geschlachtet und die Zitze zum näheren Untersuchen sofort abgenommen.

Sektionsbefund: Wie Fig. 5, Tafel I, zeigt, ist die Zitzenspitze durch die Operation äusserlich nicht im geringsten deformiert worden.

Beim Eröffnen scheinen Strichkanal und Zysterne normal, und ist von blossem Auge keine Narbenbildung bemerkbar.

Mikroskopisch sollen nur zwei Querschnittserien erwähnt und beschrieben werden, da die anderen diesen vollständig gleichen.

3500—5000 μ : Strichkanal offen, mit 1,2 mm Durchmesser. Schleimhaut gespannt; im Lumen abgestossenes Epithel.

6500—7500 μ : Schleimhautoberfläche glatt; an keinem Punkt ist Narbengewebe zwischen der Epithelschicht oder unter derselben zu beobachten. Dagegen sind an zwei einander fast gegenüberliegenden Stellen Epithelhügel, die sich von der normalen Epithelschicht aus 200—300 μ weit keilförmig in die Tiefe der Wandung vorstossen. Um die Spitze dieses Vorstosses einige gut entwickelte Blutgefässe. Zwischen denselben nur wenige Fibroblasten bemerkbar.

Die beschriebenen Epithelhügel entsprechen zweifellos den Operationsschnittwunden. Die Milch genügte also, um eine direkte Vereinigung der Wundränder zu verhüten. Die Ausheilung der Wunde geschah mit glatter Fläche gegen den Strichkanal, ohne vortretende Granulationen und ohne Wucherung des Bindegewebes (Narbenbildung).

Präparat No. VI. Zitze, die im Leben vollständig normal funktionierte, und nur deshalb wiedergegeben wird, weil sie typisch zeigt, wie Zitzen, die klinisch zu den normalen gezählt werden, zahlreiche Längs- und Querleisten und tiefe Taschen aufweisen.

An diesem Präparat (Fig. 6, Tafel I) sind die Leisten 1,5 bis 2,5 mm hoch.

Der mikroskopische Befund ergibt, dass das Gewebe dieser Leisten im Bau ganz demjenigen der Zitzenwandung entspricht und auch von dieser ausgeht. Allerdings ist bei den einen Leisten nur die innere Schicht, bei anderen aber auch die mittlere an der Bildung vertreten.

Die Zysternenschleimhaut ist glatt und glänzend und trägt ein einfaches Zylinderepithel, mit Ausnahme der Leistenkämme, wo ein zweischichtiges Pflasterepithel vorwiegt.

Bemerkenswert sind verschiedene Stellen in der Nähe dieser Kämme, wo auf einschichtigem Plattenepithel schön ausgebildetes Zylinderepithel steht.

Auch hier hat man es offenbar mit einer kongenitalen Quer-Leistenbildung auf der Zysternenwandung zu tun.

Präparat No. VII. Zitze von einer ausgezeichneten Milchkuh, die vier Wochen nach dem Kalben wegen Peritonitis umstund.

Laut Anamnese war die Kuh an drei Zitzen gut zu melken, an der vorderen rechten dagegen konnte der Melker nur 2—3 Züge ausziehen und musste dann 8—10 Sekunden zuwarten, bis wieder die erwähnte Menge gemolken werden konnte.

Diese Erscheinung war dem Besitzer absolut unerklärlich. Hätte sie an allen vier Zitzen bestanden, so wäre er geneigt gewesen, sie auf Störrigkeit des Tieres, oder sogen. Aufziehen der Milch zurückzuführen.

Von aussen war an dieser Zitze in $\frac{3}{4}$ Höhe der Zysterne ein ackerbohnergrosser Knoten durchföhlbar. An der gleichen Stelle eine Einschnürung der Wand. (Fig. 9, Taf. I, und Fig. 6, Taf. II.)

Es musste sich also nach dem klinischen Befund um eine grosse, fast das ganze Lumen der Zysterne ausfüllende Schleimhautschwiele handeln.

Sektionsbefund: Fig. 7, Taf. I, stellt den Querschnitt der Zitze an ihrem oberen Ende, von oben gesehen, dar. 1,5 cm unterhalb dem Schnitt befindet sich eine membranartige, horizontale Querwand, die in der Mitte eine Öffnung von 3,5 mm Durchmesser freilässt. Diese Wand hat an ihrer oberen Seite 5 radiär verlaufende Leisten (auf Fig. 7, Taf. I, sind zwei sichtbar), die an der Basis 3—5 mm hoch sind und gegen das Zentrum auslaufen. Diese Leisten, wie Hebebalken wirkend, verhindern ein Sinken der Wand in der Mitte.

Fig. 8 und 9, Taf. I, sind Längsschnitte der Zitze und zeigen die Querwand, welche die Stenose bildet, von unten her. Schon von blosserem Auge sind auf dieser Seite einige Häufchen warzenartiger, 0,5—0,7 cm langer Gebilde sichtbar.

Im übrigen ist die Schleimhaut auf beiden Seiten der Querwand, sowie in der Zysterne ober- und unterhalb derselben, glatt und glänzend.

Das Stützgewebe der Querscheidewand besteht aus fibrillären Bindegewebsfasern, deren Bündel direkt in dasjenige der Zysternenwandung übergehen. Zwischen die bindegewebige Grundsubstanz sind Blutgefässe,

Lymphkanäle und etwas elastische Fasern eingebettet. Die Grundsubstanz der auf der unteren Seite der Wand haftenden Wärzchen besteht ebenfalls aus Bindegewebe, und diese, sowie die ganze Querwand, überzieht eine zwei- bis dreifache Schicht platter und kubischer Epithelien.

Die Zitzenstenose entpuppte sich also nicht, wie im Leben vermutet wurde, als ein Polyp oder eine andere, massive, einseitig-wandständige Schleimhautwucherung, sondern als eine nur besonders stark ausgebildete, sozusagen normaliter häufig vorkommende Horizontal- oder Querfalte, resp. Leiste. Der histologische Bau dieser Leiste ist wie bei Präparat VI beschrieben.

Das Leiden ist somit kein erworbenes, sondern ein angeborenes.

Die äusserlich zu beobachtende *Einschnürung der Zitzenwandung* entspricht dem Sitz der Querwand (Fig. 9, Taf. I), und zwar nicht nur in diesem Fall, sondern auch in andern, so dass diesem Symptom diagnostischer Wert zukommt.

Präparat No. VIII. *Zitze*, zufällig vorgefunden anlässlich einer wegen Fremdkörper-Indigestion vorgenommenen Notschlachtung. Es konnten seit bald einem Jahr nur zwei Züge Milch nacheinander aus dieser Zitze gemolken werden; erst nach einigen Sekunden Zuwarten war es dann wieder möglich, Milch in derselben Menge zu erhalten.

Bei Palpation konnte am oberen Ende der Zitze in der Tiefe der Zyste ein haselnussgrosser, etwas weicher Knoten durchgeföhlt werden. An der gleichen Stelle war die Zitzenwandung wallartig etwas nach aussen vorgetrieben. (Weil die gefüllte Zitze zur Erstellung des Präparates an dieser Stelle zugebunden wurde, ist der Wall an Fig. 1, Taf. II, nicht mehr deutlich sichtbar.)

Sektionsbefund: Bei der abgeschnittenen Zitze (Fig. 1, Taf. II, Querschnitt von oben gesehen) ist zu beobachten, wie in der Höhe von 7 cm das Lumen der Zyste durch eine in der Mitte 3—4 mm offene Querwand unterbrochen wird. Die Öffnung verläuft schief und trichterförmig. Ihre Schleimhaut ist stark gefaltet. Die Zystenwandung hat eine Dicke von 4—5 und die Querwand eine solche von 6—7 mm (Fig. 2, Taf. II).

Das die Stenose bedingende Gebilde hat in seiner Einfassung den gleichen histologischen Bau wie die Zystenwandung.

Die Stützsubstanz wird aus feinmaschigem, fibrillärem Bindegewebe gebildet, in welches elastische Fasern, einige glatte Muskelzellen und

Blutgefäße eingebettet sind. Wie bei einigen normalen Leisten, bei Präparat VI, ist auch hier die Stützsubstanz der Leiste nicht nur aus der innern, sondern auch aus Abzweigungen der mittleren Schicht der Zitzenwandung gebildet. Bemerkenswert ist, dass in der unteren Schicht der Querwand, direkt unter der Schleimhaut, ein Haufen der schönst ausgebildeten Milchdrüsenacini vorkommt.

Dieser Nachweis von Milchdrüsenzellen in der äusseren Schicht der Querwand ist der beste Beweis dafür, dass sie eine Abzweigung der normalen Zitzenwandung bildet.

Zwischen die Gewebslagen der Scheidewand schiebt sich von der Zitzenwand her eine dicke, derbe Schicht von weisslich-gelbem, grobmaschigem, stark kleinrundzellig infiltriertem Bindegewebe.

Diese Bindegewebsschicht zwischen der — ursprünglich dünnen — Querleiste ist an der Basis 4—5 mm dick und verjüngt sich gegen das Zentrum des Zitzenkanals.

Die Zysternenschleimhaut ober- und unterhalb der Stenose ist glatt und glänzend und trägt Zylinderepithel, während die stark gefaltete Schleimhaut in der Öffnung der Querwand von einem vielschichtigen Pflasterepithel bedeckt ist. Eine Verhornung der Epithelien kann nirgends konstatiert werden. Es handelt sich somit nicht um Schwielenbildung, wie sie Kuhn (16) beschreibt.

Zusammenfassend lässt sich sagen, dass die äusseren Lagen der Querwand wohl Ausläufer der normalen Zitzenwandung sind und eine aussergewöhnlich hohe Querleiste bilden.

Die dicke, grobmaschige, kleinrundzellig infiltrierte, zwischenhineingelagerte Gewebsmasse stellt zweifellos eine, durch Traumen entstandene Bindegewebshypertrophie dar.

Genetisch ist diese Stenose somit als eine Kombination von kongenitalem Ursprung und äusserer Ursache aufzufassen.

Hier bedingte die dicke Leiste eine wallartige *Vorwölbung der äusseren Zitzenwand*, ein für die klinische Untersuchung ebenfalls wertvolles Symptom.

Präparat No. IX. Zwei Zitzen von der gleichen Kuh.

Beide wurden im Leben vom Melker als normal angesehen, weil sie keinerlei Funktionsstörungen zeigten.

Bei genauer Untersuchung konnte dagegen bei der einen eine kleine, bei der andern eine ziemlich starke Verdickung in der Zysterne durchgeföhlt werden, und zeigte letztere an derselben Stelle eine starke,

allerdings nur über die halbe Zitzenwandung sich hinziehende Einschnürung. (Fig. 3, Taf. II.)

Die Sektion ergibt folgendes Bild: a) Rechte Schenkelzitze (Fig. 3, Taf. II.) Ungefähr in der Mitte der Zyste eine über die ganze Wandung sich hinziehende Querleiste, die an einer Stelle nur 1 mm hoch und papierdünn ist, dann aber, sich verstärkend, an der gegenüberliegenden Wandpartie 5 mm hoch und ebenso dick wird.

Die Grundsubstanz der dünnen Leistenpartie ist derjenigen der inneren Schicht der Zystenwandung gleich. In der dickeren Partie dagegen ist sie stark mit grobmaschigem, kleinrundzellig infiltriertem Bindegewebe vermischt.

Die Schleimhaut ohne Anomalien. Plattenepithel wechselt mit kubischem und Zylinderepithel ab. Die Zyste weist ober- und unterhalb dieser Stelle noch mehrere grössere und kleinere Leisten auf, wodurch verschiedene 1—2 mm tiefe Taschen gebildet werden.

b) Rechte Bauchzitze (Fig. 4, Taf. II): Im unteren Drittel der Zyste eine 3—4 mm hohe, dünne Querleiste, die sich aber nur über ein Drittel der Wandung hinzieht. Einschnürung der Wand fehlt. Stützsubstanz im Bau gleich derjenigen der Zystenwandung. Schleimhaut glatt und glänzend. Auf der Leiste wechselt Zylinder- mit Plattenepithel.

Beide Zitzen zeigen kongenitale Anlage von Leisten-, resp. Querwandbildung. Bei Zitze b ist eine Einschnürung der Wandung nicht eingetreten.

Auch bei diesem Präparat, wenigstens bei Zitze a, scheinen wieder neben der kongenitalen Anlage äussere Ursachen an der Stenosenbildung beteiligt zu sein.

Präparat Nr. X Vier Zitzen einer Kuh, bei denen durch Palpation mehr oder weniger grosse Knoten in der Zyste durchgeföhlt werden konnten. Bei dreien bestanden Störungen des Melkaktes. Diese Stenosen wurden fünf Monate vor der Schlachtung der Kuh (22. X. 1904) mit ungleichem Erfolg operativ behandelt.

Fig. 1 a, b, c und d Taf. III, stellen die photographischen Aufnahmen dieser vier Zitzen im Längs- und Fig. 2 a, b, c, d Taf. III im Querschnitt von oben dar.

a) Rechte Bauchzitze (Fig. 1 a, Taf. III): Deren operative Behandlung wurde gewünscht, weil nur in Intervallen von 10—15 Sekunden zwei bis drei Züge Milch ausgemolken werden konnten.

Vor der Operation (22. X. 1904) bot die Zitze folgendes Bild: Etwas oberhalb ihrer Mitte war eine starke Einschnürung der Wand vorhanden. An der gleichen Stelle liess sich in der Zyste ein erbsengrosser Knoten durchfühlen.

Nach dem Gefühl zu urteilen, musste die Diagnose auf einen massiven, wandständigen Knoten lauten.

Durch Sondieren mit der Zitzenlanzette konnte ich jedoch bald konstatieren, dass das ungefähr schreibpapierdicke Hindernis rings an der ganzen Zitzenwandung befestigt war und in der Mitte eine Öffnung von za. 5 mm frei liess.

Die Stenose wurde durch Trennung in vier Lappen unschädlich zu machen gesucht. Dabei gingen die Einschnitte von der Stenosenmitte bis in die Grundsubstanz der Zysternenwandung und wurden in kräftigen, kurzen Zügen ausgeführt.

Die Einschnürung aussen an der Zitze verflachte sich sofort bedeutend. Die Milch konnte ohne Unterbruch ausgemolken werden. Nach Aussage des Besitzers blieb die Operation ohne jede nachteilige Folge, und die Kuh war an dieser Zitze bleibend gut melkend. Letzteres konstatierte ich auch bei meinem Kontrolluntersuch unmittelbar vor der Schlachtung des Tieres. An der operierten Stelle war nur noch eine leichte Verdickung in der Zysterne durchzufühlen.

Sektionsbefund: An der aufgeschnittenen Zitze (Fig. 1 a, Taf. III) in 5 cm Höhe, entsprechend der Lage der Einschnürung, eine kreisförmig angelegte, horizontale, 3—4 mm hohe Leiste von gelblich-weisser Farbe und glattem Kamm. Auf dem Kamm sitzen drei — von blossem Auge kaum sichtbare — Schleimhautwärtchen. Sonst ist die Zysternenschleimhaut glatt. Lichtweite der Zysterne in der Höhe der Leiste 20 mm. (Fig. 2 a, Taf. III, Querschnitt von oben.)

Zwei nur schwer zu beobachtende strich- und zwei punktförmige weisse Stellen lassen die ausgeheilten Einschnitte vermuten. 2—3 cm weiter unten sind noch zwei dünnere, halb so hohe und nur über die halbe Zysternenwandung sich hinziehende Querleisten vorhanden.

Mikroskopisch erweisen sich alle drei Leisten als Ausläufer der Zysternenwandung. Die Grundsubstanz ist bei beiden die gleiche und geht in einander über. Die Zysternenschleimhaut ist mit Zylinder- und nur auf den Kämmen der Leisten mit Plattenepithel ausgekleidet. Epithelwucherungen fehlen.

Die weissen Striche und Punkte an der obersten (operierten) Leiste entpuppen sich als Bindegewebe, zwischen dem dunkler blau gefärbte, strukturlose Schollen, mit 150—200 μ Durchmesser, eingelagert sind.

Da beim Schneiden der Präparate ein leises Knistern entstand, wurde sofort Verkalkung vermutet. Frische, ungefärbte Schnittpräparate auf dem Objektträger mit Salzsäure betupft, liessen in der Tat unter dem Mikroskop die Entwicklung von Gasbläschen beobachten.

An entkalkten Schnitten konnten mikroskopisch Schollen beobachtet werden, die grosse Neigung zu Hämatoxilin-färbung zeigten.

b) Linke Bauchzitze (Fig. 1 und 2 b, Taf. III). Trotzdem die Zitze in 4 cm Höhe eine starke Einschnürung zeigt, und in gleicher Höhe ein ackerbohnergrosser Knoten durchföhlbar war, musste sie nie wegen Stenose operativ behandelt werden, da die Milch immer genügend Durchgang hatte.

Sektionsbefund. Im Längsschnitt (Fig. 1 b, Taf. III) an der Einschnürungsstelle eine bis 10 mm hohe, horizontale Querleiste, die vom Lumen der Zyste nur noch eine 12,5 mm weite Öfönung frei lässt. (Siehe Fig. 2 b, Taf. III, Querschnitt von oben gesehen.)

Am Kamm ist die Leiste papierdünn, an der Basis aber 4—5 mm dick.

Mikroskopisch zeigt sie den gleichen histologischen Bau, wie die Zystenwandung, nur ist das Bindegewebe stärker vertreten. Kalk-einlagerung fehlt.

c) Rechte Schenkelzitze. (Fig. 1 und 2 c, Taf. III.) Schon zwei Jahre Zitzenknoten durchföhlbar, jedoch ohne Störung des Milchausflusses. Seit dem letzten zehnwöchentlichen Trockenstehen war an fraglicher Zitze jedoch gar keine Milch mehr ausmelkbar, trotz guter Entwicklung des betreffenden Euterviertels und Ausfüllung des obern Zitzen-teils. — Mein Untersuch bestätigte letztere Angaben.

Etwas unter der halben Zitzenhöhe war in der Zyste ein hasel-nussgrosser Knoten durchföhlbar. Die Zitzenwand an dieser Stelle nicht eingeschnürt, unter derselben aber eingefallen und zusammengeschrumpft.

Klinische Diagnose: Vollständige Atresie infolge dicker Scheidewand.

Operative Behandlung und Verlauf: Nachdem die Milch auf das Hindernis gepresst war, konnte dasselbe mit der Lanzette noch verhältnismässig gut durchstossen werden und wurde durch verschiedene Einschnitte in mehrere Teile gespalten. Die Milch floss jetzt gut aus, war aber aussergewöhnlich stark mit Blut vermischt, was schon auf eine erhebliche Dicke des durchschnittenen Gewebes schliessen liess. Schmerz-hafte Schwellung der Zitze trat nicht ein. Zwei bis drei Tage war dieselbe gut zu melken, dann aber verschlimmerte sich der Zustand täglich wieder, und in acht Tagen war die Obliteration neuerdings vollständig.

Sektionsbefund. Wie der Längsschnitt (Fig. 1 c, Taf. III) zeigt, ist die Querwand 5—8 mm dick, gelblich-weiss, von helleren, aus der Mitte strahlenförmig auslaufenden Strängen durchzogen. (Fig. 2 c, Taf. III, Querschnitt von oben gesehen.) Diese Stränge erweisen sich als Narbengewebe, in das zahlreiche, bis unter das Epithel reichende Kalkherde eingelagert sind.

Die Grundsubstanz der Leiste ist diejenige der Zystenwandung, wobei jedoch die feinen fibrillären Fasern durch grobe Bindegewebsbündel verdrängt sind.

Die Schleimhaut ober- und unterhalb der Stenose normal, mit Zylinderepithel ausgekleidet, währenddem die Querscheidewand beidseitig von mehrschichtigem Plattenepithel überzogen ist.

Auch diese Querwand hatte zweifellos ihren Ursprung in einer kongenitalen Querleiste, die in Verbindung mit äusserer Ursache sich zu dieser Dicke entwickelt hat.

Bei den dicken Gewebmassen hat eine Einschnürung der Zitzenwandung nicht stattgefunden.

d) Linke Schenkelzitze. (Fig. 1 und 2 *d*, Taf. III.) Diese wurde zurzeit wegen einer Stenose in der Zysterne, die nur ganz langsames Ausmelken gestattete, operativ behandelt. Etwas über der Mitte der Zysterne konnte ein über haselnussgrosser Knoten durchgeföhlt werden.

Die eingeföhrt Lanzette fand zuerst in dieser Höhe einen Widerstand. Nach längerem Sondieren wurde jedoch eine Stelle gefunden, wo das Instrument ohne Druck weiter nach oben geschoben werden konnte. Durch Einschnitte in allen Richtungen von der Mitte gegen die Zystenwandung wurde dieses die Stenose bildende Gewebe verschiedentlich gespalten und damit ein guter, jedoch stark mit Blut untermischter Milchausfluss erzielt.

Nach Bericht des Tierbesitzers hatte die Operation keine merkliche schmerzhaftige Entzündung der Zitze zur Folge. Der Milchausfluss sei drei bis vier Wochen gut geblieben, dann aber wieder sukzessive schlechter geworden, so dass zuletzt eine ganze Stunde zur Entleerung des betreffenden Euterviertels nötig war.

Mein Untersuch vor der Schlachtung der Kuh bestätigte letztere Angabe.

Sektionsbefund: Der Längsschnitt (Fig. 1 *d*, Taf. III, und der Querschnitt Fig. 2 *d*, Taf. III) zeigen uns eine schiefstehende Querscheidewand, die an einer etwas exzentrisch liegenden Stelle eine 1—2 mm weite, fistelartige Öffnung freilässt.

Die Querwand ist 2—5 mm dick und von weissgelber Farbe. Einige weisse Streifen zeigen glatte Narben, in die, wie bei Zitze *a* und *c*, Kalkschollen eingelagert sind.

Der histologische Bau der Wand wie bei Zitze *c* angegeben.

Der unter der Stenose liegende Teil der Zysterne zeigt eine normale, der über der Stenose sich befindende dagegen eine gelbe und rauhe Schleimhaut, bedingt durch winzig kleine, 0,5—0,8 mm hohe, dicht bei einander stehende (papillöse) Wäzchen. (Folge einer abgelaufenen katarrhalischen Entzündung, siehe Präp. I.) Vorhandene Milch normal.

Im unteren Teil der Zysterne eine zweite, 1,5 mm hohe, jedoch nur über die halbe Wandung sich hinziehende Querleiste.

Kongenitale Anlage zu Querleisten und Scheidewandbildung.

Resumé der vier zuletzt beschriebenen Zitzenstenosen:

1. Es ist eine unverkennbare kongenitale Anlage zu Querleisten und damit Scheidewandbildung bei allen vier Zitzen vorhanden.

2. Dünne Scheidewände (Fig. 1 *a* und *b*, Taf. III) bedingen eine starke Einschnürung, resp. Einziehung der Zystenwandung, währenddem das bei den dicken, aus massigem Gewebe gebildeten nicht der Fall ist. (Fig. 1, *c* und *d*, Taf. III.) Hier kann im Gegenteil eine Vorwölbung der Wand sich geltend machen.

3. Die operative Behandlung der dünnen Scheidewand hatte guten und bleibenden Erfolg; bei den dicken Querwänden dagegen schlossen sich die Operationswunden wieder vollständig und die Stenose bestand weiter.

4. Glatte Wundheilung ohne Granulation, dagegen eine auffallende Kalkablagerung in die Wunden aller drei operierten Zitzen. (Fortsetzung folgt.)

Beitrag zur extraabdominalen Retorsion bei Torsio uteri.

Von A. Schmid, Kreistierarzt in Mühleberg.

Als uns Hr. Kollege Bach in Thun im Jahre 1903 in Heft 3 des Schweizerarchives mit der extraabdominalen Retorsion bei Torsio uteri vertraut machte, sprach er dabei den bescheidenen Wunsch aus, wenn er gelegentlich mit dieser neuen Heilmethode praktizierenden Kollegen Mühe und Verdruss ersparen könne, so sei dann der Zweck seiner Zeilen erreicht.

Dies ist Hrn. Bach, dem wir Kollegen für die Mitteilung seiner Heilmethode zu Dank verpflichtet sind, auch vollkommen gelungen.

Bei vierzehn Fällen von Torsio uteri, die mir innert Jahresfrist zur Behandlung kamen, führte ich die Retorsion neunmal am stehenden Muttertiere aus, fünfmal extraabdominal.

Welch' gute Dienste einem gelegentlich das Bachsche Verfahren erweisen kann, mögen nachstehende Fälle beweisen.