

Über die Ovariectomie des Rindes [Schluss]

Autor(en): **Bertschy, Meinrad**

Objekttyp: **Article**

Zeitschrift: **Schweizer Archiv für Tierheilkunde SAT : die Fachzeitschrift für Tierärztinnen und Tierärzte = Archives Suisses de Médecine Vétérinaire ASMV : la revue professionnelle des vétérinaires**

Band (Jahr): **48 (1906)**

Heft 4

PDF erstellt am: **21.07.2024**

Persistenter Link: <https://doi.org/10.5169/seals-589486>

Nutzungsbedingungen

Die ETH-Bibliothek ist Anbieterin der digitalisierten Zeitschriften. Sie besitzt keine Urheberrechte an den Inhalten der Zeitschriften. Die Rechte liegen in der Regel bei den Herausgebern. Die auf der Plattform e-periodica veröffentlichten Dokumente stehen für nicht-kommerzielle Zwecke in Lehre und Forschung sowie für die private Nutzung frei zur Verfügung. Einzelne Dateien oder Ausdrucke aus diesem Angebot können zusammen mit diesen Nutzungsbedingungen und den korrekten Herkunftsbezeichnungen weitergegeben werden. Das Veröffentlichen von Bildern in Print- und Online-Publikationen ist nur mit vorheriger Genehmigung der Rechteinhaber erlaubt. Die systematische Speicherung von Teilen des elektronischen Angebots auf anderen Servern bedarf ebenfalls des schriftlichen Einverständnisses der Rechteinhaber.

Haftungsausschluss

Alle Angaben erfolgen ohne Gewähr für Vollständigkeit oder Richtigkeit. Es wird keine Haftung übernommen für Schäden durch die Verwendung von Informationen aus diesem Online-Angebot oder durch das Fehlen von Informationen. Dies gilt auch für Inhalte Dritter, die über dieses Angebot zugänglich sind.



SCHWEIZER-ARCHIV

FÜR

TIERHEILKUNDE.

Redaktion: E. ZSCHOKKE, E. HESS & A. BORGEAUD.

XLVIII. BAND.

4. HEFT.

1906.

Über die Ovariectomie des Rindes.

Von Meinrad Bertschy, Tierarzt in Düringen.

(Vortrag, gehalten an der Jahresversammlung der Gesellschaft schweiz. Tierärzte in Freiburg am 9. Oktober 1905.)

(Schluss.)

Bei der Vornahme der Ovariectomie haben wir fünf Momente zu berücksichtigen:

1. Die Vorbereitung zum Scheidenschnitt.
2. Der Scheidenschnitt.
3. Das Suchen, Anfassen und Hereinziehen der Ovarien in die Scheide.
4. Das Abdrehen, Abbinden, Abquetschen, Abbrennen der Eierstöcke.
5. Das Zusammennähen der Scheidenschnittwunde.

1. Die Vorbereitung.

Der Wurf, der After, die Schwanzwurzel, die Sitzbein-
gegend werden mit lauem Seifenwasser gut abgewaschen, dann
mit Lysol- oder Therapogenlösung*) desinfiziert, ab gespült.

Auch der Scheidenkanal wird mit reiner 3 0/0-iger Thera-
pogenlösung ausgespült. Die Scheide muss nach der Spülung
gut ausgewischt werden. Es darf keine Desinfektionsflüssig-

*) In letzter Zeit verwende ich mit ganz gutem Erfolg Therapogen-
lösung, ihr Geruch ist weniger penetrant und scharf als derjenige des
Lysols und reizt die Kühe weniger zum Drängen.

keit zurückbleiben. Ist nämlich der Scheidenschnitt ausgeführt, so dringt Luft von aussen durch die Scheide in die Bauchhöhle. Diese einströmende Luft zieht oft in der Scheide liegendes Blut, Lysolwasser, Schleim mit sich in die Bauchhöhle, wonach eine schmerzhaft, akute Bauchfellentzündung entsteht, während welcher das Tier öfters muhet, sehr unruhig ist und nach zwei Tagen geschlachtet werden muss. Ich musste im Laufe meiner Praxis zwei Schlachtungen vornehmen lassen, die durch das Eindringen von Scheideninhalt in die Bauchhöhle verursacht wurden.

Bei der Scheidenausspülung wird die mit Therapogen- oder Lysolwasser schlüpfrig erhaltene Hand in die Scheide geführt, zur Untersuchung der Scheidenhöhle auf Verwachsungen, Zysten, Entzündungen, Katarrhen.

Rinder, die noch nie geboren, haben einen engen Vorhof. Wenn man mit der Hand Bohr-, Druck- und Stossbewegungen ausführt, so kommt man mit derselben endlich doch in den Scheidengrund.

In der Scheide sind oft bis faustgrosse Zysten vorhanden. Ich schneide sie nicht auf, aus Furcht, ihr Gehalt könnte die Scheide infizieren. Wird die Inzision aber doch notwendig, so wird die Ovariectomie bis zur Heilung der Zyste verschoben.

Bei Kühen, die eine Schweregeburt durchmachten, oder bei welchen die Nachgeburt nach und nach herausfaulte, liegen oft Verklebungen, Verwachsungen der Scheidenwände vor. Auch hier können langsame Bohr- und Druckbewegungen mit Fingern und Hand eine Trennung der adhärierenden Schleimhäute bewirken.

Nach dem Geburtsakte treten bei der Kuh auch Entzündungen des Muttermundes mit Nekrose desselben ein. Dieser Zustand kann derart ausheilen, dass der Cervix verschwindet. Die Scheide stellt in diesem Falle einen langen in die Mutterhörner auslaufenden Schlauch dar. Hier darf der Scheidenschnitt nicht zu weit nach vorne im Uterus gemacht werden, weil sonst die in den Hörnern sich ansam-

melnde Flüssigkeit durch die Wunde in die Bauchhöhle fließen könnte.

Kühe, die an Rektozele, Cystozele, Muttermundvorfall leiden, werden, bevor an denselben die Ovariectomie vorgenommen wird, tierärztlich behandelt. Ich lasse die Bandagen anlegen oder ringle die Wurflippen mit Drahtheften. Es wird hernach täglich eine 5 0/0-ige Alaunlösung in die Scheide gespritzt. Nach 14 Tagen kann die Operation ohne Gefahr ausgeführt werden.

Es kann zur Ausführung der Ovariectomie jede beliebige Tageszeit benützt werden; ich wähle die Stunden der ambulatorischen Klinik, den Nachmittag.

Um während der Operation nicht durch den Kotabsatz des Tieres belästigt zu werden, liess ich in früheren Jahren am Morgen nicht füttern. Heute, wo die Operation bei normalen Verhältnissen bloss einige Minuten dauert, schenke ich der Fütterung keine Aufmerksamkeit mehr: Tiere werden auf der Weide operiert und gleich wieder laufen gelassen, oder werden am Tage nach der Operation auf die Alp getrieben, oder zum Zugdienste verwendet, ohne dass mir je von Folgekrankheiten berichtet worden wäre.

2. Der Scheidenschnitt.

Der Scheidenschnitt ist immer derjenige Teil der Operation, der die Tierärzte auf die Probe ihrer chirurgischen Kaltblütigkeit stellt. Mancher Kollege wird bei Ausführung des Schnittes ängstlich werden und den Kopf verlieren, und so bleibt die Operation der Ovariectomie in der Regel in den Händen derjenigen Kollegen, welche die Veterinärchirurgie mit Freude und Verständnis praktizieren. Ein einziger Verlustfall einer operierten Kuh in einer Gegend genügt, um die Kundschaft dieser Gegend für Jahre hinaus zu vermissen.

Zwei Methoden bestehen zur Ausführung des Scheidenschnittes:

- a) Die Längespannung des Scheidenkanales und Ausführung des Schnittes mit dem Bistouris (Charlier, Colin, Degive).

Ich verwende zur Ausführung des Schnittes eine eigens dazu konstruierte Lanzette. (Fig. 2.)

- b) Die Scheidenfaltebildung und Ausführung des Schnittes mit der Schere.

- a) Die Längespannung des Kanales und Schnitt.

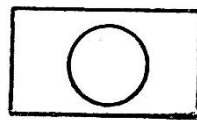
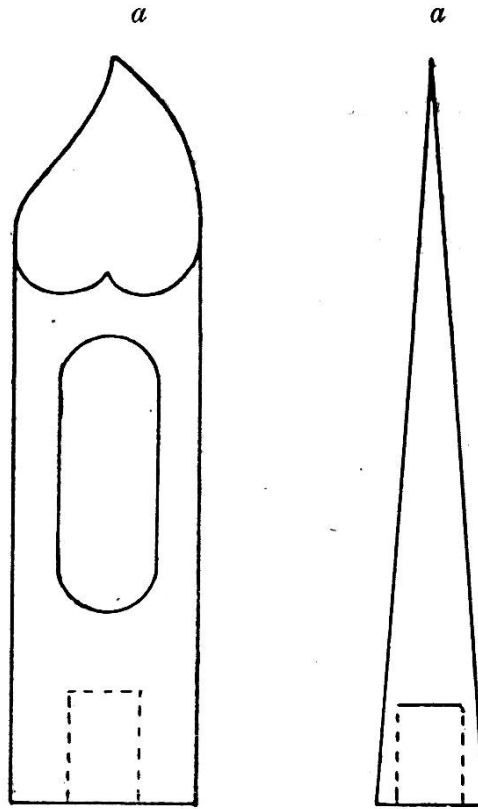

Nach der Ausspülung der Scheide mit 3⁰/₀ Therapogenlösung von 38⁰ C. tritt eine Erweiterung der Scheidenmuskulatur ein; Luft strömt in die sich straff ausdehnende Scheide. Die Excavatio vesico-uterina, die Excavatio recto-uterina und der Uteruskörper gestatten dem ausgespannten Scheidengrunde beidseitig des Muttermundes zwei fühlbare Ausbuchtungen, deren oberen Seiten oberhalb dem Muttermunde, in der Medianlinie des Scheidengrundes ineinander übergehen und einen markierten linienartigen Streifen, eine Naht, fühlen lassen. Diese Stelle ist gefässarm; das Bauchfell liegt hart auf der Scheidenmuskulatur auf, und an dieser Stelle ausgeführt, gelingt der Scheidenschnitt immer.

Bei der Ausführung des Schnittes wird der Rücken des kleinen Fingers, der das Bistouri haltenden rechten Hand, auf den Muttermund gelegt. Nun führt man mit Arm und Hand einen Druck nach unten und vorne aus, und die Spitze des Bistouris wird energisch in die markierte Naht gestossen. Es braucht kein langer Schnitt zu sein. Die Hauptsache ist, dass Scheidenschleimhaut, Muskularis und das Peritoneum so durchstoßen werden, dass mittelst Zeigefingers die Öffnung erweitert werden kann.

Das Bistouri Degive zeichnet sich dadurch aus, dass es eine stumpfe, trokartähnliche Spitze und Doppelklinge hat. Die serösen Gewebe der Bauchhöhle und die Gefässe werden von der stumpfen Spitze nicht angestochen, sondern weichen derselben aus, so dass die inneren Organe mit diesem Instrumente in kundiger Hand nicht gefährdet sind. Es entsteht

Fig. 2.
Gesetzlich geschützt.

Verschiebbares Schutzrohr

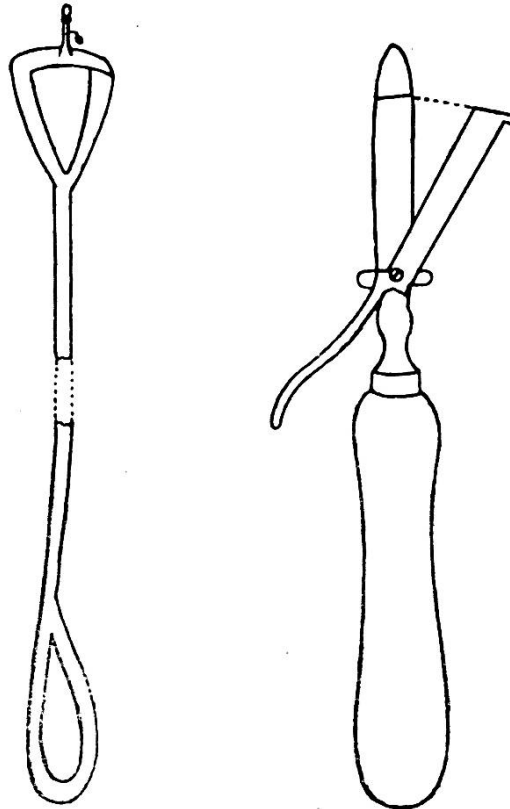


a Basis.

Lancette. a Zum Aufschrauben.

beim Einstossen des Instrumentes in die Gewebe bloss eine Stichwunde. Der Schnitt wird beim Zurückziehen des Instrumentes gemacht, indem sich bei Druck auf einen Hebel die Klingen scherenartig erweitern. Zur Ausführung des Scheidenschnittes mit diesem Bistouri nimmt Prof. Degive den neuen Scheidenspanner von Charlier zu Hilfe. (Fig. 3.)

Fig. 3.



Scheidenspanner und Bistouri Degive.

Meine Lanzettspitze wird mit Daumen und Zeigefinger begrenzt, etwa handbreit oberhalb dem Muttermunde energisch in die Naht der nach vorne und unten gespannten Scheidewand gestossen, bei feinhäutigen Kühen weniger tief, bei dickhäutigen Kühen tiefer. Eine durchgehende Stichwunde ist entstanden, die nun zuerst mit dem Zeigefinger, dann auch mit Mittelfinger und Daumen genügend, je nach der Grösse des Eierstockes, erweitert wird.

Bei der Ausführung des Schnittes mit dem Bistouri ist die Beweglichkeit der Hand, der Finger, durch das Festhalten des Bistouriheftes gehemmt; das Bistouri dreht sich in der Hand leicht, die Klinge bekommt eine schiefe Stellung. Es wird, wie bei der Scheidenfaltenbildung, neben der medianen Linie geschnitten. Dabei wird man desorientiert, die Finger geraten in das Zellgewebe des Beckens. Das Bauchfell trennt sich sackförmig los und Zweige der arteria pudenda interna, der arteria uterina und Venen können leicht durchschnitten werden.

Zwar wird bei starker Spannung der Scheide mit der Lanzette der Stich durch die seröse Haut jederzeit gelingen, namentlich erlangt man mit etwas Übung die Fertigkeit zur Ausführung des Scheidenschnittes leicht.

Indessen kann auch so vorgegangen werden, dass man die Lanzette (Fig. 2) an das eine Ende des Ligaturträgers anschraubt, und während die linke, in die Scheide geschobene Hand, die Scheide nach unten schiebt, führt nun die rechte Hand mittelst Träger die Lanzette in die Scheide und führt den Schnitt mittelst Stoss von aussen aus. Daumen und Zeigefinger der linken Hand leiten die Spitze der Lanzette.

b) Schnitt nach Scheidenfaltenbildung.

Bei vielen Kühen ist im Augenblicke der Scheidenspannung, wegen den anliegenden Organen, der Scheidenschnitt mit dem Bistouri nicht gut ausführbar. Da leistet die Scheidenfaltenbildung gute Dienste.

Das erstemal wurde der Scheidenschnitt, mittelst Scheidenfaltenbildung, den 7. Mai 1854 in Saarbrücken, bei Gegenwart von ca. 50 Tierärzten, von Charlier selbst ausgeführt.

Er führte beide Hände und Arme zugleich in die Scheide ein, nahm mit den Fingern der linken Hand eine Falte auf und schnitt sie mit dem in der rechten Hand verborgenen Bistouri durch.

Die Falte wird zweckmässiger mit der langen Schere oder mit der an den Ligaturträger geschraubten Lanzette aufgeschnitten.

Um den Scheidenschnitt mit der Schere auszuführen, entspanne ich den Scheidenkanal, ziehe den Muttermund gegen den Wurf; dadurch entweicht die Luft aus der Scheide und die Falten sind leicht aufzunehmen.

Mit Daumen und Zeigefinger der linken Hand wird an der oberen medianen Linie der Scheide, nicht zu nahe am Muttermunde, eine Quer- oder Längsfalte aufgehoben. Durch die Schleimhaut- und Muskelfalte hindurch fühlt man das ebenfalls gefaltete Bauchfell. Mit der rechten Hand führt nun der Operateur die lange Schere oder die gestielte Lanzette behutsam in die Scheide ein und schneidet so tief in die Falte, dass Schleimhaut, Muskularis und Bauchfell durchschnitten werden. Die Faltenbildung ist oft schwierig zu machen, auch kommt der Scheidenschnitt häufig neben der medianen Linie zu liegen, oder es entstehen Lappenschnitte, die die Heilung der Wunde per primam intentionem verzögern.

Wenn der Darmkanal des zu operierenden Tieres mit Futter ausgefüllt ist, so werden beim Drängen des Tieres leicht Darmschlingen gegen Uterus und Excavatio getrieben. Bei Kühen mit erschlafften Becken- und Uterusbändern ist oft auch eine weit nach vorne reichende Scheidenausdehnung zu beobachten, so dass man mit dem Arme weit über das Ellbogengelenk hin eindringen muss, um mit der Hand in den Scheidengrund zu gelangen, von wo aus links die hintere Fläche des mit Futter ausgefüllten Pansens, oben die hintern Nierenränder etc. gefühlt werden. In diesem Falle wird der Schnitt durch Faltenaufnahme mit der Schere ausgeführt.

Die Lageveränderungen und sonstigen Verschiebungen in den Geschlechtsorganen sind so wechselreich, dass dem Operateur die Scheidenschnittmethoden alle geläufig sein

müssen, will er bei der Ausführung dieses wichtigen Schrittes nicht in Verlegenheit geraten.

3. Das Suchen, Anfassen und Hereinziehen der Ovarien in die Scheide.

Ist der Scheidenschnitt ausgeführt, so wird aller sich in der Scheide angesammelte Schleim, Blut, Therapogenwasser, entfernt. Der Kanal wird mit der hohlen Hand gut ausgewischt. Bevor die Eierstöcke aufgesucht werden, muss der Operateur seine Hände zum wiederholten Male im Therapogenwasser waschen von einem leinenen, etwas grobfaserigen Tüchlein, das gut ausgekocht war, abreiben, um sie möglichst von Keimen zu befreien.

Zur Aufsuchung der Ovarien verwende ich seit Jahren die linke Hand. Während der Operation berührt die Hand keine undesinfizierten Gegenstände. Schon am Tage vor der Vornahme von Ovariectomien soll mit der linken Hand keine zerfetzte Nachgeburt abgelöst, keine putriden oder pyämischen Stoffe berührt werden, um jede Wundinfektion zu vermeiden. Die Vorsicht gebietet das. Ich habe solche Infektionen trotz sorgfältigster Reinigung beobachten können.

Die Fingernägel dürfen die Fingerlänge nicht überragen und der Unternagelraum speziell muss mit Nagelreiniger, Bürste und Seife behandelt werden. Auch das Betupfen der Nägel mit etwas Jodtinktur ist zweckmässig; dieselbe dringt gut und leicht in die Nagelfalze, in die Nagelräume und in die event. vorhandenen Risse ein und ist ein gutes Desinfektionsmittel.

Zuerst wird der linke, nachher der rechte Eierstock aufgesucht und dann aboperiert. Jedenfalls muss man den gleichen Modus immer beibehalten; denn, ist der Operateur zerstreut, so sucht er oft zum zweitenmale an der schon operierten Stelle nach dem Ovar, was durch Aufreissen der Wundränder Blutungen verursachen kann.

Zeig- und Mittelfinger werden durch die Scheidenwunde nach dem linken Uterushorne, bis zur Mitte desselben geführt;

ist dasselbe in normaler Lage, so liegt das Ovar etwas seitwärts und sitzt, den freien konvexen Teil nach oben gerichtet, auf dem vorderen Rande des breiten Mutterbandes. Die Basis des Eierstockes wird zwischen Zeige- und Mittelfinger genommen. Dieselben umschliessen das Ovar der Länge nach leicht und so wird der Eierstock durch die Schnittwunde der Scheide hindurchgezwängt und in die Scheide geführt.

Der hypertrophierte oder mit Zysten beladene Eierstock sitzt nicht gerade auf dem Bande auf, sondern knickt ein, neigt nach einer Seite hin. Mit der Gewichtszunahme des Ovars wird er aus seiner normalen Lage gezogen und hängt oft tief in die Bauchhöhle hinab. In diesem Falle schiebt man das Uterushorn mit Zeige- und Mittelfinger gegen den Muttermund. Das Ovar folgt der Hornspitze nach und kann gefasst werden. Ist das Volumen desselben zu gross um es in die Scheide zu ziehen, so wird die Scheidenwunde so stark erweitert, dass die Hand leicht durch dieselbe hindurch geführt werden kann, und die Durchquetschung des Eierstockbandes erfolgt in der Bauchhöhle.

Es kommt vor, dass die Bänder, an denen der Eierstock angewachsen ist, verkürzt sind; er ist dann höher und vorwärts gelagert und kann nur mit der Gefahr eines Risses ins Bauchfell in die Scheide gebracht werden. Auch in diesem Falle wird er in der Bauchhöhle abgequetscht.

Verwachsungen des Eierstockes mit den angrenzenden Geweben werden mit den Fingern gelöst. Die oft das Ovar einrollende Eileiterfalte darf mit dem Eierstock entfernt werden.

Bei neun Kühen fand sich rechtsseitig, und bei drei Kühen linksseitig keinen Eierstock vor. Es waren Kühe, die schon einigemal gekalbt hatten und bei denen die Ovarien entweder beim Zystendrücken von den Bändern losgerissen wurden, oder infolge Atrophie geschwunden waren.

Um während der Operation das zu starke Eindringen von Luft in die Bauchhöhle zu verhüten, darf das Tier vor der

Operation nicht einer zu starken Hungerkur unterzogen werden. Bei leeren Eingeweiden ist das Eindringen von Luft in die Bauchhöhle kaum zu vermeiden. Wenn der Eierstock gut in die Scheide hineingezogen wurde, so wird das korrespondierende Uterushorn vor die Scheidenwände zu liegen kommen und so das Eindringen von Luft in die Bauchhöhle hemmen.

4. Die Vernichtung der Eierstöcke.

Die Anatomie, die Physiologie und die pathologischen Zustände und Veränderungen, deren Kenntnis zur gewissenhaften Ausführung der Sectio des Eierstockes notwendig ist, führen die Operation ausschliesslich dem wissenschaftlich gebildeten Tierarzte zu. Mit der Technik und den Regeln, die uns die heutige Chirurgie darbietet, wird der Eierstockschnitt für das Tier absolut ungefährlich, und es ist zu begrüssen, dass die jüngere Generation der Kollegen Lust zeigt, eine Operation zu praktizieren, bei der Kaltblütigkeit und Besonnenheit im allgemeinen zum Ziele führen. Allein, wenn die oft bedeutenden pathologischen Veränderungen den Erfolg der Operation gefährden könnten, soll der praktizierende den Mut finden, zu sagen: „Ich unterbreche die Operation“.

Eine Operation ist nur dann gelungen, wenn sie die physiologischen Funktionen des Tieres nicht stört. Verliert aber das Tier den Appetit, magert es ab, gibt es keine Milch, so ist der Zweck der Operation nicht erreicht.

Findet nach der Ovariectomie keine innerliche Blutung statt, und tritt kein Wundfieber ein, so ist der Erfolg im allgemeinen gesichert.

Das Wundfieber wird verhütet durch eine streng durchgeführte Antisepsis.

Die Blutung in die Bauchhöhle unterdrückt der Praktiker, wenn er bei der Vernichtung der Eierstöcke die Blutgefässe dreht, quetscht, unterbindet, oder abbrennt.

Bei der Ausführung der Ovariectomie kommen in Betracht:

- a) Die Entfernung der Eierstöcke mit dem Ketten- oder Drahtecraseur.
- b) Die Torsion.
- c) Die Ligatur mit Seide, Catgut.
- d) Die Ligatur mit Draht.
- e) Die Ligatur mit dem perforierten Metallkugelchen.
- f) Die elastische Ligatur.
- g) Das Durchbrennen des Eierstockbandes.
- h) Die Entfernung der Eierstöcke mit dem Ovariotor.

Alle diese Methoden erreichen den Zweck der absoluten Unterdrückung der Blutung nach der Entfernung des Eierstockes mehr oder weniger gut. Bald wird die eine Methode, bald eine andere vorgezogen; aber weder der Ecraseur noch die elastische Ligatur, noch das Abbrennen sind als ideale Mittel der Blutstillung in der Bauchhöhle hinzustellen.

Mit der Kette des Ecraseurs wird je nach der Konsistenz, der Elastizität, der Brüchigkeit des Eierstock-Uterusbandes, dieses Band oft zu schnell durchquetscht, oft bricht bei der Torsion der Eierstock zu schnell ab. Beim Durchbrennen des Eierstockbandes mit einem, durch den elektrischen Strom erhitzten Glühdraht, bildet sich kein genügender Brandschorf. Die Eierstockarterie, die reichlich mit elastischen Fasern versehen ist, bleibt klaffend und eine mehr oder weniger starke arterielle Blutung findet statt, die bei guten, feinhäutigen Milchkühen zum Tode führen kann.

Über die elastische Ligatur schrieb einer der berühmtesten Veterinärchirurgen der jetzigen Zeit, Hr. Prof. A. Degive, im Jahre 1899 folgendes:

„En publiant les intéressantes considérations pratiques de M. Bertschy sur l'ovariotomie, nous avons fait remarquer par quel moyen aussi simple qu'ingénieux cet estimable confrère a réalisé la division du ligament ovarien: une ligature élastique fermée à l'aide d'une perle ou d'une balette perforée.

Les quelques essais auxquels j'ai soumis ce nouveau procédé confirment pleinement la prévision que j'ai exprimée ici,

il y a un mois*), à savoir, qu'il est appelé à détrôner tous les procédés utilisés jusqu'à ce jour pour opérer la castration de nos grandes femelles domestiques, la jument et la vache.

Tous ceux qui voudront se donner la peine de vérifier la chose, pourront constater que la ligature élastique en question est d'une application on ne peut plus facile et d'une efficacité complète.

Grâce à cette heureuse innovation du confrère de Guin, la castration de la bête bovine va entrer dans une nouvelle phase. Elle pourra désormais être effectuée avec un succès assez complet pour permettre d'en déterminer la valeur économique réelle sous le double rapport de la production du lait et de l'engraissement.“

Der einzige Fehler, den ich diesem Verfahren vorhalten kann, ist, dass die Ligatur, die sich so schön und leicht anlegen lässt, zu wenig tief in die Gewebe eindringt. Der Eierstock kann nach der Abbindung, wegen des sonstigen Ausgleitens der Ligatur aus dem Stumpfe und eintretender Blutung, nicht abgeschnitten werden. Das abgebundene Ovar lebt dann in den Falten der serösen Häute noch einige Wochen weiter, und wenn während dieser Zeit die Ligatur von den Geweben überbrückt wird, also der Eierstock mit den Bändern wieder verbunden wird, oder die Ligatur aufspringt, so zeigt das Tier von neuem wieder Brunsterscheinungen.

Beide Verfahren also, die elastische Ligatur und die Torsion befriedigen die Anforderungen der Chirurgie nicht.

Die sichersten, die besten Ligaturen sind die verlorenen Metalldraht- und Seidenfadenligaturen. Sie sind fein und reizen nicht und mittelst Wachsens wird der Seide die Impermeabilität gegeben, so dass sie der Drahtligatur gleich kommt. Die Höhe ihrer Tragkraft lernt man am besten mit der Übung kennen.

Wer sich über die Anwendung dieser Ligaturen bekümmert, wird sich im Artikel: „Praktische Winke zur Aus-

*) Annales de Médecine vétérinaire. 1898. p. 31.

führung der Ovariectomie“, der im Jahr 1899 im Schweizer-Archiv für Tierheilkunde und in den Annales de Médecine vétérinaires 1898, Bruxelles erschienen ist, hinlänglich orientieren können.

Über den Wert einiger von mir angewandten Operationsmethoden wird man am besten urteilen, wenn einige Zahlen aus der Verlustliste bekannt gegeben werden.

Bei 1200 Kühen entfernte ich die Eierstöcke mit der Ecraseurkette. 79 dieser Kühe mussten geschlachtet werden. Blutungen, Bauchfellentzündungen, Siechtum gaben am meisten Veranlassung zur Notschlachtung.

Die Torsion der Eierstockbänder ist eine gute Methode, die ich jahrelang mit ausgezeichnetem Erfolge anwendete. Dabei begrenzte ich die Bänder mit dem Kettenecraseur und drehte dann die Eierstöcke mit Charliers Eierstockzange ab. 2634 Kühe wurden mittelst Torsion operiert. Zwei Stück mussten wegen innerlicher Verblutung geschlachtet werden.

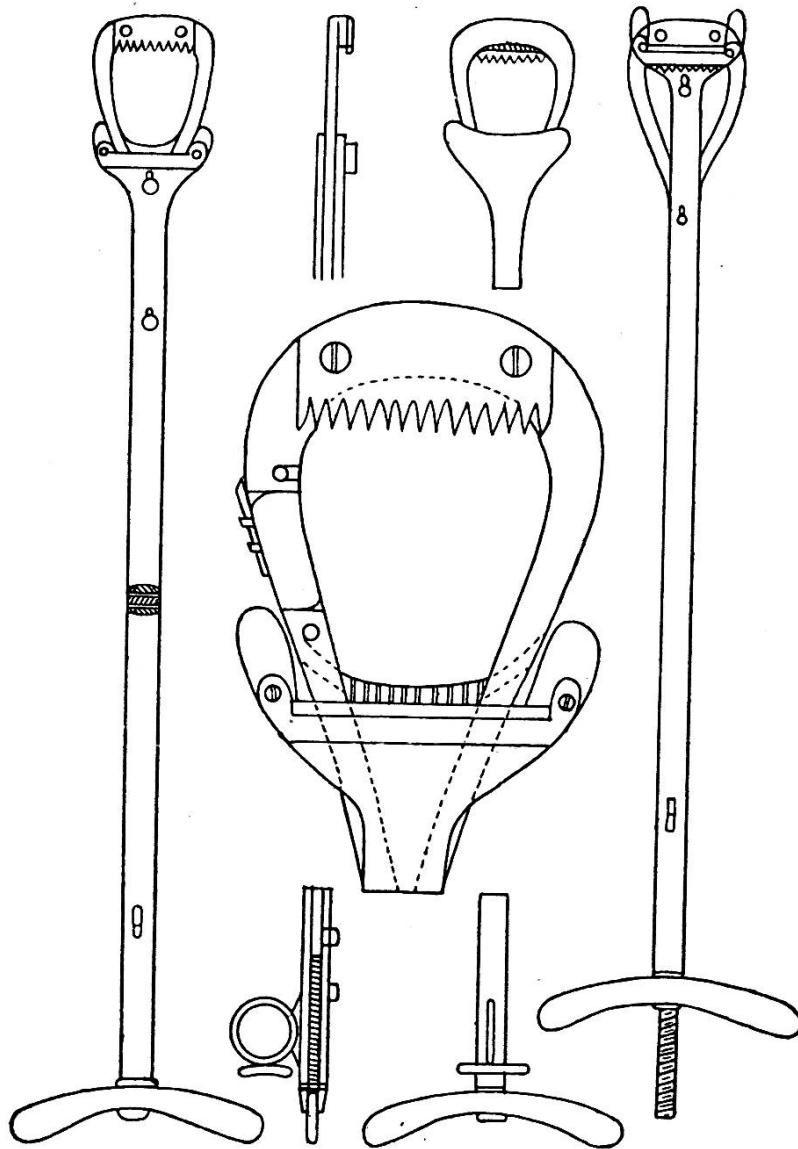
Von 2592 Kühen, bei denen die Unterbindung mit Draht, Seide, Gummielastikum geschah, mussten zwei geschlachtet werden. Bei beiden Kühen war die Todesursache allgemeine akute Peritonitis. Nicht die mangelhafte Unterbindung, sondern die Infektion hatte den Tod verursacht.

Das Ovariectom. (Fig. 4.)

Es gereicht mir zur Ehre, Ihnen, meine Herren, heute ein Instrument vorlegen zu dürfen, das in der Veterinärchirurgie noch fehlte, ein Ovariectom, das blutstillend wirkt, leicht zu handhaben ist, und die Eierstocksectio vereinfacht und verkürzt. Wir wissen, dass in den Arterien das Blutcoagulum sich erst bildet, wenn die innere endotheliale Bekleidung dieser Arterien verletzt, mittelst chirurgischen Eingriffen losgetrennt ist.

Das Maul meines Ovariectoms ist nun so eingerichtet, dass es, bevor der Eierstock abgeschnitten ist, auf die Gefäße drei Wirkungen ausübt:

Gesetzlich geschützt.



Ovariometer. Fig. 4.

a) Die Tunica interna und media der Eierstockarterien und Venen wird gelockert, getrennt, so dass das Coagulum sich bilden und ansetzen kann.

b) Die Tunica adventitia externa wird so stark zusammengepresst, dass die inneren Flächen des Gefässschlauches zusammenkleben.

c) Diese äussere Tunica hat ein zähes, an den kleinen Arterien reichlich vorhandenes, mit elastischen Fasern ge-

mischtes Bindegewebe, das widerstandsfähig ist. Dieses Gewebe wird nicht glatt abgeschnitten, sondern mittelst eines zahnförmigen Messers (Kamm) entzweigebissen.

d) Erst das Messer schneidet dann die noch nicht zerstörten Fasern entzwei und die Schnittfläche des Stumpfes bekommt ein zackiges, fransenartiges Aussehen.

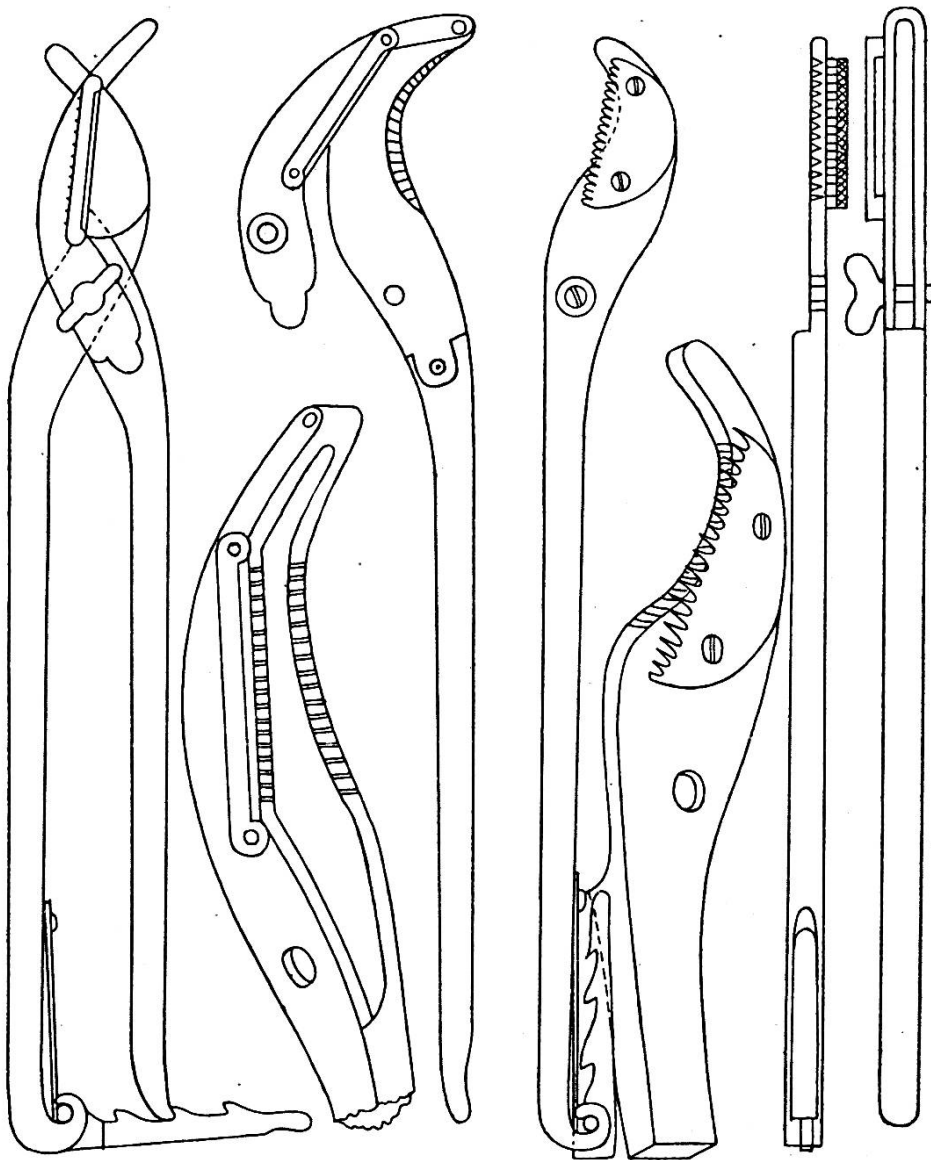
Dieses Instrument vereint in sich die Wirkungen des Emasculators, des Ecraseurs, und des von alters her bekannten Schabens.

Beim Gebrauche des Instrumentes müssen folgende Punkte berücksichtigt werden :

Ist mit der linken Hand das Ovar in den Scheidengrund gebracht, so wird mit der rechten Hand das Ovariotom in die Scheide geführt. Damit keine Verwicklungen, beim Einführen des Instrumentes, mit der Scheidenschleimhaut geschehen, wird dessen Maul leicht geschlossen gehalten. Ist das Maul in die Nähe des Eierstockes gebracht, so wird es mit der rechten Hand von aussen geöffnet. Nun wird der Eierstock mit der linken Hand durch den Maulring gestossen, und die rechte Hand schraubt mit der Flügelmutter das Maul langsam zu. Nach dem festen Zuschrauben des Maules fällt das Ovar ab. Das Instrument bleibt während einer Minute, oder während der Operateur sechzig zählt, fest zugeschraubt in der Lage. Jetzt wird die Flügelschraube aufgelassen und man verfährt zur Abquetschung des andern Eierstockes auf die gleiche Weise. In Fällen, wo der Eierstock faustgross und grösser ist, wird er nicht durch den Maulring des Ovariotoms gezwängt. Das Eierstockband wird einfach durch das sich klappenartig öffnende Stangengelenk in das Maul gebracht und die Abquetschung geschieht wie oben.

Bei Schlachtkühen, die einige Stunden, nachdem an ihnen die Ovariotomie vorgenommen worden war, geschlachtet wurden, konnte in der Eierstockgegend keine Blutung konstatiert werden. Die blutstillende Wirkung des Instrumentes ist also eine befriedigende.

Gesetzlich geschützt.



Samenstrangschere. Forfex. Fig. 5.

Ich habe das Instrument auch so konstruieren lassen, dass es sich zugleich eignet, beim männlichen Tiere den Samenstrang zu trennen. Ich lege es Ihnen vor als Samenstrangschere oder Forfex. (Fig. 5.)

Die Forfex.

Wenn wir die Kastration der männlichen Tiere auch unter Beobachtung der gewissenhaftesten Reinlichkeitsmassregeln

vornehmen, so sind die gemachten Wunden doch immer infiziert, und es sind in erster Linie die bakteriziden Eigenschaften des operierten Tieres, die zur glücklichen Heilung der Wunde vieles beitragen.

Häufig werden, nach dem gegenwärtigen Operationsverfahren, wo den Unreinlichkeiten der Weg in das Innere der Wunden offen steht, die Hodensäcke zu Mikrobenherden, in welchen die Flora der Kryptogamen eine sehr mannigfaltige ist.

Ich praktiziere einen möglichst kleinen Hautschnitt in das Scrotum resp. in die Naht und komme dann vom septum scroti aus zu beiden Testikeln. Nachdem die Samenstränge mit der Forfex sehr langsam getrennt worden sind, schliesse ich die Kastrationswunde durch Zusammennähen der Hautwunde mit desinfiziertem Seidenfaden, von der Luft ab. Dadurch wird den kleinen, gefährlichen Lebewesen das Vordringen in die tieferen Regionen der Wunden versperrt. Die Naht ihrerseits wird mit Jodoformkollodium und Charpiebaumwolle zugedeckt. Die seröse Fläche der tunica vaginalis propria testis hat eine bedeutende Resorptionsfähigkeit, so dass event. entstehende Ödeme leicht wieder schwinden.


Ich habe Fohlen, alte Eber, Stierkälber, Böcke, Hunde nach dieser Methode mit dem besten Erfolge kastriert.

Ich übergebe diese Instrumente heute der Öffentlichkeit. Meine werten Kollegen mögen nunmehr eine Prüfung vornehmen und über den praktischen Wert ein gerechtes Urteil abgeben.

5. Das Zusammennähen der Scheidenschnittwunde.

In ausserordentlich seltenen Fällen wird es notwendig werden, die Scheidenschnittwunde zuzunähen. Ich nahm diese Operation bei elf Kühen vor, die gleich nach der Ovariectomie eine längere Wegstrecke zu Fuss oder per Bahn zu hinterlegen hatten. Bewegt sich das Tier auf ebenem Boden, so ist das Zunähen der Schnittwunde nicht notwendig. Muss

hingegen das Tier bergan, so können beim Aufwärtssteigen Darmschlingen durch die Scheidewunde in die Scheide gelangen und dann in der Wurfspalte zum Vorschein kommen.



Dieser Vorfall kann natürlich Darmentzündung und den Tod des Tieres zur Folge haben.

Um nicht in die unliebsame Lage zu kommen, das Tier hinten hochstellen zu lassen und die Darmschlingen in die Bauchhöhle zurückzutreiben, nähe ich, wo es angezeigt ist,

nach der Ausführung der Ovariectomie die Scheidenwunde zu. Der Scheidengrund wird mit der linken Hand gegen den Wurf gezogen. Mit den Fingern der gleichen Hand werden die beiden Wundränder zusammengefasst und nun wird die gefädelt Nadel durchgestochen. Die Nadel wird mit dem Ligaturträger mittelst der rechten Hand in die Scheide geführt und zurückgezogen und dann wird an beiden Fadenenden gezogen; sind die Wundränder vereinigt, so wird der Faden zugeknüpft. Wer den Eierstock abbinden kann, wird die innere Scheidenwändenahrt auch leicht ausführen können.

Der ökonomische Wert der Ovariectomie.

Aus der Zahl von 6826 Kühen, die ich während den vergangenen 24 Jahren kastrierte, nehme ich 100 Stück heraus, deren Verkaufswert im Momente der Vornahme der Ovariectomie festgestellt wurde. Im Zeitpunkte der Operation hatten die 100 Kühe einen Wert von 21,600 Fr.

Diese Kühe blieben je nach dem Grade ihrer Milchergiebigkeit ein Jahr, zwei Jahre, fünf Jahre im milchwirtschaftlichen Betriebe, und wurden, nachdem die Milch altemelkig wurde oder der Milchertrag nicht mehr genügte, der Schlachtbank übergeben.

Bei der Schlachtung stieg der Gesamterlös dieser Kühe auf 46,800 Fr.

Ein Beispiel aus hunderten: Ein Landwirt kaufte auf dem weltberühmten St. Denismarkte in Bulle eine magere, aber gutgebaute Kuh mit stark eingefallenen Beckenbändern. Für die Kuh wurde 200 Fr. bezahlt. Diese Kuh wurde kastriert. Sie hatte faustgrosse, tief in die Bauchhöhle hineinhängende Ovarien, welche mit dem Ecraseur extirpiert wurden. Während zwei Jahren hindurch gab diese Kuh nun täglich durchschnittlich 15 Liter Milch und wurden dann dem Metzger für den Preis von 805 Fr. verkauft.

Das Fleischgewicht des Tieres, nach der Schlachtung gewogen, machte $11\frac{1}{2}$ Zentner aus.

Auf unseren Marktplätzen sind Kühe mit erschlafte Beckenbändern entwertet und finden selten Käufer. Das ist jedoch nicht in allen Gegenden der Fall.

So konnte ich diesen Frühling in der schönen und fruchtbaren Gegend von Ober-Elsass, wo ich einige Kühe kastrierte, beobachten, dass der Fleischer „gehickte“ (mit eingefallenen Beckenbänder), aber in ausgezeichnetem Ernährungszustande stehende Kühe gut bezahlte, also den erschlafte Beckenbändern keine entwertende Bedeutung zuschrieb, so lange der griffige Körper des Tieres einen befriedigenden Fleischnutzen voraussehen liess. — Die Ovariectomie wurde vorgenommen, um bei den guten Milchkühen die Brunsterscheinungen aufzuheben und das Erschlaffen des Kreuz-Sitzbeinbandes zu verhüten.

Es wird nicht notwendig sein, auf die stabil bleibende Zusammensetzung der Milch kastrierter Kühe aufmerksam zu machen. Wenn auch nach der Ausführung der Ovariectomie die physiologische Tätigkeit des Ovars aufgehoben ist, so besteht die Milchsekretion bei der operierten Kuh noch Jahre lang weiter. Während der Brunstperiode abgesonderte Milch ist als Nahrungsmittel unschmackhaft, auch ist die Milchsekretion gestört. Das trifft aber bei der kastrierten Kuh, die nicht mehr brünstig wird, nicht zu. Bei dieser geht die Milchsekretion normal vor sich und die Milch hat stets eine gesunde Zusammensetzung. Fette, dicke, altmelkige Milch wird bei Kühen, bei welchen die Vornahme der Ovariectomie zu lange verschoben wurde, nicht verbessert, hingegen geben einige Wochen nach dem Kalben kastrierte Kühe 1, 2, 3 Jahre und länger eine gesunde, schmackhafte Milch. Solche Milch wird gegenwärtig vielerorts als Kindernahrung anempfohlen und verwendet.

Auch die Käsefabrikation anerkennt die guten Eigenschaften der Milch kastrierter Kühe, und die Käser und Milchkäufer, die durch die eigenen Erfahrungen belehrt wurden, verlangen von den Milchlieferanten die Kastration der gehickten, nicht altmelkigen Kühen.

Hinsichtlich der Fleischproduktion hat die Ausführung der Ovariectomie bei brülligen, stiersüchtigen, aufgeregten Kühen einen durchschlagenden Erfolg: Das Tier verliert seinen Geschlechtstrieb und aufgeregten Zustand, es wird ruhig, stille, pflegmatisch, träge; es nimmt an Körperfülle nach und nach zu. Ungeachtet der steten und guten Milchsekretion nimmt die kastrierte Kuh an Lebendgewicht bedeutend zu, und steht bei gewöhnlicher Fütterung nach 2, 3 Jahren in voller Fernmast.

Beispiele lange andauernder Milchsekretion und leichter Mastfähigkeit bei kastrierten Kühen sind in unserer Gegend so zahlreich, dass die Viehbesitzer ohne Zögern die Ausführung der Ovariectomie bei den Kühen, die als Zuchttiere den Anforderungen nicht mehr entsprechen, oder die an Eierstockentartungen erkrankt sind, verlangen.

Schlussfolgerung:

1. So lange in den Ovarien sich normale Grafsche Follikel bilden und gelbe Körper vorhanden sind, fallen bei unträchtigen Rindern die Kreuz-Sitzbeinbänder nicht ein.
2. Die Brunst nimmt einen pathologischen Charakter an und die Kreuz-Sitzbeinbänder fallen ein, wenn die Grafschen Bläschen nicht zum Platzen gebracht werden, also die Spannung im Grafschen Bläschen und die Oberflächenspannung im Ovar nicht gelöst werden.
3. Der andauernde Druck der Eierstockzysten auf das Ovoid bedingt den Schwund des Eierstockparenchyms, und reflektorisch die venöse Stauung der Geschlechtsorgane und das Einfallen der Kreuz-Sitzbeinbänder.
4. Die Krankheiten der Milchdrüse, der Scheide, des Uterus, des Bauchfelles üben einen nachteiligen Einfluss auf die Ovarien aus. Mikroben und ihre Toxine schädigen das Parenchym der Ovarien und gehören mit zu den Ursachen der Sklerose und der Zystenbildung im Eierstocke.

5. Die Lösung der Spannung im Eierstocke, mittelst Eukleirens, Zystenzerdrückens, Aufstechens der Zysten, Einspritzung in die Ovarien von Alkohol oder Jodtinktur, vermögen häufig die physiologische Tätigkeit im Ovar wieder herbeizuführen.
6. Wenn der Operateur die Grundsätze der Desinfektion und der Blutstillung beherrscht, so ist die Ovariectomie, regelrecht ausgeführt, eine ungefährliche Operation, bei der die Wunden immer per primam intentionem heilen.
7. Die Milch der kastrierten Kühe wird im Konsum und in der Milchwirtschaft als der normalen Kuhmilch ebenbürtig betrachtet.
8. Mit der Entfernung der Ovarien schwindet der Geschlechtstrieb. Die Tiere eignen sich besser zur Mast. Das Fleisch gemästeter kastrierter Kühe ist dem Fleische nicht kastrierter, im gleichen Alter stehender Kühe, vorzuziehen.
9. Da zur gewissenhaften Ausführung der Kuhkastration die Kenntnis der Anatomie, der Physiologie, der Pathologie und der Wundbehandlung notwendig sind, so darf, um den Viehbesitzer vor Schaden zu schützen, die Ovariectomie nur von diplomierten Tierärzten vorgenommen werden.
10. Die Hodensackwunden der mit der Forfex kastrierten männlichen Tiere heilen bei Anlegung eines regelrechten, antiseptischen Wundverbandes per primam intentionem.

Das Sanitätsgeschäft M. Schärer A.-G., Bern, mit Filialen in Lausanne-Brüssel-Paris-Lyon, hat die Fabrikation meiner Instrumente übernommen.
