

**Zeitschrift:** Schweizer Archiv für Tierheilkunde SAT : die Fachzeitschrift für Tierärztinnen und Tierärzte = Archives Suisses de Médecine Vétérinaire ASMV : la revue professionnelle des vétérinaires

**Herausgeber:** Gesellschaft Schweizer Tierärztinnen und Tierärzte

**Band:** 53 (1911)

**Heft:** 4

**Artikel:** Ein neuer kombinierter Emaskulator für die Kastration von Kühen

**Autor:** Hess

**DOI:** <https://doi.org/10.5169/seals-591411>

### **Nutzungsbedingungen**

Die ETH-Bibliothek ist die Anbieterin der digitalisierten Zeitschriften. Sie besitzt keine Urheberrechte an den Zeitschriften und ist nicht verantwortlich für deren Inhalte. Die Rechte liegen in der Regel bei den Herausgebern beziehungsweise den externen Rechteinhabern. [Siehe Rechtliche Hinweise.](#)

### **Conditions d'utilisation**

L'ETH Library est le fournisseur des revues numérisées. Elle ne détient aucun droit d'auteur sur les revues et n'est pas responsable de leur contenu. En règle générale, les droits sont détenus par les éditeurs ou les détenteurs de droits externes. [Voir Informations légales.](#)

### **Terms of use**

The ETH Library is the provider of the digitised journals. It does not own any copyrights to the journals and is not responsible for their content. The rights usually lie with the publishers or the external rights holders. [See Legal notice.](#)

**Download PDF:** 30.01.2025

**ETH-Bibliothek Zürich, E-Periodica, <https://www.e-periodica.ch>**

4. Blassrote Farbe und schlechtes Gerinnungsvermögen des Blutes (teilweise zutreffend).

Übereinstimmung würde ferner herrschen in bezug auf das Alter und das Auftreten als sekundäre Erkrankung, obwohl hier nicht im Anschluss an Urtikaria.

An Abweichungen wären zu nennen:

1. Das Vorkommen von Erosionen und Geschwüren im Magen.
2. Das Fehlen von Blutungen in den Konjunktiven und in den Schleimhäuten der oberen Luftwege.
3. Das Vorhandensein einfacher fleckiger Rötung statt blutiger Infiltration der Harnblasenschleimhaut.

#### L i t e r a t u r.

1. W e b e r, E w., Über den Skorbut oder die Blutfleckenkrankheit der Schweine. Deutsche tierärztliche Wochenschrift, 1909, Nr. 21, Berliner tierärztliche Wochenschrift, 1910, S. 936 u. 961.
2. W o l f, F r., Der Skorbut des Schweines. Inaugural-Dissertation, Leipzig 1909.
3. F r ö h n e r, E., Lehrbuch der Toxikologie für Tierärzte, Stuttgart 1901.
4. R e i c h e, A., Klinisch-experimentelle Untersuchungen über den Merkurialismus bei Schweinen. Inaugural-Dissertation, Giessen 1905.
5. M ü l l e r, F r., Klinische Untersuchungen über Wert und Wirkung des Kalomels. Monatshefte für praktische Tierheilkunde, 1908, S. 385 u. ff. Vgl. auch Tierärztl. Rundschau, 1908, S. 406.
6. M e y e r, Veröffentlichungen aus den Jahresveterinärberichten der beamteten Tierärzte Preussens für das Jahr 1907. Berlin 1909, 2. Teil, S. 61.

## Ein neuer kombinierter Emaskulator für die Kastration von Kühen.

Seit vielen Dezennien ging das sehr anerkennenswerte Bestreben der die Kastration bei Kühen praktizierenden Tierärzte dahin, ein die Blutung und Verblutung aus den Eierstockarterien verhinderndes und dabei doch nicht allzu kompliziertes Instrument herzustellen. Wiederholte mit grossen Opfern an Zeit und Geld verbundene Versuche haben dargetan, dass die Hämostasie aus den Eierstockarterien weitaus am sichersten durch die lege artis vorgenommene Unterbindung des Eierstockbandes gelingt. Dieses sicherste aller Verfahren erfordert aber spezielle Sachkenntnis, Mühe und Zeit, so dass man darnach trachtete, die Entfernung der

pathologisch veränderten Ovarien mittels eines quetschenden Instrumentes vorzunehmen. Die durch die Unterbindung des Eierstockbandes umständlichere Ausführung der Kastration bewirkt, dass diese Operation von einer grossen Anzahl bewährter Praktiker immer wieder unter Anwendung von mehr oder weniger stark quetschenden oder quetschenden und schneidenden Instrumenten zur Ausführung gelangt.

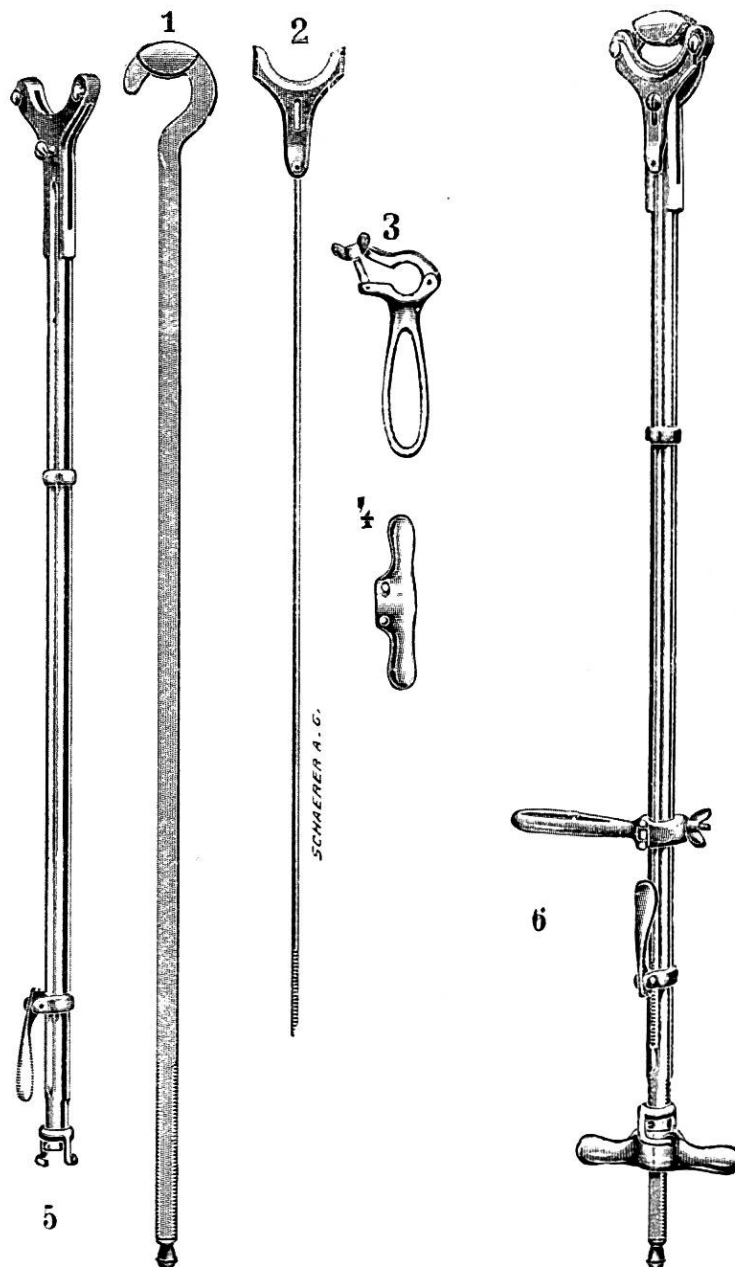
Ein neuer sowohl quetschend als auch schneidend wirkender Emaskulator, welcher, wie der Emaskulator von C. Favre\*) und das Ovariotom von F. Krebs\*\*) ebenfalls von der Firma Sanitätsgeschäft M. Schärer A.-G. Bern, die sich um die Herstellung von Kastrationsinstrumenten für grössere und kleinere Haustiere unzweifelhaft bedeutende Verdienste erworben hat, konstruiert wurde, soll nun hier näher beschrieben werden.

Dieses neue Instrument vereinigt alle Vorzüge des Favre'schen Emaskulators und des Krebs'schen Ovariotoms in sich und besitzt, wenn geöffnet, eine Länge von 71 cm, weshalb es sich nicht schwerfällig präsentiert. Der ausschliesslich aus feinem Stahl sehr sorgfältig gearbeitete Emaskulator besitzt, wie aus vorliegender Abbildung hervorgeht, eine Röhrenform (6) und zum Fixieren während seines Gebrauches hinten einen verschiebbaren und leicht abnehmbaren Griff (3). Vorn ist die Stange halbkreisförmig. In diesem seitlich offenen Rohr (6) läuft eine flache Stange, an deren hinteren Ende sich, wie Fig. 6 zeigt, ein Gewinde mit durch zwei Stifte einstellbarer Flügelschraube (4 u. 6) befindet. Das vordere Ende der Stange ist kreisförmig und besitzt eine leicht gerillte zum nachhaltigen Quetschen vortrefflich eingerichtete 12 mm breite Fläche, welche vorteilhafterweise gleich wie auch der zu ihr passende halbmondförmige Ausschnitt der Stange (1) nur gebrochene Kanten besitzt. Auf der obern Fläche des Rohres befindet sich in einer Rinne teilweise versenkt ein runder, griffeldicker Stahlstab (2), dessen hinteres Ende auf eine Distanz von 5 cm leicht gezahnt und mit einer ebenfalls gezahnten Feder versehen ist in der Art, dass die Zähne von Stab und Feder (2 und 6) ineinander greifen und der Stab durch Heben der Feder nach vorwärts und durch Senken derselben nach rückwärts bewegt werden kann. Vorn an diesem

\*) C. Favre, Schweiz. Archiv für Tierheilkunde 1907, pag. 135.

\*\*) Fr. Krebs, „ „ „ „ 1909, pag. 193.

Stab befindet sich, wie aus der Abbildung 2 ersichtlich ist, eine halbkreisförmige und, wie bereits betont, verschiebbare Klinge, welche bei geschlossenem Instrument den Bogen am Stab (5) noch um 6 mm überragt.



Die Anwendung des Instrumentes ist eine sehr einfache. Dasselbe wird in die Scheide bis zum Muttermunde eventuell, bei ganz kurzem Eierstockbandapparat, bis in die Bauchhöhle geöffnet eingeführt, wobei zu beachten ist, dass die den Stab bewegende Feder stets nach oben zu stehen kommt; denn dadurch hat man die Gewissheit, dass das Eierstockband gebärmutterhornwärts gut gequetscht und der Eier-

stock hinter der gequetschten Stelle abgeschnitten wird, dass sich also die Schneide auf Seite des Eierstockes befindet. Würde sich die Feder beim Gebrauche des Instrumentes an der untern Fläche des Stabes bzw. Röhre befinden, so fände das Abschneiden des Eierstockbandes vor, d. h. ventralwärts der gequetschten Stelle statt und das Tier würde verbluten. Es muss somit auch hier die ganz gleiche Regel beobachtet werden, wie bei der Kastration der männlichen Tiere mittels Emaskulators.

Nach sorgfältiger Einführung des kombinierten Emaskulators wird das Ovarium erfasst und mit seinem Bandapparat in den offenen Ring gelegt, was wegen der sehr zweckmässigen Unbeweglichkeit des Instrumentes rasch, leicht und vollständig geschehen kann. Hierauf wird durch Zurückziehen der Flügelschraube der Emaskulator geschlossen und durch Rechtsschrauben mit der Flügelschraube das Eierstockband nachhaltig gequetscht. Während dieser Prozedur muss ein Gehülfe das Instrument mit desinfizierter Hand am Griff fest halten. Der Operateur selbst hält mit einer Hand das vordere Ende des Instrumentes und den Eierstock, welcher letzterer, nachdem das Eierstockband in Quetschung sich befindet, durch Heben der Feder vollständig abgeschnitten wird und in die Hand fällt, worauf die Quetschung des Eierstockbandes noch während weniger Minuten fortgesetzt wird. Hierauf wird das Instrument geöffnet, der gequetschte Stumpf des Eierstockbandes kehrt an seinen alten Platz zurück und der Emaskulator kann zur gleichartigen Entfernung des andern Eierstockes benützt werden.

Das treffliche Instrument ist leicht auseinanderzunehmen und zu desinfizieren. Es vereinigt nach unsern Beobachtungen alle jene Eigenschaften in sich, die man von einem wirklich guten Ovariotor für Kühe verlangen kann, weshalb ich jenen Kollegen, welche sich um die Kastration der Kühe mittels Emaskulators interessieren, die Anschaffung dieses kombinierten Emaskulators empfehlen möchte. \*) *Hess.*

---

\*) Zu beziehen vom Sanitätsgeschäft M. Schärer, A.-G., Bern, Bubenbergrplatz 13.

---