

**Zeitschrift:** Schweizer Archiv für Tierheilkunde SAT : die Fachzeitschrift für Tierärztinnen und Tierärzte = Archives Suisses de Médecine Vétérinaire ASMV : la revue professionnelle des vétérinaires

**Herausgeber:** Gesellschaft Schweizer Tierärztinnen und Tierärzte

**Band:** 54 (1912)

**Heft:** 2

**Artikel:** Untersuchungen über die metastatischen Veränderungen der Sehnenscheiden und Augen des Pferdes

**Autor:** Schneider, Rudolf

**DOI:** <https://doi.org/10.5169/seals-588316>

### **Nutzungsbedingungen**

Die ETH-Bibliothek ist die Anbieterin der digitalisierten Zeitschriften. Sie besitzt keine Urheberrechte an den Zeitschriften und ist nicht verantwortlich für deren Inhalte. Die Rechte liegen in der Regel bei den Herausgebern beziehungsweise den externen Rechteinhabern. [Siehe Rechtliche Hinweise.](#)

### **Conditions d'utilisation**

L'ETH Library est le fournisseur des revues numérisées. Elle ne détient aucun droit d'auteur sur les revues et n'est pas responsable de leur contenu. En règle générale, les droits sont détenus par les éditeurs ou les détenteurs de droits externes. [Voir Informations légales.](#)

### **Terms of use**

The ETH Library is the provider of the digitised journals. It does not own any copyrights to the journals and is not responsible for their content. The rights usually lie with the publishers or the external rights holders. [See Legal notice.](#)

**Download PDF:** 30.01.2025

**ETH-Bibliothek Zürich, E-Periodica, <https://www.e-periodica.ch>**

# SCHWEIZER ARCHIV FÜR TIERHEILKUNDE

Herausgegeben von der Gesellschaft Schweizer. Tierärzte

---

LIV. Bd.

Februar 1912

2. Heft

---

Aus dem veterinär-chirurgischen Institut der Universität Zürich.

## Untersuchungen über die metastatischen Veränderungen der Sehnenscheiden und Augen des Pferdes.

Von Hauptmann Rudolf Schneider,  
Pferdearzt der eidg. Pferderegieanstalt Thun.

### Einleitung.

Als Komplikations- oder Nachkrankheiten von Brust-Affektionen, namentlich aber im Anschlusse an die sog. Brustseuche, treten beim Pferde nicht selten Veränderungen sowohl in den verschiedenen *B e u g e - S e h n e n s c h e i d e n*, als auch im *U v e a l t r a k t u s* auf.

Erstere sind unter den Namen *m e t a s t a t i s c h e* *S e h n e n s c h e i d e n e n t z ü n d u n g*, wandernde Sehnenscheidenentzündung, *Tendovaginitis metastatica*, *Synovite ambulante*, *Synovite rhumatische* und letztere als *m e t a s t a t i s c h e* *Augenentzündung* oder *metastatische Iritis*, *Cyklitis* und *Chorioiditis* bekannt.

Unter *M e t a s t a s e* — *Verpflanzung*, *Nachkrankheit*, *Versetzung* eines Krankheitsstoffes nach einem andern Körperteile — verstehen wir nach *Z i e g l e r* (100) einen Vorgang, bei dem eine örtliche Gewebsveränderung zu einer gewissen Verbreitung im Körper dadurch gelangen kann, dass von dem ersten Sitz der Erkrankung Substanzen durch den Lymph- oder Blutstrom an andere Stellen des Körpers verschleppt werden.

Diese Substanzen sind entweder Gewebstrümmer, abgestorbene, geronnene und zerfallene Blutbestandteile, oder lebende Zellen, pflanzliche oder tierische Parasiten und deren Stoffwechselprodukte.

Bei den metastatischen Entzündungen des Pferdes in den Sehnenscheiden und im Uvealtraktus handelt es sich um exsudative Prozesse, die häufig wieder in Heilung übergehen.

Andererseits können jedoch in den Sehnen und Sehnenscheiden chronische Entzündungen mit bindegewebigen Verdickungen und nach Augenmetastasen Synechien, Linsen- und Glaskörpertrübungen zurückbleiben.

Die in Frage stehenden Krankheitszustände werden namentlich da beobachtet, wo Pferde akklimatisieren, also in Gestüten, Militärpferdeanstalten, oder unter den Beständen der Pferdehändler, sowie vereinzelt auch in Privatställen.

Bei uns in der Schweiz fallen zur Beobachtung derselben insbesondere die beiden Militäretablissemments, das Central-Remontendepot der Kavallerie in Bern mit seiner Filiale „Sand“ in Schönbühl und die eidg. Pferde-Regieanstalt in Thun in Betracht. Beide Anstalten sind zur Akklimatisation und Dressur von Militär-Remonten bestimmt. Als langjähriger Pferdearzt der Regieanstalt hatte ich Gelegenheit, diese metastatischen Prozesse dort ziemlich häufig zu sehen. Da mir zudem auch das Beobachtungsmaterial des Kavallerie-Depots zur Verfügung stand, habe ich der Anregung des Leiters des veterinär-chirurgischen Institutes der Universität Zürich — Herrn Prof. Dr. Bürgi — zum nähern Studium dieser metastatischen Krankheitszustände gerne Folge geleistet.

Die Veranlassung dazu schien mir um so mehr vorzuliegen, als dieselben bis jetzt in der Literatur keine einlässlichere Berücksichtigung gefunden haben.

## Allgemeiner geschichtlicher Teil.

Die Möglichkeit des Auftretens metastatischer Veränderungen der Sehnenscheiden, sowie des Uvealtraktus nach Influenza oder Brustseuche ist längst bekannt. Schon zur Zeit der Humoralpathologie war die Bezeichnung *Metastase* für solche sekundäre Affektionen im Gebrauch.

Andeutungen über Sehnenscheidenentzündungen an den Gliedmassen als Folgen innerer Krankheitszustände finden sich zuerst bei *Weidenkeller* (95).

*Wagenfeld* (94) und *Amerlan* (3) führen den Sehnenklapp als Leiden an, das zuweilen aus innern Ursachen entstehen könne.

*Rychner* (78) erwähnt, dass Liebhaber des Rheumatismus, wenn es sie freue, auch eine rheumatische Anlage für Sehnenentzündungen annehmen mögen.

*Körper* (41) sah den nach der Influenza auftretenden Sehnenklapp für Rheumatismus an infolge Erkältung.

*Gloag* (29) berichtet über vier Fälle von rheumatischem Fieber nach Influenza, mit in der Rekonvaleszenz entstandener, schmerzhafter Entzündung der Sehnenscheiden der Gegend des Fessel- und Sprunggelenkes. Ähnliche sekundäre, schmerzhafte Anschwellungen hat *Percivall* (72) an den Sehnenscheiden des Karpus gesehen.

*Williams* (98) bezeichnet als eine gemeinere Form des beim Pferde selten vorkommenden wahren Rheumatismus einen chronischen, der zuerst die Sehnen, besonders die Beugesehnen ergreift und sich sehr schnell verbreitet.

*Leblanc* (46) betont, dass nur beim Pferd eine rheumatische Sehnenscheidenentzündung (*Synovite rhumatismale*) allein als Komplikation innerlicher Leiden vorkomme. Bei den andern Tieren trete sie erst im Anschluss an Gelenkrheumatismus auf.

*Anker* (4) spricht von Sehnenscheidenentzündung nach rheumatischer Brustentzündung, ferner von symptomatischer Sehnenentzündung nach Influenza, endlich von sympathischer Fussentzündung nach typhösem Fieber und Influenza.

*Marheineke* (50) macht einlässliche Angaben über schmerzhafte Anschwellungen der Beugesehnen des Huf- und Kronbeins infolge des seuchenartigen Katarrhalfiebers (Influenza). Er erwähnt ferner, dass hauptsächlich die Sehnenscheiden der Sitz des Leidens seien, namentlich die der Vorder-

selten diejenigen der Hinterschenkel. Ähnliche Angaben finden sich in den Berichten der Tierarzneischule zu Lyon (Rec. de med. vét. 1841) und in denjenigen der Wiener Klinik [A b - l e i t n e r (1)].

Entzündung der Beugesehnen der Hinterfüsse mit heftigen Schmerzen will H e r i n g (33) bei der gastrischen Form der Influenza gesehen haben; H e n d r i c k s (32) sogar einen Fall, verbunden mit spontaner Ruptur des Kronbeinbeugers.

Von B a r t k e (5) werden nur metastatische Augen- und Hufentzündung erwähnt, währenddem er von Tendovaginitis nichts sagt.

Im Gegensatz zu B o u l e y (14), welcher der Ansicht ist, die metastatischen Sehnnenscheidenentzündungen schliessen sich nur den seuchenhaften Brusterkrankungen an, glaubt C a d é a c (17), dass sie auch nach andern Krankheiten vorkommen können, so nach Gehirnentzündung, gewöhnlicher Pneumonie, typhoider Pneumonie, Staupe ohne Lokalisation und Drusenpneumonie.

Gleiche Beobachtungen wurden von W i a r t (96), M a u r i (53), Bernard (8) und M o l l e r e a u (58) gemacht.

Während P e r c i v a l l (71), O l i v i e r (68), S i g n o l (90) die wandernde oder metastatische Tendovaginitis eine Synovite tendineuse, S t e f (91) eine Synovite sesamoidienne rhumatismale, L i a r d (47) eine Synovite latente nennen, und dieselbe auf Druse, Bronchitis, Pneumonie, Pleuritis und Rheumatismus zurückführen, betont M e g n i n (55), dass die Vorkrankheit immer eine Druse (diathèse gourmeuse) sei, und zwar eine solche, die nicht vollständig ausgeheilt und versteckt geblieben war (reliquat de gourme).

F r i e d b e r g e r (24) war in der Lage, zwei Fälle von sehr hartnäckiger metastatischer Sehnen- und Sehnnenscheidenentzündung nach gewöhnlicher ein- und beidseitiger croupöser Pneumonie, kurz nach dem Rekonvalescenzstadium zu sehen.

Auch M ü l l e r (64) und L a b a t (43) beobachteten Entzündung aller vier untern Sehnnenscheiden nach gewöhnlicher Erkältungspneumonie.

Einen eigentümlichen Fall beschreibt B o n g e r t (12). Er hat metastatische Bursitis des Musculus tibialis ant. und sekundären Spat mit knöchernem Vorsprung bei einem Pferd gesehen, das mit Brustseuchekokken geimpft worden war. Zwei weitere, ebenfalls geimpfte Pferde erkrankten an Sehnnenscheidenentzündung. Bei geimpften Ziegen konstatierte er verschiedene Gelenkentzündungen.

H o f f m a n n (36) spricht nur von metastatischen S e h - n e n z ü n d u n g e n .

S i e d a m g r o t z k y (88) und B a y e r (7) dagegen betonen ausdrücklich, dass es sich nicht um solche, sondern um S e h n e n s c h e i d e n - A f f e k t i o n e n handle, welche durch die entzündliche Schwellung der Sehnenüberzüge eine Tendinitis vortäuschen. Es fehle infolgedessen auch die Verkürzung der Sehnen. Auch M ö l l e r (60) ist dieser Ansicht; jedoch kann nach ihm die Entzündung von der Sehnenscheide auf die Sehne übergreifen. In einzelnen Fällen tritt sie direkt in der Hufbeinbeugesehne auf, wenn die Tiere nach der Primärerkrankung zu früh angestrengt werden.

In der M e n s c h e n h e i l k u n d e treten die metastatischen Sehnenscheidenentzündungen etwas in den Hintergrund, während akute Gelenkentzündungen sehr häufig und nach verschiedenen Infektionskrankheiten vorkommen, so auch nach Pneumonie, Gonorrhöe, Syphilis etc. [B i l l r o t h und W i n i w a r t e r (9)].

Über die M e t a s t a s e n nach dem U v e a l t r a k t u s , die viel seltener vorkommen, sind die Literaturangaben spärlich. Diesbezügliche Beobachtungen sind allerdings so alt, wie solche über Sehnenscheidenmetastasen.

Schon A m e r l a n (3) erwähnt, dass sie nach Influenza entstehen können.

M e g i n i s (54) sah diese i n n e r e Augenentzündung nach der gastrischen Form der Influenza auftreten, sehr häufig Blindheit zurücklassend.

D e l a f o n d (18) beobachtete bei zwei Pferden mit Influenza am 9. und 23. Tag symptomatische Augenentzündung. Sie glich der Mondblindheit, nur fehlte das Periodische; es trat also kein Rezidiv auf.

P r i e t s c h (74) und B l u m e n b e r g (10) sahen Augenmetastasen in 10 % der Pneumoniefälle. Als Folgen blieben Erscheinungen der periodischen Augenentzündung zurück.

Von D i e c k e r h o f f (20) und B o n g a r t z (11) wurde nicht nur Iritis, sondern auch Chorioiditis mit Hämorrhagien in die vordere Augenkammer konstatiert. Der Ausgang war meistens Erblindung.

F r i e d b e r g e r (24) beschreibt einen Fall von beidseitiger, exsudativer innerer Augenentzündung nach gewöhnlicher croupöser Pneumonie, B o n g e r t (12) einen solchen nach Impfung mit Brustseuchekokken.

Beim Menschen treten nach den Angaben in der Literatur metastatische Iriten ebenfalls nach Infektionskrankheiten, hauptsächlich nach dem Rückfallfieber, dann in vereinzelt Fällen nach Influenza, Angina, Pneumonie und Syphilis auf [F u c h s (27)].

## Symptomatologie.

### I. Metastasen nach den Sehnenscheiden der Beuger.

#### 1. Spezielle Historik.

Die Sehnenscheiden-Metastasen betreffen insbesondere den Beugeapparat. In erster Linie wird davon die untere Sehnenscheide des Kron- und Hufbeinbeugers affiziert. Fast alle Autoren gehen darin einig, dass diese Erkrankung mit einer erheblichen, plötzlich eintretenden Lahmheit, verbunden mit den schmerzhaftesten örtlichen Anschwellungen einhergehe. Die Schmerzen können so heftig sein, dass die Tiere ächzen [A n k e r (4)], oder überhaupt nicht mehr imstande sind, sich aufrecht zu erhalten [L a f o s s e (45), M ü l l e r (64)]. Bei der leisesten Berührung steigen sie in die Höhe und sträuben sich gegen die Untersuchung. Sie bewegen sich nur ungern und hüpfen oft auf drei Beinen. In der Ruhe besteht anhaltendes Vorstellen der kranken Gliedmasse, Zehenbelastung und Volar-, respekt. Plantarflexion [M a r h e i n i k e (50)]. Gar nicht gestützt wird die Gliedmasse, wenn die Metastase solitär ist [L a b a t (43)]. Bei sehr intensiver Entzündung führen die Pferde eigentümliche isochrone, stechende Bewegungen mit dem kranken Bein aus, ähnlich wie bei einer traumatisch entstandenen Tendovaginitis mit Eiterbildung. Örtlich besteht hohe Temperatur der Haut, ferner eine äusserst schmerzhafteste Anschwellung teils am, teils über oder unter dem Fesselgelenk.

Nach den älteren Autoren [A n k e r (4), M a r h e i n i k e (50)] sind es Kron- und Hufbeinbeugesehne, die in Mitleidenschaft gezogen werden, nach den neuern die Sehnenscheiden allein. Da auch das viszerale Blatt der Sehnenscheide ergriffen ist, erschwert sich das Durchfühlen der Sehne, und es erscheint dieselbe dicker. Die Umschlagstelle der Sehnenscheide ist dann als ringförmige, scharf abgesetzte Erhabenheit durchzuspüren [B a y e r (7)].

Die charakteristische Anschwellung oberhalb des Fesselgelenks entsteht zwischen dem obern Gleichbeinband und der oberflächlichen Beugesehne. Sie besteht in einer verschieden

grossen, länglichrunden Hervorwölbung der Sehnenscheide von Faustgrösse und darüber. Unterhalb des Fesselgelenkes sind die Anschwellungen nicht immer, oder doch nicht so deutlich in die Augen springend. Man kann von denselben dicht unter dem Sesambogen eine flache, querliegende Vorwölbung, dann am Fessel je seitlich dicht am Fesselbeinrande und der Sehnen- gurte eine längliche Wölbung und endlich oberhalb der Ballen- grube eine flachrundliche Anschwellung wahrnehmen. Alle diese Hervorwölbungen fluktuieren, die Flüssigkeit lässt sich am gebeugten Fuss verschieben [S i e d a m g r o t z k y (89)].

Die Anschwellung, die selten mehr als 3—4 Zoll höher als das Fesselgelenk reicht, ist weich bis hart. Beim Auf- und Ab- wärtsstreichen an den Sehnen hat man das Gefühl, als ob sich dicke, koagulierte Lymphe hin und her bewegen würde. Bei Rezidiven ist die Anschwellung hart, ähnlich wie bei der Sehnengeschwulst des Sehnenklapps (M a r h e i n i k e (50)).

H e r t w i g (34) fand die krankhaften Veränderungen der Sehnen und Sehnenscheiden nur unmittelbar am Fesselge- lenke und unterhalb desselben.

In der Umgebung der kranken Sehnenscheide tritt in schwe- ren Fällen ein entzündliches, subkutanes Ödem auf, das aber nur selten die typische Hervorwölbung derselben verdeckt [C a d é a c (17)].

Als Begleiterscheinungen werden Fieber und vermehrter Puls, ferner Schlagen nach den Flanken, hörbares Schnaufen, Konstipation und verminderter Appetit aufgeführt (M a r h e i n i k e (50)).

In zweiter Linie erkrankt die obere Sehnenscheide des Kron- und Hufbeinbeugers am Karpalgelenk (la gaine carpienne) an metastatischer Entzündung.

Die Tiere stehen dabei kniehängig, liegen viel und stöhnen beim Aufstehen. Die Gliedmasse wird steif, ohne genügende Beugung vorgeführt. Auf der äussern Seite oberhalb des Ak- zessoriums, zwischen der Sehne des seitlichen Zehenstreckers und derjenigen des äussern Ellenbogenmuskels, entsteht eine deutliche, länglichrunde, fluktuierende und äusserst schmerz- hafte Anschwellung von bis Handtellergrösse. Undeutlicher und verschwommen ist eine zweite Anschwellung an der innern Fläche zwischen Speiche und innerem Ellenbogenmuskel. Eine dritte umgibt endlich das obere Drittel der tiefen Beugesehne am Metakarpus. Gewöhnlich ist ein entzündliches, subkutanes Ödem in der Umgebung vorhanden. Auch das Allgemeinbefinden



ist meistens gestört [C a d é a c (17), S i e d a m g r o t z k y (89)].

Seltener sind die metastatischen Veränderungen an der Sehnenscheide des Musculus flexor digit. prof. am Sprunggelenk [C a d é a c (17), B r e t s c h n e i d e r (15) und S i e d a m g r o t z k y (89)]. In diesen Fällen besteht eine länglich-runde, fluktuierende Anschwellung von bis Faustgrösse und darüber an der innern Seite zwischen Tibia einerseits, sowie Sprungbein und Achillessehne anderseits. Sie wölbt sich zwischen der letztern und der Tibia nach aussen, wodurch eine etwas kleinere, konfluierende, mehr rundliche Anschwellung auf der äussern Seite zwischen Sprungbein und der Achillessehne entsteht. Weiter tritt eine Anschwellung an der hintern innern Fläche des Sprunggelenkes, am Übergang in den Mittelfuss als längliche, nicht scharf begrenzte Erhebung hervor, welche, von der Seite gesehen, die hintere gerade Begrenzungslinie des Gelenkes in eine flachgewölbte abändert. Die Fluktuation ist undeutlich. Ödematöse Schwellung kann in grosser Ausdehnung vorhanden sein. Das Allgemeinbefinden ist mehr oder weniger getrübt [B r e t s c h n e i d e r (15)].

Ganz selten ist die metastatische Entzündung der Bursa des Musc. tibialis anter. [B o n g e r t (12), S i e d a m g r o t z k y (89)].

An der Spatstelle entsteht eine undeutlich fluktuierende, sehr schmerzhaftige Anschwellung, die etwas verschwommen schräg über die innere Sprunggelenksfläche nach hinten verläuft. Die dadurch bedingte Lahmheit ist ganz bedeutend. Die Gliedmasse wird nur mit der Zehe gestützt.

An der fluktuierenden Anschwellung kann nach B o n g e r t (12) ein derber, druckempfindlicher Vorsprung entstehen, der später verknöchert, schmerzlos wird und die Lahmheit zum Schwinden bringt (Spatbildung).

## 2. E i g e n e B e o b a c h t u n g e n .

Während längerer Zeit sind sämtliche Fälle von Sehnenscheiden-Metastasen, die bei den Pferden der eidg. Regieanstalt vorkamen, sowie die Fälle des Kavallerie-Remontendepot Bern und diejenigen aus dessen Filiale im „Sand“ genau verfolgt und die klinischen Symptome zu Protokoll genommen worden. Von diesen Fällen sollen hier einige typische aufgeführt werden.

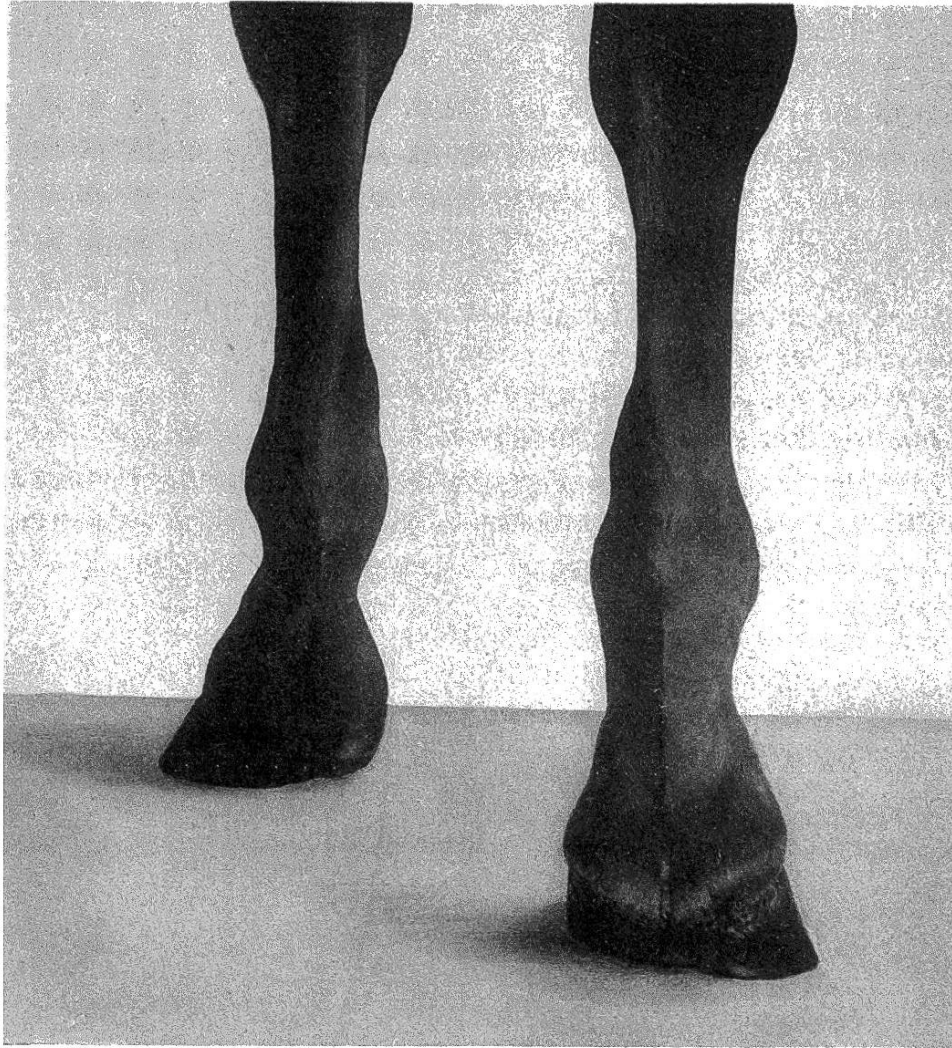


Fig. 1. Akute Entzündung und Anfüllung der untern Sehnenscheide der Beuger vorn beidseitig, hauptsächlich oberhalb des Fesselgelenkes.

*Fall 1.*

Artillerie - Bundespferd 4 B 09 (Inländer).

Dasselbe litt vom 28. Oktober bis 15. November 1909 an Pneumonie rechts. Am 18. November trat plötzlich Hinken vorn links ein unter folgenden Begleitsymptomen: Das Allgemeinbefinden ist normal. Die linke Vordergliedmasse wird in der Ruhe vor- und seitwärts gestellt. Fessel- und Karpalgelenk sind gebeugt. Im Schritt zeigt sich unvollständiges Durchtreten mit schnellem Abrollen der Gliedmasse. Im Trab besteht eine mittelgradige Stützbeinlahmheit.

Die Sehnenscheide der Beuger über dem Fesselgelenk ist angeschwollen, vermehrt warm und äusserst schmerzhaft beim leisesten Berühren. Die Füllung derselben macht sich lateral und medial als scharf begrenzte, unter starker Spannung stehende, gallenähnliche Gebilde handbreit über dem Fesselgelenk geltend. (Fig. 1.) Von der Seite gesehen überragt die Anfüllung die Kontur der Kronbeinbeugesehne. Unterhalb des Fesselgelenkes ist die Sehnenscheide leicht vermehrt druckempfindlich, jedoch nicht ausgedehnt.

Diagnose: Metastatische Entzündung der untern Sehnenscheide des Kron- und Hufbeinbeugers vorn links.

Behandlung: Scharfe Friktion mit Ungt. Méré.\*) Der Verlauf ist ein günstiger. Unter allmählichem Zurückgehen der Anschwellung und Schwinden der Lahmheit kann das Pferd am 29. Januar 1910 als vollständig geheilt aus der Behandlung entlassen werden.

*Fall 2.*

Regiepferd R 241 „Tilia“ (Irländer) erkrankte am 14. November 1908 an hochgradiger Pleuropneumonie beidseitig mit Heilung am 30. Dezember. Am 1. März 1909 zeigte dasselbe folgendes Krankheitsbild: Das Allgemeinbefinden ist normal. Die rechte Vordergliedmasse wird vor- und seitwärts gestellt, unter starker Beugung des Karpalgelenkes. Das Aufstützen des Hufes erfolgt nur mit der Zehe. Schon im Schritt zeigt sich eine intensive Lahmheit vorn rechts. Der Karpus bleibt dabei halb gebeugt, der Schritt ist nach hinten stark verkürzt. Im Trab macht sich hochgradige Lahmheit geltend,

\*) Die sogen. rote Mérésalbe ist ein französisches Präparat des Apothekers P. Méré, in Anwendung und Wirkung gleich der roten Jodquecksilbersalbe.

wobei die Gliedmasse nur nachgezogen wird. Die Karpalbogen-sehnenscheide des Kron- und Hufbeinbeugers ist ohne deutliche Begrenzung ziemlich stark angeschwollen, vermehrt warm, bei Druck schmerzhaft, besonders in der Gelenksbeuge.

**Diagnose:** Tendovaginitis der Karpal-bogensehnenscheide des Kron- und Hufbeinbeugers rechts.

**Behandlung:** Friktion mit Ester-Dermasan.\*) Nach zwei Tagen entsteht eine starke ödematöse, subkutane Anschwellung, namentlich auf der Beugefläche bis zur Mitte des Vorarms und derjenigen des Metakarpus, die jedoch nach weiteren zwei Tagen wieder verschwunden ist. Der Krankheitsverlauf ist günstig. Am 26. März kann das Pferd als geheilt betrachtet werden. Nicht die geringste klinisch nachweisbare Veränderung ist zurückgeblieben. Der Gang ist vollständig frei.

Am 15. Mai tritt plötzlich über Nacht bei normalem Allgemeinbefinden eine schon im Schritt deutliche **L a h m h e i t** hinten links, mit Plantarflexion des Fesselgelenkes und Zehenbelastung auf. Im Trabe besteht mittelgradige Stützbeinlahmheit mit nach hinten verkürztem Schritt und unvollständigem Durchtreten.

Die Sehnscheide der Beuger über dem Fesselgelenk ist vermehrt warm, bei Palpation schmerzhaft. Die Füllung derselben ist geringgradig. Nur oberhalb des Fesselgelenkes machen sich innen und aussen Vorwölbungen in Form von kleinen, flachen Gallen geltend. Subkutanes Ödem ist nachweisbar bis über die Mitte des Metatarsus.

**Diagnose:** Entzündung der untern Seh-nenscheide der Beuger hinten links.

Da das Pferd zu keiner wesentlichen Arbeitsleistung veranlasst worden war, sind wohl beide Sehnscheidenprozesse als metastatische zu betrachten.

**Behandlung:** Priessnitz'sche Umschläge, nachher Einreibung von Ester-Dermasan und Watteverband.

Nach 13 Tagen ist die Lahmheit vollständig gehoben. Die Gallen sind verschwunden. Am 17. November 1909 musste das Pferd wegen Fraktur des linken Radius geschlachtet werden. Der Fall wird im pathologisch-histologischen Teil verwertet.

---

\*) Ester-Dermasan ist überfettete Seifencrème mit 12<sup>0</sup>/<sub>0</sub> Salicylsäure und 12<sup>0</sup>/<sub>0</sub> Salicylsäure-Estern; deutsches Fabrikat.

*Fall 3.*

Regiepferd R 569 „Pandora“ (Landespferd).

Dieses Pferd litt vom 3. März bis 17. April 1907 an Pneumonie beidseitig. Am 1. Mai gleichen Jahres, also nach 14 Tagen, ist der Gang vorn beidseitig gespannt. Besonders das Wenden auf linke Hand scheint starken Schmerz zu verursachen. Beide Vordergliedmassen sind bei dieser Bewegung kniehängig; die rechte zeigt vollständiges Durchtreten, die linke indessen nur Zehenbelastung und starke Volarflexion des Fesselgelenkes. Im Trab geht das Tier sehr kurz und stolpert häufig vorn links. Die Körpertemperatur ist auf 38,8° C. und die Pulszahl auf 52 pro Minute erhöht.

Die untere Sehnenscheide der Beuger vorn links ist prall gefüllt. Die Anfüllung ist medial und lateral über dem Fesselgelenk in Form von hühnereigrossen, deutlich abgegrenzten, unter starker Spannung stehenden Vorwölbungen sichtbar. Dieselben sind bei Palpation äusserst schmerzhaft, wobei das Pferd unter Stöhnen in die Höhe steigt.

Vorn rechts ist die in Frage stehende Sehnenscheide ganz wenig vermehrt angefüllt. Über dem Fesselgelenk ist nur eine kleine, abgeflachte, schmerzhaftige Galle innen und aussen wahrnehmbar.

Diagnose: Metastatische Entzündung der untern Sehnenscheiden der Beuger vorn beidseitig, besonders links.

Behandlung: Scharfe Friktion mit Ungt. Méré, später Applikation des horizontalen Strichfeuers beidseitig.

Am 9. Juli 1907 ist die Sehnenscheide vorn rechts wieder vollständig normal, ohne Verdickung und Gallenbildung. Links sind noch zwei ovale, nicht druckempfindliche Gallen über dem Fesselgelenk vorhanden. Eigentliche Lahmheit besteht nicht mehr. Mit etwas gerader Fesselstellung kann das Pferd wieder in Arbeit genommen werden. Am 16. Oktober daraufhin zeigte sich neuerdings starke Lahmheit vorn links. Das Pferd weist als Ursache derselben bei steiler Fesselstellung wieder schmerzhaftige Sehnenscheidengallen über dem Fesselgelenke und in deren Bereich zudem schmerzhaftige Verdickung der Hufbeinbeugesehne auf. Die Kronbeinbeugesehne erscheint normal.

Diagnose: Rezidive metastatische untere Tendovaginitis vorn links mit lokaler Entzündung der Hufbeinbeugesehne.

**B e h a n d l u n g:** Warme Berieselung und nasse Bandagen. Nach drei Wochen ist die Lahmheit wieder vollständig verschwunden, die Verdickungen der Sehnenscheide und des Hufbeinbeugers bleiben jedoch bestehen.

Nun folgen bis zum Dezember 1909 — also während mehr als zwei Jahren — zahlreiche, mehr oder weniger lang andauernde Rezidive der in Frage stehenden Affektion vorn links. Behandlung: Wärme, scharfe Friktionen und wiederholtes Strichfeuer.

Am 4. Dezember 1909 wurde folgender Befund aufgenommen:

Das Pferd lahmt wieder sehr stark vorn links. Schon im Schritt bemerkt man vermindertes Durchtreten und rasches Entlasten der Gliedmasse. Das Wenden in der Volte links löst starkes Hinken aus. Fessel- und Mittelfußgegend sind vermehrt warm, leicht subkutan infiltriert. Die untere Sehnenscheide der Beuger ist bei der Betrachtung von vorn und hinten in ihren obern Partien prall gefüllt. Auch von der Seite ist eine starke Vorwölbung in Form von Wadenbildung sichtbar. (Fig. 2 rechts.) Die Sehnenscheiden-Wandung fühlt sich stark verdickt an; die Hufbeinbeugesehne ist im untern Drittel voluminöser als normal. Bei der Palpation sind die Sehnenscheide und die genannte Sehne stark vermehrt empfindlich. Man hat dabei das Gefühl, als ob derbe, bewegliche Massen unter den Fingern weggleiten würden. Der Kronbeinbeuger ist frei von Veränderungen. Vorn rechts sind die Veränderungen bedeutend geringgradiger. (Fig. 2 links.)

**Diagnose:** Chronische, metastatische untere Tendovaginitis vorn beidseitig, besonders links, lokale Tendinitis des Hufbeinbeugers links.

Am 13. Dezember 1909 wird das Pferd wegen Unheilbarkeit des Leidens geschlachtet (vide pathologisch-histologischer Teil).

#### *Fall 4.*

**Regiepferd R. 736 „Szennes“ (Ungar).**

Dieses Pferd litt seit 14. Januar 1907 an hochgradiger exsudativer Pleuritis beidseitig.

Am 23. Tage der Krankheit, im Konvaleszenzstadium (leichte Dämpfungen sind noch beidseitig vorhanden) zeigen sich folgende Erscheinungen: Das Allgemeinbefinden ist durch Steigerung der Körpertemperatur (39° C.) und Pulsvermehrung neuerdings getrübt, die Fresslust sistiert.

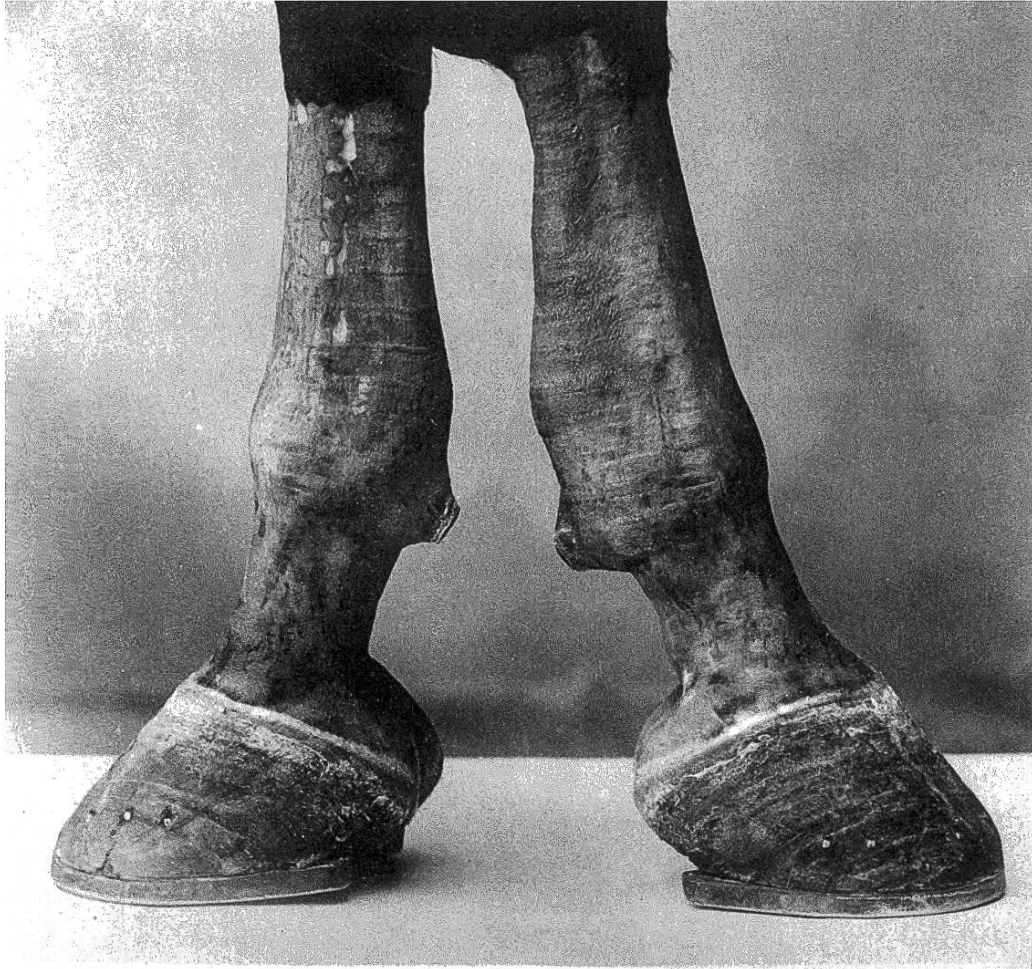

Fig. 2. Vordergliedmassen mit beidseitiger Verdickung der untern Sehnenscheide der Beuger. Wadenförmige, volare Vorwölbung besonders rechts. Anfüllung der Sehnenscheidenpartie in der Fesselbeuge rechts. Die rasierte Haut zeigt Strichfeuernarben.

Die rechte Vordergliedmasse wird unter starker Volarflexion des Fesselgelenkes nach vorne und seitwärts gestellt. Die Belastung erfolgt nur mit der Zehe. Im Schritt zeigt sich unvollständiges Durchtreten und schnelles, zuckendes Entlasten. Weiter konstatiert man hochgradige Trablähmheit nur unter Zehenbelastung und Nachschleppen der Gliedmasse. Zeitweilig wird letztere frei getragen. Die untere Sehnenscheide der Beuger ist stark angeschwollen, schmerzhaft und vermehrt warm. Die Füllung derselben ist besonders über dem Fesselgelenke ausgesprochen und verursacht starke Spannung. In der Umgebung besteht geringgradige subkutane, ödematöse Infiltration.

Diagnose: Metastatische Tendovaginitis der untern Sehnenscheide der Beuger vorn rechts.

Behandlung: Einreibung von 50 % Methyl-Salicylsalbe und Watteverband, später scharfe Friktion mit Ungt. Méré.

Am 1. April 1907 kommt das Pferd als Rekonvaleszent der Brustseuche mit etwas gespanntem Gang vorn rechts und verdickter, bei Palpation noch vermehrt empfindlicher unterer Sehnenscheide der Beuger auf die Weide.

Am 22. Mai daraufhin zeigt sich bei normalem Allgemeinbefinden wieder deutliche Lahmheit vorn rechts, mit schmerzhafter Verdickung der genannten Sehnenscheide, also ein Rezidiv, das durch scharfe Friktion mit Ungt. Méré am 18. Juli wieder vollständig geheilt ist.

Am 6. Dezember 1908, 506 Tage nach dieser Heilung, zeigt das Pferd neuerdings gestörtes Allgemeinbefinden, bestehend in Erhöhung der Körpertemperatur ( $39^{\circ}$  C.), Vermehrung der Pulsfrequenz (60), Aufregung und verminderter Fresslust. Dabei besteht eine hochgradige Lahmheit vorn rechts. Die Gliedmasse wird gar nicht belastet; es scheint, als ob eine totale Lähmung derselben vorhanden wäre. Die Zehenwand des Hufes bildet die Unterstützungsfläche der Gliedmasse. Schon im Schritt wird dieselbe förmlich nachgeschleppt. Im Trab hüpfte das Pferd auf drei Beinen und weicht dabei nach links aus.

Die Sehnenscheide des Kron- und Hufbeinbeugers am Karpus ist prall gefüllt und bildet drei typische Vorwölbungen. Eine apfelgrosse macht sich über dem Karpalgelenk aussen, zwischen der Sehne des Musc. extensor digit. lat. und derjenigen des Musc. extensor carpi ulnaris, ferner eine bereits



so grosse, etwas abgeflachte auf der innern Seite zwischen der Speiche und der Sehne des *Musc. flexor carpi radialis* einerseits und der Sehne des *Musc. flexor carpi ulnaris* anderseits, sowie eine dritte am untern Ende der Sehnenscheide im proximalen Metakarpalgebiete innen und aussen geltend. Die Sehnenscheidenwand fühlt sich verdickt an und ist äusserst schmerzhaft bei Pression, besonders in der Karpalbeuge.

Diagnose: Metastatische Entzündung der Karpalbogensehnenscheide rechts.

Behandlung: Scharfe Friktion mit Ungt. Méré.

Am 20. Januar 1909 ist die Lahmheit vollständig gehoben, der Gang frei und ergiebig. Die klinisch nachweisbaren Veränderungen der Sehnenscheide sind vollständig zurückgegangen und das Pferd kommt wieder zur Arbeit.

Schon nach 10 Tagen zeigt sich neuerdings gestörtes Allgemeinbefinden bei 38,8° C. Rektaltemperatur und eine hochgradige Lahmheit hinten rechts. Die Gliedmasse wird gar nicht belastet, sie ist gebeugt in allen Gelenken, besonders das Fesselgelenk zeigt starke Plantarflexion. Die Zehenwand des Hufes bildet die Unterstützungsfläche. Im Schritt wird die Gliedmasse nur mit der Hufspitze gestützt. Im Trab erfolgt förmliches Nachschleppen derselben, unter starker Senkung der Kruppe. Dabei wird die Nachhand nicht geradlinig, sondern in schiefer Haltung vorgeführt; die rechte Hintergliedmasse deckt sich mit der linken vordern.

Als Lahmheitsursache wird eine schmerzhaft, vermehrt warme, nicht scharf begrenzte Anschwellung von Tellergrösse am Hüftgelenk, im Gebiete des Trochanter medius konstatiert. Bei Palpation derselben spürt man sog. Schneeballknirschen.

Diagnose: Metastatische Bursitis trochanterica rechts.

Behandlung: Einreibung von Ester-Dermasan. Der Verlauf ist günstig. Die Schwellung geht allmählich zurück, unter nachlassender Schmerzhaftigkeit.

Am 26. März ist die Lahmheit gänzlich verschwunden.

Seitdem wurde das Pferd nie mehr von Rezidiven oder weitem Metastasen befallen. Es steht auch gegenwärtig noch in diensttauglichem Zustande in der Regieanstalt.

#### Fall 5.

Regiepferd R. 976 „Bernina“ (Irländer).

Dieses Pferd litt seit 25. April 1909 an hochgradiger, exsu-

dativer Pleuritis beidseitig, wobei durch Thoracocentese za. 20 Liter sero-fibrinöses Exsudat entleert wurde.

Am 10. Juli daraufhin — im Rekonvaleszenzstadium — begann das Tier die linke Vordergliedmasse vorzustellen, ohne zu lahmen und zeigte tags darauf starke Volarflexion des Fesselgelenkes.

Am 12. Juli ist das Allgemeinbefinden getrübt. Ein Fieberanfall erhöht die Körpertemperatur auf  $39,5^{\circ}$  C., der Puls steigt auf 66 pro Minute. Die Atmung ist vermehrt; zudem beobachtet man Schweissausbruch und aufgehobene Fresslust. Das Pferd liegt fast die ganze Zeit am Boden ausgestreckt. Die linke Vordergliedmasse wird im Stande der Ruhe unter den Leib gestellt, mit starker Beugung im Karpalgelenk und Senken der Schulter. Im Schritt beobachtet man Zehenbelastung, im Trab hochgradige Hangbeinlahmheit mit Abladen und Nachschleppen der Gliedmasse. Das Pferd hüpfte förmlich auf drei Beinen. Am linken Schultergelenk ist eine undeutlich begrenzte, vermehrt warme und bei Palpation schmerzhaft Anschwellung von Tellergrösse nachweisbar. Seitliche Pression des *Musc. biceps brachii* am Schultergelenk löst Schmerz aus.

Diagnose: Metastase nach der Bursa intertubercularis links.

Behandlung: Einreibung von Ester-Dermasan, innerlich Verabreichung von Natrium salicylicum und Laxantien.

Schon nach zwölf Tagen ist das Pferd vollständig geheilt, die linke Buggelenks-Schwellung total verschwunden, ebenso die Lahmheit. Der Gang ist frei und ausgiebig. Das Pferd kommt auf die Weide.

Am 10. September 1909 zeigen sich die ganz gleichen Symptome an der rechten Vordergliedmasse, auch mit gestörtem Allgemeinbefinden.

Diagnose: Metastatische Bursitis intertubercularis rechts.

Behandlung: Einreibung von Ester-Dermasan. Vollständige Heilung erfolgt in 14 Tagen.

Am 7. Dezember gleichen Jahres tritt wiederum gestörtes Allgemeinbefinden ein mit Schweissausbruch, Erhöhung der Körpertemperatur ( $39^{\circ}$ ) und Vermehrung der Pulsfrequenz (54). Das Pferd liegt am Boden, stöhnt und ist fast nicht zum Aufstehen zu bringen.

Die linke Hintergliedmasse wird im Stande der Ruhe nur mit der Zehe belastet. Alle Gelenke sind stark gebeugt, besonders

das Fesselgelenk. Die Kruppe ist gesenkt. Bei hochgradiger Trablähmheit wird die Gliedmasse förmlich nachgeschleppt.

Am linken Hüftgelenk besteht im Gebiete des Trochanter medius eine empfindliche, vermehrt warme, un- deutlich begrenzte Anschwellung von doppelt Handteller- grösse, an welcher durch Palpation und Hin- und Herbewegen der Gliedmasse Schmerz ausgelöst werden kann, unter einem eigentümlichen Geräusch, dem sog. Schnellballknirschen.

Diagnose: Metastat. Entzündung der Bursa trochanterica links.

Behandlung: Einreibung von Ester-Dermasan. Hei- lung erfolgt in elf Tagen.

Nach weitem sieben Tagen können vorn links die nämlichen Symptome konstatiert werden wie am 12. Juli, mit Schweiss- ausbruch und Erhöhung der Körpertemperatur (38,9° C.).

Diagnose: Rezidive metastatische Ent- zündung der Bursa intertubercularis links.

Behandlung: Einreibung von Ester-Dermasan. Die vollständige Heilung erfolgt in 16 Tagen.

Seit diesem Zeitpunkt sind keine neuen Sehnenscheiden- Erkrankungen mehr aufgetreten.

### Fall 6.

Kavallerie-Remonte 13 + 09 „Amorce“ (Irländer).

Dieses Pferd litt vom 8. bis 19. März 1909 in der Filiale Schön- bühl an geringgradiger Brustseuche und in der unmittelbaren Folge an Metastase nach der untern Sehnens- cheide der Beuger vorn rechts mit starker Lahmheit und erheblicher Schwellung.

Heilung am 30. April 1909.

Am 10. Juni 1909 tritt dann bei normalem Allgemein- befinden Hinken hinten links ein. Im Stande der Ruhe wird die linke Hintergliedmasse unter Öffnung des Sprung- gelenkes unter den Leib gestellt mit Zehenbelastung und Plantar- flexion des Fesselgelenkes. Im Trab besteht mittelgradige, ge- mischte Lahmheit.

Während das Pferd nur mit der Zehe belastet, wird gleich- zeitig das Sprunggelenk nicht gebeugt und somit die Gliedmasse steif und schleppend vorgeführt.

Die Sehnenscheide des dicken Astes des Hufbeinbeugers am

Sprunggelenk (Musc. flexor halluc. long.) ist prall angefüllt und lässt drei deutliche, fluktuierende Anschwellungen erkennen, nämlich eine faustgrosse, mehr länglich-runde an der Innenseite zwischen Tibia einerseits und Sprungbein und Achillessehne andererseits, eine kleinere, mehr rundliche auf der äussern Seite zwischen Tibia, Sprungbein und Achillessehne, und endlich eine nussgrosse direkt unter dem Sprunggelenk am obern Ende des Metatarsus plantar. Alle drei Anschwellungen sind vermehrt warm und schmerzhaft bei Palpation.

**Diagnose:** Metastatische Entzündung der Sehnenscheide des Musc. flexor halluc. long. links.

**Behandlung:** Scharfe Friktion mit Ungt. hydrarg. bijod. rubr.; später Applikation eines schiefen Parallelfuers zu beiden Seiten der Achillessehne.

Am 27. August 1909 ist die Lahmheit vollständig verschwunden, die Gallenbildung wesentlich zurückgegangen. Das Pferd kommt zur Arbeit.

Am 7. Dezember 1909 zeigt sich wiederum bei normalem Allgemeinbefinden Vorstellen der rechten Vordergliedmasse mit Volarflexion und lockerer Stellung im Karpus. Im Schritt wird die Gliedmasse steif vorgeführt und nicht vom Boden abgehoben. Im Trab beobachtet man starke Lahmheit, mit Nachziehen der Gliedmasse, stark verkürztem Schritt nach vorn und häufigem Stolpern.

Die untere Sehnenscheide der Beuger fühlt sich verdickt an, ist schmerzhaft, prall angefüllt, jedoch ohne grosse Spannung. Auch volar besteht fluktuierende, schmerzhaftige Anschwellung derselben, über und unter dem Fesselgelenk. Subkutane, ödematöse Infiltration der Sehnenscheidengegend ist in geringem Grade vorhanden.

**Diagnose:** Rezidive metastatische Entzündung der untern Sehnenscheide der Beuger vorn rechts.

**Behandlung:** Einreibung von Ester-Dermasan und Watteverband; später scharfe Friktion mit Ungt. hydrarg. bijod. rubr.

Am 4. Februar 1910 ist die Lahmheit vollständig gehoben, die Gallen sind zurückgegangen; es bleibt eine leichte, unempfindliche Verdickung der Sehnenscheide zurück.

## Zusammenfassung der klinischen Symptome betreffend die Sehnenscheiden-Metastasen.

Die metastatischen Sehnenscheidenentzündungen treten entweder nur als lokale Veränderungen an den betreffenden Gliedmassen, oder dann in Begleitung von gestörtem Allgemeinbefinden auf. Die Allgemeinsymptome bestehen in Steigerung der Körpertemperatur, Vermehrung der Pulsfrequenz, Schweissausbruch, vermindertem Appetit und häufigem Liegen und Stöhnen beim Aufstehen.

Dazu macht sich meist scheinbar plötzlich aufgetretene, hochgradige Lahmheit geltend. Der aufmerksame Beobachter kann indessen häufig sehen, wie Pferde, die an Brusterkrankungen laborieren, beginnen einen Fuss vorzustellen, zu entlasten und behutsam wieder abzustellen, ohne dass vorderhand weitere positive Symptome oder Lahmheit zu finden wären. Kurze Zeit darauf, vielleicht schon am folgenden Tage, ist dann plötzlich eine derartige Lahmheit vorhanden, dass die Tiere die betreffende Gliedmasse gar nicht mehr belasten und nur unter Hüpfen den Platz wechseln. Ähnlich kann man beobachten, dass Remonten, die schon längst von der Brustseuche geheilt sind und in Arbeit stehen, an einem Tag eine Gliedmasse bloss schonen, um dann am darauffolgenden hochgradige Lahmheit aufzuweisen, als Folge von ausgesprochenen Sehnenscheidenveränderungen.

Im Stande der Ruhe wird die kranke Gliedmasse gewöhnlich entlastet, vor-, seitwärts, oder auch unter den Leib gestellt. Das Durchtreten im Fesselgelenk wird vermieden, der Beuge-Sehnenapparat entspannt, unter Knochenbelastung und unsicherer, zitternder Haltung der Gliedmasse. Bei hochgradiger Entzündung und namentlich in Fällen von Metastasen nach der Karpalbogen-sehnenscheide ist die Gliedmasse zudem stark kniehängig.

Infolge der grossen Schmerzhaftigkeit sind die Pferde

schon im Schritt lahm und bewegen sich ungern. Auch dem Vorführen im Trab widersetzen sie sich gewöhnlich und hüpfen dabei oft nur auf drei Beinen. Sowohl im Schritt als auch im Trabe ist der Gang unsicher, die Tiere stolpern häufig, oder stürzen sogar auf die Vorderkniee. Beim Ergriffensein beider untern Sehnenscheiden der Beuger vorn ist der Gang gespannt, ähnlich wie bei beidseitiger Podotrochilitis. Häufiges Stolpern fehlt in solchen Fällen nie.

Die Bewegungsstörung macht sich als Stütz- oder Hangbeinlahmheit geltend, je nach der Lage der betroffenen Sehnenscheide. Sie ist auffälliger im Stützmoment in Fällen von Metastasen nach den untern Sehnenscheiden der Beuger, während sie mehr eine Hangbeinlahmheit darstellt bei Bursitis intertubercularis und Bursitis trochanterica mit Senken der Schulter resp. Kruppe. Vielfach jedoch ist die Lahmheit eine gemischte. In ausgesprochener Weise trifft dies bei den Karpalbogen-Sehnenscheidenentzündungen zu, wobei die Gliedmasse ganz steif vorgeführt wird.

Örtlich haben alle Metastasen als klinisches Symptom eine vermehrt warme, schmerzhaft angelegte Anschwellung der in Betracht kommenden Sehnenscheide gemeinsam. Je nach dem Grade der Füllung entstehen nuss- bis faustgrosse, ovale oder rundliche Hervorwölbungen an den ausdehnungsfähigen Abschnitten der Sehnenscheiden. Dieselben stellen gallenähnliche Gebilde dar, die unter mehr oder weniger starker Spannung stehen.

Bei den untern Sehnenscheiden der Beuger sind es hauptsächlich ihre über dem Fesselgelenke gelegenen Abschnitte, die medial und lateral je eine nuss- bis hühner-eigrosse Hervorwölbung bilden. Dieselben befinden sich zirka handbreit über dem Fesselgelenke. (Fig. 1.) Ist die Füllung eine intensive, so treten auch die unterhalb des Fesselgelenkes gelegenen Sehnenscheidenpartien in Span-

nung. Bei ganz praller Füllung kann über dem Sporn eine Vorwölbung der sonst geraden Seitenkonturlinie entstehen. (Fig. 2.)

Die Karpalbogen-Sehnenscheidenentzündung verursacht meist drei typische Anschwellungen. So sehen wir eine solche länglich-runde bis faustgrosse auf der äussern Seite oberhalb des Akzessoriums, zwischen der Sehne des *Musc. extensor carpi ulnaris* und derjenigen des *Musc. ext. dig. lat.* Eine zweite, kleinere und weniger prononcierte befindet sich auf der innern Seite auf der gleichen Höhe zwischen Radius und der Sehne des *Musc. flex. carpi radialis* einerseits und der Sehne des *Musc. flexor carpi ulnaris* andererseits und endlich eine dritte, kleine, flachgedrückte am untern Ende der Sehnenscheide, im proximalen Drittel des Metakarpus.

Auch bei Erkrankung der Sehnenscheide des dicken Astes des Hufbeinbeugers am Sprunggelenk (*Musc. flexor halluc. long.*) sind die Anschwellungen charakteristisch. Eine bis faustgrosse, länglich-runde konstatiert man auf der innern Seite zwischen Tibia einerseits, sowie Fersenbein und Achillessehne andererseits, ferner eine zweite kleinere, mehr rundliche, auf der äussern Seite zwischen Tibia, Fersenbein und Achillessehne; eine dritte bildet sich plantar am untern Ende der Sehnenscheide, am Übergange des Sprunggelenks in den Metatarsus.

In Fällen von metastatischen Entzündungen sowohl der *Bursa intertubercularis*, wie auch der *Bursa trochanterica* ist infolge der Bedeckung mit Muskelmassen keine Fluktuation zu konstatieren. Es besteht dort eine vermehrt warme, bis tellergrosse, flache, undeutlich abgegrenzte Anschwellung am Bug- resp. Hüftgelenk, die bei Palpation ein eigentümliches Gefühl und Geräusch unter der Hand, das sog. Schneeballknirschen, verursacht.

Bei gebeugten Gliedmassen lässt sich der Inhalt durch

Pression, besonders in der untern Sehnenscheide der Beuger verschoben.

Endlich weisen die heftigeren Entzündungen fast regelmässig am Anfang im Bereiche und in der Umgebung der betr. Sehnenscheide eine entzündliche, ödematöse Infiltration des benachbarten Gewebes auf, wodurch die scharf begrenzten, fluktuierenden Anschwellungen etwas verschwommen erscheinen. Dieselbe kann bedeutend sein, wie z. B. bei Karpalbogen-Sehnenscheidenentzündungen.

## II. Metastasen nach den Augen.

### 1. Spezielle Historik.

Wie die Metastasen nach den Sehnenscheiden, so treten auch diejenigen nach dem Uvealtraktus im allgemeinen plötzlich ein. Die Symptome sind diejenigen der Iritis, Cyklitis und Chorioiditis. Sie decken sich daher in akuten Stadien oft mit denjenigen der periodischen Augenentzündung und werden folgendermassen geschildert: Es besteht Tränenfluss und Lichtscheu. Die Konjunktiven sind gerötet und infiltriert. Die Pupille ist geschlossen, die Iris matt und samtartig (A d a m (2), M e y e r (56), M ö l l e r (61), B l u m e n b e r g (10), M o u q u e t (62), F r i e d b e r g e r (24).

In der vordern Augenkammer bildet sich ein fibrinöses Exsudat von schleimiger Konsistenz und graugrüner, oder gelber Farbe. Es ist beweglich, je nach der Verschiebung des Auges. Nach andern Autoren (L e b l a n c (46), B o n g a r t z (11), A d a m (2) ist das Exsudat immer ein hämorrhagisches. Der Bluterguss kann manchmal sehr gross sein.

Infolge des starken Exsudates, der Pupillensperre und der Trübung der Cornea ist gewöhnlich vom Augenhintergrund nichts zu sehen. Beobachtet wurden von F r i e d b e r g e r (24) gelb-grüne Färbung des Augenhintergrundes, verschwommene Zeichnung der Chorioidea und undeutliche, blasse Gefässe an der Sehnervenscheibe.

### 2. Eigene Beobachtungen.

Seit einigen Jahren wurden neben den metastatischen Entzündungen der Sehnenscheiden auch diejenigen des



Uvealtraktus genau beobachtet und zu Protokoll genommen. Zwei derartige Fälle sollen hier näher beschrieben werden.

*Fall 1.*

Privatpferd der Brauerei Ue. Zürich III.  
(Freiberger Schlag).

Dieses Pferd wurde vom 21. Januar bis 14. Februar 1910 im Tierspital Z. wegen Druse behandelt.

Am 10. März wurde es neuerdings zur Untersuchung vorgeführt und dabei eine Pleuritis mit beidseitigem Erguss konstatiert. Die Körpertemperatur betrug  $38,7^{\circ}$  C., die Pulsfrequenz 50, die Zahl der Atemzüge 26 pro Minute.

Gleichzeitig konnten Veränderungen der Augen konstatiert werden. Die nähere Untersuchung derselben ergab folgendes Resultat: Beidseitig Lichtscheu und geringe, wässerig-schleimige Tränensekretion. Die Konjunktiven sind mittelgradig gerötet, nicht gequollen, die Cornea klar, glänzend, ohne Verletzungen. In der vordern Augenkammer befindet sich beiderseits ein undurchsichtiger, hellgrauer Erguss. Er ist horizontal abgegrenzt und ändert seine Lage bei jeder Bewegung des Auges. Ein Fibrinnetz mit helleren Fäden ist im Exsudat deutlich sichtbar. Rechts reicht dasselbe bis an den untern Pupillarand, links bis zum obern Iris-Drittel. Die Pupille ist beidseitig bis auf eine Spalte von einem Millimeter verengert. Sie schliesst sich bei der Augenspiegeluntersuchung fast vollständig. Der Augenhintergrund ist infolgedessen kaum sichtbar.

Diagnose: Metastatische, sero-fibrinöse Irido-Chorioiditis beidseitig.

Behandlung: Atropinisierung 1:1000 und innerliche Verabreichung von Kalium jodat.

Schon am folgenden Tage ist bedeutend weniger Lichtscheu vorhanden. Die Lider sind beidseitig vollständig geöffnet, Erguss und Miosis wie bei der ersten Untersuchung.

Der Verlauf ist sehr günstig. Wie die Symptome der Brust-erkrankung, so verschwinden auch allmählich diejenigen der Augenentzündung. Der Erguss wird immer kleiner, klumpen-förmig und ist am 22. März vollständig resorbiert.

*Fall 2.*

Artillerie-Bundespferd 59 B 09 (Inländer).

Dieses Pferd litt vom 15. Juli bis 14. August 1909 an Pneumonie links. Am 20. August zeigte sich ein neuer Fieberanfall

mit 39,5 ° C. Rektaltemperatur, vermehrtem Puls, etwas verminderter Fresslust und allgemeiner Depression. Die nähere Untersuchung des Tieres ergab folgendes:

Von Seite der Brustorgane ist kein Rezidiv zu konstatieren.

Beide Lider sind halb geschlossen. In den innern Augewinkeln hat sich klebriges, schleimiges Sekret angesammelt. Die Konjunktiven sind stark gerötet, ohne Schwellung. Es besteht starker Tränenfluss. Die Cornea ist beidseitig wie rauchig angehaucht, mit eigentümlichem, petrolartigem Schimmer. Die perikorneale Gefässinjektion ist sehr ausgeprägt. In beiden vordern Augenkammern beobachtet man einen grauen, wolkenartigen Erguss, der horizontal abgegrenzt und verschiebbar ist, je nach der Bewegung des Auges. Er reicht bis zum untern Pupillarrande. Eingestreute Fibrinfetzen und Blutpartikelchen geben ihm ein netzartiges Aussehen. Die Iris ist von auffallend hellbrauner Farbe, matt, stellenweise gegen die Cornea vorgewölbt. Da die Pupillen beidseitig im Zustande der Miosis sich befinden, ist der Augenhintergrund mit dem Spiegel nicht zu überblicken.

**Diagnose:** Metastatische Irido-Choroiditis beidseitig.

**Behandlung:** Kompressen mit 1/2 ‰ warmer Sublimatlösung.

Am folgenden Tage ist die Lichtscheu noch grösser. Die Lider sind beidseitig fast ganz geschlossen. Die leichteste Berührung derselben verursacht heftige Abwehrbewegungen. Die Körpertemperatur beträgt noch 39 ° C. Der weitere Verlauf gestaltet sich nun ganz günstig. Der Tränenfluss wird allmählich geringer, die Cornea immer durchsichtiger. Der grünlich-gelb gewordene Erguss in den vordern Augenkammern erscheint nach und nach klumpenförmig und ist am 4. September vollständig resorbiert. Beide Augen sind nun wieder normal, ihr Hintergrund ist deutlich sichtbar.

### **Zusammenfassung der klinischen Symptome betreffend die Metastasen nach den Augen.**

Die gewöhnlich im Rekonvaleszenzstadium der Brustseuche auftretende Iritis oder Iridochoroiditis setzt meist plötzlich ein.

Das Allgemeinbefinden der Patienten kann dabei normal oder gestört sein. Man findet im letzteren Falle,

wie bei den Metastasen nach den Sehnenscheiden, Erhöhung der Körpertemperatur, Vermehrung der Pulsfrequenz und allgemeine Depression.

Als lokale Symptome treten bei gesenkter Kopfhaltung Lichtscheu, Tränenfluss, Schwellung der Augenlider, sowie vermehrte Druckempfindlichkeit des ganzen Auges ein. Die Conjunktiven sind gerötet. Die Kornea kann in leichtern Fällen ohne Veränderung sein, bei hochgradigen ist sie meistens getrübt. Die Trübung macht sich von der Endothelschicht aus geltend und nimmt gegen die Mitte der Cornea hin allmählich an Intensität ab. Dabei besteht an ihrem Rande ein dichtes Netz von feinen Gefässen, ein perikornealer Gefässkranz. In der vordern Augenkammer sieht man gewöhnlich einen sero-fibrinösen, grauen bis gelblichen, je nach der Bewegung des Auges sich verschiebenden Erguss, der eventuell anfänglich horizontal abgegrenzt ist. Er reicht häufig bis zum untern Pupillarrand und enthält Fibrinfetzen, sowie zuweilen auch Blut. Hypopyon oder reines Hyphaema konnte ich nie beobachten. Die Iris ist gewöhnlich blasser als normal, matt, gleich einem welken Blatt, ihre Zeichnung verschwommen. Durch das hinter ihr angesammelte Exsudat kann sie ganz oder stellenweise vorgewölbt sein; sie flottiert dann bei der Bewegung des Auges. Die Pupille ist meist spaltförmig geschlossen, reagiert jedoch gewöhnlich auf Lichteinwirkung noch. Durch die Traubenkörner wird sie oft in der Mitte ganz geschlossen und zeigt an beiden Enden schmale Ritzen. Die Spiegeluntersuchung wird dadurch äusserst erschwert. Der Augenhintergrund ist in leichten Fällen normal, bei Komplikationen mit Chorioiditis kann Glaskörpertrübung vorhanden sein.

(Fortsetzung folgt.)

---