

**Zeitschrift:** Schweizer Archiv für Tierheilkunde SAT : die Fachzeitschrift für Tierärztinnen und Tierärzte = Archives Suisses de Médecine Vétérinaire ASMV : la revue professionnelle des vétérinaires

**Herausgeber:** Gesellschaft Schweizer Tierärztinnen und Tierärzte

**Band:** 55 (1913)

**Heft:** 11

**Artikel:** Verheilte Femurfraktur bei einem argentinischen Ochsen

**Autor:** Buri, R.

**DOI:** <https://doi.org/10.5169/seals-593216>

### **Nutzungsbedingungen**

Die ETH-Bibliothek ist die Anbieterin der digitalisierten Zeitschriften. Sie besitzt keine Urheberrechte an den Zeitschriften und ist nicht verantwortlich für deren Inhalte. Die Rechte liegen in der Regel bei den Herausgebern beziehungsweise den externen Rechteinhabern. [Siehe Rechtliche Hinweise.](#)

### **Conditions d'utilisation**

L'ETH Library est le fournisseur des revues numérisées. Elle ne détient aucun droit d'auteur sur les revues et n'est pas responsable de leur contenu. En règle générale, les droits sont détenus par les éditeurs ou les détenteurs de droits externes. [Voir Informations légales.](#)

### **Terms of use**

The ETH Library is the provider of the digitised journals. It does not own any copyrights to the journals and is not responsible for their content. The rights usually lie with the publishers or the external rights holders. [See Legal notice.](#)

**Download PDF:** 04.02.2025

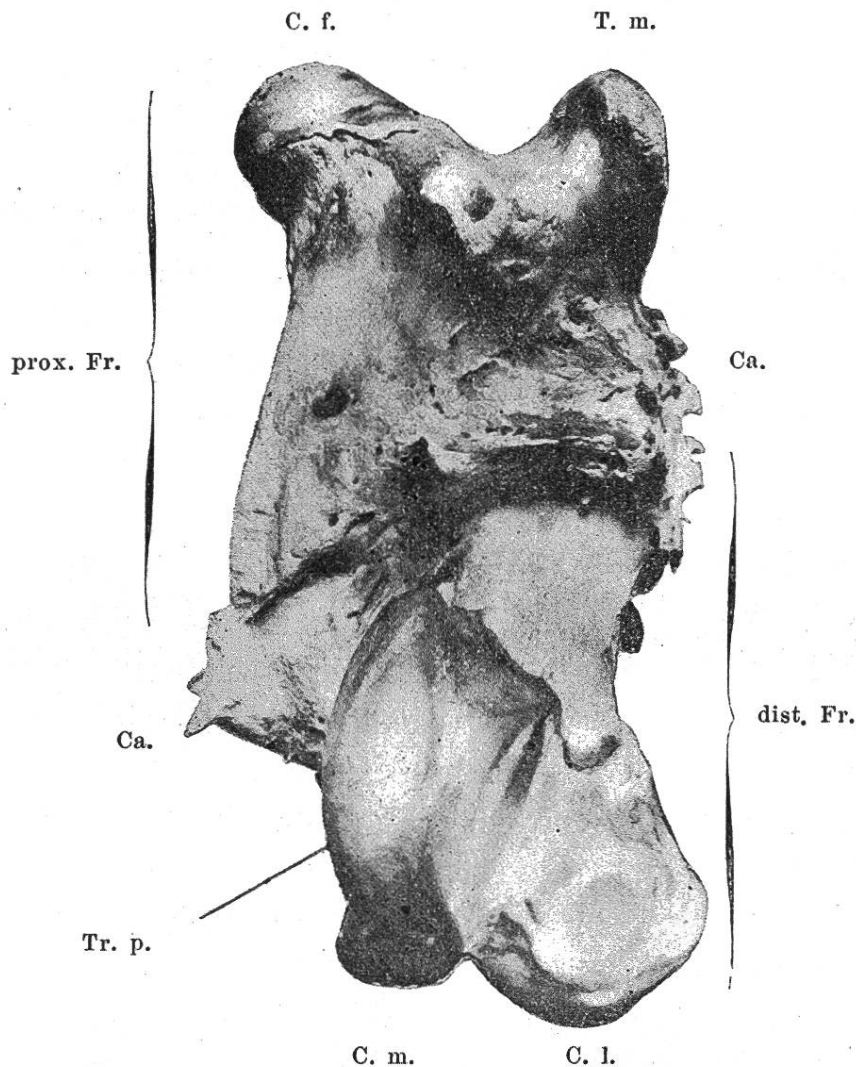
**ETH-Bibliothek Zürich, E-Periodica, <https://www.e-periodica.ch>**

aus den Sektionsprotokollen des Veterinärpathologischen Instituts meinen verbindlichsten Dank auszusprechen.

## Verheilte Femurfraktur bei einem argentinischen Ochsen.

Von Dr. Rud. Buri, Bern.

Bei der Zerteilung eines argentinischen Ochsenhinterviertels auf der Gefrierfleischverkaufsstelle in Bern kam der bizarre Oberschenkelknochen zum Vorschein, dessen Abbildung dieser Mitteilung beigelegt ist.



*Linkes frakturiertes Femur eines argentinischen Ochsen.*

(Ansicht der Craniaalseite;  $\frac{10}{37}$  der natürlichen Grösse.)

C. f. Caput femoris, T. m. Trochanter major, Tr. p. Trochlea patellaris, C. m. Condylus medialis, C. l. Condylus lateralis, Ca. Callus, prox. Fr. proximales Fragment, dist. Fr. distales Fragment.

Es handelt sich, wie die Figur deutlich erkennen lässt, um einen kompletten Querbruch der Diaphyse des linken Femurs mit sekundärer Dislokation der Fragmente unter Ausbildung einer reichlichen höckerigen und dornigen Kallusmasse.

Das ganze sehr gedrungene und klotzige Knochengebilde ist 32 cm lang und 15 cm breit, während der kranio-kandale Durchmesser an der dicksten Stelle, d. h. in der Mitte, 8 cm beträgt. Die approximative Längenbestimmung der einzelnen Fragmente ergibt für das distale 18 und für das proximale 20 cm. Das Femur war also ursprünglich ca. 38 cm lang.

Ausser einer *Dislocatio ad latus et ad longitudinem cum contractione*, wodurch das distale Fragment um ca. 6 cm lateral am proximalen emporgeschoben wurde, hat das erstere gegenüber dem letzteren durch kraniales Ausweichen seiner Epiphyse auch eine *Dislocatio ad axin* und schliesslich noch eine *Dislocatio ad peripheriam* erlitten; denn es ist mit seinem distalen Ende um  $30^{\circ}$  von der Richtung des proximalen Bruchstückes nach vorn abgewichen und bildet nun mit ihm einen kranial offenen Winkel von  $150^{\circ}$ , ausserdem ist es aber noch um  $25^{\circ}$  nach innen rotiert.

Die Verbindung der beiden noch ganz das normale Oberflächenrelief darbietenden Bruchstücke durch den besonders auf der Kaudalseite mächtig entwickelten Kallus ist eine ungemein feste und hat offenbar eine den Anforderungen des Nahrungserwerbes im freien Gelände genügende Funktionsfähigkeit der betroffenen Extremität gewährleistet; denn von Abmagerung war an dem Viertel nichts mehr zu bemerken; es erschien bloss etwas kürzer und dicker. Eine Untersuchung der Muskelverhältnisse war leider nicht ausführbar.

Unsere Bauern schreiten angesichts eines so schweren Traumas natürlich unverzüglich zur Notschlachtung, da

ein Heilversuch zu hohe Werte aufs Spiel setzen würde. Unter argentinischen Verhältnissen jedoch mag es öfter vorkommen, dass derart verletzte Tiere der *vis medicae naturae* überlassen bleiben, von deren Wirksamkeit das Vorgetragene jedenfalls ein glänzendes Beispiel darstellt.

Herrn Privatdozent Dr. H a n s R i c h t e r in B e r n, der die Herstellung der Photographie des Knochens gütigst übernommen hatte, sei an dieser Stelle der verbindlichste Dank ausgesprochen.

---

## Über Morbus maculosus equorum und seine Behandlung. \*)

Von Dr. F. H e i t z, Tierarzt in Reinach.

H u t y r a und M a r e c k charakterisieren den M o r - b u s m a c u l o s u s folgendermassen: „Die Blutfleckenkrankheit stellt eine m u t m a s s l i c h aus einer spezifischen Infektion hervorgehende, wesentlich auf septischer Bakterienintoxikation beruhende akute, nicht ansteckende Krankheit der Pferde dar, die vornehmlich durch umfangreiche, ödematöse Infiltrationen des subkutanen Bindegewebes und durch Blutungen daselbst, sowie in den Schleimhäuten und in den innern Organen gekennzeichnet sind.“

Mit diesem „mutmasslich“ wird darauf hingewiesen, dass die Ursachen noch unbekannt, unerforscht sind. Aus der Art und Weise des Auftretens scheint mit Bestimmtheit hervorzugehen, dass es sich um eine sekundäre Intoxikation bzw. Infektionskrankheit handelt. Sekundär deshalb, weil das Leiden in den meisten Fällen nachweisbar im Anschlusse an eine Infektionskrankheit oder eiternde

---

\*) Referat, gehalten am 9. Dezember 1911 in der Versammlung des Vereins bernischer Tierärzte in Bern.