

Zeitschrift: Schweizer Archiv für Tierheilkunde SAT : die Fachzeitschrift für Tierärztinnen und Tierärzte = Archives Suisses de Médecine Vétérinaire
ASMV : la revue professionnelle des vétérinaires

Band: 57 (1915)

Heft: 11

Artikel: Zwei Darmdivertikel bei einem Schweine

Autor: Neuenschwander, Hans

DOI: <https://doi.org/10.5169/seals-590904>

Nutzungsbedingungen

Die ETH-Bibliothek ist die Anbieterin der digitalisierten Zeitschriften. Sie besitzt keine Urheberrechte an den Zeitschriften und ist nicht verantwortlich für deren Inhalte. Die Rechte liegen in der Regel bei den Herausgebern beziehungsweise den externen Rechteinhabern. [Siehe Rechtliche Hinweise.](#)

Conditions d'utilisation

L'ETH Library est le fournisseur des revues numérisées. Elle ne détient aucun droit d'auteur sur les revues et n'est pas responsable de leur contenu. En règle générale, les droits sont détenus par les éditeurs ou les détenteurs de droits externes. [Voir Informations légales.](#)

Terms of use

The ETH Library is the provider of the digitised journals. It does not own any copyrights to the journals and is not responsible for their content. The rights usually lie with the publishers or the external rights holders. [See Legal notice.](#)

Download PDF: 06.10.2024

ETH-Bibliothek Zürich, E-Periodica, <https://www.e-periodica.ch>

Zwei Darmdivertikel bei einem Schweine.

(Aus der ambulatorischen Klinik der vet.-med. Fakultät in Bern.)

Von cand. med. vet. Hans Neuenschwander, II. Assistent, Bern.

In seinem vortrefflichen Lehrbuch der pathologischen Anatomie der Haustiere, 2. Band, S. 1, 1911, schreibt Prof. Th. Kitt über das Vorkommen von Divertikeln am Darne folgendes:

Das angeborene oder Meckelsche Divertikel entsteht durch das Bestehenbleiben des Nabelblasenganges, der zu embryonaler Zeit die Nabelblase mit dem Scheitel der embryonalen Darmschlinge verbindet. Man findet es am Hüftdarm an der dem Mesenterium gegenüberliegenden freien Seite in Form eines hohlen, zylindrischen oder sackförmigen blindgeschlossenen Beutels. Dieser besitzt alle dem Darmrohre eigenen Schichten und ein der Darmhöhle gleichwertiges Lumen. Er kommuniziert durch eine, seltener zwei Öffnungen mit dem Lumen des Ileum und ist mit Futterbrei angefüllt, der gewöhnlich etwas trockener ist als der normale Chymus des Hüftdarmes. Das Divertikel kann bis $\frac{1}{2}$ Meter lang werden und darum wie eine Verdoppelung des Darmes aussehen. Das Ende des Divertikels ist birnförmig erweitert oder läuft in einen bindegewebigen Stiel aus, der frei in der Bauchhöhle hängt oder sich bis in die Nabelgegend erstreckt und sich im Nabelstrang inseriert. Das Meckelsche Divertikel ist demnach eine Hemmungsmisbildung und kommt beim Pferd, Rind, Schwein und bei der Ziege vor.

Andrerseits können Darmdivertikel entstehen durch einseitigen abnormalen Druck, hervorgerufen durch Sand und Steine, welche im Ileum und im Colon einzelne Stellen der Darmwand herabziehen und hinausdrücken. Ihr Übergang in die Mutterpartie ist ein weiter und allmählicher. Man spricht in diesem Falle von einem Pulsionsdivertikel.

Endlich gibt es noch Schleimhautdivertikel als wallnuss- bis baumnussgrosse Ausbuchtungen, welche durch eine Spalte der Darmmuskellagen, meist der Ringmuskulatur, hinausgetreten sind; sie bestehen aus Schleimhaut, Längsmuskulatur und Serosa und enthalten trockene Fäkalmassen. Diese Divertikel haben eine gänsekiel- bis bleistiftgrosse Öffnung, welche von einem dicken, aus der Ringmuskulatur gebildeten Wulst umgeben ist. Sie sollen beim Pferd und Rind vorkommen.

Über einen diesbezüglichen Fall beim *Schwein* möchte ich hier berichten:

Am 13. Juli 1915 wurde die hiesige ambulatorische Klinik von einem Milchhändler ersucht, bei einem 7 Monate alten, rassenreinen Eber (deutsches Edelschwein) die Kastration vorzunehmen. Dem Eber war im Laufe des Monats Mai 1915 von einem Laien der linke Testikel weggenommen worden; der rechte Testikel hatte nicht aufgefunden und daher auch nicht entfernt werden können. Seit einigen Wochen zeigte nun der nur einseitig kastrierte Eber eine sehr starke geschlechtliche Aufregung und verbreitete einen typischen „Ebergestank“. Das Tier beunruhigte die sich in der gleichen Buchte befindenden gleich alten weiblichen Stücke sehr stark, schachtete regelrecht aus und suchte dieselben zu bespringen. Der Sprungakt wurde bei brünstigen Tieren sogar vollständig ausgeführt, doch blieb Trächtigkeit aus.

Bei der Untersuchung, welche von Herrn Prof. Dr. Hess vorgenommen wurde, zeigte das gut entwickelte, ca. 75 kg schwere Schwein in der rechten Inguinalgegend eine gänseeiförmige, derbelastische, wenig bewegliche Geschwulst, welche nicht als geschwollene Lymphdrüse, sondern als der rechte Testikel angesehen wurde.

Nach der Durchtrennung der Cutis und des subkutanen Bindegewebes fanden wir einen der allgemeinen Scheidenhaut (*Tunica vaginalis communis*) analogen Überzug. Nach dem Anschneiden dieses Überzuges in seiner ganzen Länge kam ein Gewebe zum Vorschein, das genau den gleichen Anblick bot wie normales Hodengewebe. Die Geschwulst war mit der Umgebung so fest verwachsen, dass es unmöglich war, sie auszuschälen. Wir nahmen daher an, es handle sich um einen Testikel mit sehr kurzem Bandapparat. Der von uns gesetzte 1 cm tiefe Einschnitt in den Testikel zeigte in seiner Mitte eine zeigefingerweite Öffnung. Durch diese Öffnung gelangte man mit dem Finger

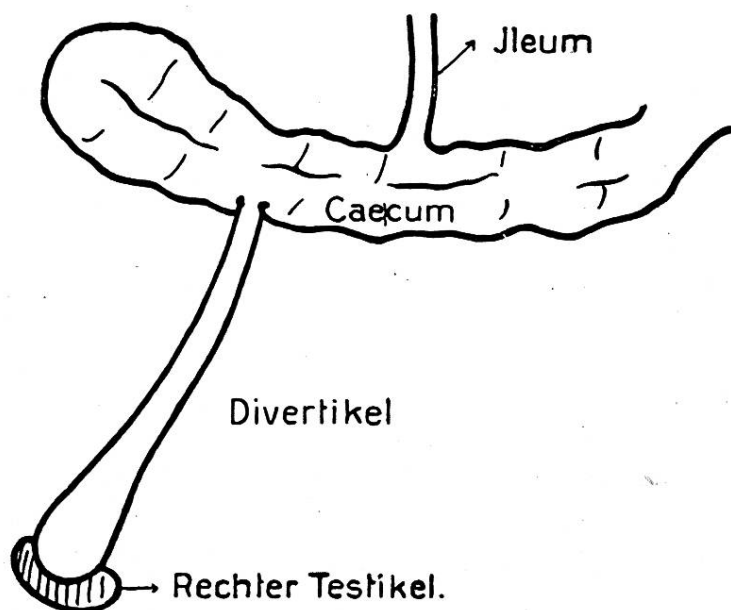
durch einen gut 3 cm weiten Gang in die Bauchhöhle und konnte hier sämtliche Eingeweide abtasten. Der herausgezogene Finger war mit einem graulichen, darmsaftähnlichen Schleim überzogen. Da nun die Gefahr eines Darmvorfalles vorhanden war, entschlossen wir uns zur Schliessung der Operationswunde, wobei der Schnitt in die Geschwulst und die Hautwunde gesondert genäht wurden.

Nach dem klinischen Bilde handelte es sich um eine Missbildung doppelter Art. Einerseits befand sich in der rechten Inguinalgegend ein atrophischer, mit der Umgebung innig verwachsener Testikel, der die starke geschlechtliche Aufregung des nur einseitig kastrierten Tieres bedingte. Mit diesem Testikel stand ein Schleimhautdivertikel in Verbindung, welches durch den Descensus des rechten Testikels mit diesem in den Inguinalkanal hinabgezogen worden war, und welches wir beim Anschneiden des Hodens ebenfalls eröffneten.

Am 26. Juli wurde das Schwein wieder untersucht und zeigte folgenden Befund: In der rechten Inguinalgegend fand sich in der Umgebung der gesetzten Operationswunde eine kleine phlegmonöse Anschwellung. Aus der Wunde liess sich wenig graulicher, krümeliger Schleim auspressen. Um die Zerteilung der Entzündung herbeizuführen, wurde das Einreiben von warmem Schweinefett empfohlen.

Von diesem Tage hinweg setzte der Patient aus der Operationswunde spontan Fäkalien ab; er wurde daher am 28. Juli geschlachtet und zwar ohne jemals auch nur die geringste Störung des Allgemeinbefindens oder Abmagerung gezeigt zu haben. Der Besitzer stellte uns leider nur die Baueingeweide zur Untersuchung zu. Die Bauchdecke der Inguinalgegend, wo wir operiert hatten, war weggeschnitten worden, und dabei muss auch der rechte Testikel entfernt worden sein. Wir konnten nun folgendes Sektionsergebnis feststellen:

12 $\frac{1}{2}$ cm vom blinden Ende des Caecum entfernt entdeckten wir ein Darmdivertikel. Dieses besass eine Länge von 36 cm, einen Umfang von durchwegs 3,6 cm, und die Wandung zeigte eine Dicke von ungefähr 2 $\frac{1}{4}$ mm. Das Divertikel endigte in einen blinden Sack, der durch die Operation geöffnet worden und mit dem Testikel intravitam innig verwachsen war und so in den Inguinalkanal hinabgezogen wurde. Dieser Sack stand in Verbindung mit der Operationswunde der Haut, und aus ihm hatten sich die Faekalien entleert. Er besass eine Weite von 5,4 cm und seine Wand zeigte eine Dicke von 4 mm. Die Einpflanzung in den Blinddarm stellte eine 1 $\frac{1}{2}$ mm



weite Öffnung dar, welche wulstig in das Lumen des Caecum hineinragte. Der umgebende Wulst zeigte einige kleine, kaum stecknadelkopfgrosse blutrünstige Geschwürchen. Das Divertikel bestand aus Serosa, Längsmuskulatur und Schleimhaut, welche mit graulichem, dicklichem Chymus bedeckt war. Ein zweites unverletztes Divertikel, von viel geringerer Länge, aber mit gleichem Lumen, aus gleichen Schichten bestehend und mit gleichem Inhalt, fand sich an einer der zentripetalen Schlingen

des Colon. Gegen sein Ende hin war es durch Bindegewebe mit dem erstbeschriebenen verbunden und erstreckte sich ebenfalls in die rechte Inguinalgegend.

Es handelt sich in diesem Falle um zwei Schleimhautdivertikel, wovon das eine mit dem rechten atrophischen Testikel verbunden war und durch dessen Descensus in den rechten Inguinalkanal gezogen wurde. Bei der Operation entstand durch die Eröffnung des einen Divertikels eine Darmfistel, weshalb man das Tier dann auch schlachtete.

Literarische Rundschau.

Rubeli, O. Über Polydactylie beim Menschen und bei Tieren. Rektoratsrede. Bei Max Drechsel in Bern. 1915.

Alles was zur Erweckung neuer Individuen und in demselben Gedankenfluss, alles, was zur ungewöhnlichen Vergrößerung von Körperteilen führt, flösst dem denkenden Menschen tief empfundene Scheu ein und fesselt sein Interesse in hohem Grade. Ein Gegenstand dieser Art ist die Polydactylie (polus = viel, daktulos = Finger). Sie besteht bekanntlich darin, dass der Mensch und die fünfzehigen Tiere sechs oder sieben Finger oder Zehen bekommen, und dass bei Tieren mit weniger als fünf Extremitätenstrahlen ein oder mehrere Zehen sich den normalen beigesellen. Der innere Aufbau an Knochen, Gelenken, Muskeln ist bei den überzähligen Strahlen entweder ein vollkommen typischer, oder aber ein vereinfachter.

Die Entstehung dieser Gebilde haben bedeutende Gelehrte als Atavismus, das heisst, als einen Rückfall zu früheren Stammformen erklärt. Doch musste dieses Bestreben an der Tatsache scheitern, dass die Fünfzahl der Extremitätenstrahlen das normale Vollmass darstellt und für das Auftreten einer Überzahl ein unendlich weites Zurückgehen in der Ahnenreihe mit Überspringen vieler Zwischenglieder voraussetzen würde. Bei einzelnen Tierarten schien ein wertvoller Stützpunkt des Atavismus in dem Vorkommen kleiner Knöchelchen am inneren und äusseren Rand der Strahlengruppe zu sein. Es brach sich in-