Zeitschrift: Schweizer Archiv für Tierheilkunde SAT : die Fachzeitschrift für Tierärztinnen und Tierärzte = Archives Suisses de Médecine Vétérinaire ASMV : la revue professionnelle des vétérinaires

Herausgeber: Gesellschaft Schweizer Tierärztinnen und Tierärzte

Band: 60 (1918)

Heft: 4

Artikel: Zwei Fälle von Miliartuberkulose beim Pferd

Autor: Pfenninger, Walter

DOI: https://doi.org/10.5169/seals-589696

Nutzungsbedingungen

Die ETH-Bibliothek ist die Anbieterin der digitalisierten Zeitschriften auf E-Periodica. Sie besitzt keine Urheberrechte an den Zeitschriften und ist nicht verantwortlich für deren Inhalte. Die Rechte liegen in der Regel bei den Herausgebern beziehungsweise den externen Rechteinhabern. Das Veröffentlichen von Bildern in Print- und Online-Publikationen sowie auf Social Media-Kanälen oder Webseiten ist nur mit vorheriger Genehmigung der Rechteinhaber erlaubt. Mehr erfahren

Conditions d'utilisation

L'ETH Library est le fournisseur des revues numérisées. Elle ne détient aucun droit d'auteur sur les revues et n'est pas responsable de leur contenu. En règle générale, les droits sont détenus par les éditeurs ou les détenteurs de droits externes. La reproduction d'images dans des publications imprimées ou en ligne ainsi que sur des canaux de médias sociaux ou des sites web n'est autorisée qu'avec l'accord préalable des détenteurs des droits. En savoir plus

Terms of use

The ETH Library is the provider of the digitised journals. It does not own any copyrights to the journals and is not responsible for their content. The rights usually lie with the publishers or the external rights holders. Publishing images in print and online publications, as well as on social media channels or websites, is only permitted with the prior consent of the rights holders. Find out more

Download PDF: 14.07.2025

ETH-Bibliothek Zürich, E-Periodica, https://www.e-periodica.ch

Inaktivitätsatrophie und einer Aktivitätshypertrophie. Es ist bereits aufmerksam gemacht worden auf das häufige Zusammenbrechen der Greise nach abruptem Aufhören ihrer gewohnten geistigen Tätigkeit. Man hat hier durchaus den Eindruck, dass die ständige Arbeit direkt lebenserhaltend und lebensverlängernd wirkte. Es erscheint nicht ausgeschlossen, im Verlauf der phylogenetischen Entwicklung des Menschen durch andauernde systematische Beanspruchung des Gehirns die Lebensdauer desselben zu verlängern. (Schluss folgt.)

Aus dem veterinär-patholog. Institut der Universität Zürich.
(Direktor: Prof. Dr. Walter Frei.)

Zwei Fälle von Miliartuberkulose beim Pferd.

Von Dr. Walter Pfenninger, Zürich.

Über die Häufigkeit von Tuberkulosefällen beim Pferde gibt eine amtliche Statistik über die sanitätspolizeiliche Behandlung des Fleisches der tuberkulös befundenen Schlachttiere Aufschluss. Darnach wurden im Deutschen Reich in den Jahren 1904 bis 1910 wegen tuberkulöser Veränderungen ungefähr 0,2% sämtlicher geschlachteten Pferde beanstandet.

Nachstehend sind die Befunde von zwei Fällen von Tuberkulose beim Pferd kurz wiedergegeben, die im hiesigen Institut letztes Jahr fast zu gleicher Zeit zur Beobachtung kamen. Den Sektionsprotokollen entnehme ich folgendes:

Der erste Fall betrifft das Requisitionspferd Nr. 4780/80, dessen Kadaver uns von der Territorialpferdekuranstalt Zürich zur Sektion überwiesen war. Es handelt sich um einen ca. 5½ Jahre alten braunen Wallachen, über den ein näherer Vorbericht nicht bekannt ist. Der Ernährungszustand des Tieres war ein schlechter, irgendwelche Fettansammlungen fehlen am Kadaver.

Auffällig sind äusserlich nur die ausgebreiteten Ödeme an den Innenflächen der Vorarme und der Unterbrust.

Die Zirkulationsorgane zeigen folgende Veränderungen:

Die Perikardialflüssigkeit ist vermehrt und beträgt ca. ½ Liter; sie ist stark rötlich verfärbt; das Endokard ist verdickt; es besteht Arteriosklerose der Koronararterie in ihrem ganzen Verlauf, kleine Knötchen und verkäste Herde sind auf dem Endokard beidseitig wahrnehmbar; kleine verkäste Knötchen weist namentlich das Epikard des rechten Herzohres auf.

Die Aorta ist sklerosiert; verkalkt sind ferner die Art. axillaris und ihre Verzweigungen. Sämtliche Mediastinallymphdrüsen sind nuss- bis faustgross, verkäst und teilweise verkalkt, und weisen im Innern zahlreiche verkäste Miliarknötchen auf. Das Milzparenchym ist mit zahlreichen bis haselnussgrossen Herden durchsetzt. Von den Respirationsorganen sind als verändert zu erwähnen die Bronchien, deren Schleimhaut eine fleckige Hyperämie zeigt. Das Lungenparenchym ist bindegewebig entartet, die peripheren Teile der Lungen sind mit verkästen und teilweise mit verkalkten Herden und miliaren Tuberkeln vollständig durchsetzt. An der pleura pulmonalis sind diffuse bindegewebige Verdickungen, namentlich am stumpfen Rande, auffällig.

Vom gesamten Darmtraktus weisen nur die Gekröslymphdrüsen Veränderungen auf; diejenigen an der vorderen Gekröswurzel sind faustgross, verkäst und verkalkt. Die Leberlymphdrüsen sind ebenfalls stark vergrössert und zeigen verkäste Zentren. Im Leberparenchym befindet sich ein einziges, erbsgrosses Knötchen. Die Nieren zeigen starke Hyperämie und graue Verfärbung des Rindenparenchyms. Die Nierenlymphdrüsen erreichen ebenfalls Faustgrösse und sind verkäst und verkalkt. Sämtliche übrigen Lymphdrüsen sind geschwellt, die übrigen Organe nicht verändert. Die pathologisch-anatomische Diagnose dieses Falles lautet:

Tuberkulose der Gekröslymphdrüsen, der Milz und der

Leber; Miliartuberkulose der Lunge mit bindegewebiger Entartung des Parenchyms; Tuberkulose von Endo- und Epikard; Arteriosklerose der Aorta, der a. coronaria, der a. axillaris und der a. pulmonalis., Lungenödem, Nierenkongestion und Nierendegeneration.

Der zweite Fall betrifft eine braune, ca. 8jährige Stute, welche in der hiesigen Klinik umgestanden ist.

Das Tier war sehr stark abgemagert. Das Zirkulationssystem zeigt Veränderungen an den Hauptarterien in Form kleiner verkalkter Auflagerungen auf der intima.

Die Milzdrüsen sind stark vergrössert und erreichen Nussgrösse; das Milzparenchym zeigt einen vereinzelten, haselnussgrossen, verkästen Herd.

Das Lungenparenchym ist mit hirsekorn- bis erbsgrossen, weissen, teils verkästen, teils bindegewebig indurierten Knötchen durchsetzt. Die Mediastinaldrüsen sind stark vergrössert und ebenfalls verkäst.

Die pleura pulmonalis ist mit vereinzelten bis erbsgrossen, bindegewebigen, harten Auflagerungen besetzt; dieselben Veränderungen zeigt die pleura diaphragmatica. Vom Darmtraktus sind wiederum nur die Gekrösdrüsen verändert, stark vergrössert und ödematös durchtränkt. Die vordere Gekröswurzel ist stark verdickt, die Geschwulst, die kindskopfgross ist, besteht aus kleinen, teils käsig zerfallenen, teils verkalkten Knötchen.

Die Leberdrüsen erreichen Taubeneigrösse und haben ein käsig zerfallenes Zentrum; das Peritoneum ist, ähnlich wie die Pleura, mit kleinen bindegewebigen, teils verkästen Knötchen durchsetzt. Die Nierenlymphdrüsen ergeben dasselbe Bild wie die Darmlymphdrüsen.

Das Euter ist ödematös, vergrössert, aber ohne spezifische Veränderungen.

Die pathologisch anatomische Diagnose lautet:

Miliartuberkulose der Lunge, der Pleura und des Peri-

toneums; Tuberkulose sämtlicher Leber-, Milz-, Darm- und Nierenlymphdrüsen und der Gefässintima.

Die bakteriologischen Untersuchungen haben in Ausstrichpräparaten aus den verkästen Herden der verschiedensten Organe beider Fälle das Vorhandensein von Tuberkelbazillen ergeben.

Histologische Untersuchung. Von einer Reihe von tuberkulös veränderten Organen beider Fälle wurden Schnittpräparate angefertigt, welche ebenfalls die makroskopische pathologisch-anatomische Diagnose bestätigten.

1. Milz des Pferdes 4780/80 (Fall I): Die Knoten bestehen vorwiegend aus Rund- und Epitheloidzellen; der einzelne Herd ist durch einen Rundzellenwall von seiner Umgebung deutlich abgegrenzt, innerhalb dieses Rundzellenwalles sind epitheloide Zellen und junge Bindegewebszellen vorherrschend, gegen das Zentrum hin wird die Gewebsstruktur undeutlich, dasselbe ist in den meisten Herden der Nekrose anheimgefallen (Verkäsung) und als dunkelrote, homogene Masse wahrnehmbar (Eosin-Hämatoxylinfärbung).

Die mit Karbolfuchsin-Methylenblau gefärbten Präparate zeigen eine Unmenge Tuberkelbazillen, teils als vereinzelte Stäbchen in und zwischen Rundzellen erkennbar, teils zu wirren Klumpen agglomeriert. Vereinzelte Bazillenhäufchen finden sich im Rundzellenwall drin. Typische Riesenzellen sind ganz vereinzelt zu erkennen.

2. Im Herzohr des Pferdes 4780/80 finden sich kleine, rundliche Kavernen, die unmittelbar subepikardial liegen; Die Herde sind von einem Blastomzellen- und Leukozytenwall umsäumt; das Herdzentrum zeigt sich als dunkelgefärbte strukturlose Masse. Die Muskelfasern sind in der Umgebung der Herde schollig degeneriert.

3. Lunge des Pferdes 4780/80: Das Parenchym ist durchsetzt mit fast regelmässig verteilten miliaren Herdchen, die alle eine vorwiegend grossrundzellige Infiltration aufweisen

und deren Zentrum strukturlos und verkäst ist. In den mit Karbolfuchsin-Methylenblau gefärbten Schnitten sind Tuberkelbazillen, teilweise in Riesenzellen phagozytiert, wahrnehmbar.

4. Buglymphdrüse Fall II: Die Herde zeigen den bekannten Rundzellenwall und zahlreiche Blastomzellen im Innern; phagozytierte Tuberkelbazillen sind auch hier nachweisbar.

5. Das Lungenparenchym von Fall II ergibt das unter 3 beschriebene Bild.

6. Aorta Fall I. Die Schnitte ergeben Nekroseherde in der Muskularis, oft in allen Schichten, mit dunkelgefärbtem Zentrum. Die Knötchen zeigen das gewöhnliche Bild mit hauptsächlich rundzelligen Elementen.

Die pathologisch-anatomischen Veränderungen lassen darauf schliessen, dass beide Fälle durch enterogene und sekundäre hämatogene Infektion entstanden sind. Nach Angaben der zuständigen Literatur wird Tuberkulose beim Pferde hauptsächlich in Gegenden angetroffen, wo Verabreichung von Kuhmilch an die Fohlen üblich ist; die Krankheit verhält sich zunächst latent und kommt erst im Alter von sechs bis acht Jahren zum Ausbruch.

An beiden vorliegenden Fällen sind interessant die Befunde am Zirkulationssystem. Tuberkulöse Veränderungen am Herzen sind beim Pferde selten und namentlich in der Ausdehnung wie in Fall I an Aorta und übrigen Hauptgefässen nur in sehr wenigen Fällen beschrieben worden.

Das histologische Bild der Tuberkelherde weicht von dem beim Pferde gewöhnlich beschriebenen nicht wesentlich ab, es zeigt vorwiegend rundzellige Infiltration; auffällig ist das spärliche Vorhandensein von Riesenzellen.

Aus äussern Gründen konnte der Typus der vorliegenden Infektionen nicht im Tierversuch bestimmt werden, was von Interesse gewesen wäre; Ausstrich- und Schnittpräparate sprechen aber für den bovinen Typus des Erregers.

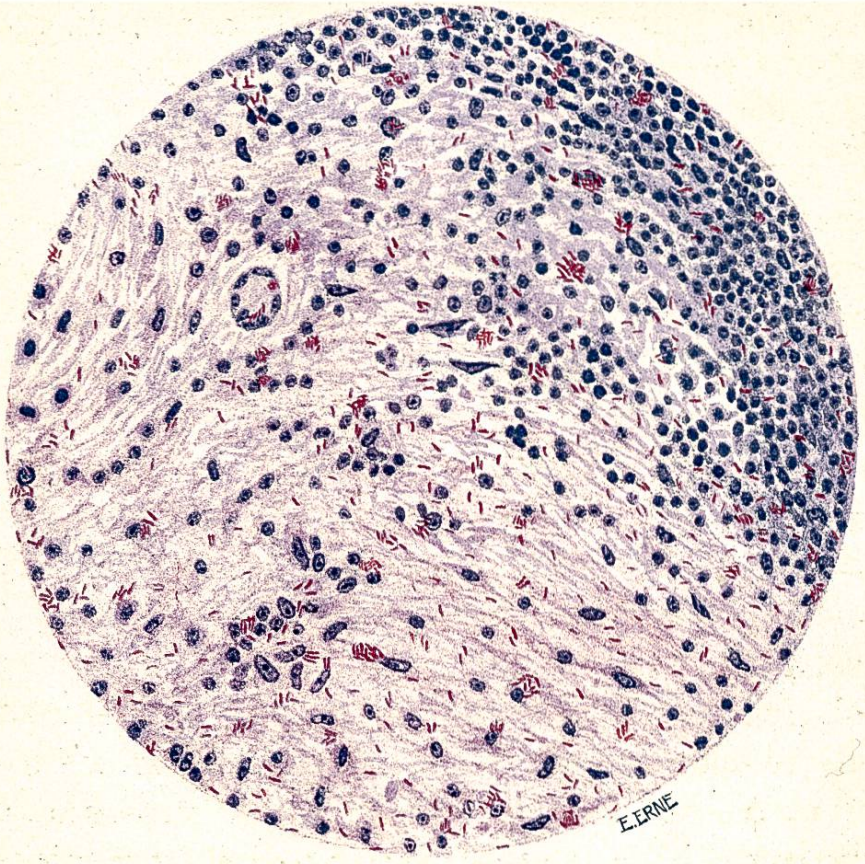

Fig. 1.

Fig. 2.

Erläuterungen zu den Figuren.

Figur 1 zeigt einen Schnitt durch einen Milzherd (Färbung mit Karbolfuchsin-Methylenblau) von dem im rechten obern Quadranten der Leukozytenwall deutlich erkennbar ist; gegen das Zentrum hin ist wahrnehmbar die Abnahme der rundzelligen und Zunahme der epitheloiden Elemente; im hinteren obern Quadranten eine Riesenzelle mit Tuberkelbazillen im Innern.

Fig. 2 stellt einen Schnitt dar durch das Herzohr des Pferdes I mit subepikardialen Nekroseherden; das Innere der Herde ist strukturlos und verkäst; die Herde sind von einem deutlichen Leukozytenwall umgeben.

Die Tilgung der Maul- und Klauenseuche im Alpgebiet.

Die Seuchenkampagne der Jahre 1909 bis 1913 ist den Tierärzten der Ostschweiz, welche dabei besonders engagiert waren, und die viele Tausende derart erkrankte Tiere untersucht und behandelt haben, noch in lebhafter Erinnerung. Wir hatten Gelegenheit, die Tücke dieser Krankheit durch Erfahrung gründlich kennen zu lernen und haben daraus auch unsere Schlüsse gezogen, die einstweilen bei der Tilgung dieser Seuche massgebend sein dürften, und die hier einmal etwas besprochen werden sollen.

Den Kardinalpunkt bei der Bekämpfung der Maul- und Klauenseuche bildet bekanntermassen die sofortige Tilgung des ersten Seuchenherdes. Dies hat wieder zur Voraussetzung, dass sich die Viehbesitzer ihrer Anzeigepflicht und deren Folgen bei Versäumnis bewusst sind. Der Erfolg bei der Tilgung des ersten Seuchenherdes liegt also in erster Linie und in der Hauptsache in den Händen des Viehbesitzers selbst. Schon bei blossem Verdacht hat der Besitzer schützende Vorkehren zu treffen; statt vorerst alle Nachbarn herbeizurufen, würde er also weiser handeln, möglichst jeden Verkehr abzuhalten und sich direkt an den