

Zeitschrift: Schweizer Archiv für Tierheilkunde SAT : die Fachzeitschrift für Tierärztinnen und Tierärzte = Archives Suisses de Médecine Vétérinaire ASMV : la revue professionnelle des vétérinaires

Band: 60 (1918)

Heft: 9

Artikel: Vergleichende Betrachtungen über neuere Forschungs-Ergebnisse auf dem Gebiete der Sexual-Physiologie und Pathologie

Autor: Krupski, A.

DOI: <https://doi.org/10.5169/seals-591601>

Nutzungsbedingungen

Die ETH-Bibliothek ist die Anbieterin der digitalisierten Zeitschriften. Sie besitzt keine Urheberrechte an den Zeitschriften und ist nicht verantwortlich für deren Inhalte. Die Rechte liegen in der Regel bei den Herausgebern beziehungsweise den externen Rechteinhabern. [Siehe Rechtliche Hinweise.](#)

Conditions d'utilisation

L'ETH Library est le fournisseur des revues numérisées. Elle ne détient aucun droit d'auteur sur les revues et n'est pas responsable de leur contenu. En règle générale, les droits sont détenus par les éditeurs ou les détenteurs de droits externes. [Voir Informations légales.](#)

Terms of use

The ETH Library is the provider of the digitised journals. It does not own any copyrights to the journals and is not responsible for their content. The rights usually lie with the publishers or the external rights holders. [See Legal notice.](#)

Download PDF: 06.10.2024

ETH-Bibliothek Zürich, E-Periodica, <https://www.e-periodica.ch>

Vergleichende Betrachtungen über neuere Forschungs-Ergebnisse auf dem Gebiete der Sexual-Physiologie und Pathologie.

Von Dr. A. Krupski, Zürich.

Unter dem Titel „Follikelsprung und Befruchtung“ ist kürzlich eine Arbeit erschienen, auf die näher einzutreten es sich, wie ich glaube, der Mühe lohnt. Abgesehen davon, dass der Autor, *Carl Ruge*,¹⁾ Fragen von ganz allgemeinem Interesse behandelt, bietet die Publikation gar mancherlei Berührungspunkte mit ähnlichen Problemen beim Rinde, die uns Tierärzten ganz besonders naheliegen.

Die Hauptergebnisse der überaus interessanten Ausführungen sind in folgenden Sätzen wiedergegeben:

Der Follikelsprung erfolgt gewöhnlich in der ersten Hälfte des Menstruationszyklus und vorzugsweise in der Zeit vom 8.—14. Tage. Er kann eintreten sobald das vorhergehende Corpus luteum, welches während seiner Blüte die Follikelreifung hemmt, in Rückbildung begriffen ist, und ist sowohl von innern, uns noch grossenteils unbekanntem, als auch von äussern Faktoren abhängig, unter denen die sexuellen Reize wahrscheinlich eine hervorragende Rolle spielen. Mit unserem Ovulationstermin stimmt Fränkels Corpus luteum-Theorie,²⁾ wonach die prämenstruellen Schleimhaut-Veränderungen von der Bildung des gelben Körpers abhängig sind, am besten überein,

¹⁾ *Ruge, Carl*, Archiv für Gynäkologie 109, Heft 1 und 2, 1918.

²⁾ *Fränkel, L.*, Archiv für Gynäkologie 68, 1903, und 91, 1910. Nach den grundlegenden Untersuchungen dieses Forschers gelingt es nach isolierter Zerstörung der Corpora lutea beim Kaninchen jedesmal, das Zustandekommen der Schwangerschaft zu vereiteln (Zerstörung durch galvanokaustische Nadel). Die Operation hatte denselben Effekt wie die doppelseitige Kastration vor und nach der Eiinsertion. Somit besitzt, schliesst Fränkel, das Corpus luteum die Funktion, die befruchteten, in der Tube bzw. im Uterus befindlichen Eier zur Insertion gelangen zu lassen. Der Wegfall der Corpora lutea verhindert das Zustandekommen der Gravidität. Im ferneren hat die Kastration beider Ovarien oder das Verbrennen der Corpora lutea am 8.—20. Tage nach fruchtbarem Koitus immer eine Rückbildung der Eier zur Folge. *Dieserhalb ermöglichen die Corpora lutea nicht nur die Insertion der Eier, sondern sie sichern auch deren Weiterentwicklung.*

während Fränkels³⁾ eigene Beobachtungen und auch Schröders⁴⁾ Termin damit nicht in vollen Einklang zu bringen sind.

Das Corpus luteum erklärt jedoch nicht die proliferierende Phase der Schleimhaut-Veränderungen, da diese vor der Bildung eines gelben Körpers eintritt. Für sie ist die Ursache wahrscheinlich in einer inneren Sekretion der reifenden Follikel zu suchen. Wenn man den Begriff des Follikels im weitesten Sinne fasst und sowohl das Ovulum und die Theca als Bestandteil des Follikels, als auch das Corpus luteum als besonders umgewandelten Follikel auffasst, so wäre die gesamte innere Sekretion des Ovariums auf die Tätigkeit der Follikel zurückzuführen. Dem Ovulum die dominierende Stellung im Follikel zuzuerkennen, geht deshalb nicht an, weil Atresie des Follikels bei intaktem Ei erfolgen kann und weil gerade die Bildung des wichtigsten Organs aus dem Follikel, das Corpus luteum, nicht durch das Ei hervorgerufen werden kann. Denn während das Ei sich in der Tube ohne jeden Zusammenhang mit dem Organismus befindet, entsteht aus dem frisch gesprungenen Follikel die Blüte des gelben Körpers. Eine Fernwirkung des unbefruchteten Eies nach der Ovulation ist durchaus unbewiesen. Für das befruchtete Ovulum ist jedoch eine Fernwirkung unmittelbar nach der Befruchtung nach unseren klinischen Erfahrungen anzunehmen. Über die Lebensdauer

Weiterhin stellte Fränkel die Behauptung auf, dass durch innersekretorische Funktion das Corpus luteum *die prägravidie Vorbereitung des Uterus bewirke und die Veränderungen des Prämenstrums herbeiführe*. Da nun ohne Follikel keine Corpora lutea entstehen, folgert der Autor weiter, können sehr wohl durch die luteinoide Umwandlung des reifenden Follikels die ersten Uterusveränderungen ausgelöst werden. Das Corpus luteum bewirkt den in den Generationsjahren erhöhten Ernährungszustand des Uterus. Der in dieser ganzen Zeit vermehrte Umfang und Turgor des Uterus, sowie die vierwöchentlichen zyklischen Hyperämien des Uterus sind die Folge der inneren Sekretion des Corpus luteum. *Seine fortgesetzte sekretorische Tätigkeit bewirkt einerseits die Insertion und Entwicklung des Eies und andererseits, wenn die Befruchtung des Eies unterbleibt, die Menstruation*. Fehlen die Corpora lutea, so verfällt der Uterus der Atrophie und die Menstruation tritt nicht ein.

³⁾ Fränkel, l. c., und Zentralblatt für Gynäkologie 1911, schliesst, dass durchschnittlich 19 Tage nach Beginn der Menstruationsblutung ein Follikel platzt, etwa 8 Tage später der gelbe Körper auf der Höhe seiner Entwicklung steht, mit Beginn der neuen Blutung sich zurückbildet und am Ende derselben verschwunden ist.

⁴⁾ Schröder, Archiv für Gynäkologie 101—104. Dieser Forscher gibt den 14.—16. Tag, vom Beginn der Menstruationsblutung an gerechnet, als Ovulationstermin an.

des ausgestossenen unbefruchteten Eies wissen wir bisher nichts, doch machen die klinischen Beobachtungen — seltene Befruchtung in der zweiten Hälfte des Zyklus — die Annahme sehr wahrscheinlich, dass das Ovulum nur eine Lebensfähigkeit oder wenigstens Befruchtungsfähigkeit von wenigen Tagen hat. Die Menstruation als Abort oder als Zeichen des Todes des unbefruchteten Eies zu bezeichnen, liegt kein triftiger Grund vor.

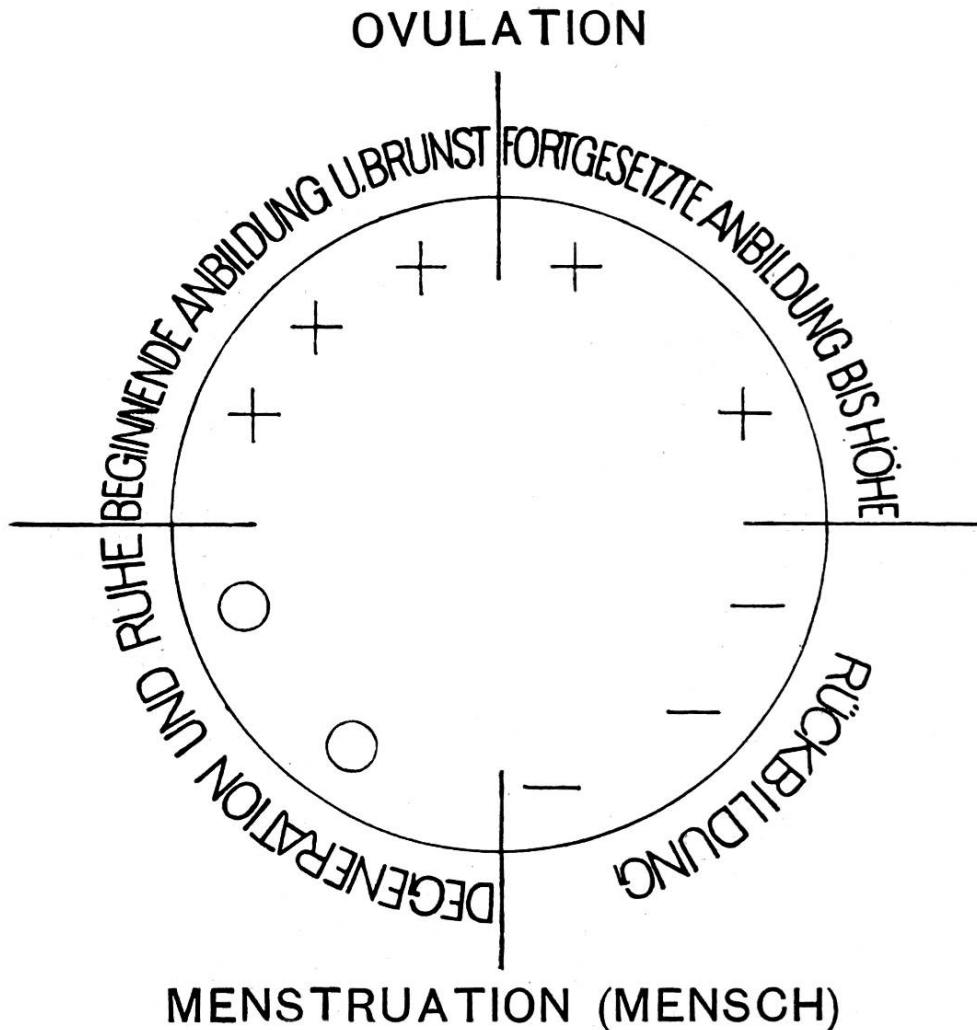
Die Menstruation ist im allgemeinen nur das Zeichen dafür, dass die Nidation eines befruchteten Eies bisher nicht erfolgt ist oder das befruchtete Ei noch nicht genügend Hormone abgegeben hat, um dadurch erhaltend auf die Blüte des Corpus luteum und hemmend auf den Eintritt der Menstruation einzuwirken. Trotz Menstruation kann also ausnahmsweise ein befruchtetes Ei vorhanden sein.

Während *R. Schröder* (l. c.) den 14.—16. Tag, *L. Fränkel* (l. c.) den 18.—19. Tag vom Beginn der Menstruationsblutung an gerechnet als gewöhnlichen Termin der Ovulation annimmt, verschiebt sich nach diesen neuesten Untersuchungen von *Carl Ruge* der Zeitpunkt des Follikelaufbruches gegen den Anfang der Menstruationsblutung und fällt auf den 8.—14. Tag nach Beginn derselben. Tatsächlich lassen die angestellten Berechnungen erkennen, dass der grösste Prozentsatz eingetretener Graviditäten auf eine einmalige Kohabitation (Kriegerfrauen!) innerhalb des Zeitraumes vom 7.—14. Tag nach Beginn der Blutung zurückzuführen ist. Die höchste Erhebung der Konzeptionskurve fügt sich somit ohne weiteres in den angenommenen Ovulationstermin ein. Dabei ist es a priori wahrscheinlich, dass eine Befruchtung eher eintritt, wenn Kohabitation und Ovulation zeitlich nicht allzu entfernt voneinander erfolgen, wobei Ovulum und Spermatozoen ihre grösste Vitalität entfalten. Trotzdem eine gewisse Gesetzmässigkeit zweifelsohne zu erkennen ist, bleibt die Tatsache zu Recht bestehen, dass vom 1.—28. Tag während des ganzen Menstruationszyklus eine Kohabitation unter Umständen zu jeder Zeit zur Befruchtung führen kann, freilich je nach dem Tage mit mehr oder weniger Aussicht auf Erfolg.

In diesem Archiv⁵⁾ ist das Thema „Brunst und Menstruation“ insbesondere in anatomischer Hinsicht näher behandelt worden. Zur nochmaligen Orientierung sei das folgende instruktive Bild wiedergegeben:

⁵⁾ *Krupski, A.*, Dieses Archiv, Heft 11, 1917.

Zietzschmanns Schema des Sexualzyklus bei
Nichtbefruchtung des Eies.



Wenn wir die in Frage stehenden Verhältnisse beim Rinde mehr vom biologischen Standpunkte aus ins Auge fassen, so lassen sich etwa folgende Parallelen ziehen. Die Ovulation ist beim Rinde streng an die Brunst gebunden. Aber erst gegen Ende derselben reißt der reife Follikel ein. Da nun die Brunsterscheinungen lediglich kurze Zeit andauern und die Begattung ausschliesslich zu diesem Zeitpunkte erfolgt, werden die Chancen der Befruchtung immer günstige sein. Indessen scheinen die praktischen Erfahrungen zu lehren, dass eine Begattung gegen das Ende der Brunst eher zum gewünschten Erfolge führt. Es ergäbe sich somit auch hier eine Übereinstimmung der maximalen Höhe der Kohabitations- resp. Konzeptionskurve mit dem Ovulationstermin. Der *ganz genaue durchschnittliche Zeitpunkt des Eintrittes der Ovulation beim Rinde*

ist freilich ungenügend bekannt. Die Bedingungen zu einer diesbezüglichen exakten Erkenntnis sind neben einer zuverlässigen Anamnese ein absolut sicheres Urteil über das Alter des Corpus luteum, sowie eventuell, wenn man noch weiter gehen will, die Kenntnis der Schleimhautveränderungen und des Entwicklungsstadiums des Ovulums. Wenn *Ruge* betont, dass eine Betrachtung der Eierstocksoberfläche beim Menschen niemals ein einwandfreies Urteil über ein Corpus luteum zulässt, dass auch die Schnittfläche zu Täuschungen Veranlassung geben kann und dass ein unbedingt sicheres Urteil über das Stadium des gelben Körpers nur durch eine genaue histiologische Untersuchung möglich ist, so trifft dies streng wissenschaftlich auch beim Rinde zu. Immerhin bewegen sich hier bei makroskopischer Schätzung insbesondere des Alters des frischen gelben Körpers die Fehlresultate nicht in so weiten Grenzen wie beim Corpus luteum der Frau, wo nach *Ruge* Fehlerquellen nicht nur von 1—3 Tagen, sondern von 2—3 Wochen vorkommen sollen. Wenigstens ist man bei hinreichender Übung imstande, aus dem jeweiligen Stadium des jungen gelben Körpers beim Rinde schätzungsweise den Wert der Anamnese zu prüfen. Genau wie beim Menschen scheinen auch beim Rinde das Blütestadium des Corpus luteum und ein frischgeplatzter Follikel sich auszuschliessen. Wenn nämlich ein Follikel anatomische Reifesympptome zeigt und auch die Anamnese auf die baldigst bevorstehende Brunst hinweist, befindet sich der vorhandene gelbe Körper der letzten Brunst ganz regelmässig im Stadium der regressiven Metamorphose. Das Organ ist kleiner geworden, die Farbe ist hellzitronengelb und die Konsistenz derbe. Wenn zwei Follikel platzen, so geschieht dies annähernd zur gleichen Zeit und die beiden daraus resultierenden gelben Körper weisen immer dasselbe Entwicklungsstadium auf. Auch hier ist eine Gesetzmässigkeit nicht von der Hand zu weisen.

Indem *Zietzschmann*⁶⁾ in seinen Vorlesungen auf die Äusserungen *Zschokkes* über die mechanische Hemmung der Ovulation bei bestehendem gelben Körper zu sprechen kommt, sagt er: „Solange das Corpus luteum gross ist, besteht nach *Zschokke* an der Oberfläche des Eierstockes eine gewisse Spannung und im Innern desselben ein gewisser Druck. Beides genügt, um einen neuen Follikel nicht heranreifen zu lassen. Sobald aber das Corpus luteum sich zurückbildet, lässt die Spannung und der Druck nach, und nun kann ein Follikel weiter ausreifen. Das Gleiche gilt von

⁶⁾ *Zietzschmann*, Vorlesungen.

der Wirkung der Zysten. Solange eine Zyste besteht, findet keine neue Anbildung von Follikeln statt; wird dieselbe aber operativ entfernt, so schreitet ein neuer Follikel unter Umständen zur Reife. Auf den ersten Blick ist diese Theorie durchaus einleuchtend, und sie hat sich namentlich in der Praxis mit guten Resultaten bewährt. *Aber wie soll z. B. das Corpus luteum oder eine einseitige Zyste vermittelst Spannung oder Druck auch auf den anderen Eierstock einwirken?* Denn hier würde einer Ovulation nichts im Wege stehen. Wir müssen demnach nach andern Ursachen suchen, und diese sind chemischer Art. Das Corpus luteum scheidet Stoffe aus, die die Entwicklung der Follikel hemmen. Damit ist aber wieder die gleichgerichtete Wirkung der Zysten nicht erklärt, denn es ist ohne weiteres auszuschliessen, dass jede Zyste eine Corpus luteum-Zyste ist.“

Heute weiss man nun bestimmt, dass das Corpus luteum eine Drüse mit innerer Sekretion ist.

Im übrigen ist uns Tierärzten schon ziemlich lange bekannt, dass die sogenannten persistierenden Corpora lutea beim Rinde die Ovulation zu hemmen imstande sind und *dass das E nukleieren derselben den Eintritt der Brunst beschleunigt*. Das Experiment wird in der Praxis täglich ausgeführt und hat eigentlich volkswirtschaftliche Bedeutung erlangt. Auch bei Trächtigkeit sistiert die Ovulation, und das Corpus luteum bildet sich nicht zurück. Sehr wahrscheinlich spielen hier aber noch, was die Veränderung an den Follikeln anbelangt, innersekretorische Vorgänge, die von der Plazenta oder vom Fötus ausgehen, eine Rolle. Das operative Entfernen der Corpora lutea bei Trächtigkeit (vermeintliche Pyometra!) beim Rinde führt regelmässig zu Unterbrechung derselben und Abortus (vgl. *Fränkels Corp. lut.-Theorie*). *Scipiades*⁷⁾ erwähnt, dass *Prenant*⁸⁾ der erste war (1898), der feststellte, dass das Corpus luteum eine Drüse mit innerer Sekretion sei, indem er behauptete, dass das Corpus luteum zwischen zwei Brunstperioden, ferner während der Schwangerschaft, die Ovulation verhindere und sogar für die Intaktheit der Schwangerschaft Sorge. In der Folge ist dann dieser Tatsache in der Humanmedizin vermehrte Aufmerksamkeit geschenkt worden, und man findet beispielsweise das operative Entfernen der persistierenden gelben Körper beim Rinde erwähnt bei *L. Fränkel*,⁹⁾ indem dieser *Zschokke* zitiert.

7) *Scipiades*, Archiv für Gynäkologie 108, 1. Heft, 1918.

8) Zit. nach *Scipiades* l. c. und *Biedl*, Innere Sekretion.

9) *L. Fränkel*, Archiv für Gynäkologie 68, 1903.

Auch *Tandler*¹⁰⁾ und *Biedl*¹¹⁾ weisen auf diese interessante Erscheinung hin. Nach *Loeb*¹²⁾ hemmt beim Meerschweinchen der gelbe Körper während seines Bestandes die Ovulation und es beschleunigt die Exzision desselben die nächste. Der momentane Sexualzyklus wird durch Exstirpation des Corpus luteum verkürzt, ohne kompensatorische Verlängerung des nächsten. *Halban* und *Köhler*¹³⁾ enukleierten Corpora lutea bei Laparotomien und fanden: In 37 Fällen von 40 setzte spätestens vier Tage post operationem eine 3—8tägige Blutung ein, die an Dauer und Intensität in der Regel dem bei der Patientin gewohnten Menstruationstypus glich. Die folgende Menstruation trat gewöhnlich ca. vier Wochen nach der atypischen Blutung auf und verlief im neuen Typus weiter. Die Verfasser gelangen zu folgenden Schlussfolgerungen: „Das Corpus luteum löst nicht die Blutung aus, sondern es hindert während seiner Blütezeit das Eintreten der menstruellen Blutung, es wirkt also nur antagonistisch gegenüber den andern Hormonen, welche die Menstruation auslösen, und regelt so das Intervall.“

Durch zahlreiche Beobachtungen scheint somit sichergestellt, dass zwischen Eireifung und Follikelsprung einerseits und Corpus luteum andererseits ein deutlicher Antagonismus besteht. Es ist ein Wechselspiel von Kräften, die vermöge innerer Sekretion den Sexualzyklus regeln.

Von grösster Bedeutung sind schliesslich die Versuche *L. Loeb*,¹⁴⁾ in denen es gelang, durch transversale oder horizontale, die Kontinuität des Uterus völlig trennende Schnitte in diesem Organ Deciduabildung zu erzeugen. Zum gleichen Resultat führte auch das Einbringen von Glasröhrchen in den Uterus. Es gelang somit, die physiologische Wirkung des befruchteten Eies auf die Uterusschleimhaut durch mechanische Eingriffe im wesentlichen nachzuahmen. Erfordernis hierfür war aber das Vorhandensein eines Corpus luteum in einem gewissen Funktionsstadium, indem der Eingriff lediglich 2—9 Tage nach der Ovulation wirksam war. Beim Meerschweinchen verhinderte die Exstirpation beider Ovarien oder Vernichtung der Corpora lutea die Bildung einer künstlichen Decidua.

10) *Tandler*, Wiener klin. Wochenschrift 1910.

11) *Biedl*, Innere Sekretion, 1916.

12) *Loeb*, Deutsche mediz. Wochenschrift 1911, Nr. 1.

13) *Halban* und *Köhler*, Archiv für Gynäkologie 1914.

14) *Loeb, L.*, Zentralblatt für Physiologie 22, 1908.

Erwähnenswert ist auch die Beobachtung *Eloirs*,¹⁵⁾ der bereits im Jahre 1882 durch das Hineinbringen von Bleikugeln in den Tragsack des Rindes Sterilität herbeigeführt hat. *Leczinsky*¹⁵⁾ soll das gleiche Resultat bei einer Sau, nach Einbringen von Schrot in den Uterus, erzielt haben. In der Folge hat man mit diesem „Schroten der Schweine“ zur Unterdrückung des Geschlechtstriebes gute Erfolge erzielt. *Ferrari*¹⁶⁾ fand freilich, dass das Schrot leicht aus dem Uterus verschwindet und die Rauschigkeit bei Schweinen trotz Schroten dennoch eintritt.

Es ist unwahrscheinlich, dass beim Rinde die sexuellen Reize beim Follikelsprung eine wesentliche Rolle spielen. Man findet eben Corpora lutea ohne vorhergegangene Begattung. Beim Kaninchen machen *Regaud* und *Dubreuil*¹⁷⁾ die Kohabitation bei der Brunst zur Bedingung des Follikelsprunges und somit zur Bildung des gelben Körpers. Demgegenüber behauptet *Villemin*:¹⁸⁾ „Chez tous les mammifères l'ovulation est spontanée“.

Nach *Sobotta* besitzt die Maus eine spontane Ovulation, nach *Iwanow*¹⁹⁾ ebenfalls das Schaf.

In meiner Arbeit „Brunst und Menstruation“ habe ich darauf hingewiesen, dass, bevor die Ovulation eingetreten ist, die cornua uteri des Rindes eine mitunter ganz erhebliche aktive Hyperämie zeigen und dass Eierstock und Gebärmutter in enger Hormonbeziehung zueinander stehen. Welches Organ löst nun diese Veränderungen aus? Ohne Ovarium keine Brunst und keine Menstruation! Es liegt nahe, anzunehmen, die vitalen Elemente des Ovariums, die Follikel, dafür verantwortlich zu machen, und es nehmen diesen Standpunkt tatsächlich auch viele Forscher ein. So äussern sich *Regaud* und *Dubreuil*²⁰⁾ beim Kaninchen: „Le rut semble déterminée par l'existence de follicules presque prêts, dont le coït provoque le dernier achèvement et la rupture“. Und: „Les corps jaunes en formation ne peuvent être la cause du rut, car ils n'entrent en formation qu'après que le rut a cessé“. Nach *Okintschitz*²¹⁾ ist der folliculäre Apparat das stimulierende Element auf den Uterus, und zwar nicht der ganze Follikel, sondern nur die Membrana granulosa und speziell der Cumulus oophorus. Auch

¹⁵⁾ Zit. nach *Zschokke*, Die Unfruchtbarkeit des Rindes, 1900, S. 110.

¹⁶⁾ Jahresbericht, Ellenberger-Schütz, 1913, S. 205.

¹⁷⁾ *Regaud* und *Dubreuil*, Comptes rendus sc. de la biol., 1. II. 08.

¹⁸⁾ *Villemin*, Compt. rend. soc. biol., 14. III. 08.

¹⁹⁾ *Iwanow*, C. r. soc. biol. 1914, S. 115.

²⁰⁾ *Regaud* und *Dubreuil*, l. c.

²¹⁾ *Okintschitz*, Archiv für Gynäkologie 102, 1914.

*Aschner*²²⁾ konnte mit Ovarialsubstanz stets, mit wässrigem Corpus luteum-Extrakt niemals Hyperämie und Hämorrhagie am weiblichen Genitale hervorrufen. *Bouin* und *Ance*²³⁾ erwähnen, dass bei Kaninchen, Meerschweinchen und Katzen trotz Brunst in vielen Fällen überhaupt kein Corpus luteum entsteht. Jedoch können in der Brunstzeit durch einen nicht befruchtenden Coitus Corpora lutea erzeugt werden. Eine spontane periodische Ovation besitzen: Primaten und Mensch, Kuh, Pferd, Schwein, Hund. Nach *Longley*²⁴⁾ soll bei der Katze die Ovation am zweiten Tage nach der Kopulation erfolgen.

Alle diese Beobachtungen lassen vermuten, dass der Follikel schon vor der Ovation und seiner Umwandlung in ein Corpus luteum eine innere Sekretion ausübt. Wenn auch das Auftreten des Liquor folliculi auf eine sezernierende Tätigkeit des Follikel-epithels hindeutet, so erinnert nach *Ruge* der bindegewebige Teil des reifenden Follikels, die Theca interna, infolge der erheblichen Vergrößerung der Thecazellen, welche durch zahlreiche Kapillaren auseinandergedrängt sind, an das Bild einer innern Drüse.

Auch beim Rinde zeigt der reifende Follikel eine deutliche Verdickung der Theca interna. Die mikroskopisch grosse Ähnlichkeit dieser Zellen mit den echten Luteinzellen, ihr Reichtum an Pigment, sowie der Umstand, dass sie fettartige Substanz enthalten, die mit Sudan III sich intensiv rot färbt, lässt auf einem Meridianschnitt in manchen Fällen schon mit blossen Auge das Gewebe als ein schmales, sichelförmiges Band erkennen, das das Cavum folliculi mitunter in schön gelber Schicht umsäumt und die Stigmastelle freilässt. Man könnte somit glauben, dass lediglich der gelbe Körper bereits in ziemlicher Ausdehnung vorgebildet sei, was ja schliesslich, wenn man die Präexistenz der das Corpus luteum bildenden Gewebe vor der spezifischen Umwandlung in Luteinzellen ins Auge fasst, bis zu einem gewissen Grade auch zutrifft. Allein da beim Rinde bis zur Stunde die Frage, ob das Corpus luteum aus der theca folliculi interna oder aus der Membrana granulosa seine Entstehung nimmt, noch nicht entschieden ist,²⁵⁾ die neueren Forschungen indessen bei anderen Tierarten und beim Menschen ganz einwandfrei die epitheliale Genese des

²²⁾ *Aschner, B.*, Archiv für Gynäkologie 102, 1914, und 99.

²³⁾ *Bouin, P., Ance, P.*, Compt. rend. soc. biol., 67, p. 464, 497, 1909, und Journ. de la Physiol. et Pathol. génér. 12, p. 1, 1910.

²⁴⁾ Jahresbericht, Ellenberger-Schütz, 1913. S. 247.

²⁵⁾ Untersuchungen hierüber sind im Institute des Herrn Prof. Zietzschmann im Gange.

gelben Körpers beweisen, ist man nicht ohne weiteres berechtigt, von einem vorgebildeten gelben Körper zu sprechen. Nach dem heutigen Stande der Forschung und soweit exakte Untersuchungen vorliegen, versteht man unter dem Begriff *Corpus luteum* eine epitheliale Neubildung, die aus der hypertrophischen *Membrana granulosa* hervorgegangen ist und eine wichtige innere Sekretion entfaltet. Zur weiteren Charakterisierung des echten *Corpus luteum* ist von besonderem Interesse das Vorkommen eines gelben Farbstoffes, des Luteins. In welchem Bildungsstadium des gelben Körpers dieses Lipochrom nun beim Rinde in die Erscheinung tritt, ist eine Frage, die lediglich auf mikrochemischem Wege gelöst werden kann. Zu diesem Studium ist erforderlich eine lückenlose Reihe *Corpora lutea* eines Sexualzyklus, im fernerer Follikel verschiedener Bildungsstadien, insbesondere im Stadium der Reife, sowie selbstverständlich eine chemische Methode zum Nachweis des Luteins. Schon mit blossem Auge ist man imstande, in verschiedenen Altersstadien des gelben Körpers Farbunterschiede wahrzunehmen; und wie Gefrierschnitte ohne weiteres klarlegen, geht die regressive Phase des derb gewordenen *Corpus luteum* mit seiner zitronengelben Farbe mit einem gehäuften Auftreten von Neutralfett einher. Während ferner in Alkohol gehärtete frische *Corpora lutea* in der Farbe deutlich ablassen, verlieren die regressiven Formen ihr Hellgelb oder noch ältere Stadien ihr Ziegelrot auch bei längerer Einwirkung des Alkohols keineswegs.

Nach *Meyer* und *Ruge*²⁶⁾ fällt die Ovulation und der Anfang der *Corpus luteum*-Bildung beim Menschen in die ersten 14 Tage nach Beginn der Menstruationsblutung. Das Stadium der Vaskularisation dauert vom 10.—16. Tage. Vom 16. Tag bis Beginn der Blutung findet man die Blüte des *Corpus luteum*, und die Rückbildung beginnt nach ihren Untersuchungen mit dem Auftreten der Blutung.

Wie eben erwähnt, lässt sich diese Wandlung auch beim *Corpus luteum* des Rindes in grober Weise schon mit der Lupe feststellen, wobei als sicher anzunehmen ist, dass bereits einige Tage vor der neuen Brunst der letztgebildete gelbe Körper schon stark rückgebildet ist. Nach *Miller*²⁷⁾ tritt die Fettreaktion erst auf, wenn die Involution des gelben Körpers begonnen hat. Denn die Verfettung ist ja eine fast allgemein vorkommende Erscheinung bei allen in Rückbildung begriffenen Organen. Das frische *Corpus*

²⁶⁾ *Meyer* und *Ruge*, zitiert nach *Ruge* (l. c.).

²⁷⁾ *Miller*, *Archiv für Gynäkologie* 91, 1910.

luteum enthält also kein oder nur geringe Mengen Neutralfett. Indessen weist *Wallart*²⁸⁾ mit Recht darauf hin, dass „Rückbildung“ nicht gleichzusetzen ist mit „Funktionsunfähigkeit“ oder „Untergang“.

Ich selbst habe beispielsweise in physiologisch scharf charakterisierten Funktionsstadien innerer Drüsen eine vermehrte Anhäufung von Fett vorgefunden. Auch das frische Corpus luteum beim Rinde zeigt deutliche Sudan III-Reaktion. Im übrigen wird die Bedeutung der „Fette“ und „fettähnlichen Substanzen“, wie *Wallart* (l. c.) bemerkt, heute anders bewertet als vor 20 Jahren.

*Marcotty*²⁹⁾ erwähnt, dass es fast ausschliesslich die Thecaluteinzellen sind, welche Fett gespeichert haben in Form feiner Tropfen oder Granula. Die Granulosaluteinzellen hingegen enthalten mikroskopisch nachweisbar nur geringe Mengen von Fett. Nach dem Autor handelt es sich auf Grund des mikrochemischen und optischen Verhaltens weder bei dem Fett des vormenstruellen noch bei dem des nachmenstruellen Corpus luteum um eine reine Neutralfettinfiltration. Es liegen vielmehr nach den Reaktionen zu urteilen, Gemische von doppeltbrechenden und nicht doppeltbrechenden Fettsubstanzen, wahrscheinlich von Neutralfett, Cholesterin-Verbindungen resp. Gemischen und eventuell Phosphatiden vor. Solche Fettgemische fanden sich, wie *Marcotty* hervorhebt, bereits vor der Menstruation in zwar nicht erheblichen, nach derselben in erheblicheren Mengen vor.

Aus all diesen Darlegungen geht hervor, dass das Auftreten der gelben Farbe schlechthin in einem Abkömmling des Follikels keineswegs auf die Anwesenheit des spezifischen Farbstoffes des Corpus luteum zurückzuführen ist. Um nun den epithelialen und bindegewebigen Anteil des Follikels, d. h. die beiden histogenetisch verschiedenen Zellarten genau zu bezeichnen, hat *Seitz*³⁰⁾ eine treffende Nomenklatur eingeführt. Er nennt nämlich die aus der Theca interna gebildeten Luteinzellen des interstitiellen Gewebes *Theca-Luteinzellen* im Gegensatz zu den *Granulosa-Luteinzellen* des Corpus luteum.

*Kaltenegger*³¹⁾ hat gefunden, dass beim Rinde das Corpus luteum sich aus zwei Zellarten aufbaut, und zwar ist das Zahlenverhältnis, in welchem Theca- und Granulosaluteinzellen vor-

²⁸⁾ *Wallart*, Archiv für Gynäkologie 103, 1914.

²⁹⁾ *Marcotty*, Archiv für Gynäkologie 103, 1914.

³⁰⁾ *Seitz* Archiv für Gynäkologie 77, 1905.

³¹⁾ *Kaltenegger*, Wiener tierärztliche Monatsschrift, 11. Jahrgang, 1915, S. 12.

kommen, ein sehr verschiedenes. Immerhin sei es auffällig, dass die Thecaluteinzellen in einzelnen persistierenden, vor allem in gut erhaltenen, wenig in Rückbildung begriffenen Corpora lutea bei Kühen und Kalbinnen in sehr grosser Anzahl vorgefunden wurden, während die Zahl der Granulosaluteinzellen in diesen Schnitten weit zurücktrat.

Beide Zellarten sehen einander sehr ähnlich und sind auf den ersten Blick schwer voneinander zu unterscheiden. Nach *Seitz* bestehen aber einige Unterschiede doch, indem die Thecaluteinzellen viel kleiner sind und bei einzelnen Tieren kein Lutein enthalten. Zur weiteren Differenzierung ist nach *Miller*³²⁾ der Befund von Kolloid in den Granulosaluteinzellen wichtig, da Kolloid lediglich in epithelialen Bildungen anzutreffen ist. In den letzten Jahren ist den Abkömmlingen der Theca interna-Schicht, zu denen die sogenannte interstitielle Eierstocksdrüse, die innersekretorisch mit grosser Wahrscheinlichkeit von Bedeutung ist, gehört, eine ganz besondere Aufmerksamkeit gewidmet worden. Bei der Follikelatresie des Menschen beispielsweise findet nach *Seitz* (l. c.) eine Wucherung der Theca interna statt, die zur Bildung einer *Theca-Luteinschicht* führt, insbesondere während der Schwangerschaft und unter pathologisch-hyperämischen Zuständen der Genitalien, aber auch unter normalen Verhältnissen. Nach *Wallart*³³⁾ gelangt die interstitielle Drüse beim Menschen während der Schwangerschaft zur höchsten Entwicklung, sowie bei Blasenmole, Chorioepitheliom, also in Fällen pathologischer Gravidität.

Die Theca-Luteinzellenbildung atretischer Follikel beim Menschen entspricht dem interstitiellen Ovarialgewebe mancher Tierpezies. Bei der Rückbildung des atretischen Follikels wandeln sich die Theca-Luteinzellen in Stromazellen um, bei manchen Tierarten jedoch in stark verlangsamtem Tempo. Die noch nicht rückgebildeten Theca-Luteinzellen bilden das interstitielle Ovarialgewebe dieser Tiere. *Bouin* und *Ancel*³⁴⁾ sprechen das periodische Corpus luteum und die „glande interstitielle“ als homologe Bildungen an, und bei jenen Tieren, bei denen das erstere vorhanden ist, fehlt die letztere. *Aschner* (l. c.) fand bei einem Kalbe im Alter von zwei Monaten bereits Bildung von Graafschen Follikeln und zystische Erweiterungen derselben bis zu Erbsengrösse. Das

³²⁾ *Miller, John*, Archiv für Gynäkologie 91, 1910.

³³⁾ *Wallart, J.*, Archiv für Gynäkologie 81, 1907, und Zeitschrift für Geburtshilfe und Gynäkologie 61, 1908.

³⁴⁾ *Bouin, P., Ancel, P.*, C. r. soc. biol. 67, 1909, und Journal de Physiol. et Path. génér. 12, 1910.

bindegewebige Stroma enthielt nur spärliche, äusserst fettarme, atresierende Follikel. Die Ausbildung einer bemerkenswerten interstitiellen Drüse verneint der Autor. Nach *Heitz*³⁵⁾ kommt es beim Kalbe zu einer frühzeitigen und raschen Ausbildung von grossen Graafschen Follikeln mit allen Merkmalen derselben, die für gewöhnlich der Atresie verfallen oder wahrscheinlich in vielen Fällen in Zysten sich umwandeln. Als auffallende Erscheinung erwähne ich hierbei, dass man gelegentlich beim jugendlichen Kalbe, das ja relativ rasch geschlechtsreif wird, die kleine Gebärmutter in einem ungewöhnlich kongestionierten Zustande vorfindet und die hyperämische Schleimhaut, sowie das Vorhandensein von klarem Schleim in der Scheide offensichtlich an anatomische Brunstsymptome gemahnen. Ja sogar das Benehmen anderen Tieren gegenüber erinnert an Brunsterscheinungen. Nach all dem, was über den Follikel und die Theca interna durch neuere Untersuchungen bekannt ist, ist dies einigermaßen zu verstehen. Auch beim geschlechtsreifen Rinde kommt die erste Brunst ohne Corpus luteum zustande.

Diese kurzen Hinweise mögen genügen, um zu zeigen, zu welcher merkwürdigen Wandlungen die Elemente der Follikelwand befähigt sind. Ich will nicht unterlassen, die Aufmerksamkeit auf einige Verhältnisse beim erwachsenen Rinde zu lenken, die sich an die mitgeteilten Beobachtungen anlehnen. In einer meiner Publikationen³⁶⁾ habe ich darauf hingewiesen, dass „bei der zystösen Entartung der Kuhovarien für gewöhnlich die normale Entwicklung der Neubildung des „gelben Körpers“ unterbleibt. Man findet zwar denselben häufig, vorzugsweise bei kleineren Blasen in gut sichtbarer Weise und bisweilen in recht ansehnlicher Dicke ausgebildet, allein zur Eröffnung des Follikels und zu einer regelrechten Ausbildung des Corpus luteum kommt es in der Regel nicht. Im ganzen betrachtet und verglichen mit normalen Verhältnissen hat man eher den Eindruck einer krankhaften Reizerscheinung und begrenzten Wucherung des Gelbkörpergewebes“.

Eine ausgezeichnete Methode nun, der Herkunft dieses Gewebes, das dem kompakten, normalen Corpus luteum-Gewebe täuschend ähnlich sieht, auf die Spur zu kommen, ist das Gefrierschnitt-Verfahren und Färbung der Schnitte mit einem Fettfarbstoff, beispielsweise mit Sudan III. Ja es gilt die Methode als ganz unerlässliches Erfordernis zur Differenzierung der jeweilig

³⁵⁾ *Heitz, Fr.*, Über den Bau der Kalbsovaren. Inaug.-Dissertation, Bern 1906.

³⁶⁾ *Krupski, A.*, Dieses Archiv, Heft 8, 1917.

vorliegenden Gebilde, wobei das Paraffin-Verfahren in dieser Hinsicht weit weniger leistet. Wenn man nun das Glück hat, in einer Zyste mit makroskopisch deutlich gelber Wandung in einer Schnittserie die Membrana granulosa wenigstens stellenweise gut erhalten anzutreffen, so hebt sich diese scharf ab von dem mehr oder weniger breiten Saum der Theca interna, deren Zellen angefüllt sind mit Fettkörnchen, die mit Sudan III tingiert leuchtend rot oder gelblich erscheinen. Die Wandung entpuppt sich somit als eine Wucherung der Theca interna-Zellen und das ganze Gebilde erscheint mit blossem Auge als eine sogenannte Corpus luteum-Zyste. Interessant ist, wie bisweilen diese oft nur dünne Wand nicht lückenlos den Zystenhohlraum umspannt, sondern sogar am Grunde erhebliche Unterbrechungen erleidet. Auch Simon³⁷⁾ hat in einer lesenswerten Arbeit dargetan, dass die Follikelatresie auf zystösen Ovarien mit einer Verdickung der Theca interna einhergeht. Deren Zellen werden gebläht, und man sieht Fetttröpfchen in ihnen auftreten; ihr Protoplasma wird öfters gelblich gefärbt. Trotzdem Follikelatresie und statt dieser zystische Erweiterung der Follikel auf durchaus normalen Ovarien und bei intaktem Uterus anzutreffen ist, glaube ich doch, dass das, was man unter zystöser Entartung der Ovarien der Kühe im besonderen versteht, mit Bildung meistens grösserer Zysten, auf eine chronische Endometritis zurückzuführen ist, die für gewöhnlich mit einer intensiven Hyperämie des Geschlechtsapparates mitsamt der Ovarien und Adnexe verbunden ist. Dabei mögen auch Toxine eine Rolle spielen. Gewiss dominiert das Ovarium vermöge seiner so überaus wichtigen inneren Sekretion über alle Teile des weiblichen Sexualapparates und scheint im allgemeinen refraktär gegen anderswo in Erscheinung tretende Prozesse zu sein. Allein warum sollte diese innere Drüse unter Umständen nicht auch geschädigt werden können? Beim Menschen führt Seitz (l. c.) die starke Entwicklung der Theca interna-Schicht zur Zeit der Gravidität lediglich auf die Schwangerschaftshyperämie zurück und sieht die Zellen als ein Nahrungsdepôt an. Die letztere Ansicht hat freilich starken Widerspruch erfahren.

Ich muss bemerken, dass ich diese sudangefärbten Zellen beim Rinde nicht nur im Bereiche der Theca interna der Follikel gefunden habe, sondern bei zystöser Entartung der Eierstöcke auch im übrigen Stromagewebe. Allgemein wird in der neueren Literatur angenommen, und man stützt sich hierbei auf gewichtige Experimente, dass die interstitiellen Zellen innersekretorisch tätig

³⁷⁾ Simon, Dissert. Bern 1904.

sind. So konnte *Steinach*³⁸⁾ zeigen, dass bei der künstlichen Feminierung von Männchen (peritoneale oder subkutane Implantation von Ovarien auf kastrierte Männchen. Nach Steinach heilen die implantierten Ovarien an und wachsen und reifen im männlichen Körper) in Übereinstimmung mit der Wucherung, welche die Leydigischen Zellen (die interstitiellen Plasmazellen) nach der Verpflanzung des Hodens erfahren, eine solche Tendenz auch bei den grossen, protoplasmareichen, interstitiellen Zellen im Stroma des transplantierten Ovariums festzustellen war. Das Ovarium hatte die Fähigkeit, indifferente Anlagen der Männchen zu differenzieren und zu typischen weiblichen Organen auszugestalten. Wie beim männlichen Tiere der von generativen Elementen freie Anteil der Geschlechtsdrüse, die Leydigischen Zellen, sind es auch im Ovarium die interstitiellen Zellen, welche die weibliche Pubertätsdrüse charakterisieren und das Wachstum und die Ausbildung der sekundären Geschlechtscharaktere hervorrufen.

Ob nun bei der zystösen Entartung der Ovarien des Rindes die sogenannte Stiersucht, sowie das aggressive Gebahren vieler Tiere und schliesslich die öfters beobachtete Modifizierung der sekundären Geschlechtsmerkmale durch Annäherung an den männlichen Habitus (Brust, Nacken, Hörner!) in Beziehung zu setzen ist auf eine tatsächlich vielfach auch anzutreffende vermehrte Wucherung der Thecalleinschicht, ist eine Frage von besonderem Interesse und des weiteren Studiums wert.

Aus alledem Gesagten erhellt wohl zur Genüge, welch ein reiches Feld der Bearbeitung die experimentelle Forschung noch vorsich hat.

Die weiteren Ergebnisse *Ruges* will ich interessehalber zum Schlusse noch kurz anführen:

„Als günstigster Zeitpunkt für die Befruchtung hat sich aus den Kriegserfahrungen in Übereinstimmung mit der Beobachtung im Frieden die Zeit nach der Menstruation ergeben. Das Konzeptionsoptimum fällt zeitlich fast genau mit unserem Ovulationstermin zusammen und ist ein Beweis für die Richtigkeit desselben. Der von Siegel angegebene Knabenüberschuss für die Befruchtung der ersten neun Tage und der prämenstruellen Zeit bedarf ebenso wie die andern Zahlen über das Geschlechtsverhältnis bei verschiedenem Kohabitationstermin noch der Bestätigung an einem grossen Material. Ergibt sich die Richtigkeit dieser Befunde, so wäre damit eine Tatsache von hervorragender volkswirtschaftlicher Bedeutung gewonnen, welche gerade im Hinblick auf den ungeheueren Ausfall an Männern durch den Krieg von besonderer Wichtigkeit wäre. Vorläufig berechtigen

³⁸⁾ *Steinach, E.*, Pflügers Archiv für die ges. Phys. 144, 1912.

die zugrunde liegenden Zahlen noch nicht zu weitergehenden Schlüssen, um so weniger, als Jaeger zu weit weniger eindeutigen Ergebnissen kommt und Nürnberger und Pryll lediglich den physiologischen Knabenüberschuss, unabhängig von dem Termin der Kohabitation, feststellen konnten. Eine willkürliche Bestimmung des Geschlechtes in dem Sinne, dass bei dem Wunsche nach männlicher Nachkommenschaft die Kohabitationen auf die ersten Tage nach der Menstruation beschränkt werden, ist daher vorläufig durchaus unsicher.

Die Erklärung des Knabenüberschusses durch Siegel als Folge der Befruchtung überreifer Eier ist abzulehnen, da sie auf falschen Voraussetzungen über die Ovulation und über die Lebensdauer des menschlichen Eies beruht. Eine Einwirkung des Reifezustandes des Eies auf die Geschlechtsbildung soll damit nicht abgelehnt werden, wenn auch nach der Ansicht der Embryologen die Spermatozoen, das Vorhandensein oder Fehlen der Heterochromosomen in der befruchtenden Spermie, über das Geschlecht entscheiden. Für die Berechnung der Schwangerschaftsdauer wird trotz unserer Kriegserfahrungen über das Konzeptionsoptimum die alte Nägelesche Methode — 280 Tage vom ersten Tage der letzten Menstruation³⁹⁾ an gerechnet — die beste bleiben. Die tatsächliche Dauer der Gravidität beträgt jedoch 1—14 Tage weniger, also 266 Tage, im Durchschnitt etwa 273 Tage.“

Mitteilungen aus der Praxis.

Von Dr. F. Bürki in Stettlen.

1. Darmquetschung und Nekrose infolge Geburt.

Am 22. Jan. werde ich zu einer schweren, achtjährigen Simmentalerkuh gerufen, die nach 9 Monate und 20 Tage dauernder Trächtigkeit ein grosses gesundes, 55 kg schweres Kalb geworfen hatte. Die Geburt verlief etwas langsam, aber sonst scheinbar ganz normal.

Befund 10h. p. partum: 90 Pulse, 16 Atemzüge, 38,5° Temperatur. Ziemlich starke Tympanitis, wenig Peristaltik, kein Kotabgang, keine Rumination, Retentio placentarum, Festliegen. Therapie: Wein intern und extern.

Verlauf: Krankheitsbild während mehreren Tagen ungefähr dasselbe: 90 Pulse, 18 Atemzüge, 38,5°—39° Temp. Metritis septica, keine Futteraufnahme, keine Rumination, keine Defä-

³⁹⁾ Gemeint ist die Blutung, die nach der gynäkologischen Nomenklatur als Menstruation bezeichnet wird.